

Ausgabe A

# Der Urologe

Zeitschrift für klinische und praktische Urologie  
Organ der Deutschen Gesellschaft für Urologie

---

#### **Begründet von C. E. Alken**

#### **Herausgegeben von**

K. F. Albrecht, Wuppertal  
L. E. Almgard, Stockholm  
K.-H. Bichler, Tübingen  
C. Chaussy, München  
H. Dettmar, Düsseldorf  
K. Dreikorn, Bremen  
H. Frohmüller, Würzburg  
H. Haschek, Wien  
R. Hautmann, Ulm  
E. Hienzsch, Jena  
A. Hofstetter, Lübeck  
F. Ikoma, Nishinomiya  
H. Klosterhalfen, Hamburg  
W. Knipper, Göttingen  
W. Lutzeyer, Aachen  
P. O. Madsen, Madison  
H. Marberger, Innsbruck  
W. Mauermayer, München  
P. May, Bamberg  
G. Mayor, Zürich  
J. G. Moormann, Trier  
G. Rodeck, Marburg  
L. Röhl, Heidelberg  
G. Rutishauser, Basel  
E. Schmiedt, München  
F. H. Schröder, Rotterdam  
P. O. Schwille, Erlangen  
A. Sigel, Erlangen  
J. Sökeland, Dortmund  
H. Sommerkamp, Freiburg  
P. Strohmenger, Osnabrück  
F. Truss, Göttingen  
H. J. de Voogt, Amsterdam  
M. Ziegler, Homburg/Saar

#### **Wissenschaftlicher Beirat**

Anaesthesie:  
R. Schorer, Tübingen  
Anatomie:  
W. Platzer, Innsbruck  
Dermatologie:  
O. Braun-Falco, München  
Gynäkologie:  
H. Hepp, München  
Innere Medizin:  
E. Buchborn, München  
Mikrobiologie:  
P. Naumann, Düsseldorf  
Onkologie:  
C. G. Schmidt, Essen  
Pädiatrie:  
H. Olbing, Essen  
Pathologie:  
W. Doerr, Heidelberg  
G. Dhom, Homburg/Saar  
Pharmakologie:  
W. Rummel, Homburg/Saar  
O. Heidenreich, Aachen  
Physiologische Chemie:  
H.-J. Dulce, Berlin  
Physiologie:  
K. Thureau, München  
Röntgendiagnostik:  
E. Löhr, Essen  
Strahlenheilkunde:  
J. Ammon, Aachen  
E. Scherer, Essen

#### **Schriftleitung**

C. Chaussy, R. Hautmann, W. Lutzeyer, E. Schmiedt, J. Sökeland

**Jahrgang 26, 1987**

---



Springer-Verlag Berlin Heidelberg  
New York London Paris Tokyo

Die Zeitschrift sowie alle in ihr enthaltenen einzelnen Beiträge und Abbildungen sind urheberrechtlich geschützt. Jede Verwertung, die nicht ausdrücklich vom Urheberrechtsgesetz zugelassen ist, bedarf der vorherigen schriftlichen Zustimmung des Verlags. Das gilt insbesondere für Vervielfältigungen, Bearbeitungen, Übersetzungen, Mikroverfilmungen und die Einspeicherung und Verarbeitung in elektronischen Systemen.

Fotokopien für den persönlichen und sonstigen eigenen Gebrauch dürfen nur von einzelnen Beiträgen oder Teilen daraus als Einzelkopien hergestellt werden.

Jeder Autor, der Deutscher ist oder ständig in der Bundesrepublik Deutschland oder Berlin (West) lebt oder Bürger Österreichs, der Schweiz oder eines Staates der Europäischen Gemeinschaft ist, kann unter bestimmten Voraussetzungen an der Ausschüttung der Bibliotheks- und Fotokopiertantiemen teilnehmen. Nähere Einzelheiten können direkt von der Verwertungsgesellschaft WORT, Abteilung Wissenschaft, Goethestraße 49, D-8000 München 2, eingeholt werden.

Die Wiedergabe von Gebrauchsnamen, Handelsnamen, Warenbezeichnungen usw. in dieser Zeitschrift berechtigt auch ohne besondere Kennzeichnung nicht zu der Annahme, daß solche Namen im Sinne der Warenzeichen- und Markenschutz-Gesetzgebung als frei zu betrachten wären und daher von jedermann benutzt werden dürfen.

Für Angaben über Dosierungsanweisungen und Applikationsformen kann vom Verlag *keine Gewähr* übernommen werden. Derartige Angaben müssen vom jeweiligen Anwender im Einzelfall anhand anderer Literaturstellen auf ihre Richtigkeit überprüft werden.

Druck: Appl, D-8853 Wemding

© Springer-Verlag Berlin Heidelberg 1987 - Springer-Verlag GmbH & Co KG, D-1000 Berlin 33

Printed in Germany

---

## Inhaltsverzeichnis

---

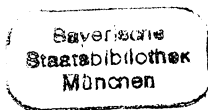
### Leitthemen der Hefte

Heft 1. Onkologie . . . . .	1	Heft 4. Plastische Eingriffe am Urogenitaltrakt . . . . .	169
Heft 2. Varia . . . . .	45	Heft 5. Sexuell übertragbare Erkrankungen . . . . .	235
Heft 3. Gynäkologische Urologie . . . . .	105	Heft 6. Varia . . . . .	301

Im nachfolgenden Verzeichnis sind die Beiträge zu den Thementeilen mit \* bezeichnet, Zahlen in Klammern = Heftnummern

---

Ahlen, H. van, Nicolas, V., Brühl, P., Porst, H.: Zur aktuellen Diagnostik des kindlichen Nierentraumas: Konsequenzen für die Therapieplanung (2) 88	Beer, M., Fornara, P., Laible, V., Land, W.: Stellenwert perkutaner Diagnostik- und Therapieverfahren bei obstruktiver Uropathie nach Nierentransplantation (3) 137	chungen zur Kalziumausscheidung bei Kalziumoxalatsteinpatienten unter Säurebelastung (3) 133
Ahlen, H. van, s. Porst, H.	Behrendt, H., Nau, H.-E.: Ventrikulo-renaler Shunt zur Therapie des Hydrocephalus (6) 331	Braun-Falco, O., s. Fröschl, M.
Albrecht, K. F., s. Moncada, J.	Berg, W., s. Bothor, C.	Braun-Falco, O., s. Korting, H. C.
Alken, P., s. Wilbert, D. M.	Bickers, A., Wiegand, H., Schindler, E.: Ergebnisse der perkutanen zervikalen Chordotomie bei 35 Patienten mit urologischen Malignomen *(1) 26	Braun-Falco, O., s. Meurer, M.
Altwein, J. E., s. Gall, H.	Blech, M., s. Kallerhoff, M.	Bretschneider, H. J., s. Kallerhoff, M.
Altwein, J. E., s. Rübber, H.	Blech, M., s. Maier, G.	Brühl, P., s. Ahlen, H. van
Altwein, J. E., s. Stief, C. G.	Blech, M., s. Neubauer, H.	Brühl, P., s. Paulenz, E.
Bachor, R., Frohneberg, D., Heymer, B., Hautmann, R.: Die bilaterale intrauterine Hodentorsion *(4) 216	Böhle, A., s. Muschter, R.	Bubeck, J. R., s. Miller, K.
Bähren, W., s. Gall, H.	Bothor, C., Berg, W., Pirlich, W.: Untersu-	Bünner, G., s. Muschter, R.
Bähren, W., s. Stief, C. G.		Criée, C. P., s. Neubauer, H.
Bartsch, W., s. Voigt, K.-D.		Csapo, Z., Weißmüller, J., Sigel, A.: Sonographie in der Früherkennung von nicht-palpablen Zweit-Hodentumoren: Eine prospektive Studie (6) 334
Beckert, R., s. Gilbert, P.		Czembirek, H., s. Haller, J.



- Dierkopf, W., s. Lentsch, P.
- Dressler, K., Lauke, H., Holstein, A. F.: Zur Morphologie von Syncytiotrophoblast-Zellen in Hodentumoren (1) 38
- Eberhard, S., s. Kiesewetter, F.
- Egghart, G., s. Hautmann, R.
- Erschig, M., s. Korth, K.
- Esen, T., Riedmiller, H., Walz, P. H., Hohenfellner, R.: Plastisch chirurgische Korrektur des Megaureters \*(4) 189
- Fabricius, P. G., s. Fornara, P.
- Federmann, G., Penschuck, C.: Das Phäochromozytom der Harnblase (2) 59
- Fischer, N., Rübber, H., Hofsäb, S., Forßmann, B., Schockenhof, B., Giani, G.: Schmerzfreie ESWL mit dem Dornier Lithotripter HM3 (1) 29
- Fornara, P., s. Beer, M.
- Fornara, P., Sturm, W., Fabricius, P. G., Schmiedt, E.: Klinische Relevanz der radioimmunologischen Bestimmung des prostataspezifischen Antigens (PSA) beim Prostatakarzinom (3) 158
- Forßmann, B., s. Fischer, N.
- Forßmann, B., s. Muschter, R.
- Frankenschmidt, A., s. Friedburg, H. G.
- Friedburg, H. G., Wimmer, B., Hennig, J., Frankenschmidt, A., Hauenstein, K.-H.: Erste klinische Erfahrungen mit der RA-RE-MR-Urographie (6) 309
- Frohneberg, D., s. Bachor, R.
- Frohneberg, D., s. Hautmann, R.
- Fröschl, M., Ring, J., Braun-Falco, O.: Sexualverhalten und sexuell übertragbare Krankheiten \*(5) 273
- Gall, H., Rudofsky, G., Bähren, W., Roth, J., Altwein, J. E.: Intravasale Druckmessungen und Phlebographie der Vena renalis: Ein Beitrag zur Ätiologie der Varikozele (6) 325
- Gall, H., s. Stief, C. G.
- Gertenbach, U., s. Moncada, J.
- Giani, G., s. Fischer, N.
- Gilbert, P., Beckert, R., Sparwasser, C., Thon, W.: Spongiose Autoinjektionstherapie nach Penisprothesenimplantation - eine Fallbeschreibung (5) 298
- Goebel, P., Ortmann, K.: Risikofaktoren bei Vasektomie - ein Vergleich zufriedener vasektomierter Männer mit unzufriedenen refertilisierungswilligen Männern (3) 142
- Goudarzi, Y. M.: Nierenkarbunkel bei einem 9-jährigen Jungen (2) 55
- Gritzmann, N., s. Haller, J.
- Grüneberger, A. D.: Entwicklung eines magnetischen Urethralverschlusses und erste klinische Erfahrungen \*(3) 106
- Haller, J., Gritzmann, N., Sommer, G., Schmidbauer, Ch., Leitner, H., Tscholakoff, D., Czembirek, H.: Sonographie des Skrotalinalinhales (6) 343
- Hammer, J., s. Riccabona, M.
- Hannappel, J., Rohrmann, D.: Pathophysiologie der primären Nierenbeckenabgangstenose \*(4) 170
- Hartinger, A., s. Korting, H. C.
- Hartmann, A. A.: Gardnerella Vaginalis-Infektion. Klinik, Diagnostik und Therapie \*(5) 252
- Hauenstein, K.-H., s. Friedburg, H. G.
- Hautmann, R., Egghart, G., Frohneberg, D., Miller, K.: Die Ileum-Neoblase (2) 67
- Hautmann, R., s. Bachor, R.
- Hautmann, R., s. Miller, K.
- Hautmann, R.: Was gibt es Neues in der Urologie? (6) 301
- Heckl, W., s. Osterhage, H. R.
- Hegemann, M., s. Weitbrecht, M.
- Helmchen, U., s. Kallerhoff, M.
- Hennes, B., s. Kohl, P. K.
- Hennig, J., s. Friedburg, H. G.
- Hermanek, P., s. Kiesewetter, F.
- Hermann, K.-P., s. Maier, G.
- Herrlinger, A., s. Kiesewetter, F.
- Hesse, U., s. Lentsch, P.
- Hesse, U., s. Schüßler, B.
- Heymer, B., s. Bachor, R.
- Heymer, B., s. Schnell, D.
- Hofmann, H.: Genitale Mykoplasmeninfektionen - Klinik, Diagnostik und Therapie \*(5) 246
- Hofsäb, S., s. Fischer, N.
- Hofsäb, S., s. Muschter, R.
- Hofstädter, F.: Tumormarker in der Histopathologie urologischer Tumoren \*(1) 2
- Hofstetter, A. G., s. Muschter, R.
- Hohenfellner, R., s. Esen, T.
- Holstein, A. F., s. Dressler, K.
- Hornstein, O. P., s. Kiesewetter, F.
- Jaeger, P., s. Knönagel, H.
- Jakse, G., s. Mack, D.
- Jünemann, K.-P., Lue, T. F., Melchior, H.: Die Physiologie der penilen Erektion. I. Hämodynamik der penilen Erektion (5) 283
- Jünemann, K.-P., Lue, T. F., Melchior, H.: Die Physiologie der penilen Erektion. II. Neurophysiologie der penilen Erektion (5) 289
- Kallerhoff, M., Blech, M., Kehr, G., Kleinert, H., Langheinrich, M., Siekmann, W., Helmchen, U., Bretschneider, H. J.: Nierenfunktionsparameter nach Ischämiebelastung unter der Euro-Collins-Lösung oder unter der kardioplegischen Lösung HTK nach Bretschneider (2) 96
- Kehr, G., s. Kallerhoff, M.
- Kiesewetter, F., Hornstein, O. P., Hermanek, P., Herrlinger, A., Eberhard, S.: Möglichkeiten der DNS-Impulszytometrie bei Nierenkarzinomen (3) 162
- Kleinert, H., s. Kallerhoff, M.
- Kleinmans, G., Meyer-Jürgens, U.-B., Leusmann, D. B., Tölle, E.: Klinische Erfahrungen mit Ureterendoprothesen aus Polyurethan und Untersuchungen zur Inkrustationstendenz (2) 74
- Knitz, R., s. Wissler, J.
- Knönagel, H., Jaeger, P.: Die suprasymphysäre Ultraschalluntersuchung als einfache Methode zur Größenbestimmung des Prostataadenoms. Ergebnisse bei über 100 offenen Prostatektomien (6) 339
- Knöpfle, G., s. Paulenz, E.
- Kohl, P. K., Hennes, B., Näher, H., Schröter, R., Petzoldt, D.: Der gegenwärtige Stand der Vakzineentwicklung bei sexuell übertragbaren Erkrankungen \*(5) 277
- Kopper, B., s. Stoll, H. P.
- Korth, K., Künkel, M., Erschig, M.: Perkutane Pyeloplastik. Indikation, Technik, Ergebnisse \*(4) 173
- Korth, K., Künkel, M.: Perkutane Reanastomosierung einer transplantierten Niere (6) 322
- Korting, H. C., Braun-Falco, O.: Unkomplizierte Gonorrhoe und disseminierte Gonokokkeninfektion - Klinik, Diagnostik und Therapie \*(5) 237
- Korting, H. C., Hartinger, A.: Genitale Chlamydieninfektionen - Klinik, Diagnostik und Therapie \*(5) 256
- Kottwitz, J., s. Osterhage, H. R.
- Kranz, A., s. Steffens, J.
- Kreuzer, E., s. Staehler, G.
- Kruse, C.: Zum bilateralen und familiären Vorkommen der Keimzelltumoren des Hodens (2) 61
- Künkel, M., s. Korth, K.
- Kutscher, K.-R., s. Muschter, R.
- Laarmann, S., Straube, W., Timmermann, J.: Alkoholtoxische Gonadenschädigung durch Alkoholembolisation bei Nierenmalignomen (2) 94
- Laible, V., s. Beer, M.
- Land, W., s. Beer, M.
- Langheinrich, M., s. Kallerhoff, M.
- Lauke, H., s. Dressler, K.
- Leitner, H., s. Haller, J.
- Lentsch, P., s. Schüßler, B.
- Lentsch, P., Schretzenmaier, M., Dierkopf, W., Hesse, U., Schüßler, B.: Die Dilatation der oberen Harnwege in der Schwangerschaft - Inzidenz, Schweregrad und Verlaufsbeobachtungen. Eine sonographische Studie \*(3) 122
- Leusmann, D. B., s. Kleinmans, G.
- Liedl, B., s. Staehler, G.
- Lipsky, H.: Erste Erfahrungen mit der Cayem-Blase \*(4) 210
- Lönne, C., Spanidis, A.: Solitäre anaplastische Bauchdeckenmetastase eines Blasenkarzinoms (2) 57
- Lue, T. F., s. Jünemann, K.-P.
- Mack, D., Jakse, G.: Topische BCG-Therapie des In-situ-Karzinoms der Harnblase \*(1) 22
- Maier, G., Hermann, K.-P., Blech, M., Truss, F.: Maßnahmen zur Verringerung der Streustrahlenbelastung bei der urologischen Röntgendiagnostik (2) 79
- Melchior, H., s. Jünemann, K.-P.
- Melchior, H., Spehr, C.: Ureterersatz-Operationen \*(4) 181
- Meurer, M., Braun-Falco, O.: Latente und manifeste erworbene Syphilis - Klinik, Diagnostik und Therapie \*(5) 263
- Meyer-Jürgens, U.-B., s. Kleinmans, G.
- Miller, K., Bubeck, J. R., Hautmann, R.: Extrakorporale Stoßwellenlithotripsie beim tiefen Harnleiterstein (1) 36
- Miller, K., s. Hautmann, R.
- Moncada, J., Gertenbach, U., Ruiz de Burgos, J. E., Albrecht, K. F.: Die transvesikale Antirefluxplastik nach Gil-Vernet. Erste klinische Erfahrungen \*(4) 197
- Müller, S. C., s. Wilbert, D. M.
- Muschter, R., Kutscher, K.-R., Böhle, A., Schmeller, N. T., Renner, P., Bünner, G., Hofstetter, A. G., Hofsäb, S., Forßmann, B.: Die ESWL mit dem Dornier-Litho-

- tripter HM3 mit modifiziertem Stoßwellengenerator. Erste klinische Erfahrungsberichte (1) 33
- Näher, H., s. Kohl, P.K.
- Nau, H.-E., s. Behrendt, H.
- Nerlich, A., s. Wisser, J.
- Neubauer, H., Blech, M., Wilhelms, E., Crieé, C.P., Neuhaus, K.-L., Truss, F.: Lungengerüsterkrankungen nach Instillation von Mitomycin C in die Harnblase (1) 41
- Neubert, U.: Diagnose und Therapie des Ulcus molle \*(5) 268
- Neuhaus, K.-L., s. Neubauer, H.
- Nicolas, V., s. Ahlen, H. van
- Oberhausen, E., s. Stoll, H.P.
- Ortmann, K., s. Goebel, P.
- Osterhage, H.R., Kottwitz, J., Heckl, W.: Das Verhalten moderner Nahtmaterialien im infizierten Urin (4) 229
- Paulenz, E., Knöpfle, G., Schlolaut, K.H., Brühl, P.: Das retroperitoneale Teratom. Ein Problem der Kinderurologie (2) 63
- Penschuck, C., s. Federmann, G.
- Petzoldt, D., s. Kohl, P.K.
- Pfab, R., s. Weitbrecht, M.
- Pirlich, W., s. Bothor, C.
- Porst, H., Ahlen, H. van: Dynamische Cavemosographie und Schwellkörper-Pharmakontestung in der Diagnostik der erektilen Dysfunktion (3) 152
- Renner, P., s. Muschter, R.
- Riccabona, M., Hammer, J., Schorn, A.: Perkutane, perineale, ultraschallgesteuerte Jod<sup>125</sup> Implantation beim Prostatakarzinom: Technik, erster Erfahrungsbericht und Vergleich mit der retropubischen Implantationsmethode \*(1) 15
- Riedmiller, H., s. Esen, T.
- Ring, J., s. Fröschl, M.
- Rohrmann, D., s. Hannappel, J.
- Roth, J., s. Gall, H.
- Rübben, H., Altwein, J.E.: Das fortgeschrittene Prostatakarzinom - Ein therapeutisches Dilemma? \*(1) 7
- Rübben, H., s. Fischer, N.
- Rudofsky, G., s. Gall, H.
- Ruiz de Burgos, J.E., s. Moncada, J.
- Scherb, W., s. Stief, C.G.
- Schindler, E., s. Bickers, A.
- Schlolaut, K.H., s. Paulenz, E.
- Schmeller, N.T., s. Muschter, R.
- Schmidbauer, Ch., s. Haller, J.
- Schmiedt, E., s. Fornara, P.
- Schmiedt, E., s. Staehler, G.
- Schneider, K., s. Wisser, J.
- Schnell, D., Heymer, B., Stief, C.G., Thon, W.F.: Ureterstumpfmastase eines Hypernephroms. Ein kasuistischer Beitrag (2) 51
- Schnell, D., s. Stief, C.G.
- Schockenhof, B., s. Fischer, N.
- Schorn, A., s. Riccabona, M.
- Schreiter, F.: Die S-Blase - ein kontinenter antirefluxiver vollständiger Funktionsersatz der Blasen-Schließmuskelfunktion \*(4) 201
- Schretzenmaier, M., s. Lentsch, P.
- Schröter, R., s. Kohl, P.K.
- Schüßler, B., Hesse, U., Lentsch, P.: Artefakte bei der Aufzeichnung des Streßprofils und deren klinische Bedeutung \*(3) 112
- Schüßler, B., s. Lentsch, P.
- Siekman, W., s. Kallerhoff, M.
- Sigel, A., s. Csapo, Z.
- Sommer, G., s. Haller, J.
- Spanidis, A., s. Lönne, C.
- Sparwasser, C., s. Gilbert, P.
- Spehr, C., s. Melchior, H.
- Staehler, G., Liedl, B., Kreuzer, E., Sturm, W., Schmiedt, E.: Nierenkarzinom mit Cavazapfen: Einteilung, Operationsstrategie und Behandlungsergebnisse (2) 46
- Steffens, J., Steffens, L., Kranz, A.: Die Behandlung der weiblichen Harnstreßinkontinenz mit der Suspensionsplastik nach Zoedler und einem neuen, formstabilen, röntgenfähigen Polyesterband (3) 146
- Steffens, L., s. Steffens, J.
- Stief, C.G., s. Schnell, D.
- Stief, C.G., Thon, W.F., Gall, H., Scherb, W., Schnell, D., Altwein, J.E., Bähren, W.: Die venöse Insuffizienz der Corpora cavernosa als (Mit-)Ursache der erektilen Dysfunktion (2) 83
- Stief, C.G., Thon, W.F., Scherb, W., Gall, H., Bähren, W.: 2 Jahre Erfahrungen mit der Schwellkörper-Autoinjektions-Therapie (SKAT) (5) 294
- Stoll, H.P., Kopper, B., Ziegler, M., Oberhausen, E.: Nuklearmedizinische Nierenfunktionsprüfung an Beagle-Hunden vor und nach extrakorporaler perkutaner Lithotripsie mit einem piezoelektrischen Gerätesystem (EPL) (4) 222
- Straube, W., s. Laarmann, S.
- Strowitzki, T., s. Wisser, J.
- Sturm, W., s. Fornara, P.
- Sturm, W., s. Staehler, G.
- Thon, W., s. Gilbert, P.
- Thon, W.F., s. Schnell, D.
- Thon, W.F., s. Stief, C.G.
- Timmermann, J., s. Laarmann, S.
- Tölle, E., s. Kleinhaus, G.
- Truss, F., s. Maier, G.
- Truss, F., s. Neubauer, H.
- Tscholakoff, D., s. Haller, J.
- Voges, G.E., s. Wilbert, D.M.
- Voigt, K.-D., Bartsch, W.: Zur Rolle der Gewebsteroide bei benigner Hyperplasie und Prostatakarzinom (6) 349
- Walz, P.H., s. Esen, T.
- Weißbach, L.: Verbandstechnik mit Silastic-Schaum nach Penis-Operationen \*(4) 220
- Weißbach, L.: Verbandstechnik mit Silastic-Schaum nach Penis-Operationen (5) 297
- Weißmüller, J., s. Csapo, Z.
- Weitbrecht, M., Hegemann, M., Pfab, R., Wieser, T.: Geschlechtsspezifische Faktoren bei der rezidivierenden Idiopathischen Kalzium-Urolithiasis (3) 129
- Wiegand, H., s. Bickers, A.
- Wieser, T., s. Weitbrecht, M.
- Wilbert, D.M., Voges, G.E., Müller, S.C., Alken, P.: ESWL des Harnleitersteins - Klinische Ergebnisse mit der lokalen Stoßwellenlithotripsie (6) 317
- Wilhelms, E., s. Neubauer, H.
- Wimmer, B., s. Friedburg, H.G.
- Wisser, J., Schneider, K., Nerlich, A., Strowitzki, T., Knitza, R.: Bedeutung der sonographischen Diagnostik fetaler Fehlbildungen des Harntraktes \*(3) 116
- Ziegler, M., s. Stoll, H.P.

## Der interessante Fall

# Ureterstumpfmetastase eines Hypernephroms

## Ein kasuistischer Beitrag

D. Schnell<sup>1</sup>, B. Heymer<sup>2</sup>, C. G. Stief<sup>1</sup> und W. F. Thon<sup>1</sup>

<sup>1</sup> Urologische Abteilung, Bundeswehrkrankenhaus Ulm

<sup>2</sup> Pathologisches Institut der Universität Ulm

### Ureteral stump metastasis of a renal adenocarcinoma. A case report

**Summary.** Ureteral stump metastasis after tumor nephrectomy is very rare. To date 43 cases have been published. In our patient this type of metastasis was diagnosed 2 years after nephrectomy for renal adenocarcinoma with prominent rhabdomyosarcomatoid components. The pathogenesis of ureteral stump metastasis is discussed.

**Zusammenfassung.** Ein Ureterstumprezidiv nach Tumornephrektomie eines hypernephroiden Nierenkarzinoms ist eine Rarität. Bisher wurden 43 Fälle veröffentlicht. Bei unserem Patienten wurde das Ureterstumprezidiv 2 Jahre nach Tumornephrektomie eines Adenokarzinoms mit rhabdomyosarkomatoiden Anteilen diagnostiziert. Die Pathogenese wird diskutiert.

Wegen der bekannt häufigen Metastasierung eines Urothelkarzinoms des Nierenbeckens in Harnleiter und Blase ist die Nephroureterektomie mit Blasenmanschette bei diesem Tumor Therapie der Wahl. Dagegen ist eine Ureterbeteiligung beim Adenokarzinom der Niere (Hypernephrom) selten. Aus der Literatur sind uns 43 Fälle mit Tumornachweis im Harnleiter bekannt. Primäres Symptom war eine Hämaturie [3, 4, 6, 7, 13]. Am häufigsten war ein Lokalrezidiv an der oberen Absetzungsstelle des Harnleiters [3, 4, 6, 8, 13]. Bissada und Finkbeiner [3] berichten über 4 Patienten mit einer Metastase im kontralateralen Harnleiter. Der Tumornachweis im Harnleiter wurde innerhalb von 2 Monaten bis 8 Jahren beobachtet. Der Begriff „Rezidiv“ wird hier verwendet bei einem erneuten Vorkommen von Tumor aus verbliebenen lokalen Tumorresten. Von einer „Metastasierung“ wird bei einer diskontinuierlichen Tumorausbreitung gesprochen.

### Kasuistik

Bei einem 53jährigen Mann wurde im August 82 eine radikale Tumornephrektomie rechts mit Adrenalektomie und Lymphadenektomie durchgeführt. Dabei wurde eine 14 × 7 × 6 cm große Niere mit einem im Durchmesser 6 cm großen Tumor entfernt. Er war nicht in das Nierenbecken, wohl aber in die Nierenkapsel und die Nierenvene eingebrochen. Tumorstadium: pT<sub>3</sub> N<sub>0</sub> M<sub>0</sub> V<sub>1</sub>. Histologisch bestand der Tumor aus zwei verschiedenen Komponenten: Außer den für Nierenkarzinome typischen pflanzenzellartigen Elementen (Abb. 1a) fanden sich ausgesprochen riesenzellige, rhabdomyosarkomähnliche Tumorverbände (Abb. 1b). Die letztgenannten Geschwulstteile wiesen z. T. eine erhebliche Zell- und Kernpolymorphie auf. Differenzierungsgrad: G<sub>1</sub> bis G<sub>3</sub>.

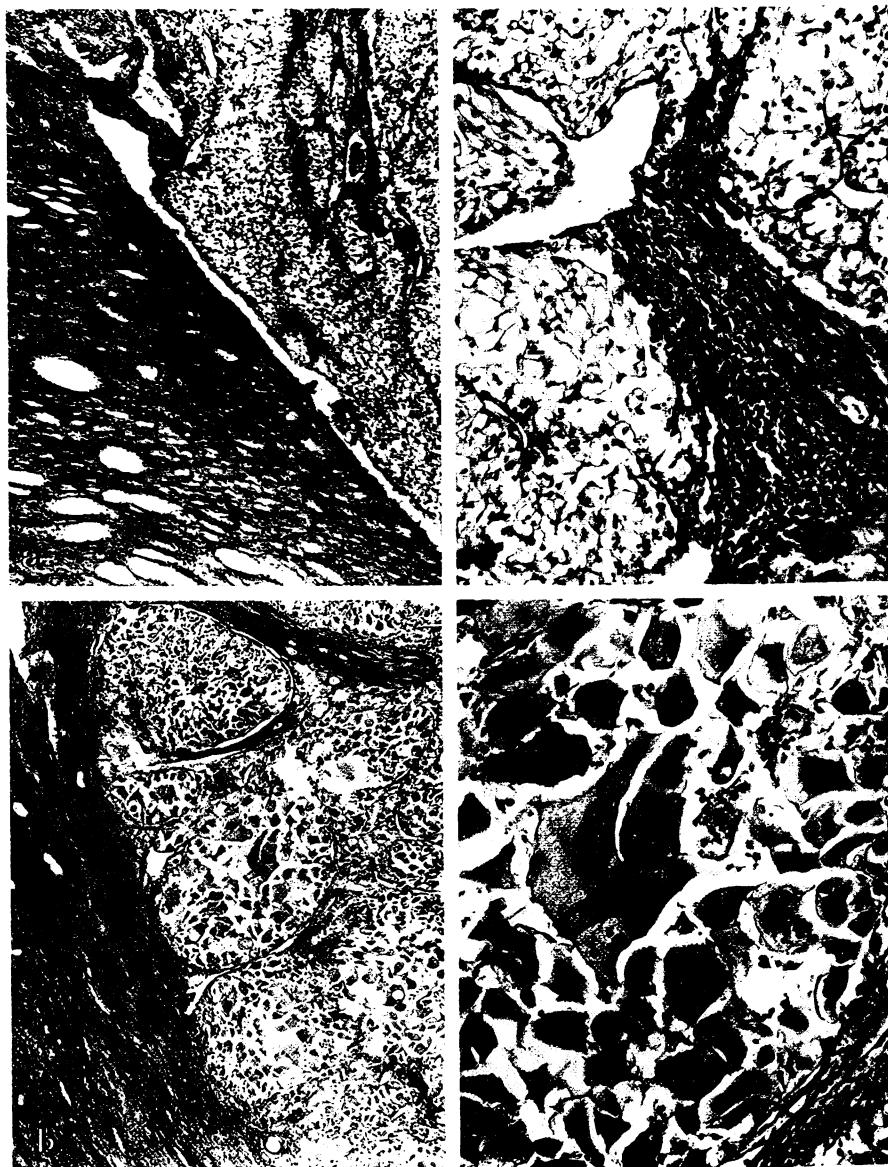
Wegen einer Makrohämaturie wurde im April 84 eine Zystoskopie durchgeführt und eine Blutung aus dem rechten Ureterostium festgestellt. Das anschließend durchgeführte retrograde Ureterogramm zeigte eine polyzyklisch begrenzte, ca. 8 cm im Durchmesser große, kolbige Auftreibung des proximalen Ureterstumpfes rechts (Abb. 2). Ganzkörper-CT, Knochenszintigramm, Röntgen-Thorax und Sonographie von Oberbauch und Retroperitoneum ergaben keinen Hinweis auf Fernmetastasen. Daraufhin wurde bei V. a. ein Lokalrezidiv eine retroperitoneale Ureterektomie mit Entfernung eines Konglomerattumors in Höhe der primären Absetzungsstelle durchgeführt. Der Tumor hatte eine schleimig-gallertige Konsistenz, so daß er Stück für Stück entfernt werden mußte. Bei der histologischen Untersuchung des insgesamt 10 × 8 × 6 cm großen Präparates fand sich ein Karzinom, das wie der Primärtumor aus uniformen hellzelligen Geschwulstanteilen (Abb. 3a) und rhabdomyosarkomatoiden Tumormformationen zusammengesetzt war (Abb. 3b). Grading: G<sub>1</sub> bis G<sub>3</sub>.

Im Oktober 1984 wurde eine lokale Tumorbestrahlung der mit Metallclips markierten Region im rechten Unterbauch durchgeführt.

Am 29. 11. 84 wurde bei dem Patienten aus dem Bereich der Pararektalnarbe der Ureterstumpfrevision rechts eine 5 cm große Hautmetastase entfernt. Die histologische Untersuchung des gallertartigen Gewebes ergab ein Nierenzellkarzinom. Auch dieses Rezidiv bestand aus einer Kombination von gut differenzierten, pflanzenzellartigen mit polymorphen, rhabdomyosarkomatoiden Geschwulstformationen. Im Abdomen-CT, im Röntgen-Thorax, im Knochenszintigramm und in der Sonographie von Oberbauch und Retroperitoneum fanden sich keine Fernmetastasen (Abb. 4).

Im Dezember 1984 wurde erneut eine Tumorbestrahlung der operierten Region durchgeführt.

Im April 1985 wurde der Patient wegen eines Lokalrezidivs in der Ileozökalregion erneut laparotomiert. Nach Ileozökalresektion wurde ein gut doppeltmannsfaustgroßer Tumor von den Beckengefäßen im Retroperitoneum abpräpariert. Wegen einer langstreckigen Infiltration in die A. Iliaca communis rechts konnte der Tumor nicht vollständig entfernt werden. Das histologische Bild



**Abb. 1 a und b.** Primärtumor: Nierenzellkarzinom. Im Nierenmark typische pflanzenzellartige Karzinomverbände (a) umgeben von fibrosiertem Bindegewebe riesenzellige Rhabdomyosarkom-ähnliche Tumorteile (b) HE. Vergr. a 33 bzw. 132  $\times$ , b 33 bzw. 132  $\times$

zeigte erneut hypernephroide und sarkomatoide Geschwulstformationen. Rö-Thorax, Knochenszintigramm, DSA und Sonographie ergaben keinen Anhalt für weitere Metastasen. Im Juni 85 wurde der Patient wegen eines computertomographisch nachgewiesenen Lokalrezidivs erneut laparotomiert. Es fand sich ein lokal inoperabler Tumor mit Einschluß der Bifurkatio aortae. Fernmetastasen wurden nicht beobachtet. Ein entnommener Lymphknoten (aus der Nähe der Iliaca externa rechts) zeigte erneut hypernephroide und sarkomatoide Geschwulstformationen. Als ultima ratio versuchte man eine unspezifische Immunstimulation mit Catrix-Injektionen.

Im September 1985 wurde eine Bauchwandmetastase im Bereich der 3 Monate alten Laparatomiewunde wegen drohender Perforation exzidiert. Das Rezidiv im Retroperitoneum war inzwischen größer geworden. Fernmetastasen ließen sich nicht nachweisen. Das histologische Bild der Bauchwandmetastase zeigte hypernephroide und sarkomatoide Geschwulstformationen.

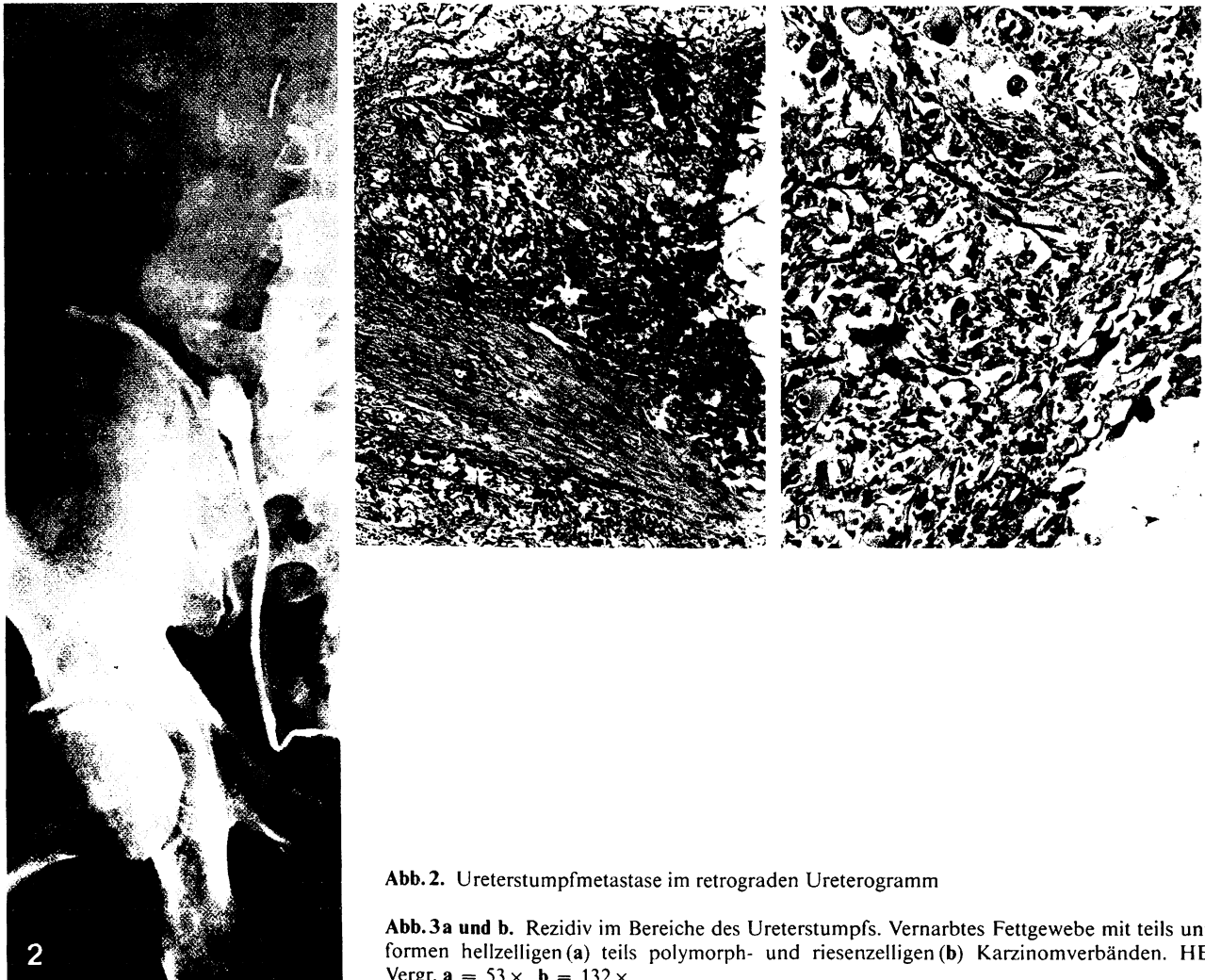
Im Dezember 1985 wurden erstmals Lungen- und Lebermetastasen des mehrfach lokal rezidivierenden Tumors nachgewiesen. Im März 1986 verstarb der Patient.

## Diskussion

Nierenzellkarzinome, die verschiedene Zelltypen aufweisen sind relativ häufig zu beobachten [2]. Es

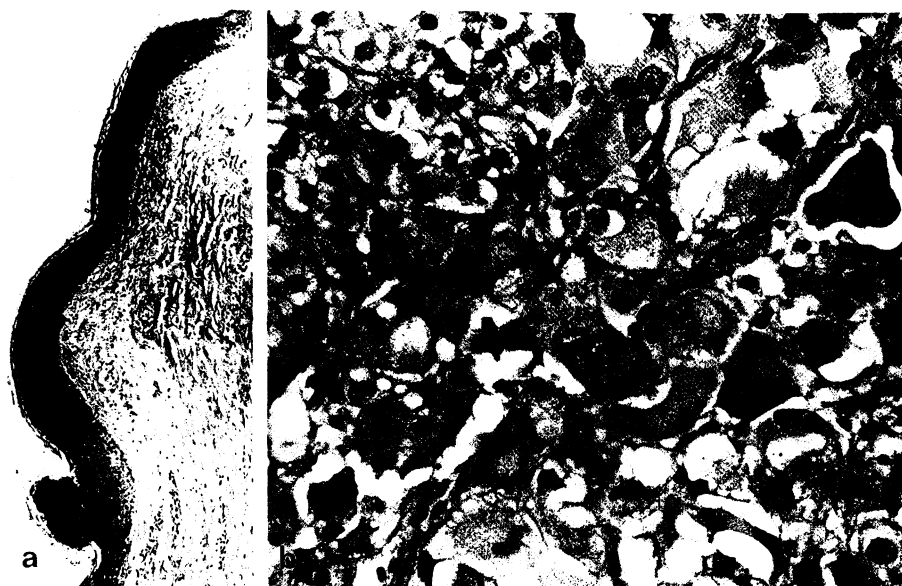
handelt sich dabei um unterschiedliche Differenzierungen ein und derselben Stammzelle. Die riesenzellige, sarkomatoide Variante ist dagegen selten. Nur etwa 1,8% aller Nierenzellkarzinome entsprechen diesem Tumortyp, der manchmal nur schwer von einem Rhabdomyosarkom abgrenzbar ist [11]. Die Prognose des rhabdomyosarkomatoiden Nierenzellkarzinoms gilt als besonders schlecht [10, 11]. In dem hier zur Diskussion stehenden Fall lag die Kombination eines Nierenzellkarzinoms vom üblichen, hellzelligen (pflanzenzellartigen) Typ mit dem riesenzellig - rhabdomyosarkomatoiden Typ vor.

Bei dem Karzinom im Bereich des Ureterstumpes könnte es sich um ein Rezidiv (aus verbliebenen Tumorzellen entstanden) oder um eine Metastase (aus verschleppten Tumorzellen entstanden) handeln. In erster Linie muß wohl eine Implantationsmetastase in Betracht gezogen werden. Es wird über ein erhöhtes Risiko einer Tumorumplantation berichtet, wenn das Urothel z. B. durch ein retrogrades Ureterogramm verletzt wurde [5, 9]. Denkbar ist auch ei-



**Abb. 2.** Ureterstumpfmetastase im retrograden Ureterogramm

**Abb. 3a und b.** Rezidiv im Bereiche des Ureterstumpfs. Vernarbtes Fettgewebe mit teils unifornen hellzelligem (a) teils polymorph- und riesenzelligen (b) Karzinomverbänden. HE. Vergr. a = 53 x, b = 132 x



**Abb. 4a und b.** Rezidiv im Bereiche der Hautnarbe. Haut (a) mit teils pflanzenzellartigen teils riesenzelligen Karzinomverbänden (b). HE. Vergr. a = 53 x, b = 330 x

ne iatrogene Tumorzellaussaat ohne Verletzung des Harnleiterurothels [1]. Zum Ausschluß eines Nierenbeckentumors war auch bei unserem Patienten ein retrogrades Ureterogramm durchgeführt worden.

Auch die Möglichkeit einer hämatogenen Metastasierung kann diskutiert werden. Der häufigere Befall des linken Harnleiters bei einer Uretermetastase (17/10, links/rechts) wird als Hinweis für eine mög-

liche hämatogene Metastasierung angesehen [12]. Die Seitendifferenz wird mit dem linksseitig häufiger vorliegenden Reflux der V. testicularis bzw. ovarica erklärt.

Wenig wahrscheinlich ist eine lymphogene Metastasierung [8]. Auffallend selten wurde eine Mitbeteiligung benachbarter Lymphknoten beim Vorliegen einer Uretermetastase gesehen. Dies könnte damit zusammenhängen, daß es kein gemeinsames Lymphsystem für Blase, Ureter und Nierenbecken gibt.

Da Ureterstumpfmetastasen nach Tumor-nephrektomie sehr selten sind, kann nicht generell zur gleichzeitigen Ureterektomie geraten werden. Bei der regelmäßigen Tumornachsorge sollte aber immer eine Sonographie des Tumorbettes durchgeführt werden. Eine Makrohämaturie ist als Hinweis auf ein mögliches Lokalrezidiv mit Ureterbeteiligung anzusehen und sollte Anlaß sein, eine entsprechende Diagnostik einzuleiten. Bei histologisch nachgewiesenem Einbruch des Tumors in das Nierenbecken, sollte die Tumornachsorge durch eine Urinzytologie ergänzt werden.

*Danksagung.* Die histologischen Präparate des Primärtumors und des Lokalrezidivs am Ileozoekalpol wurden freundlicherweise von Herrn Prof. Dr. Bohle, Direktor des Pathologischen Instituts der Universität Tübingen zur Verfügung gestellt.

## Literatur

1. Abeshouse BS (1956) J Int Coll Surg 25: 117
2. Bennington JL, Beckwith JB (1975) Tumors of the kidney, renal pelvis and ureter. Atlas of tumor pathology, Fasc 12. AIFP, Washington
3. Bissada NK, Finkbeiner AE (1977) J Urol 118: 327
4. Kanetoh H, Irisawa C, Katoh H, Orikasa S (1985) Eur Urol 11: 273
5. Ostenfeld J (1961) Urol Int 11: 253
6. Ojea A, Nogueira March JL, Figueiredo L, Jamardo D, Perez J (1984) Arch Esp Urol 37: 251
7. Roller MF, Stuppler SA, Kandzari SJ, Milam DF (1976) Urology 8: 575
8. Sargent FT, Albert DJ, Persky L (1970) J Surg Oncol 2: 107
9. Seppänen J, Willenius R (1970) Scand J Urol Nephrol 4: 81
10. Schubert GE (1984) Niere und ableitende Harnwege In: Remmele W (Hrsg) Pathologie, Bd. 3. Springer, Berlin Heidelberg New York, S 93-96
11. Schubert GE, Fudickar GNW, Bethke-Bedürftig BA, Albrecht KF (1978) Med Welt 29: 1933
12. Young IS (1968) J Urol 98: 661
13. Zachwieij J (1981) Eur Urol 7: 371

Dr. D. Schnell  
Abteilung Urologie  
Bundeswehrkrankenhaus Ulm  
Oberer Eselsberg 40  
D-7900 Ulm