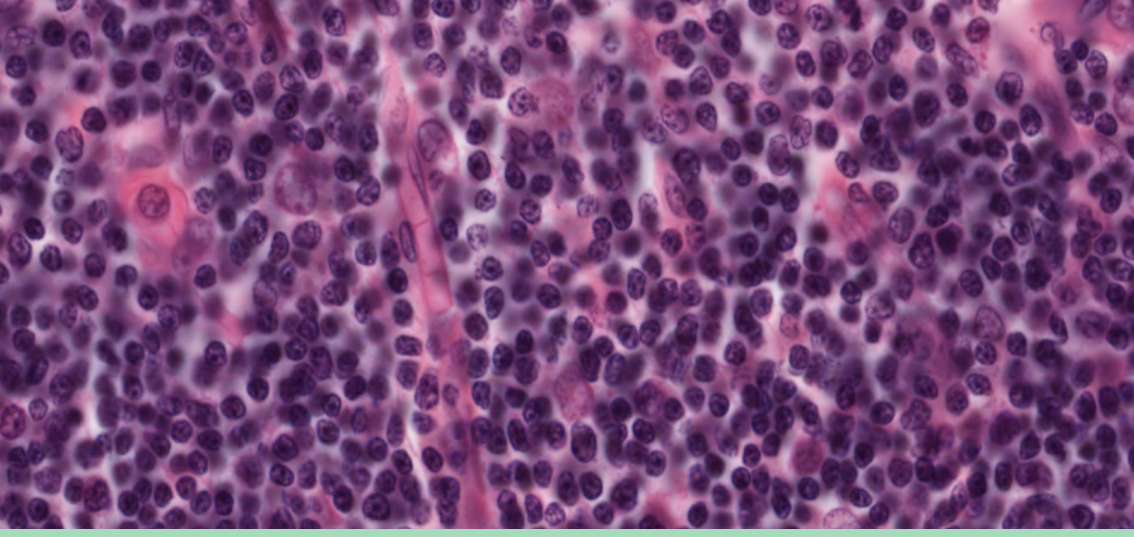

Histologi@

Zytologie, Histologie und Mikroskopische Anatomie

Skript und kommentierter Lernzielkatalog zu histologischen Kursen für Studierende der Zahn- und Humanmedizin

Anatomische Anstalt der LMU München

Histologi@
Zytologie, Histologie und Mikroskopische Anatomie
Copyright © 2021
Prof. Dr. Hans-Georg Frank, Dr. rer. nat. Katharina Sternecker
Anatomische Anstalt der LMU München, Lehrstuhl II

Dieses Kursskript ist für elektronische Lesegeräte optimiert und wird von der Universitätsbibliothek der LMU München als digitales Skript bereitgestellt: https://doi.org/10.5282/ubm/epub.76443

Die LaTeX-Vorlage für das Layout dieses Skripts wurde von http://www.LaTeXTemplates.com heruntergeladen und gemäß des Corporate Designs der LMU München angepasst. Autor der unveränderten Vorlage: Mathias Legrand (legrand.mathias@gmail.com) mit Modifikationen von: Vel (vel@latextemplates.com)

Vorwort

Zytologie, Histologie und mikroskopische Anatomie sind ein Hauptthema der ersten Wochen des Studiums der Humanmedizin in München. Für die Studierenden der Zahnmedizin kommt dieses Fache später im Curriculum. Die Lehrveranstaltungen müssen dabei eine Reihe besonderer Herausforderungen angehen:

- Sie müssen Studierende abholen und zusammenführen, deren Vorkenntnisse in den Lebenswissenschaften in der Regel sehr heterogen sind.
- Sie müssen ein Verständnis der Zellarchitektur erreichen, das in der mikroskopischen Anatomie systematisch weiterentwickelt und verwendet werden kann.
- Sie müssen außerdem ein Verständnis der Zellarchitektur liefern, das propädeutisch für die Biochemie und Physiologie sinnvoll ist. Ein gewisser Überlapp mit Grundlagen dieser Fächer ist dabei nicht ganz zu vermeiden.

Die Flexibilität des Unterrichtes in der Zytologie, Histologie und mikroskopischen Anatomie wurde durch die Einführung der digitalen Mikroskopie (Projekt: Histologi@ des Lehrstuhls für Anatomie II) in München wesentlich verbessert. Die digitale Verfügbarkeit der mikroskopischen Präparate hat sich insbesondere während der Corona-Pandemie als sehr vorteilhaft erwiesen, weil die Präparate online über ein Cloud System zur Verfügung gestellt werden konnten. Damit war histologischer Fernunterricht in vollem Umfang für alle Präparate quasi rund um die Uhr möglich. Das hier vorgelegte Skript ist als kommentierter Lernzielkatalog gedacht, der den für Prüfungen relevanten Stoffumfang möglichst vollständig abbildet.

Weil der Umfang der Lernziele im Studium der Zahnmedizin ein anderer ist als im Studium der Humanmedizin, wurden die Lernziele in diesem Skript so gestaltet, dass sie den jeweils umfassenderen Kursinhalt abbilden. Bei vergleichbarem Stoffumfang besprechen die Studierenden der Humanmedizin im Anfangsteil ihres Kurses deutlich weniger Präparate als die Studierenden der Zahnmedizin (die Präparate der Studierenden der Zahnmedizin sind im Skript dann mit abgehandelt), während die Studierenden der Zahnmedizin in der mikroskopischen Anatomie keine Geschlechtsorgane behandeln. Hier wurde der weitere Stoffumfang und Präparatekatalog der Studierenden der Humanmedizin berücksichtigt. Die Studierenden werden für Details hierzu wie bisher auf die Kurzfassungen der Lernzielkataloge der einzelnen Kursteile/Kurse verwiesen. Diese sind verbindlich für den Kursablauf und können jährlich aktualisiert über die Homepage der verantwortlichen Lehrstühle oder über Moodle bezogen werden.

In diesem Skript wird der Stoff der Zellenlehre so zusammengestellt, dass er sich an primär„anatomischen“ Ansätzen ausrichtet: Die Zelle wird anhand von Grenzen, Räumen und Transportwegen beschrieben. Anhand dieser Schemata wird eine funktionell anatomische Beschreibung der Zellarchitektur als eine Art zellulärer Landkarte versucht. Diese Betrachtungsweise wurde aus Lehrbüchern der Zellbiologie in verkürzter und angepasster Form übertragen (z.B. Alberts et al., Molekularbiologie der Zelle).

In die so umrissene zelluläre Landkarte mit Grenzen, Räumen und Transportwegen können dann später im vorklinischen Studium auch biochemische und physiologische Inhalte einsortiert werden. Von diesem Fundament aus kann aber auch schon die Histologie und die mikroskopische Anatomie entwickelt werden.

Dieses Skript wurde für den Gebrauch in den Kursen der Mikroskopischen Anatomie der LMU sowie als Vorlesungsskript erstellt. Basierend auf diesem Skript ist eine Buchpublikation (Wiley-VCH, ISBN-10: 3527717560) erschienen. Dort sind weitere Informationen eingefügt und Kapitel anders angeordnet. Die LMU-spezifischen (Kurs-)Lernziele und die direkten Bezüge zu Kurspräparaten mit dem zugehörigen Präparate-Index sind dort nicht enthalten.

Prof. Dr. med. Hans-Georg Frank, Dr. rer. nat. Katharina Sternecker (August 2021)

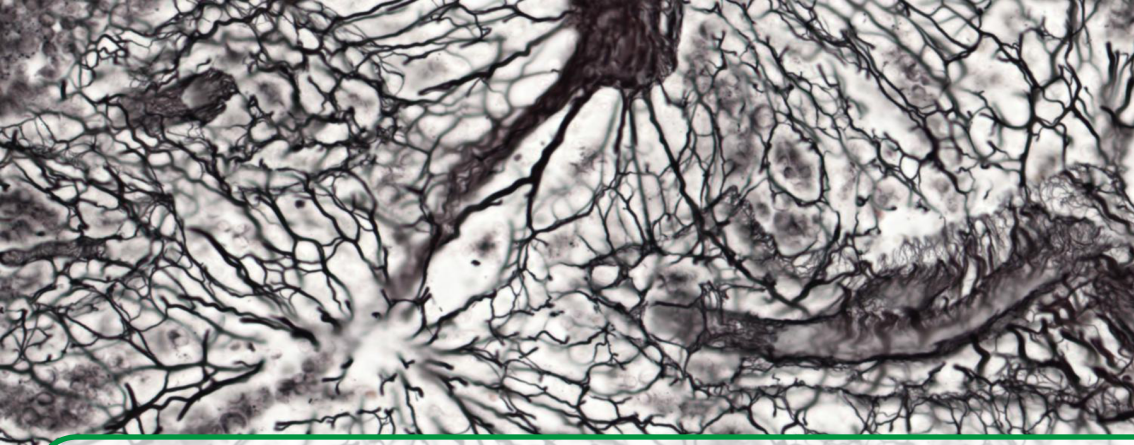

Inhaltsverzeichnis

I Mikroskopische Technik

1 Mikroskopie: Ein bildgebendes Verfahren 19

1.1 Proben: Herkunft, Vorbereitung und Verarbeitung 21
1.1.1 Herkunft von Proben 21
1.1.2 Vorbereitung von Proben 21
1.1.3 Probenentnahme und Fixierung 21
1.1.4 Verarbeitung von Proben, Einbetten und Schneiden 23

1.2 Optische Prinzipien und Verfahren 26
1.2.1 Durchlicht oder Auflicht? 26
1.2.2 Durchlichtverfahren 27
1.2.3 Auflichtverfahren 30
1.2.4 Konfokale Mikroskopie 32

1.3 Grundprinzipien der Elektronenmikroskopie 33

2 Die Farben der Histologie 35

2.1 Histologische Färbungen 35
2.1.1 Prinzipien der Färbung 36
2.1.2 Mechanismen der Färbung 37

2.2 (Bio)Chemie am Gewebeschnitt: Histochemie 38
2.2.1 Substrathistochemie 38
2.2.2 Enzymhistochemie 39

2.3 Hochspezifische Nachweisverfahren 40
2.3.1 Möglichkeiten der Signalverstärkung . . . 40
2.3.2 »Lampen«, oder: Wie sieht man einen Antikörper? . . . 40

3 Häufig verwendete Routinetechniken . . . 43
3.1 Färbungen 43
3.1.1 Hämatoxylin-Eosin-Färbung (HE-Färbung) . . . 43
3.1.2 Trichromfärbungen (AZAN-Färbung und Masson-Goldner-Färbung) . . . 43
3.1.3 Elastica-Färbung . . . 45
3.1.4 Versilberungen . . . 45
3.2 Immunhistochemische Nachweisreaktionen 46

II Zytologie - Zellenlehre

4 Strukturen des Lebens . . . 51
4.1 Diagnose: Strukturstörung zeigt Lebensstörung 52
4.2 Grenzflächen ordnen Lebensräume 52
4.3 Grenzflächen definieren Raum und Richtung 54
4.4 Grenzflächen verändern angrenzende Räume aktiv 56

5 Membranen als polare Grenzflächen . . . 57
5.1 Phospholid: Grundbaustein der Membran 57
5.2 Das Plasmalemm als typische Biomembran 58
5.3 Biomembran als teilpermeable Barriere 61
5.4 Proteine des Plasmalemms und die Glykokalyx 62
5.5 Wie werden Membranen zu selektiven und aktiven Grenzflächen 63

6 Topologie und Funktion der Membransysteme . . . 67
6.1 Prokaryoten: Einfach und erfolgreich 68
6.2 Eukaryoten: Vielseitig und organismenbildend 68
6.3 Ein hypothetischer Weg vom Pro- zum Eukaryoten 70
6.4 Topologische Beziehungen der Zellkompartimente 73

7 Zytosol und Zellkern: Äquivalenzraum I . . . 77
7.1 Zytosol 78
7.1.1 Grundfunktionen des Zytosols: . . . 78
7.1.2 Zelleinschlüsse: Sie sind im wässrigen Milieu des Zytosols nicht mehr gelöst. . . . 78

7.1.3 Zytoskelett: . . . 78
7.2 Zellkern 79
7.2.1 Kernhülle, Kernporen und Kerninnenraum . . . 80
7.2.2 Stoffaustausch zwischen Zytosol und Zellkerninnenraum . . . 81
7.2.3 Der Zellkern ist eine essenzielle histologische Leitstruktur . . . 82

8 Die Membransysteme: Äquivalenzraum II . . . 85
8.1 Endoplasmatisches Retikulum 86
8.1.1 Glattes endoplasmatisches Retikulum . . . 87
8.1.2 Raues endoplasmatisches Retikulum . . . 88
8.2 Golgi-Apparat 94
8.2.1 Der Golgi-Apparat ist polar organisiert . . . 94
8.2.2 ER und Golgi-Apparat sortieren Proteine für Zielkompartimente . . . 95
8.2.3 Zur Basis der Gradientenbildung des Sorting im Golgi-Apparat . . . 95

9 Das Zytoskelett: Der Puppenspieler . . . 101
9.1 Actine 102
9.1.1 Myosine sind die Motorproteine des Actinsystems . . . 104
9.1.2 Histologische, mit Actin assoziierte Strukturen . . . 104
9.2 Tubuline und Microtubuli 105
9.2.1 Dyneine und Kinesine sind die Motorproteine der Tubuline . . . 106
9.2.2 Histologische, mit Tubulin assozierte Strukturen . . . 106
9.3 Intermediärfilamente 107

10 Zellkontakte . . . 109
10.1 Allgemeine Merkmale von Zellkontakten 109
10.2 Funktionelle Gliederung der Zellkontakte 110
10.2.1 Barrierenkontakte: Tight junction oder Zonula occludens . . . 110
10.2.2 Haftkontakte . . . 112
10.2.3 Kommunikationskontakte . . . 113

11 Mitochondrien und Peroxisomen . . . 115
11.1 Mitochondrien und Peroxisomen: Gemeinsamkeiten 115
11.1.1 Mitochondrien und Peroxisomen sind topologische Eremiten . . . 115
11.1.2 Peroxisomen, Mitochondrien und der Sauerstoff . . . 116
11.1.3 Mitochondrien und Peroxisomen sind die Orte der β-Oxidation von Fettsäuren . . . 117
11.2 Spezifika der Mitochondrien 117
11.3 Spezifika der Peroxisomen 118

12 Integration: Mitose und Zellzyklus 119
12.1 Mitose 120
12.2 Zellzyklus 123
12.2.1 Die Mitose ist nur eine kurze Phase des ganzen Zellzyklus 123
12.2.2 Proliferation und Differenzierung sind getrennt: Die Bedeutung der Phase G0 124
12.2.3 Proliferation in der Histologie: zellartspezifische Messung 126

13 Integration: Exo- und Endozytose 129
13.1 Wege aus der Zelle: Exozytose und Sekretionsmodi 130
13.1.1 Der konstitutive Modus der Sekretion 130
13.1.2 Regulierte Sekretion 131
13.1.3 Spezielle Modi der Sekretion 132
13.2 Endozytose und der lysosomale Weg 133
13.2.1 Station 1: Von außen in ein Vesikel 134
13.2.2 Station 2: Das endo-lysosomale Kompartiment 134
13.2.3 Darstellung des endo-lysosomalen Kompartiments in vivo: 136

III Histologie - Gewebelehre

14 Epithelgewebe 141
14.1 Grundlegende Struktur-Funktionsbeziehungen 142
14.1.1 Polarisierte Einzelzellen im einschichtigen Verband 144
14.1.2 Geschichtete Epithelien weisen Differenzierungsgradienten auf 145
14.1.3 Regenerationsmuster in ein- bzw. mehrschichtigem Epithel 146
14.2 Einschichtige Epithelien 147
14.2.1 Klassifizierung einschichtiger Epithelien 147
14.2.2 Oberflächendifferenzierung einschichtiger Epithelien 149
14.3 Mehrschichtige Epithelien 154
14.3.1 Mehrschichtige *Platten*epithelien 155
14.3.2 Mehrschichtige *hochprismatische* Epithelien; Sonderformen 159
14.4 Epithelübergänge 161

15 Sezernierende Epithelien: Drüsen 163
15.1 Sekretionsmechanismen und -richtungen in Drüsen 164
15.1.1 Sekretionsmechanismen 164
15.1.2 Sekretionsrichtungen 165
15.2 Komplexe, zusammengesetzte Drüsen: Glandulae 166
15.2.1 Strukturmerkmale komplexer Drüsen 166
15.2.2 Drüsen der Haut 169
15.2.3 Speicheldrüsen und Tränendrüse 170

16 Bindegewebe . . . 173
16.1 Grundlegende Struktur-Funktionsbeziehungen 174
16.1.1 Allgemeine Eigenschaften der Bindegewebszellen . . . 175
16.1.2 Hauptkomponenten der EZM der Bindegewebe . . . 177
16.2 Bindegewebe im Einzelnen 181
16.2.1 Mesenchym: das embryonales Vorläufergewebe . . . 181
16.2.2 Lockeres kollagenfaseriges Bindegewebe: der Universalist . . . 182
16.2.3 Verwandte: retikuläres Bindegewebe und die Fettgewebe . . . 182
16.2.4 Elastisches Bindegewebe . . . 184
16.2.5 Straffes kollagenfaseriges Bindegewebe (Sehnen, Bänder) . . . 184

17 Stützgewebe . . . 187
17.1 Knorpelgewebe 188
17.1.1 Allgemeine Merkmale der Knorpelgewebe . . . 188
17.2 Knochengewebe 193
17.2.1 Grundmerkmale der Knochengewebe . . . 193
17.2.2 Osteogenese . . . 194
17.2.3 Sekundäres (reifes) Knochengewebe: über Knochenumbau zum Lamellenknochen . 202
17.2.4 Frakturheilung . . . 205

18 Besondere Hartgewebe der Zähne . . . 207
18.1 Entwicklungsgeschichte der Zähne 207
18.2 Hartgewebe des Zahns und deren Entstehung 208
18.3 Schmelz 208
18.4 Dentin 209
18.5 Zement 209

19 Muskelgewebe . . . 213
19.1 Allgemeine Eigenschaften der Muskelgewebe 214
19.1.1 Abgrenzung: Zelluläre Kontraktilität versus kontraktile Gewebe . . . 214
19.1.2 Querstreifung . . . 214
19.1.3 Zellbiologie und Histophysiologie der Muskelgewebe . . . 214
19.1.4 Die elektromechanische Kopplung in den Muskelgeweben . . . 216
19.1.5 Der Motorraum der Muskelgewebe: ATP als Kraftstoff . . . 217
19.1.6 Die mechanische Kopplung: vom Myofilament zur Sehne . . . 218
19.2 Muskelgewebe im Einzelnen 218
19.2.1 Glatte Muskulatur . . . 218
19.2.2 Skelettmuskulatur . . . 222
19.2.3 Herzmuskulatur . . . 232
19.3 Wie kann man Muskelgewebe unterscheiden? 236

20 Nervengewebe 241

20.1 Nervengewebe: Herkunft und Konstruktionsprinzip 243
20.1.1 Nervengewebe ist von der Herkunft her ein Epithelgewebe 243
20.1.2 Glia des ZNS 245
20.1.3 Glia des PNS 248
20.1.4 Synapse: Ein Zellkontakt, der kein Zellkontakt ist 249

20.2 Zelltypen des Nervengewebes 252
20.2.1 Neurone 252
20.2.2 Glia 256
20.2.3 Allochthone Glia: Mikroglia 258
20.2.4 Autochthone Glia des *peripheren* Nervengewebes 258
20.2.5 Enkapsis 259

20.3 Regionale Besonderheiten im ZNS und Prinzipien der Axonregeneration 259

20.4 Regionale Besonderheiten 260
20.4.1 Plexus chorioideus 260
20.4.2 Retina 260
20.4.3 Neurohämalorgane des ZNS 260

IV Mikroskopische Anatomie

21 Kreislauforgane 265

21.1 Die Peripherie: Bau und Funktion der Kapillaren 266
21.1.1 Endothel: vielfältige Funktionen und Aufgaben 268

21.2 Bautypen von (Blut-)Kapillaren 268
21.2.1 Kontinuierliche Kapillaren 269
21.2.2 Fenestrierte Kapillaren 269
21.2.3 Sinusoidale Kapillaren (Sinusoide) 269
21.2.4 Hochendotheliale Kapillaren (Venolen) 270

21.3 Filtrationsverhältnisse in Kapillaren und die Lymphe 270

21.4 Blut(leitungs)gefäße 271
21.4.1 Allgemeine Baumerkmale der peripheren Blut(leitungs)gefäße 272
21.4.2 Die Bauformen der Arterien des großen Kreislaufs 273
21.4.3 Histologische Differenzierung von Arterien und Venen 274
21.4.4 Widerstandsgefäße: Die Arteriolen 275
21.4.5 Venolen 276
21.4.6 Sonderfall: Portalkreisläufe und Portalgefäße 276

21.5 Mikroskopische Anatomie des Herzens 277
21.5.1 Schichten der Herzwand 277
21.5.2 Herzskelett und bindegewebige Anteile des Herzens 278
21.5.3 Erregungsbildungs- und Erregungsleitungssystem 279

22 Blut und Blutbildung 281
22.1 Anteil der Blutzellen am Gesamtvolumen des Blutes 282
22.2 Erythrozyten 283
22.3 Thrombozyten 284
22.4 Leukozyten 285
22.4.1 Granuläre Leukozyten 285
22.4.2 Agranuläre Leukozyten 287
22.5 Blutbildung (Hämatopoiese) 290
22.6 Embryologie der Blutbildung 293

23 Immunsystem: Eine Einführung 295
23.1 Angeborene Abwehrfähigkeiten 296
23.2 Erworbene (adaptive) Abwehrfähigkeiten 297
23.3 Die Abwehrsysteme arbeiten hoch kooperativ 299
23.4 Antigen-Präsentation: Auftritt MHC-Moleküle 299
23.4.1 MHC Klasse I: Antigene aus dem intrazellulären Raum 300
23.4.2 MHC Klasse II: Antigene aus dem extrazellulären Raum 301

24 Primäre Abwehrorgane 303
24.1 Knochenmark 304
24.2 Thymus 304
24.2.1 Funktionelle Histologie und Entwicklung 304
24.2.2 Vorgänge bei der Reifung der T-Lymphozyten 306

25 Sekundäre lymphatische Organe 311
25.1 Lymphfollikel: In allen sekundären lymphatischen Organen 313
25.1.1 Was läuft in Lymphfollikeln ab? 313
25.1.2 Struktur und Überwachungsräume sekundärer lymphatischer Organe 316
25.2 Lymphknoten 317
25.3 *Mucosa Associated Lymphoid Tissue:* MALT 319
25.3.1 Besonderheiten der Tonsillen des Waldeyerschen Rachenrings 320
25.3.2 Peyersche Plaques und Appendix vermiformis 320
25.4 Milz 321

26 Auge 327
26.1 Ursprung der Schichten des Bulbus oculi 328
26.2 Iris, Ziliarapparat und Choroidea 331
26.2.1 Iris 331

26.2.2 Ziliarapparat (auch: Ziliarkörper) . . . 331
26.2.3 Choroidea . . . 332
26.3 Produktion und Abfluss des Kammerwassers 332
26.4 Der lichtbrechende Apparat 333
26.4.1 Cornea . . . 333
26.4.2 Linse . . . 335
26.4.3 Glaskörper . . . 335
26.5 Retina 336
26.5.1 Übersicht zu den Regionen der Retina . . . 336
26.5.2 Gefäßversorgung der Retina . . . 337
26.5.3 Schichtenbau der Retina und Prinzip ihrer Verschaltung . . . 338
26.6 Hilfseinrichtungen des Auges 340
26.6.1 Tränendrüse (Glandula lacrimalis) . . . 340
26.6.2 Augenlider . . . 341

27 Innenohr . . . 343
27.1 Orientierung im Raum 343
27.2 Hochsensitive Mechanorezeption 344
27.3 Ein komplexes Höhlensystem 345
27.4 Anteile des häutigen und knöchernen Labyrinths 345
27.5 Cochlea 346
27.6 Vestibularorgan 352

28 Haut und Hautanhangsgebilde . . . 355
28.1 Epidermis 358
28.2 Dermis und Subcutis 360
28.3 Drüsen der Haut 362
28.3.1 Talgdrüsen: . . . 364
28.3.2 Apokrine Duftdrüsen: . . . 364
28.3.3 Ekkrine Schweißdrüsen: . . . 364
28.3.4 Glandula mammaria . . . 364
28.4 Hautanhangsgebilde 369
28.4.1 Haar . . . 369
28.4.2 Nägel . . . 370

29 Atmungsorgane . . . 371
29.1 Extrapulmonale Atemwege 372
29.2 Pulmo 375
29.2.1 Intrapulmonale Atemwege . . . 376
29.2.2 Die Struktur der Alveolen als Ort des Gasaustausches . . . 378

29.2.3 Strukturerhaltende Elastizität . . . 381
29.2.4 Die besondere Kreislaufstruktur der Lunge . . . 381

30 Endokrine Organe . . . 383
30.1 Kooperation und Regulation – Feedback-Loops und Hierarchie: 385
30.2 Glandula pituitaria: Hypophyse 385
30.2.1 Neurohypophyse . . . 386
30.2.2 Adenohypophyse . . . 388
30.3 Glandula pinealis: Epiphyse 391
30.4 Nebenniere (Glandula adrenalis) 392
30.5 Schilddrüse (Glandula thyreoidea) 396
30.6 Nebenschilddrüse (Glandula parathyreoidea) 399
30.7 Inselapparat des Pankreas 400

31 Mundhöhle . . . 403
31.1 Mundschleimhaut 404
31.2 Nahrungsprüfung 405
31.3 Nahrungsbearbeitung 408
31.3.1 Speicheldrüsen . . . 408
31.3.2 Zähne . . . 409

32 Magen-Darm-Trakt (Rumpfdarm) . . . 413
32.1 Schichtung der Darmwand 414
32.2 Darmnervensystem 415
32.3 Enteroendokrine Zellen 417
32.4 Immunsystem des Verdauungstraktes (MALT) 420
32.4.1 M-Zellen (Multifolded Cells) . . . 421
32.4.2 Peyersche Plaques und Appendix vermiformis . . . 422
32.5 Ösophagus 422
32.6 Magen 423
32.6.1 Bikarbonat und Chlorid im Magenepithel . . . 427
32.7 Dünndarm 428
32.7.1 Der Bau der Zotten ist funktional . . . 431
32.7.2 Duodenum . . . 432
32.7.3 Jejunum . . . 432
32.7.4 Ileum . . . 433
32.8 Colon 434
32.8.1 Appendix vermiformis: . . . 436

33 Leber, Gallenwege und Pankreas 439

33.1 Leber (Hepar) 440
33.1.1 Grundthemen der mikroskopischen Architektur 440
33.1.2 Besonderheiten der basolateralen Domäne der Hepatozyten 443
33.1.3 Besonderheiten der apikalen Domäne der Hepatozyten 444
33.1.4 Die Leber als hocheffektiver Bioreaktor 445
33.1.5 Nicht hepatozytäre Zellen der Leber 448

33.2 Galle, Gallenwege, Gallenblase 449
33.2.1 Gallesekretion und Gallenwege 449
33.2.2 Gallenblase (Vesica fellea) 451

33.3 Bauchspeicheldrüse (Pankreas) 452

34 Niere und Harnwege 455

34.1 Grundstrukturen 457

34.2 Gefäße der Niere 458

34.3 Nephron 460
34.3.1 Glomerulum: die Filtrationseinheit 460
34.3.2 Abschnitte des Tubulussystems 462
34.3.3 Juxtaglomerulärer Apparat 464
34.3.4 Einbau der Nephrone in die Nierenarchitektur 466
34.3.5 Bemerkungen zur Entwirrung des Röhren- und Röhrchensalats 468
34.3.6 Sammelrohre 468

34.4 Ableitende Harnwege 469
34.4.1 Urothel 470
34.4.2 Nierenbecken und Ureter 471
34.4.3 Harnblase (Vesica urea) 471
34.4.4 Urethra 472

35 Geschlechtsorgane 473

35.1 Keimbahn und Gonadengrundstruktur 473
35.1.1 Keimbahn 474
35.1.2 Gonadengrundstruktur und Prinzip der endokrinen Steuerung 475

35.2 Weibliche Geschlechtsorgane 479
35.2.1 Ovar und zyklische Follikelreifung 480
35.2.2 Uterus 488
35.2.3 Tuba uterina 495
35.2.4 Cervix uteri, Portio vaginalis uteri und Vagina 497

35.3 Konzeption, Implantation und Plazentation 499
35.3.1 Konzeption 499
35.3.2 Implantation und Plazentation 501
35.3.3 Reife menschliche Plazenta 503

35.4 Männliche Geschlechtsorgane 509
35.4.1 Hoden . . . 510
35.4.2 Wichtigste somatische Zelltypen des Hodens . . . 511
35.4.3 Tubuli seminiferi und Keimzellreifung . . . 513
35.4.4 Ableitende Samenwege . . . 515
35.4.5 Akzessorische Geschlechtsdrüsen . . . 518
35.4.6 Penis . . . 519

36 Zentrales Nervensystem . . . 523
36.1 Rückenmark 524
36.1.1 Aufbau und wichtige Lagebeziehungen . . . 524
36.1.2 Graue Substanz . . . 525
36.1.3 Weiße Substanz . . . 526
36.2 Rinde des Endhirns (Cortex cerebri) 527
36.2.1 Neocortex und Zytoarchitektonik . . . 527
36.2.2 Hippocampusrinde und Allocortex . . . 529
36.3 Kleinhirnrinde (Cortex cerebelli) 531
36.4 Hirnhäute und äußerer Liquorraum 533
36.5 Ventrikel und innere Liquorräume 534

37 Danke.... . . . 537

V Verzeichnisse

Literatur . . . 541

Präparatekatalog Histologi@ (Thumbnails) . . . 543

Index . . . 634

Mikroskopische Technik

1 Mikroskopie: Ein bildgebendes Verfahren 19

2 Die Farben der Histologie 35

3 Häufig verwendete Routinetechniken 43

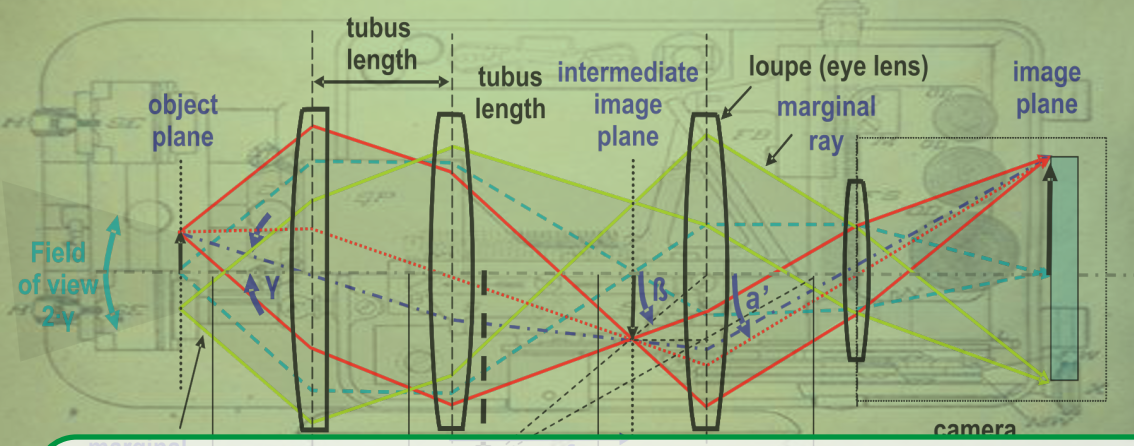

1. Mikroskopie: Ein bildgebendes Verfahren

Lernziele: **Histologische Technik: Grundverständnis, bezogen auf die Kapitel 1-3**

- Zum besseren Verständnis der histologischen Beschreibungen von Zellen und Geweben wird empfohlen, die folgenden Kapitel über die Herstellung mikroskopischer Präparate und die histologischen Techniken zu studieren. Diese Techniken können auch Gegenstand der Kursprüfungen sein.
- Lernziel ist vor allem ein Grundverständnis der mikroskopischen und histologischen Technik, der histologischen Färbungen sowie der hochspezifischen Nachweise (Substrat-, Enzym- und Immunhistochemie).

Kurspräparate als Beispiele zur histologischen Technik: Beim Studium dieser Präparate steht nicht das Organ im Mittelpunkt, sondern das Verhalten der Farbstoffe und Nachweisreaktionen am Beispiel. Die Gewebe und Organe werden in späteren Kapiteln systematisch vorgestellt. Diese Beispiele können auch um zusätzliche Präparate erweitert werden, die besondere Reaktionen darstellen, beispielsweise Versilberungen.

1. Leberpräparate zur Demonstration der histologischen Technik
   a) Schrittweiser Aufbau der HE-Färbung, ungefärbter Vergleichsschnitt, Leber, Mensch (Wie sie sehen, sehen sie nichts!) (2-084-leber-ungefaerbt-serie)
   b) Schrittweiser Aufbau der HE-Färbung, nur Haematoxylin, Leber, Mensch; blaue Basophilie, meist polymere (Nuklein)-säuren im Zellkern, sehr schwache zytoplasmatische und schwache Membranfärbung (2-067-leber-nur-haemalaun-serie)
   c) Schrittweiser Aufbau der HE-Färbung, nur Eosin, Leber, Mensch; die Eosinfärbung spiegelt im Wesentlichen die Proteindichte wieder (2-088-leber-nur-eosin-serie)
   d) Schrittweiser Aufbau der HE-Färbung, HE Färbung vollständig, Leber, Mensch:
      i. schwache Eosin-Komponente: 2-066-leber-he-serie
      ii. stärkere Eosin-Komponente: 1-001n-leber-he
2. Beispiele für Färbungen und Nachweismethoden im Vergleich
   a) Beispiel einer Trichrom-Färbung (AZAN), Leber, Mensch (2-065-leber-azan)
   b) Substrathistochemie am Beispiel des Nachweises von Glykogen mit der Perojodsäure-Schiff-Reaktion (deutsch: PJS; englisch: PAS), Schnitt von einer Leber der Maus (2-089-leber-maus-pas). Perjodsäure oxidiert sog. vicinale Diole in Kohlehydraten, die durch rosa Farbreaktion (mittels sog. Schiffschem Reagens) sichtbar gemacht werden; Glykogen ist ein polymeres Kohlehydrat zur Energiespeicherung, das als Zell-Einschluss in Leberzellen vorkommt.
   c) Enzym(aktivitäts)histochemie am Beispiel der endogenen Peroxidase in Peroxisomen der Leber, Mensch (2-086-leber-peroxidase-reaktion). Stellen mit Peroxidase-Aktivität sind braun zu sehen, als sogenanntes DAB (Diaminobenzidin)-braun)
   d) Immunhistochemische Nachweisverfahren für das lysosomale Markerprotein lamp1 (lysosome associated membrane

protein 1), Amplifikation des Signals mit Hilfe der Streptavidin-Biotin Methode:
i. Mehrkanal-Fluoreszenzpräparat mit Nachweis von lamp1 (grün) und parallel auch des Golgi-Marker-Proteins golm (rot). Die DNA im Zellkern ist mit Hilfe eines fluoreszierenden Farbstoffes (DAPI-Färbung, nicht immunhistochemisch) dargestellt (blau): 2-068-jeg3-golm-lamp-dapi; rot=Golgi, grün =Lysosomen, DNA im Zellkern blau
ii. Nachweis von lamp1 mit Kerngegenfärbung (Hämatoxylin) in einem Präparat der Niere. Nachweis der exogenen (d.h. über die Immunreaktion eingeführten) Peroxidase mit Hilfe der enzymhistochemischen Peroxidase-Reaktion (braunes Reaktionsprodukt DAB-Braun): 2-075-niere-pavian-lamp1

In der Mikroskopie werden Licht- oder Elektronenstrahlen und optische bzw. elektronische Linsensysteme eingesetzt, um hohe Vergrößerungen zu erzielen. Da das Instrument »Mikroskop« stark vergrößert, werden nur kleine »Proben« eines Organs für die Untersuchung entnommen; von diesen Ergebnissen wird dann auf das ganze Organ geschlossen. Histologische Proben sind genau genommen Stichproben, von denen auf das Gesamtorgan geschlossen werden kann. Sie müssen sie daher für die zu untersuchende Frage repräsentativ auswählen.
Lichtstrahlen (noch mehr: Elektronenstrahlen) durchdringen nur sehr dünne Gewebe. Daher muss die durchstrahlte Schichtdicke dünn gehalten werden, um den Durchtritt der Licht- oder Elektronenstrahlen zu erlauben.

Typische Eigenschaften mikroskopischer Präparate

- **Lichtmikroskopie:** Es werden **dünne** Gewebescheiben mit einer Schichtdicke im ein- bis zweistelligen μm-Bereich (**1–15 μm**) eingesetzt. Die Gewebescheiben haben einen Durchmesser von 1–2 cm und sind auf Glas (Objektträger) aufgezogen.
- **Elektronenmikroskopie:** Es werden **sehr dünne** Gewebescheiben mit einer Schichtdicke im zweistelligen nm-Bereich (**20–100 nm**) eingesetzt. Die Gewebescheiben haben einen Flächendurchmesser im Bereich von 1–2 mm und sind auf folienbeschichtete Metallgitter (Grids, max. 2 x 2 mm) aufgezogen.

Die Mikroskopie dringt also apparativ in »abstrakte« Dimensionen vor, die das bloße Auge nicht wahrnehmen kann. Sie ist damit ein Verfahren, das in der modernen Medizin als »bildgebend« bezeichnet wird. Die Mikroskopie ist das älteste bildgebende Verfahren in der Medizin und unverändert ein Schlüsselverfahren der medizinischen Diagnostik. Sie hat in der Medizin eine Revolution der diagnostischen Konzepte und des Verständnisses von Krankheit ausgelöst (Virchowsche »Zellularpathologie«, Begriff aus dem Titel des Buches von Rudolf Virchow) und wird bis heute kontinuierlich weiterentwickelt. Es wurden mehrere Nobelpreise für Physik/Chemie oder Physiologie/Medizin für Entdeckungen mit Bezug zur Mikroskopie vergeben. Der letzte davon erst 2014 (u. a. an Stefan Hell für die Technologie der »ultrahochauflösende Fluoreszenzmikroskopie«). Nicht zuletzt darum hat die Mikroskopische Anatomie einen festen Platz in den ersten Semestern des Medizinstudiums.

Allgemeine Kennzeichen bildgebender Verfahren der Medizin

- Generierung optischer Bilder von Strukturen, die eigentlich außerhalb der Möglichkeiten der menschlichen Sinnesorgane liegen (Histologie, Ultraschall, Röntgen, CT, MR . . .).
- Aufwendige technische Apparate und Einrichtungen zur Bildgebung (Mikroskopie, Schallgebung, Schallrezeption, Strahlengenerierung, Strahlenrezeption, Algorithmen der Bildgenerierung bei tomographischen Verfahren . . .).

- Bildgebende Verfahren generieren technisch vom Original abstrahierte »Äquivalentbilder«. Röntgenbilder beispielsweise zeigen nur röntgendichte Strukturen, nicht die ganze Wirklichkeit, die Sie zum Beispiel im Präparierkurs sehen. Ultraschallbilder sind eine andere Form der technischen Extraktion von Bildinformation. Die technischen Bilder sind der Wirklichkeit über den Mechanismus der Bilderzeugung aber »äquivalent«. Die Interpretation solcher abstrahierter Äquivalentbilder setzt Kenntnis des jeweiligen technischen Vorgangs der Bildentstehung voraus.

Die histologische Technik ist der zentrale Anteil des bildgebenden Verfahrens in der Histologie. Sie umfasst einige wenige grundsätzliche Schritte:

Zentrale Verfahrensschritte der histologischen Technik

- **Fixierung:** Die mikroskopische Struktur entnommener Proben muss rasch und wirksam vor Verfall geschützt und möglichst lebensnah erhalten werden.
- **Einbetten und Schneiden:** Um ausreichend dünne Gewebescheiben herzustellen, müssen technische Schneideverfahren angewandt werden. Das Gewebe muss zunächst in spezielle, technisch gut schneidbare Medien eingeschlossen werden, bevor Schnitte erstellt werden können.
- **Färben, Kontrastieren:** Ausreichend dünne, durchstrahlbare Gewebescheiben (Schnitte) sind zunächst einfach nur durchsichtig. Diagnostisch bedeutsame Strukturen müssen erst noch hervorgehoben und sichtbar gemacht werden.

1.1 Proben: Herkunft, Vorbereitung und Verarbeitung

1.1.1 Herkunft von Proben

Post-mortem-Untersuchungen in der Anatomie, Pathologie oder Rechtsmedizin sind nur eine mögliche Quelle von Proben. Für die Histologie werden die meisten Proben aus größeren Organen intra vitam entnommen (s. Abb. 1.1). In der Klinik sind dies hauptsächlich Biopsien (Stanzbiopsien, Nadelbiopsien, Biopsien mittels Biopsiezangen, z. B. bei der Endoskopie). Dazu kommen Organe oder Organteile, die bei Operationen (z. B. Tumorchirurgie, aber auch einfache Appendektomie, Tonsillektomie oder Amputation von Körperteilen etc.) entnommen werden. Flüssige Proben (Blut, Knochenmark, Harn) oder Abstriche (z. B. Cervix uteri) können als Ausstrichpräparate für die Beurteilung von Einzelzellen verwendet werden. Die Anzahl solcher Untersuchungen in der Medizin ist erheblich. Die allermeisten Diagnosen von Karzinomen und malignen Tumoren, aber auch viele Diagnosen von chronischen entzündlichen Veränderungen werden durch histologische Untersuchung gestellt. In einem größeren Zentrum für Routinepathologie mit breit gefächertem Spektrum können ohne weiteres Hunderte solcher Proben pro Tag verarbeitet werden. In vielen klinischen Abläufen gehören histologische Befunde zu den zentralen Entscheidungskriterien.

1.1.2 Vorbereitung von Proben

1.1.3 Probenentnahme und Fixierung

Proben werden entweder *intra vitam* oder schnellstmöglich *post mortem* entnommen. Die nachfolgenden Verarbeitungsschritte erfordern Zeit. Daher muss die Struktur der Proben möglichst gut im Zustand der

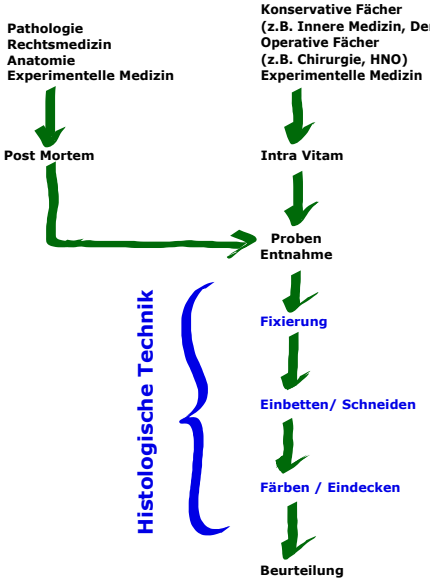

Abbildung 1.1: Histologische Proben stammen aus vielen Quellen. Ein Grundverständnis der histologischen Technik (geschweifte Klammer) ist für die histologische Beurteilung erforderlich.

Entnahme erhalten werden, indem v. a. der autolytische Zerfallsprozess nach Trennung von der Zirkulation wirksam unterbunden wird. Auch Keimbesiedlung soll verhindert werden.
Dafür gibt es verschiedene grundlegende methodische Prinzipien:

Fixierung mit chemischen Mitteln: Diese Form der Fixierung ist der Regelfall. Die Probe wird mit einer Mischung durchtränkt oder über die Blutgefäße mit einer Fixierungsmischung perfundiert. Diese enthält eine reaktive Substanz, meist Formaldehyd, bei der Elektronenmikroskopie oft auch Glutardialdehyd. Die Aldehydfunktion dieser Substanzen reagiert in komplexer Weise mit den Seitenketten und den ε-Aminogruppen der Proteine. Die Fixierung stoppt den Zerfall und vernetzt die Proteine dreidimensional sowie weitgehend ortsrichtig. Das erlaubt die zeitaufwendigen nachfolgenden Schritte, ohne dass weitere Strukturen verloren gehen. Es können allerdings Artefakte wie z. B. Schrumpfung auftreten.

Einfrieren: Einfrieren ist ein probates Mittel, um die Autolyse zu stoppen. Allerdings kann Eis später nicht ideal geschnitten werden. Einfaches Einfrieren führt dazu, dass sich kristallines Eis bildet und es damit zu einer für den Strukturerhalt eher destruktiven Volumenausdehnung kommt. Dadurch werden viele Strukturen auf der mikroskopischen Ebene beschädigt. Die Strukturerhaltung in gefrorenen Geweben ist im Regelfall deutlich schlechter als in aldehydfixierten Geweben.

Wasserentzug durch Alkohol: Sehr viel seltener als Formaldehyd werden Alkohole oder Alkoholmischungen (z. B. 70 % Ethanol) als Fixantien eingesetzt. Solche Mischungen wirken fixierend, weil sie die Wasserkonzentration deutlich absenken und Biomoleküle, vor allem Proteine, ausfällen. Wasser ist das essenzielle Lösemittel und Reaktionsmedium für alle Lebensvorgänge, auch die Autolyse.

Wasserentzug durch Trocknung: Die Trocknung kann erfolgreich beispielsweise bei Ausstrichpräparaten eingesetzt werden. In vielen histologischen Kursen gibt es Blutausstriche, bei denen Lufttrocknung nach dem Ausstreichen der erste Fixierungsschritt war.

In manchen Fällen werden die oben genannten Prinzipien miteinander kombiniert (z. B. Lufttrocknung von Ausstrichpräparaten und anschließende Fixierung in Methanol). Ziel all dieser Verfahren ist es, die nachfolgenden Schritte der Histotechnik ohne Zeitdruck bei grundsätzlicher Stabilität der wichtigsten Strukturen durchführen zu können.

1.1.4 Verarbeitung von Proben, Einbetten und Schneiden

Damit Licht (LM) oder Elektronenstrahlen (Transmissions-EM) durch Gewebe hindurchdringen können, müssen sehr dünne, strahlendurchlässige Gewebescheiben hergestellt werden. Dazu muss das weiche und heterogene Gewebe in einen homogenen, mit technischen Mitteln bearbeitbaren Block verwandelt werden. Solche Blöcke herzustellen (einbetten) und nachfolgend dünne Scheiben technisch abzuheben (schneiden) sind aufeinander bezogene Schritte.



Einbetten ermöglicht technisches Schneiden.

Einbetten

Die Einbettung ist im Grunde nichts anderes als die technische Vorbereitung des Schneidens, weil Gewebe in natürlicher Konsistenz in der Regel nicht reproduzierbar genau und dünn genug geschnitten werden kann. Ziel ist es dabei, eine gleichmäßige Härte des Materials zu erreichen, damit es mit technischen Vorrichtungen geschnitten werden kann. In der Regel wird dazu die Härte deutlich über die Ursprungshärte des Gewebes erhöht. Wird das Wasser nicht aus der Probe entfernt, wird diese Härtung durch Einfrieren erreicht. Einfrieren ermöglicht die Fixierung und Einbettung in einem Schritt; allerdings geht das wegen der schlechten Schneideeigenschaften von Eis und der Kristallisation von Wasser auf Kosten der Strukturqualität. Im Regelfall wird in der Histologie und Elektronenmikroskopie das Gewebewasser gegen ein geeignetes – härteres – Einbettmittel ausgetauscht. Es stehen viele Einbettmittel zur Auswahl; die Paraffineinbettung ist die häufigste Prozedur. Alle Einbettungsverfahren müssen allgemeinen Regeln genügen:



Allgemeine Regeln für die Einbettungen:

- **Regel 1:** Das Einbettmedium muss härter sein als die härteste Stelle des einzubettenden Gewebes.
- **Regel 2:** Je härter das Einbettmedium, desto dünner können die Schnitte werden.
- **Regel 3:** Je dünner die Schnitte werden sollen, desto kleiner wird die Anschnittsfläche (um den Anpressdruck beherrschbar zu halten).
- **Regel 4:** Je dünner die Schnitte und je kleiner die Anschnittsfläche, desto höher sind die Ansprüche an die (Fein)Mechanik der Schneidgeräte, die Mikrotome.
- **Regel 5:** Das Messer muss **viel** härter sein als das Einbettmedium, um gute Schnitte machen zu können (*Edelstahlmesser* in der Lichtmikroskopie, (sehr teure) *Diamantmesser* in der Elektronenmikroskopie).
- **Regel 6:** Bei Ausnahmepräparaten und sehr harten Medien/Objekten mit großen Anschnittsflächen (z. B. bei nicht entkalkten Knochen in Methylmethacrylat (Plexiglas)) oder keramik- bzw. metallhaltigen Implantaten) kann nicht mehr geschnitten werden, stattdessen kommen alternative Verfahren, z. B. Diamantsägen, zum Einsatz.



Abbildung 1.2: Typische Geräte und Hilfsmittel für die Einbettung in Paraffin. **(a)** Handelsüblicher Einbettautomat, der den Austausch von Wasser gegen zunächst Alkohol und danach in Paraffin vollautomatisch durchführen kann. **(b)** Paraffin für die Histologie als Granulat sowie verschiedene Kassetten für die Einbettung von Material. **(c)** Prozess des Ausgießens, durch den das bereits in heißem Paraffin befindliche Gewebe in ein schneidbares Blöckchen eingeschlossen wird.

In der *Lichtmikroskopie* ist das gebräuchlichste Einbettmittel Paraffin mit einer Schmelztemperatur nahe 60 °C. Dafür muss zunächst das Wasser in der Probe vollständig gegen Alkohol (Ethanol) ausgetauscht werden, anschließend wird Ethanol gegen ein Lösemittel ausgetauscht, das sowohl mit Ethanol als auch mit Paraffin mischbar ist (i. d. R. Xylol). Am Ende wird das Xylol bei Temperaturen über 60 °C durch flüssiges Paraffin ersetzt. Dieser Vorgang findet häufig in Prozessautomaten statt (siehe Abb. 1.2a). Der Block erstarrt, sobald das Paraffin abkühlt. Die größten Vorteile der Paraffineinbettung sind:

- pragmatischer Kompromiss zwischen Strukturerhalt und billigem Verfahren
- nahezu unbegrenzte Lagerfähigkeit eingebetteter Proben bei Raumtemperatur
- Umkehrbarkeit, d. h. das Paraffin kann nach dem Schneiden wieder herausgelöst werden
- breite Einsetzbarkeit – nahezu alle Standardfärbungen sind an Schnitten von Paraffinmaterial möglich

In der *Elektronenmikroskopie*, aber auch in der hochauflösenden Lichtmikroskopie, werden gerne Polymere als Einbettmedien eingesetzt. Auch dabei wird meist das Wasser teilweise oder ganz durch monomerhaltige Lösungen ersetzt. Sobald das Gewebe mit ausreichender Konzentration des Monomers durchtränkt ist, wird die Polymerisation ausgelöst. So können z. B. sehr harte Einbettungen in Kunstharze erreicht werden, die Voraussetzung für die Herstellung sehr dünner Schnitte für die Elektronenmikroskopie sind. Polymere können allerdings nach dem Schneiden i. d. R. nicht mehr depolymerisiert und entfernt werden, da diese ganz andere Färbe- und Kontrastierungsverfahren als in der Paraffintechnik erfordern.
Die Entwässerung ist eine besonders häufig vorkommende Prozedur in der Histologie; sie setzt die Herstellung sogenannter Alkoholreihen voraus. Dabei wird der Wasseranteil zugunsten des Alkoholanteils ständig vermindert, bis die Probe sich in reinem Alkohol befindet. Auch absteigende Alkoholreihen werden genutzt; diese führen dann über mehrere Schritte aus 100 % Alkohol bis in reines Wasser.

Schneiden

Das »Schneiden« in der Histologie hat wenig zu tun mit dem sägenden Schneiden des Brotmessers, das durch Brot gezogen wird. Technisch sind diejenigen Vorgänge am ähnlichsten, die als »spanabhebende« Bearbeitung bekannt sind. Technische Beispiele für spanabhebende Bearbeitungsmethoden sind z. B.

Hobeln und Drehen beim Bearbeiten von Holz oder Metall. In dieser Technik kommt es in der Regel darauf an, eine glatte Oberfläche bestimmter Gestalt (oder eines bestimmten Maßes) zu erstellen. Die abgehobenen Bestandteile (Späne) sind nicht primär Ziel der Technik, sondern ein Abfallprodukt der spanabhebenden Bearbeitung und werden weggeworfen.
Das ist in der Histologie genau andersherum:



Histologische Schnitte sind technisch nichts anderes als *Späne* in definierter und gleichmäßiger Dünne und Beschaffenheit.

Histologische Messer werden ganz analog zu Hobelmessern leicht schräg angesetzt (Anstellwinkel). In der Histologie sollen allerdings Späne definierter und in Serie reproduzierbarer Dicke (oder eher: Dünne) entstehen. Darum sind die Anforderungen an die technischen Apparaturen viel höher als beim Hobeln. Hobelspäne vom Holz sind nicht gleichmäßig dick; ihre Dicke liegt im Bereich von mehreren Millimetern. In der Histologie ist gleichmäßige Dünne von wenigen Mikrometern gefragt. Der Genauigkeitsunterschied in den Anforderungen hat Konsequenzen für Apparaturen und Schneidetechniken sowie für die eingesetzten Geräte.
Um die Dicke der Schnitte gering und gleichzeitig reproduzierbar zu halten, müssen bestimmte Voraussetzungen gegeben sein:

- **Das Material muss nach der Einbettung folgende Eigenschaften aufweisen:**
  - Homogene Materialeigenschaften, die ausschließen, dass es beim Voranschreiten des Messers zu großen Spannungen zwischen weichen und harten Zonen im Material kommt; Spannungen würden den entstehenden Schnitt zerreißen.
  - Für Schnitte im μm-Bereich sind bestimmte minimale Härten erforderlich, damit die beim Durchziehen des Messers entstehenden Scherkräfte einen »Hobelspan« freisetzen und nicht etwa nur das Material unter dem Messerdruck zusammenpressen.
- **Die Schneideapparatur muss gewährleisten, dass**
  - Messerhalterung und Messer- sowie Blockführung exakt und genau im μm-Bereich arbeiten. Dafür sind hohe mikromechanische Anforderungen zu erfüllen.
  - Messerhalterung und Messer- sowie Blockführung großen Anpressdrucken gegen das zu schneidende Material gewachsen sind. Dabei muss die Qualität der Mikromechanik stets erhalten bleiben.
  - Das Spiel der Mikromechanik (in Gewinden, Führungen etc.) und in der gesamten Apparatur muss ausreichend eng eingestellt sein, damit beim Durchziehen des Messers durch das Objekt keine Schwingungen beim Vorschub auftreten. Diese würden zu einer rhythmischen Schwankung der Schnittdicke (Shatter) führen. Solcher Shatter-Artefakte sind gut sichtbar ist und stellen ein unerwünschtes Artefakt dar.

Eine Übersicht häufiger Kombinationen von Einbettungsmedium, Schneideapparatur, Messertyp und erzielter Schnittdicke zeigt Tabelle 1.1.

Färben (LM) bzw. Kontrastieren (EM)

Sobald nach dem Einbetten und Schneiden durchstrahlbare Präparate entstanden sind, ist ein weiteres Problem zu lösen. Die dünnen histologischen Schnitte haben zunächst keinerlei Kontrast und es sind keine Strukturen in ihnen zu erkennen. Im Lichtmikroskop (analog auch im Elektronenmikroskop) wirken sie ähnlich wie Fensterglas.

	GS	PS	SdS	UdS
Schnittdicken	8–100 μm	4–6 μm	0,5–1,5 μm	0,04–0,06 μm
Schneidgerät	Kryostat	Schlittenmikrotom	Rotationsmikrotom	Ultramikrotom
Messertyp	Stahl	Stahl	Stahl, Glas	Diamant (Glas)
Einbettmedium	Eis	Paraffin	Kunstharz	Kunstharz

Tabelle 1.1: Häufige Kombinationen von Schneidgeräten, Messertypen und Einbettungen sowie der damit üblicherweise erzielten Schnittdicken. Die Spaltenbezeichnungen stehen für Gefrierschnitt **(GS)**, Paraffinschnitt **(PS)**, Semidünnschnitt **(SdS)** und Ultradünnschnitt **(UdS)**.

Ungefärbte histologische Schnitte sind durchstrahlbar, aber eben auch kontrastlos, d. h. einfach *durchsichtig*.

Um einzelne Zellen, Zellbestandteile, extrazelluläres Material etc. erkennen und unterscheiden zu können, müssen optische Kunstgriffe eingesetzt oder/und diese Bestandteile besonders angefärbt oder kontrastiert werden.

Was nicht optisch oder färberisch hervorgehoben wird, bleibt im Mikroskop *unsichtbar!*

Die Abhängigkeit von Kontrastierung ist auch in anderen bildgebenden Verfahren wohlbekannt. Wenn Sie in einem Röntgenbild Arterien oder Darmlumen darstellen möchten, müssen Sie Kontrastmittel einsetzen, die diese Gebilde röntgendicht machen. Auch hier gilt: Wo kein Kontrastmittel hinkommt, sehen Sie kein Gefäß oder kein Darmlumen. *Sie sehen immer nur das Kontrastmittel an bzw. in der Zielstruktur, aber nicht die Zielstruktur selbst. Das ist in der Histologie nicht anders!*
Eine große Stärke der histologischen Technik ist, dass eine ungeheure Vielzahl von Färbe- und Nachweismethoden existieren, mit denen Gruppen von Molekülen, Eigenschaften von Molekülen und sogar einzelne, spezifische definierte Moleküle nachgewiesen und im Strahlengang sichtbar gemacht werden können. Viele dieser Methoden können Sie auch miteinander kombinieren.
In der Histologie wird präferiert – wo immer es geht –, die Präparate anzufärben. Aber auch über optische Maßnahmen allein können Strukturen ohne vorhergehende Bearbeitung des Präparates sichtbar gemacht werden. Das heißt, Strukturen lassen sich sichtbar machen durch:

- Manipulationen an der optischen Ausstattung, an der Beleuchtung und dem Strahlengang des Mikroskops (siehe im nachfolgenden Abschnitt).
- Färbung oder Kontrastierung von Strukturen im Schnitt bei »normalem« Strahlengang des Mikroskops (siehe in den folgenden beiden Kapiteln.

1.2 Optische Prinzipien und Verfahren

1.2.1 Durchlicht oder Auflicht?

Das Grundproblem durchstrahlbarer dünner Präparate ist der zunächst geringe Kontrast. Auch wenn Mikroskope mit höchster Korrektur und optischer Auflösung verwendet werden, ist ohne Kontrast nichts zu erkennen. Kontrast kann man beschreiben als die Differenz des Lichtsignals, das aus dem Präparat

beim Betrachter ankommt, zum Hintergrundsignal. Die Stärke des Hintergrundsignals wird wesentlich vom Beleuchtungsmodus beeinflusst:

Durchlicht, Hellfeldmikroskopie: Bei Durchlichtverfahren wird das Licht der Beleuchtungsquelle durch das Präparat hindurch über das optische System in das Auge des Untersuchers gelenkt. Bei diesen Verfahren ist also grundsätzlich das Hintergrundsignal sehr stark (daher auch die Bezeichnung *Hellfeld*mikroskopie). Das Präparat muss beim Durchtritt des Lichts starke Veränderungen des Signals im Vergleich zum sehr hellen Hintergrund verursachen, um kontrastreich wahrgenommen zu werden. Die Mikroskopie im Durchlicht ist das klassische mikroskopische Standardverfahren und die meisten optischen Kontrastverfahren (Phasenkontrast, Interferenzkontrast, Polarisationsverfahren) wurden auf Basis der Durchlichtmikroskopie entwickelt.

Durchlicht, Dunkelfeldmikroskopie: Eine Variante der Durchlichtmikroskopie ist die Dunkelfeldmikroskopie. Bei diesem Verfahren wird das Licht so (schräg am Objektiv vorbei) durch das Präparat geleitet, dass der Betrachter nur das im Präparat selbst in die optische Achse gebeugte Licht wahrnimmt. Wird Licht in dieser Weise durch Strukturen im Präparat in Richtung des Auges des Betrachters gebrochen, erscheinen diese Strukturen hell vor schwarzem Hintergrund. Ohne Präparat ist das Gesichtsfeld dunkel.

Auflicht: Bei der Auflichtmikroskopie wird das Licht der Leuchtquelle aus Sicht des Betrachters auf das Präparat aufgebracht, wird also in einem speziellen Strahlengang durch das Objektiv hindurch auf das Präparat hin und vom Untersucher selbst weg gerichtet. Ohne Präparat ist das Gesichtsfeld ebenfalls dunkel. Nur Licht, das vom Präparat reflektiert wird oder im Präparat als Folge der Beleuchtung entsteht (z. B. bei Fluoreszenz), kann – dann sehr kontrastreich gegen dunklen Hintergrund – wahrgenommen werden. Die Fluoreszenzmikroskopie ist das wichtigste Teilverfahren der Auflichtmikroskopie.

- Grundsätzlich gilt, dass die in histologischen Kursen zur Verfügung stehenden Kursmikroskope nur die in Abb. 1.3 schematisierte einfachste Variante des Durchlicht- bzw. Hellfeldverfahrens zulassen.
- Optische Kontrastierungsverfahren oder gar umgekehrte Beleuchtungsrichtung wie bei der Auflichtmikroskopie sind mit kursüblichen Mikroskopen nicht möglich.

1.2.2 Durchlichtverfahren

Das normale Durchlichtverfahren kann in seiner primitivsten Form (ohne *Köhlerung* der Beleuchtung) mit festem Kondensor auch an Kursmikroskopen durchgeführt werden (s. Abb. 1.3). Von der Leuchtquelle wird über ein Linsensystem (Kondensor) unter dem Präparat ein Lichtkegel gebildet, mit dem das Präparat durchleuchtet wird. Ohne Präparat ist bei optimaler Einstellung ein gleichmäßig helles, weißes Gesichtsfeld sichtbar (s. Abb. 1.3). Kommt ein (farbiges) Präparat in den Strahlengang, wird Licht verschiedener Wellenlängen absorbiert und durch die Dicke des Präparates auch die Lichtstärke insgesamt reduziert. Man erhält ein farbiges und etwas dunkleres Bild (s. Abb. 1.3).

Das Durchlichtverfahren ist das Standardverfahren der Lichtmikroskopie schlechthin. Die Kontrastierung wird hier nicht primär durch Eingriff in das optische System erzeugt, sondern durch die Färbung und Vorbehandlung des Präparates. Die Farbe ist das wichtigste Kontrastmittel. Die Entwicklung der »färberischen Lichtmikroskopie« fällt nicht von ungefähr mit der Hochzeit der aufblühenden chemischen (Farbstoff)Industrie (Ende des 19. und Beginn des 20. Jahrhunderts) zusammen. In Zusammenarbeit mit der Industrie wurden neu synthetisierte Farbstoffe systematisch unter dem Mikroskop ausprobiert (s. Kap. 2). Die optische Auflösung in der Durchlichtmikroskopie wird physikalisch durch das Abbesche Prinzip limitiert. Demnach können Strukturen, die kleiner sind als die Wellenlänge des eingestrahlten Lichtes, nicht mehr aufgelöst werden.

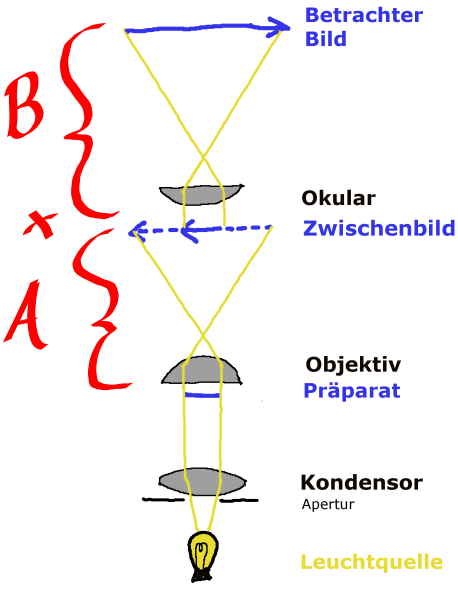

Abbildung 1.3: Schema des Strahlengangs eines einfachen Durchlichtmikroskops, wie es auch die in histologischen Kursen verwendeten Mikroskope sind. Die Leuchtquelle ist so angeordnet, dass das Licht zunächst über das Linsensystem des Kondensors gebündelt wird und als konzentrierter Lichtstrahl zum Präparat gelangt. Mit einer Blende, der Aperturblende des Kondensors, kann die Lichtmenge reguliert werden. Sie beeinflusst auch die Auflösung und den Kontrast des mikroskopischen Bildes. Das Linsensystem des Objektivs erzeugt ein bereits vergrößertes virtuelles Zwischenbild. Dies ist die erste Stufe der Gesamtvergrößerung, die vom Objektiv erzielt wird (rote Klammer und Kennzeichnung mit A). Das Zwischenbild wird mit einem Okular (letztlich nichts anderes als ein kleines Fernglas) angeschaut, das eine zweite Vergrößerungsstufe hat (rote Klammer und Kennzeichnung mit B). Die Gesamtvergrößerung des Mikroskops errechnet sich durch Multiplikation der Objektivvergrößerung A mit der Okularvergrößerung B.

Faustregel für das sogenannte Abbesche Limit: Die Durchlichtmikroskopie kann Strukturen, die kleiner als 1 μm sind, nicht mehr einzeln auflösen.

Dunkelfeldmikroskopie und Auflichtmikroskopie arbeiten mit »Lichtpunkten« vor dunklem Hintergrund. Dabei ist das Abbesche Limit nicht mehr im strengen Sinn gültig und kann im Einzelfall unterschritten werden. Auch Strukturen, die kleiner als 1 μm sind, können ggf. in diesen Verfahren sichtbar gemacht werden.
Allerdings wollte man schon früh auch ungefärbte Präparate und/oder lebende Zellen in Kulturschalen mikroskopisch untersuchen. Daher wurden verschiedene Verfahren der optischen Kontrastierung eingeführt, die auch ohne Farbstoffe optische Kontrastierung in Grenzen erlauben.

Phasenkontrast

Die Abschwächung (entspricht: Verkleinerung der Lichtamplitude; auch dunklere Wahrnehmung) des durch ein *ungefärbtes* Präparat durchtretenden Lichtes ist zu schwach, um vom Auge oder einer Kamera wahrgenommen werden zu können. Allerdings wird das Licht beim Durchtritt durch solche Strukturen trotzdem und unabhängig von der Amplitude (Helligkeit) verändert. Licht wird beim Durchtritt an Dichtegrenzen sozusagen *abgebremst* (d. h. in der Phase verschoben) und leicht gebeugt. In den 1930er-Jahren hat Frits Zernike durch seine Arbeiten (Nobelpreis für Physik 1953 für die Entwicklung des Phasenkontrasts) die Möglichkeit geschaffen, diese diskreten Veränderungen für das menschliche Auge sichtbar zu machen, indem die Phasenverschiebung durch das Phänomen der *Interferenz* in eine Veränderung der Helligkeit umgesetzt wird. Man redet von negativer bzw. destruktiver Interferenz, wenn das Bild an Strukturen dunkler

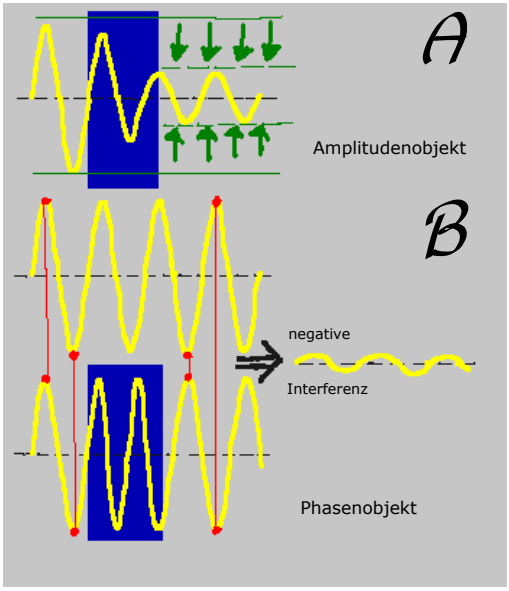

Abbildung 1.4: Prinzipien des Einwirkens verschiedener Objekte auf Amplitude oder Phase des Lichts. Das menschliche Auge kann stets nur Helligkeitsunterschiede (d. h. Unterschiede in der Amplitude des Lichts) wahrnehmen. Alle Objekte im Strahlengang müssen daher letztendlich die Helligkeit beeinflussen, um sichtbar zu sein. Beim Amplitudenobjekt **(a)**, dem Standardfall beim Durchlichtmikroskop, wird einfach ein Teil der Lichtenergie absorbiert. Dadurch wird die Amplitude kleiner und das Bild wird dunkler wahrgenommen. Geschieht diese Lichtabsorption nur auf Teile des Lichtspektrums bezogen, wird durchtretendes Licht farbig wahrgenommen. Phasenobjekte **(b)** führen nicht direkt zu einer wahrnehmbaren Verkleinerung der Amplitude oder einer Verschiebung des Farbspektrums. Sie führen aber zu einer Phasenverschiebung, die nur durch den optischen Trick der Überlagerung verschobener Phasen (Interferenz) sichtbar gemacht werden kann. Negative Interferenz führt dabei zu einer Verkleinerung der Amplitude, während positive Interferenz (im Bild nicht gezeigt) die Amplitude erhöhen kann.

wird, und von positiver bzw. konstruktiver Interferenz, wenn das Bild an Strukturen heller wird. Dichte Strukturen haben üblicherweise eine negative Interferenz. Damit wurde es zum ersten Mal möglich, auch lebende Zellen mit ihren intrazellulären Organellen ohne Färbung im Mikroskop zu beobachten.

Polarisationsmikroskopie und Interferenzkontrast

Kristalle und viele hoch geordnete biologische Strukturen (Zellulose, Fasern in Sehnen . . .) haben die Eigenschaft der Doppelbrechung des Lichtes. Die Doppelbrechung führt zu einer Drehung der Schwingungsebene des Lichtes und wird durch Kontrolle der Schwingungsebene des Lichtes vor und nach dem Präparat im Strahlengang sichtbar gemacht. Dazu wird das Präparat mit linear polarisiertem Licht beleuchtet (über einen Polarisationsfilter, der als Polarisator bezeichnet wird). Im Strahlengang nach dem Objekt befindet sich ein zweiter Polarisationsfilter (der Analysator), in der Regel so positioniert, dass er genau um 90° zum Analysator gedreht steht. Das Licht des Polarisators kann dann den Analysator nicht passieren und das Bild bleibt dunkel. Befinden sich im Präparat aber doppelbrechende Strukturen, so leuchten diese im Bild hell auf.

Auf Basis der Polarisationsmikroskopie wurde durch den Physiker G. Normarski Mitte des 20. Jahrhunderts der Differentielle Interferenzkontrast (DIC) etabliert. Beim DIC wird das Objekt mit zwei sehr eng benachbarten Lichtstrahlen durchstrahlt, deren Schwingungsebenen genau senkrecht aufeinander stehen. Bei der Passage durch das Gewebe werden – bevorzugt an Kanten – die beiden Strahlen unterschiedlich in der Phase verschoben. Über die Einstellung des nachgeschalteten Prismas kann eine Interferenz erzeugt werden, die diese Information in Helligkeitsunterschiede umsetzt. Die Kantenbetonung beim DIC erzeugt für das Auge eine Art Pseudo-Relief-Effekt. Noch sensitiver als beim Phasenkontrast können auch minimale Dichteunterschiede als Helligkeitsunterschiede sichtbar gemacht werden. Der Kontrast kann stufenlos verstellt werden und die Anwendbarkeit des DIC umfasst auch Präparate, die dem Phasenkontrast nicht zugänglich sind.

DIC ist neben dem Phasenkontrast heute das am weitesten verbreitete optische Kontrastierungsverfahren.

1.2.3 Auflichtverfahren

Auflichtverfahren sind durch einen anderen Lichtweg als Durchlichtverfahren gekennzeichnet: Das Licht wird über Prismen zwischen Betrachter und Präparat in das optische System eingespiegelt und in Betrachtungsrichtung durch das Objektiv hindurch auf das Objekt aufgebracht. Der Betrachter sieht also grundsätzlich kein helles, sondern ein dunkles Bild, solange nicht Teile des aufgestrahlten Lichtes reflektiert werden und auf diese Weise über die optische Achse sichtbar werden. In der Histologie spielen nur die Epipolarisation und – besonders wichtig – die Fluoreszenzmikroskopie eine Rolle. In den Ingenieurwissenschaften werden bei Materialuntersuchungen auch echte Reflexionsbilder genutzt.

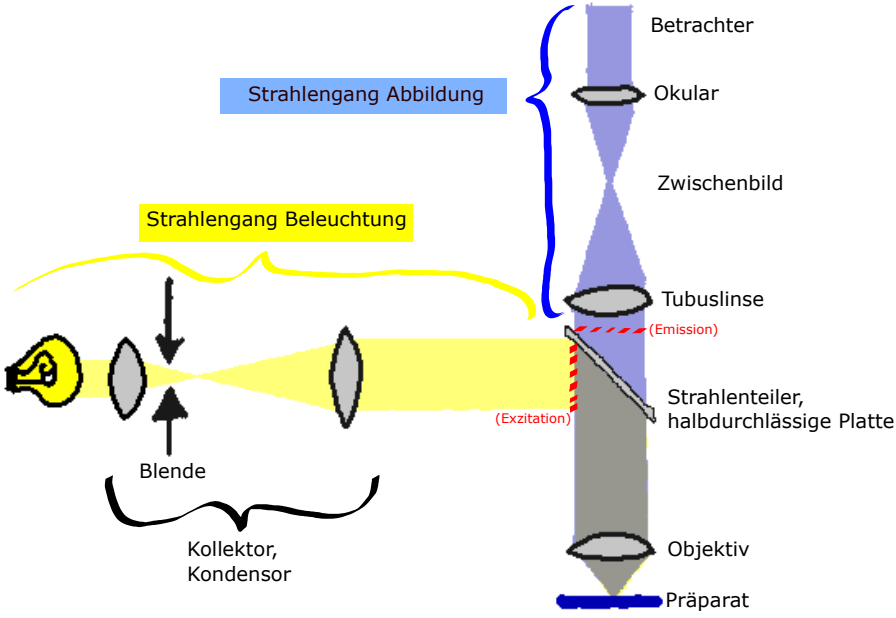

Abbildung 1.5: Der Strahlengang beim Auflichtverfahren beginnt mit dem von der Leuchtquelle gespeisten Beleuchtungsabschnitt (Strahlengang Beleuchtung). Das Licht wird über eine halbdurchlässige Platte (Prisma, Strahlenteiler) durch das Objektiv hindurch auf das Präparat aufgestrahlt. Nur Licht, das vom Präparat zurückgeworfen wird, wird über den Strahlenteiler und die Tubuslinsen zum Okular geleitet und damit sichtbar. Ohne Präparat oder Licht vom Präparat bleibt das Bild dunkel. Am häufigsten wird das Auflichtverfahren für die Fluoreszenzmikroskopie genutzt. Dann befindet sich im Beleuchtungsstrahlengang vor dem Strahlungsteiler das Filter für die Wellenlänge der Exzitation, im Abbildungsstrahlengang nach dem Strahlungsteiler das Filter für die Wellenlänge der Emission des Fluoreszenzfarbstoffes, der sichtbar gemacht werden soll. Soll Epipolarisation durchgeführt werden, befinden sich vor (Exzitation) und nach dem Strahlungsteiler (Emission) Polarisationsfilter im Strahlengang, die typischerweise gekreuzt stehen. Sie lassen dann nur solches Licht durch, dessen Schwingungsebene im Rahmen der Reflexion vom Präparat verändert wurde.

Epipolarisation

Epipolarisation nutzt polarisiertes Licht im Auflichtmodus. Dabei werden gekreuzte Polfilter genutzt, sodass eigentlich keinerlei Licht im Bild sichtbar werden kann. Wird aber an reflektionsfähigen Partikeln

Licht reflektiert (Nanopartikel in der Medizintechnik und Pharmakologie oder auch Abrieb metallischer Gelenkimplantate im Gewebe, Mikrokristalle etc.), so wird auch die Schwingungsebene des Lichtes etwas gedreht. Daher leuchten solche Partikel im Auflichtbild hell auf. Die Epipolarisation kann vor ihrem dunklen Hintergrund auch Partikel, die deutlich kleiner als 1 μm sind, sichtbar machen.

Fluoreszenzmikroskopie

In den Lebenswissenschaften ist die Fluoreszenzmikroskopie (in der Biochemie auch Fluoreszenzspektroskopie) ein besonders wichtiges und häufig eingesetztes Verfahren zur sensitiven Detektion definierter Moleküle. Fluoreszierende Moleküle sind komplexe organische Moleküle mit der besonderen Eigenschaft, Licht einer bestimmten Wellenlänge (Exzitationsmaximum) zu absorbieren und einen Teil der aufgenommenen Energie als Licht höherer Wellenlänge (Emissionsmaximum) wieder abzugeben. Die Differenz zwischen Exzitationsmaximum und Emissionsmaximum wird als *Stokes-Shift* bezeichnet und ist eine wichtige Kenngröße fluoreszierender Moleküle. Fluoreszenzmikroskope haben einen Auflicht-Strahlengang, bei dem Licht der Wellenlänge des Exzitationsmaximums auf das Objekt gestrahlt wird, während die (kürzere) Exzitationswellenlänge im Strahlengang nach dem Objekt durch Filter eliminiert wird. Bloße Reflexionen (Wellenlänge dann unverändert) können also nicht gesehen werden, während die auftretenden Fluoreszenzsignale vor dunklem Hintergrund sehr sensitiv wahrgenommen werden können. Der für die Fluoreszenz typische *Kontrast* vor dunklem Hintergrund erlaubt die Darstellung von Strukturen, die kleiner als 1 μm sind; das Abbesche Limit der Auflösungsgrenze gilt damit in der Fluoreszenzmikroskopie (ebenso in der Epipolarisation und in der Dunkelfeldmikroskopie) nicht.

Fluoreszierende Moleküle kommen bereits natürlicherweise im Körper vor. Die aromatischen Aminosäuren in Proteinen haben beispielsweise fluoreszierende Eigenschaften, die aber insgesamt für den mikroskopischen Nachweis noch zu schwach sind. Da im Körper komplexe Mischungen solcher bei unterschiedlichen Wellenlängen fluoreszierender Moleküle vorliegen, ist Gewebe üblicherweise nicht völlig frei von Fluoreszenz, sondern zeigt – abhängig von Wellenlänge und Gewebe – unterschiedliche Grade an Autofluoreszenz (manchmal auch als Primärfluoreszenz bezeichnet). Auf Fluoreszenz optimierte Proteinsequenzen kommen natürlicherweise beispielsweise in bestimmten Quallen vor (z. B. Green Fluorescent Protein (GFP): Entdeckung ausgezeichnet mit einem Nobelpreis). Ihr genetischer Code ist bekannt und sie werden als fluoreszierende Markierungsmoleküle in der rekombinanten Technologie eingesetzt, um etwa gentechnisch durchgeführte experimentelle Veränderungen sichtbar zu machen.

Am weitesten verbreitet sind Technologien, bei denen hochspezifische Sonden (kurze DNA, kurze RNA, Antikörper) mit speziell entwickelten, stark leuchtkräftigen Fluoreszenzfarbstoffen konjugiert wurden. Werden solche Sonden an Schnitten eingesetzt, wird die Leuchtkraft der Fluoreszenzfarbstoffe über die Sonde an die spezifischen Bindungspartner der Sonde gebunden. Gebräuchliche Sonden sind z. B. Antikörper gegen definierte Proteine oder auch DNA-Sequenzen, die mit genau passenden RNA- oder DNA-Sequenzen hybridisiert werden können. Damit können definierte Proteine in der Immunhistochemie (z. B. Nachweis von Zytoskelett-Proteinen in Zellen oder Oberflächenrezeptoren auf der Außenseite beispielhalber von Lymphozyten) oder definierte DNA-Sequenzen in der In-situ-Hybridisierung (Fluoreszenz-in-situ-Hybridisierung (FISH)-Technologie bei der Erstellung von Karyotypen) genau lokalisiert werden.

In einigen Bereichen der experimentellen Medizin werden fluoreszierende Farbstoffe als Lebendfarbstoffe im Tierexperiment eingesetzt. Eine dieser Anwendungen ist die Darstellung des Knochenwachstums nach z. B. experimentellen Frakturen und Einbringen von Osteosynthesematerialien (Schrauben, Nägel, Platten). Die Farbstoffe werden in Intervallen zeitlich gestaffelt appliziert und in den Knochen bleibend eingebaut. Dadurch lässt sich nach Entnahme sowohl die Entstehung neuer Knochensubstanz als auch die Heilung rekonstruieren.

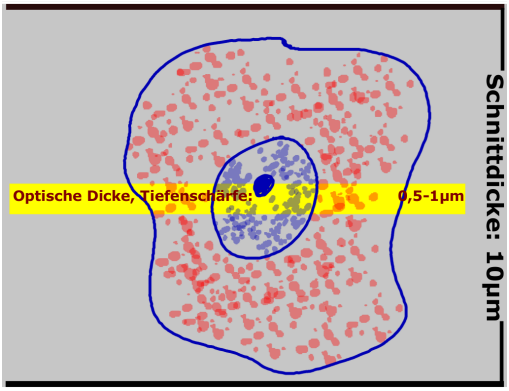

Abbildung 1.6: In der Histologie sind viele Schnitte für die Lichtmikroskopie mehrere μm dick. Gefrierschnitte, die an Kryomikrotomen (Kryostaten) hergestellt werden, haben häufig Schnittdicken von 10–20 μm. Bei hohen Objektivvergrößerungen ist die Tiefenschärfe jedoch auf 0,5–1 μm begrenzt. Vor allem bei Fluoreszenzverfahren ist dieser Dickenunterschied sehr störend, weil Licht aus den »unscharfen« Zonen außerhalb der optischen Dicke das scharfe Bild stets überlagert. Bei konfokalen Mikroskopen wird nur Licht zum Beobachter (hier meist eine Kamera oder Photomultiplier) gelassen, das exakt aus der Ebene der Tiefenschärfe stammt. Damit wird eine Art *optischer Schnitt* aus einem Präparat erstellt, der überlagerungsfreie Beobachtung erlaubt.

1.2.4 Konfokale Mikroskopie

Die konfokale Mikroskopie wird nahezu ausschließlich im Modus der Fluoreszenzmikroskopie betrieben. Sie eliminiert Störlicht aus den Ebenen außerhalb der aktuellen Fokusebene des Mikroskops. Dieses Störlicht ist ein wesentliches Problem in der Mikroskopie. Bei höheren Vergrößerungen hat die Ebene, die im Bild scharf erscheint, häufig nur eine Dicke von 0,5 bis 1 μm. Die Schnittdicke ist schon im Regelfall ein Mehrfaches dieser Tiefenschärfe. Das scharfe Bild wird also stets von Licht aus unscharfen Regionen überlagert und daher erheblich verschlechtert (s. Abb. 1.6). Bei der Fluoreszenzmikroskopie ist dieser Effekt besonders störend. In vielen Anwendungen ist es jedoch hilfreich, sogar dickere Schnitte als die üblichen maximalen Schnittdicken von ca. 10 μm zu verwenden. Besonders in der Neuroanatomie, bei der Kultur von dicken Scheiben neuronalen Gewebes und in einigen Anwendungen außerhalb der Neuroanatomie, sind solche Dickschnitt-Techniken sinnvoll anwendbar.

De facto ermöglicht die konfokale Mikroskopie ein optisches Schneiden von Präparaten, sodass nur Licht aus der aktuellen Fokusebene wirklich zum Betrachter oder zu der Kamera gelangen kann. Mikroskope für die konfokale Mikroskopie sind in der Regel vollständig durch Rechner gesteuert und haben neben einer exzellenten optischen Ausstattung auch andere aufwendige apparative Kontroll- und Steuerelemente. Dazu gehören regelhaft Module, mit denen aus den einzelnen Fokusebenen wieder dreidimensionale Ansichten erstellt werden können. Konfokale Mikroskope sind Großgeräte der Forschung und Diagnostik, deren Preis hohe sechsstellige Summen erreichen kann. Es gibt zwei unterschiedliche Konstruktionsarten, mit denen das Prinzip der Konfokalität in der Mikroskopkonstruktion implementiert werden kann.

Confocal *Laser Scanning* Microscopy: Der am weitesten verbreitete Bautyp nutzt Laser als Lichtquellen. Diese sind auf die wichtigsten Wellenlängen der gebräuchlichen Fluoreszenzfarbstoffe eingestellt (eigentlich eher: die Fluoreszenzfarbstoffe wurden nach den verfügbaren Lasern ausgewählt). Die dreidimensionale Probe wird dabei zunächst in Schichten aufgeteilt und in jeder Schicht werden die dort liegenden Bildpunkte mit dem Laser exakt angesteuert und punktuell beleuchtet; die von diesem Punkt kommende Fluoreszenz wird in Photomultiplier-Tubes registriert. Das emittierte Licht kommt dann jeweils nur von dem einen im Fokus liegenden Bildpunkt. Das Gesamtbild entsteht durch ein »Abrastern« des gesamten Probenraumes mit dem Laserstrahl. Dieser Vorgang wird über ein rechnergesteuertes System von Spiegeln und Blenden erreicht. Es ist also zu keinem Zeitpunkt wirklich ein echtes sichtbares Mikroskopbild vorhanden. Die Bilder entstehen aus den Einzelpunkten

in der rechnergestützten Verarbeitung. Eine Mikroskopie in »Echtzeit«, wie sie beim normalen Durchlicht- oder Fluoreszenzmikroskop üblich ist, ist hier nicht möglich. Die Laserbeleuchtung und das aufwendige Spiegelsystem verursachen die Kosten für diese Mikroskope. Dieses Verfahren wird üblicherweise als »confocal laser scanning microscopy« (CLSM) bezeichnet.

***Spinning Disc* Confocal Microscopy:** Konfokalität kann auch erreicht werden, wenn ein Auflichtmikroskop und/oder Durchlicht im Hellfeld eingesetzt wird, ohne dass ein Rasterbild im Rechner zusammengesetzt werden muss. Dabei ist dann auch eine konfokale Echtzeit-Mikroskopie möglich. Das Prinzip dieses Verfahrens stützt sich auf eine rotierende Scheibe im Strahlengang, die ein komplexes, mathematisch abgeleitetes Lochmuster aufweist (Nipkow-Scheibe).

Ohne auf die Details hier einzugehen, hat dieses Vorgehen folgende wesentliche Effekte:

- Licht, das aus Bereichen oberhalb und unterhalb der Fokusebene des Objektivs kommt, wird mithilfe der bei definierter Geschwindigkeit rotierenden Nipkow-Scheibe aus dem Strahlengang entfernt (Konfokalität). Im Durchlicht-Modus gelingt das aber nur teilweise, weswegen hier meist auch der Fluoreszenzmodus, d. h. Auflicht eingesetzt wird.
- Der Großteil des eingestrahlten Lichtes und auch des emittierten Lichtes (Fluoreszenz) wird mit entfernt. Um das Bild auf der Kamera zu erzeugen, sind Hochleistungskameras mit extremer Empfindlichkeit notwendig.

Dieses Verfahren erlaubt auch Fluoreszenzfarbstoffe außerhalb der üblichen Laserwellenlängen. Es können alle Filterkombinationen, die in der konventionellen Fluoreszenzmikroskopie verfügbar sind, eingesetzt werden – auch Epipolarisation. Die Option der Mikroskopie in Echtzeit erlaubt zum Beispiel die kontinuierliche Verfolgung von Bewegungen innerhalb lebender Zellen im konfokalen Modus.

1.3 Grundprinzipien der Elektronenmikroskopie

Transmissions-Elektronenmikroskopie (TEM): Es handelt sich hier um ein Verfahren, das dem Durchlich Prinzip bei der Lichtmikroskopie analog ist. Allerdings wird kein Licht benutzt, um die Probe zu durchstrahlen, sondern Elektronenstrahlen. Diese müssen im Hochvakuum bei sehr hohen Spannungen (viele kV) in speziellen Kathoden erzeugt werden. Alle Elemente des Strahlengangs befinden sich im Hochvakuum; die Linsensysteme bestehen nicht aus Glas, sondern sind elektromagnetische Felder, die über Spulenringe gesteuert und im Hochvakuum positioniert werden. Nach Durchtritt durch die Probe treffen die Elektronenstrahlen auf einen Rezeptor, der im konventionellen Elektronenmikroskop eine Phosphoreszenzscheibe ist, die bei Auftreffen von Elektronen leuchtet. Alternativ gibt es für denselben Zweck heute digitale Kameravorrichtungen. Die Bilder sind grundsätzlich schwarz-weiß. Beim Durchtritt durch die Probe wird ein Teil der Strahlen durch schwere bzw. hochdichte Zonen im Präparat abgelenkt und trifft den Rezeptor nicht. An diesen Stellen bleibt der Detektor dann dunkel. Da die Wellenlänge der Elektronenstrahlen um ein Vielfaches kürzer ist als die Wellenlänge sichtbaren Lichts, können extrem hohe Auflösungen, im Extremfall bis in den Grenzbereich einzelmolekularer Auflösung hinein, erreicht werden.

Raster-Elektronenmikroskopie (REM, engl. SEM): Bei der REM wird ein fokussierter Elektronenstrahl auf die Oberfläche eines dreidimensionalen Objektes aufgestrahlt. Die Präparate sind keine Schnitte und können sogar relativ groß sein (z. B. ganze Insekten). Allerdings müssen die Oberflächen der Präparate leitend sein und zur Reflexion/Ablenkung der Elektronenstrahlen führen. In der Regel sind diese Präparate daher im Hochvakuum mit Gold bedampft worden, das als dünne metallische Lage diese Eigenschaften vermittelt. Das Präparat wird mit dem Elektronenstrahl abgerastert (scan-

ning) und an jedem Punkt werden der Winkel der Reflexion und die Laufzeit erfasst. Damit entstehen in der nachgelagerten Verarbeitung mit dem Computer perspektivische Bilder mit dreidimensionaler Anmutung und sehr hoher Auflösung.

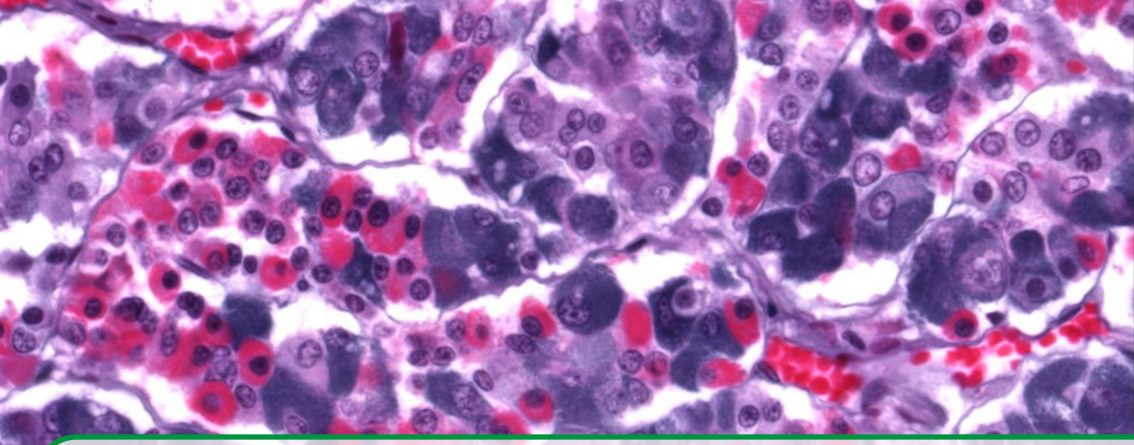

2. Die Farben der Histologie

Um biologische Strukturen in Gewebeschnitten sichtbar zu machen, gibt es eine Vielzahl von Methoden. Es würde zu weit führen, diese hier erschöpfend abzuhandeln, deshalb ein Verweis auf entsprechende Referenzwerke (Romeis und Mulisch 2010; Horobin und Kiernan 2002). Gegliedert ist die folgende Kurzdarstellung nach zunehmender molekularer Spezifität der Nachweisverfahren. Sie folgt weitgehend der historischen Entwicklung von Nachweisverfahren in der Histologie, denn die Färbeverfahren standen am Anfang der Entwicklung, sind aber gleichzeitig auch die am wenigsten auf Einzelmoleküle ausgerichteten Methoden. Diese einfachen und preiswerten Verfahren sind bis heute das Rückgrat der histopathologischen Diagnostik. Nur bei Bedarf und vor allem natürlich in der Forschung werden spezifischere (und teurere) Methoden eingesetzt. Historisch folgend und mit zunehmender Spezifität und Sensitivität finden Sie hier in diesem Kapitel auch die histochemischen Methoden – untergliedert nach Substrat- und Enzymhistochemie. Diese nutzen (bio)chemische Nachweisreaktionen in der komplexen Umgebung eines Schnittes. Modern sind schließlich die immunhistochemischen Verfahren und die molekularbiologischen Nachweise, die tatsächlich imstande sind, die ortsrichtige Verteilung einzelner Proteine/Moleküle/Nukleinsäuresequenzen in der heterogenen Molekülmischung eines Gewebeschnittes sichtbar zu machen.

2.1 Histologische Färbungen

Zweck einer Färbung ist es, intensiven und dauerhaften farblichen Kontrast in einem Gewebeschnitt zu erzeugen. Dabei werden bei einem klassischen chemischen Farbstoff bestimmte Teile des weißen Spektrallichtes absorbiert, andere durchgelassen. Der nicht absorbierte Teil des weißen Spektrums tritt dann durch den Schnitt hindurch und ist für den Betrachter farbig. Wegen der geringen Lichtwege durch einen Schnitt (in der Regel wenige μm) und der Tatsache, dass in der Histologie große Lichtstärken im Durchlicht eingesetzt werden, müssen die Farbstoffe für die Histologie **sehr intensiv absorbieren**, **lichtecht** (d. h. lichtbeständig) sein und Farbverschiebungen im **sichtbaren Bereich des Lichtes** auslösen. Viele Färbungen wurden in der zweiten Hälfte des 19. Jahrhunderts und auch noch in der ersten Hälfte des 20. Jahrhunderts entwickelt. Die Histologie entwickelte sich dabei parallel zur Industrialisierung und zum Aufblühen der chemischen Industrie, die sich ebenfalls intensiv mit der Färbung von Stoffen und Oberflächen beschäftigte

und in großem Maßstab an Farbstoffen forschte.[1]

2.1.1 Prinzipien der Färbung

Charakteristika von Farbstoffen

Die allermeisten Farbstoffe sind letztlich Derivate von Substanzen der aromatischen Reihen und in diesem Sinne mit Benzol (C_6H_6) oder Analoga von Benzol mit größeren aromatischen Ringsystemen verwandt. Im Benzol formen die sechs beteiligten Kohlenstoffatome einen Ring, in dem die π-Elektronen der C-C-Bindungen über das gesamte Kohlenstoffsystem delokalisiert, d. h. annähernd gleich verteilt sind. Die so entstandene »Elektronenwolke«, ein konjugiertes π-Elektronensystem, ist die Basis für die Farbigkeit von Substanzen, weil diese Systeme mit Photonen, d. h. mit Licht, interagieren können. Farbstoffe enthalten ein oder mehrere solcher konjugierten π-Elektronensysteme. Häufig werden in Abwandlung des Grundprinzips auch sogenannte heterozyklische Ringe eingesetzt, in denen ein oder mehrere Kohlenstoffatome des Systems gegen ein anderes Atom (z. B. häufig Stickstoff) ausgetauscht sind.

Homozyklische oder heterozyklische Ringsysteme absorbieren Licht i. d. R. zunächst nur im UV-Bereich, d. h. außerhalb des sichtbaren Teils des Spektrums. Darum ist Benzol zum Beispiel für das menschliche Auge nicht farbig, bestenfalls leicht gelblich. Um das Absorptionsspektrum von Farbstoffen in den sichtbaren Bereich zu verschieben, müssen in die Ringe sogenannte chromophore Gruppen eingeführt werden. Chromophore Gruppen führen Asymmetrien in die konjugierten π-Elektronensysteme ein und führen zur gewünschten Verschiebung der Farbe aus dem ultravioletten in den sichtbaren Bereich des Lichts. Einige grundlegende chromophore Gruppen sind zum Beispiel: C=C Ethylen, C=O Carbonyl, C=S Sulfin, C=N Carbimin, N=N Azo, N=O Nitroso, NO_2 Nitro.

Auf diesem Weg können also Substanzen erhalten werden, die selbst farbig sind. Diese Substanzen sind aber – von wenigen Ausnahmen (Lipidfarbstoffe) abgesehen – nicht wirklich in der Lage, stabile Anlagerungen an Stoffe im Sinne einer Färbung einzugehen. Um dies zu ermöglichen, werden sogenannte »auxochrome« Gruppen eingeführt, die häufig entweder Säuren oder Basen sind und/oder koordinativ bzw. kovalent mit funktionellen Gruppen des Gewebes reagieren können. Auxochrome Gruppen können über elektrostatische Interaktionen an geladene Gruppen von Gewebebestandteilen binden; sie können über koordinative Bindungen häufig unter Einbeziehung von Metallionen an funktionelle Gruppen des Gewebes binden oder auch kovalent gebunden werden. Ein Sonderfall ist die Inklusion von Farbstoffen in besondere Strukturen von großen Biomolekülen. Dies ist zum Beispiel bei den interkalierenden Farbstoffen (Ethidiumbromid, Propidiumjodid, Bisbenzimid) für die Färbung von DNA oder bei der mit einem Farbumschlag verbundenen Einlagerung von Jod in Stärke der Fall.

[1] Viele Begriffe, die bis heute in der färberischen Histologie gebräuchlich sind und teilweise merkwürdig anmuten, stammen aus den Entwicklungsabteilungen der chemischen Industrie dieser Zeit. Dazu zählen z. B. Begriffe wie Farblacke, Beizen, Farbpigmente etc. Auch die Abkürzungen, die bei vielen Farbstoffen bis heute in Gebrauch sind, wurden in der chemischen Industrie eingeführt, um die Anwendungsbereiche von Farbstoffen zu kennzeichnen. Die dazu benutzten Großbuchstaben stellen eine Möglichkeit der anwendungsorientierten Systematisierung (allerdings leider nicht für die Histologie) dar: Die Buchstaben nach Farbstoffnamen nach diesem System haben folgende Bedeutung: A: für Acetatseide, B: blaustichig, C: chlorecht, D: zum Drucken, F: klare Töne, G: grünstichig, H: hitzebeständig, J: gelblich (jaunâtre), L: lichtecht, M: Mischung, N: neu, R: rotstichig, RR: stark rotstichig, S: löslich (soluble), T: tiefer Farbton, W: wasserlöslich, Y: gelblich (yellowish). Um die Intensität dieser Eigenschaften hervorzuheben werden die Symbole doppelt genannt (z. B. RR) oder mit Ziffern verwendet (z. B. 6R). Häufig werden Farbstoffe mit Trivialnamen benannt, da chemische Bezeichnungen zu kompliziert wären. Eine für die Färbungen in der Histologie in besonderer Weise relevante Klassifizierung von Farbstoffen wurde durch die Biological Stain Commission (USA) vorgenommen, die Farbstoffe in einem Colour Index (abgekürzt mit C.I.) erfasst hat und auch die Qualität von Produkten für die Histologie kontrolliert (Horobin und Kiernan 2002). In Klammern gesetzte Zahlen nach dem Namen eines Farbstoffes verweisen auf die Nummer in diesem Colour Index: z. B. Gallocyanin (C.I. 51030) oder kurz Gallocyanin (51030).

In einem histologisch brauchbaren Farbstoff sind also in der Regel aromatische Kerne, chromophore Gruppen und auxochrome Gruppen enthalten. Für die färberischen Eigenschaften sind Anordnung und Eigenheiten der auxochromen Gruppen die wichtigsten Determinanten.

2.1.2 Mechanismen der Färbung

Die meisten Färbungen sind empirisch bestimmte und optimierte Verfahren. Die Histologen, die sie entwickelten, haben in der Blütezeit der Farbenindustrie die neuen Farbstoffe einfach systematisch an Geweben ausprobiert und dabei die zuverlässigsten und bis heute erprobten Verfahren entwickelt. Trotzdem lassen sich aus den verschiedenen etablierten Verfahren, den chemischen Eigenschaften der Farbstoffe und den im Gewebe erzielten Färbungen einige Zusammenhänge mit biologischem Bezug und diagnostischer Relevanz ableiten.

Elektrostatische Färbungen: Sie beruhen auf der Bindung stark geladener Farbstoffe an gegensätzliche Ladungen im Gewebe. Solche Färbungen sind immer stark abhängig von der Fixierung (Veränderung der Ladung z. B. durch Addition von Formaldehyd an Aminofunktionen), von der Einbettung (Epoxid-Harze überlagern die Ladungsverteilungen sehr stark) und von den Bedingungen (vor allem dem pH) der Färbelösung. Auf Basis dieser Betrachtungen wurden die bis heute benutzten Begriffe »basophil« (für Gewebekompartimente, die basische Farbstoffe binden) und »eosinophil« (auch: azidophil, für Gewebekompartimente, die saure Farbstoffe wie Eosin binden) geprägt. Gute Kontraste erreichen Färbungen nach diesem Prinzip zum Beispiel bei der Unterscheidung von nukleinsäurereichen Arealen (Zellkern, rER) von proteinreichen Arealen (Zytosol, Mitochondrien) sowie etwas weniger gut von kohlehydratreichen Arealen (Mucus, keine Färbung).

Indirekte Färbungen: Solche Färbungen sind eigentlich Zweischrittverfahren, bei denen eine sogenannte Beize mit einem Farbstoff zu einem Farblack kombiniert wird. Der Begriff des Beizens stammt aus der Textilchemie, nicht aus der Histochemie. Meist enthalten Beizen Metallionen, die dem Gewebe angeboten werden und koordinative (komplexchemische) Bindungen mit verschiedenen Gewebebestandteilen eingehen. Dabei bleiben koordinative Valenzen noch frei (de facto vorübergehend mit dem schwachen Liganden Wasser besetzt) und können anschließend mit einem Farbstoff zum sogenannten Farblack weiter reagieren. Kennzeichnend ist, dass die resultierenden Farblacke chemisch recht stabil im Gewebe verankert sind, weil sie die Metallionen als Brückenkopf zur Bindung an Gewebe benutzen. Obwohl diese Zweischrittigkeit eines der Grundprinzipien der indirekten Färbungen ist, wird nicht immer realiter in zwei Schritten gefärbt. Häufig wird der Farblack bereits in Lösung hergestellt und dann mit einer solchen Färbelösung inkubiert. Das klassische Beispiel einer solchen einschrittigen Farblackmethode ist die Hämatoxylin-Färbung. Das Hämatoxylin wird in leicht saurer Lösung als Farblack angeboten, bindet an die basophilen Strukturen des Gewebes (Zellkerne) und anschließend wird durch Spülen (Entfernen überschüssiger Farbe im ebenfalls leicht sauren Milieu) und »Bläuen« die feste Verbindung des Farblackes mit der Struktur etabliert. Bläuen erfolgt bei leicht alkalischem pH, meist ausreichend durch Leitungswasser, das leicht alkalisch ist. Aufgrund der komplexen chemischen Grundnatur der indirekten Farbstoffchemie sind praktisch alle Farblacke Substanzen, die für die Färbung basophiler Zonen hervorragend geeignet sind. Durch Behandlung mit Säuren können diese Färbungen häufig wieder abgeschwächt (differenziert) werden, wenn dies notwendig sein sollte.

Physikalisch-chemische Verteilung: Verteilungskoeffizienten über Grenzflächen hinweg bilden die Grundlage für physikalisch-chemische Verfahren. Hier wird häufig mit nicht entwässertem Material

und zum Beispiel an Schnitten von eingefrorenem Gewebe gearbeitet, weil die Entwässerung in der Alkoholreihe Grenzflächen zerstört, Lipide extrahiert und viele dieser Färbungen unmöglich macht. Fettfärbungen mit Sudan-Farbstoffen sind sicherlich die besten Beispiele für diese Gruppe von Färbungen.

Einen Sonderfall der Färbungen stellen Versilberungen dar, die in der Mikroskopie schon früh eingesetzt wurden und in verschiedenen Bereichen der mikroskopischen Anatomie bis heute eine wichtige Stellung einnehmen. Die Golgi-Färbung beispielsweise ist eine selektive Versilberung einzelner Neurone, die diese bis in die kleinsten Verästelungen darstellt, und sie ist bis heute ein wichtiges Verfahren zur Kartierung der neuronalen Gestalt. Auch der Golgi-Apparat kann mithilfe von Versilberungen (s. Abb. 3.5) dargestellt werden. Die durch Versilberungen darstellbaren »Retikulinfasern« (s. Abb. 3.5) sind – wie inzwischen klar ist – tatsächlich Fibrillen des Kollagens Typ III. Versilberungen sind eher als »Histochemie«denn als Färbung einzustufen, weil es – nach chemischer Vorbehandlung des Schnittes – an bestimmten Stellen zur Ausfällung kolloidalen metallischen Silbers kommt. Die nur wenige nm großen kolloidalen Silberpartikel streuen das eingestrahlte Licht und erscheinen im Durchlichtbild des normalen Lichtmikroskops deswegen kontrastreich schwarz vor weißem Hintergrund.

2.2 (Bio)Chemie am Gewebeschnitt: Histochemie

2.2.1 Substrathistochemie

Zu den klassischen substrathistochemischen Reaktionen gehören zum Beispiel:

- Nachweis von Glykogen oder anderen Kohlehydraten, die sogenannte vicinale Diole enthalten, mittels der PJS (Perjodsäure-Schiff)- oder PAS-Reaktion
- qualitativer oder quantitativer spezifischer Nachweis von DNA mithilfe der Feulgen-Reaktion
- Nachweis von Metallionen mithilfe farbiger Chelatbildner (z. B. Berliner Blau-Reaktion zum Nachweis von Eisen)

Davon abzugrenzen sind die oben schon erwähnten Möglichkeiten, Fette mit fettlöslichen Farbstoffen in Lipidtröpfchen nachzuweisen. Dabei findet nur eine Partitionierung über eine Phasengrenze hinweg statt, bei der sich ein Farbstoff in der fettigen Phase anreichert.

Substrathistochemische Verfahren hängen sehr stark von Fixation und Einbettung ab. Glykogen zum Beispiel wird bei der Entwässerung nicht nur weitgehend herausgelöst, sondern teilweise auch delokalisiert (Phänomen der »Substanzflucht«).

Prinzip der PJS-Reaktion

Bei dieser Reaktion wird ein Schnitt zunächst mit Perjodsäure oxidiert. Dabei werden sehr selektiv vicinale Diole, d. h. direkt benachbart stehende Hydroxylfunktionen, in polymeren Zuckern oxidiert. Durch die Oxidation entstehen vicinale Carbonylfunktionen, die sehr selektiv mit dem Schiffschen Reagenz nachgewiesen werden können. Die Carbonyle reagieren dabei zu intensiv roten Schiffschen Basen (s. Abb. 2.1). Das Schiffsche Reagenz enthält in schwefliger Säure gelöstes – eigentlich tiefrotes – Neufuchsin oder Pararosanilin. In dem mit der schwefligen Säure gebildeten Komplex werden Doppelbindungen umgeordnet und dadurch wird das Molekül farblos (dann als Leukofuchsin bezeichnet). Eine chemische Reaktion zwischen Leukofuchsin und den freien Aldehydgruppen stellt die Doppelbindungen wieder her und führt zu der roten Farbe. Die in der Histologie üblichen Mischungen basieren auf Neufuchsin oder Pararosanilin zur Bildung der Schiffschen Basen. Die Farbstoffe sind in Spuren zu detektieren, weil sie bereits in hoher Verdünnung stark fluoreszieren – lange bevor sie im Durchlicht sichtbar werden.

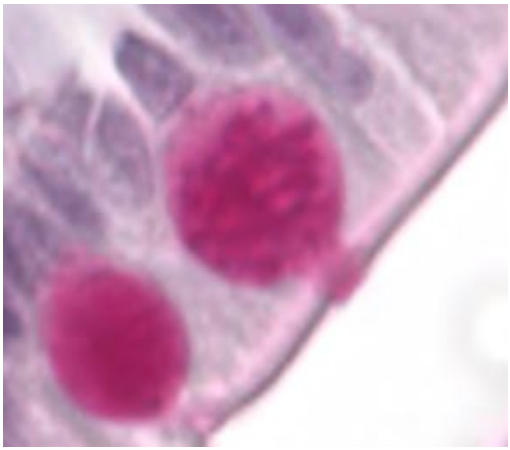

Abbildung 2.1: Darstellung von Kohlehydraten in Mucus. Die rot gefärbten Areale sind die Mucus-haltigen Areale von Becherzellen im Epithel des Dünndarms. Die Kerne sind mit Hämatoxylin blau gegengefärbt. Screenshot des digitalen Präparates 2-092-jejunum-pas

Die Perjodsäure-Oxidation ist spezifisch für vicinale Diole. Diese können allerdings nicht nur in Glykogen vorkommen, sondern auch in vielen anderen makromolekularen Kohlehydraten. Die Spezifität der Reaktion ist also immer nur indirekt und muss durch geeignete Kontrollreaktionen überprüft werden. Neben Schiffschem Reagenz können auch andere chemische Reaktionsmechanismen zum Nachweis von Aldehyden eingesetzt werden. Am weitesten verbreitet sind Versilberungen.

Prinzip der Feulgen-Reaktion

Bei der Feulgen-Reaktion werden ebenfalls zunächst Aldehyde erzeugt, die anschließend mit Schiffschem Reagenz nachgewiesen werden. Diese Reaktion ist DNA-spezifisch, RNA wird nicht erfasst, und sie wird nicht von den üblichen histologischen Einbettungsprozeduren behindert. DNA wird nämlich – im Unterschied zu verschiedenen Formen der RNA – nicht bei der Einbettung extrahiert. Die Feulgen-Reaktion kann nicht nur qualitativ DNA nachweisen, sondern auch quantitativ. Mithilfe der Feulgen-Reaktion können unter gut standardisierten und kontrollierten Bedingungen auch am Gewebeschnitt DNA-Mengen in Zellkernen vergleichend quantifiziert werden. Folgende Schritte laufen dabei ab:

1. Durch milde saure Hydrolyse lösen sich die Purinbasen von der DNA ab und es entstehen freie Aldehydgruppen (meistens wird dazu 1 N HCl bei erhöhter Temperatur verwendet).
2. Reaktion der freien Aldehydgruppen der depurinierten DNA mit dem Schiffschen Reagenz.

2.2.2 Enzymhistochemie

In der Enzymhistochemie wird die Aktivität eines Enzyms im Gewebe nachgewiesen. *Enzyme* sind biochemisch meist Proteine, die sich dadurch auszeichnen, biochemische Reaktionsschritte zu erleichtern und zu ermöglichen. Sie wirken dabei sehr spezifisch auf einzelne Reaktionsschritte. Enzyme sind also hochspezifische Katalysatoren und ermöglichen – pro Enzymmolekül – viele Umsetzungen pro Zeiteinheit. Dieser Multiplikationsfaktor macht Enzymnachweise i. d. R. sehr sensitiv. Enzymhistochemische Verfahren werden darum auch häufig als aktivitätshistochemische Verfahren – in Abgrenzung zu den substrathistochemischen Verfahren – bezeichnet. Letztlich wird durch das aktive Enzym ein Farbstoff am Ort des Enzymproteins produziert und so die Aktivität des Enzyms nachgewiesen. Die speziellen Substrate für die Enzymhistochemie werden daher oft auch als »chromogene« Substrate bezeichnet. Sie werden speziell für

diesen Zweck synthetisiert. Diese Art des Nachweises wird heute nur noch sehr selten angewandt, weil es nur in wenigen Fällen tatsächlich notwendig ist, z. B. wenn die Enzymkinetik im originalen Gewebeumfeld genau und ortsrichtig zu bestimmen ist. Enzyme werden durch die Fixierung und Einbettung i. d. R. stark gehemmt oder sogar inaktiviert. Nimmt man Schnitte von gefrorenem Material, so ist die Aktivitätserhaltung meist besser, aber leider die Strukturerhaltung schlechter.
Trotzdem spielt die Enzymhistochemie bis heute eine große Rolle in der praktischen Histologie, weil einige wenige Enzyme (alkalische Phosphatase, Galactosidase, Peroxidasen) bei hochspezifischen Nachweisverfahren als Signalverstärker (»Lampe«) eingesetzt werden. Dabei wird ihr erheblicher Verstärkungsfaktor genutzt, um ausreichende Mengen lichtmikroskopisch sichtbaren Farbstoffs zu produzieren (als eines von vielen Beispielen in Kurspräparaten s. Abb. 3.6, Nachweis des Intermediärfilaments Cytokeratin).

2.3 Hochspezifische Nachweisverfahren

Die modernen Verfahren der Histologie weisen einzelne und genau definierte Moleküle oder Epitope ortsrichtig im Gewebe nach. Solche Präzision ist mit den färberischen Methoden gar nicht und mit der Substrat- oder Enzymhistochemie bestenfalls in Ausnahmefällen erreichbar. Die modernen hochspezifischen Nachweisverfahren hängen von zwei wesentlichen Grundvoraussetzungen ab:

Spezifische und sensitive »Sonden«: Die nachzuweisenden Moleküle oder Epitope (Membranrezeptoren, Zytoskelettmoleküle, Transkriptionsfaktoren etc.) liegen in einem dünnen Schnitt in sehr geringer Konzentration vor, i. d. R. bestenfalls im femto- oder attomolaren Bereich. Die Sonden (typische Sonden sind z. B. Antikörper oder kurze DNA- oder RNA-Sequenzen) müssen in diesen niedrigen Konzentrationsbereichen hochaffin und spezifisch binden. Wo solche Sonden nicht vorliegen, sind hochspezifische Nachweise nicht durchführbar.

Signalverstärkung: Auch wenn eine Sonde hochspezifisch und hochaffin an ihr Zielmolekül gebunden hat, ist zunächst noch nicht viel gewonnen: Die Sondenmoleküle selbst sind in der Regel mikroskopisch nicht sichtbar und ihre Konzentration ist auch nicht primär höher als die der nachzuweisenden Zielmoleküle. Allerdings sind Sonden so konstruiert, dass sie den Ausgangspunkt einer histochemischen Signalverstärkungskaskade sein können. Über diese Kaskade wird dann sekundär die Lokalisation der Sonde im Gewebeschnitt sichtbar gemacht.

Zunächst erfahren Sie einiges über wichtige Möglichkeiten der Histologie, histochemische Signalverstärkungskaskaden zu implementieren. Anschließend werden einige typische Sondensysteme dargestellt und danach einige Beispiel der hochspezifischen Nachweise eingeführt. Sondensysteme und Signalverstärkungskaskaden sind als eine Art Werkzeugkasten der Histologie anzusehen, aus dem Sie die für die jeweilige Fragestellung die am meisten geeignete Methoden auswählen und umsetzen können. Die benötigten Reagenzien sind vielfach kommerziell verfügbar.

2.3.1 Möglichkeiten der Signalverstärkung

2.3.2 »Lampen«, oder: Wie sieht man einen Antikörper?

Unabhängig von ihrer stofflichen Natur werden die in der Histologie eingesetzten hochspezifischen Nachweismoleküle im Folgenden zusammenfassend als Sonden bezeichnet. Biochemisch sind diese Sonden:

- *Proteine*, z. B. Antikörper, die häufig an andere Proteine binden, oder auch Lektine, die durch spezifische Zuckerbindung charakterisiert sind;
- *Nukleinsäuren (RNA oder DNA)*, deren Spezifität über die Abfolge der Nukleotide in den meist synthetisch hergestellten kurzen Sondensequenzen gewährleistet wird;

- *Naturstoffe*, z. B. hochspezifisch bindendende Toxine wie das Phalloidin, das an Actin bindet.

Sonden sind ohne besondere Vorkehrungen bzw. Veränderungen zunächst nicht im Schnitt sichtbar, weil sie in der Regel weder ausreichend farbig noch fluoreszierend sind. Zwei wesentliche Strategien können Sie nutzen, um Sonden sichtbar zu machen:

Direkte Markierung der Sonde mit Fluorochromen (Direkte Fluoreszenz): Wie oben ausgeführt, wird bei der Fluoreszenzmikroskopie der Bildhintergrund insgesamt schwarz. Nur die fluoreszierenden Moleküle leuchten vor dem schwarzem Hintergrund auf und können sehr sensitiv wahrgenommen werden. Ein Beispiel für ein solches Fluoreszenzbild ist das Kurspräparat zum Tubulin-Nachweis (s. Abb. 3.6, rechte Seite). Die Reduktion der Hintergrundhelligkeit ist bei der direkten Fluoreszenzdetektion im Mikroskop der effektivste – häufig auch der einzige – Verstärkungsmechanismus. Die Sonden wurden für das direkte Verfahren vor ihrem Gebrauch mit fluoreszierenden Farbstoffen kovalent verknüpft (markiert). Meist können dabei aber nicht mehr als ein bis höchstens vier Fluorophor-Moleküle an eine Sonde gebunden werden. Nach der spezifischen Bindung der Sonde im Schnitt leuchten die durch die Sonden markierten Regionen im Fluoreszenzbild ohne weitere Reaktionsschritte auf. Da bei der direkten Markierung die Verstärkungskaskade noch fehlt, ist die Schwärzung des Hintergrunds zur Kontraststeigerung unbedingt notwendig. In vielen Fällen reicht die Sensitivität, die mit diesen Schritten erreicht werden kann, aber noch nicht aus. Außerdem müssen hier häufig hohe Antikörperkonzentrationen eingesetzt werden, um ein ausreichendes Signal im Mikroskop zu erhalten. Die Verfügbarkeit hochspezifischer Antikörper ist jedoch häufig limitiert oder sehr kostspielig. Nach Anwendung der direkten Technik wird im Präparat ein Komplex sichtbar, wie er in Abb. 2.2 im linken Teil dargestellt ist.

Indirekte Markierung im Zweischrittverfahren (Indirekte Fluoreszenz und Lichtmikroskopie): Das Zweischrittverfahren nutzt die Tatsache, dass Antikörper zum Gebrauch als Sonde üblicherweise nach Immunisierung von Tieren entstehen (Mäuse: monoklonale Antikörper; Köhler und Milstein erhielten den Nobelpreis für die Technik der Klonierung von Antikörpern aus der Maus, die sogenannte Hybridoma-Technik). Das heißt, dass diese Sonden letztlich Immunglobuline einer bestimmten und bekannten Tierart sind. Meist werden monoklonale Antikörper der Maus als Sonden eingesetzt, die in vitro produziert werden können. Beim Zweischrittverfahren bezeichnet man diese Antikörper als Primärantikörper; diese sind die eigentliche Sonde und vermitteln die hohe Spezifität aller folgenden Schritte.
Werden Tiere (Ziegen, Schafe, Esel, Pferde, Hühner etc.) mit unspezifischen Antikörpern aus dem Serum von Mäusen immunisiert, so tauchen in ihrem Serum Antikörper auf, die hochspezifisch an Maus-Antikörper (und das heißt: **nur** an Maus-Antikörper) binden. Solche Antikörper können an Schnitten von beispielsweise menschlichem Material eingesetzt werden, um dort spezifisch gebundene Primärantikörper der Maus zu detektieren. Sie können dann als Universal-Sekundärantikörper gegen jeden beliebigen Primärantikörper aus der Maus eingesetzt werden. Solche Sekundärantikörper sind kommerziell als Konjugate mit Fluorochromen oder Enzymen (z. B. Peroxidase) erhältlich. Weil diese Konjugate bereits einen optimierten und sehr hohen Gehalt an Signalgebern pro Antikörper aufweisen und gleichzeitig mehrere dieser Antikörper an einen Primärantikörper binden können, wird mit dem Zweischrittverfahren bereits eine erhebliche Verstärkung erreicht (s. Abb. 2.2).

Indirekte Markierung im Mehrschrittverfahren (Indirekte Fluoreszenz und Lichtmikroskopie): Bei diesen Verfahren wird der Sekundärantikörper nicht mit einem fluoreszierenden Molekül konjugiert, sondern mit einem Brückenmolekül, das als Beginn einer technisch implementierten Signalverstärkung wirken kann. Moleküle, die zu diesem Zweck häufig an Sekundärantikörpern verwendet werden, sind zum Beispiel Biotin (bei Proteinen) oder Digoxigenin (bei Nukleinsäuren). Gemeinsam ist allen diesen Molekülen, dass es spezifische Bindungspartner für diese Brückenmoleküle gibt (Streptavidin als

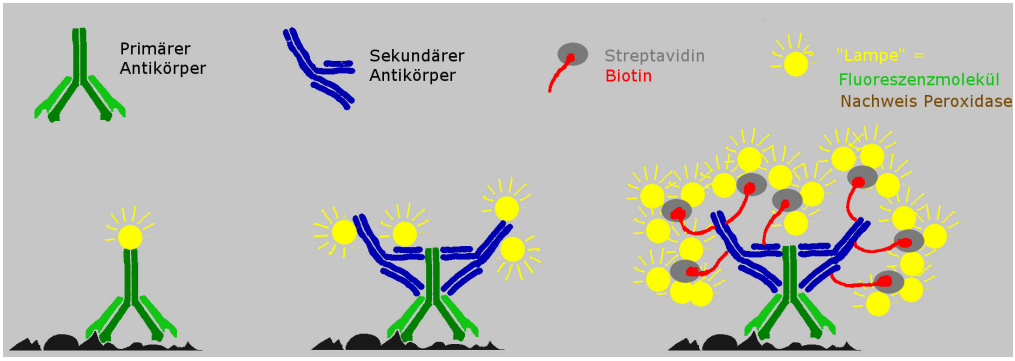

Abbildung 2.2: Drei verschiedene Eskalationsstufen (in puncto Komplexität der Reaktion und Verstärkungsfaktor) von Signalamplifikationen bei hochspezifischen Nachweisverfahren am Beispiel einer Antikörperreaktion. Links ist ein für das Antigen spezifischer Primärantikörper gezeigt, der direkt mit einer »Lampe«, d. h. einem optischen Signalgeber, konjugiert ist. Im mittleren Bereich ist gezeigt, wie Sekundärantikörper, die gegen den Primärantikörper gerichtet sind, mit dem Signalgeber konjugiert sind. Hier ist der Verstärkungsfaktor bereits deutlich höher. Rechts im Bild ist gezeigt, wie nach dem Primär- und Sekundärantikörper (letzterer war bereits mit Biotin konjugiert) durch spezifische Bindung von Streptavidin (dieses ist dann bereits mit dem Signalgeber konjugiert) eine nochmals um vieles höhere Signalverstärkung erreicht werden kann.

Bindungsparter für Biotin oder Antikörper als Bindungspartner für Digoxigenin). Diese Bindungspartner für die Brückenmoleküle sind dann möglichst optimiert mit Fluoreszenzfarbstoffen oder Enzymen gekoppelt (s. Abb. 2.2).

In der Durchlichtmikroskopie werden im letzten Schritt enzymhistochemische Reaktionen genutzt, um die Bindungsstelle der primären Sonden sichtbar zu machen. Das Prinzip, dass zunächst eine primäre Sonde bindet, an die dann eine sekundäre oder sogar noch eine tertiäre Sonden gebunden wird, bleibt für die Verstärkungskaskade hier erhalten. Diese mehrschrittigen Reaktionen werden auch häufig in der Durchlicht-Visualisierung primärer Antikörper oder anderer Sonden eingesetzt. Dann wird die Signalverstärkung noch einmal wesentlich effizienter gemacht, indem Enzyme mit einer hohen Wechselzahl und guter Farbdetektion im letzten Schritt als »Lampe« bzw. Signalgeber eingesetzt werden. Die Enzyme (meist Peroxidase, aber auch alkalische Phosphatase oder Galactosidasen) werden durch eine Farbreaktion sichtbar gemacht. Die enorme Signalverstärkung durch Enzyme ist wegen der hohen Umsetzungszahl der Enzyme auch im normalen Durchlichtmikroskop sichtbar und mit vielen Standardfärbungen der Histologie kombinierbar (siehe auch linker Teil der Abb. 3.6). Ein Enzym kann eine ungeheure Anzahl an Farbstoffmolekülen aus farblosen Vorläufern erzeugen. Verfahren mit Peroxidase als letztem Visualisierungsschritt sind die am häufigsten eingesetzten immunhistochemischen Verfahren. Die Farbmarkierung hat dabei immer das typische DAB-Braun als Endprodukt des Peroxidase-Nachweises. Die Spezifität aber hängt vom Antikörper ab, der in dieser Sequenz eingesetzt wurde. Diese Antikörper müssen demnach stets dazu gekannt und genannt werden.

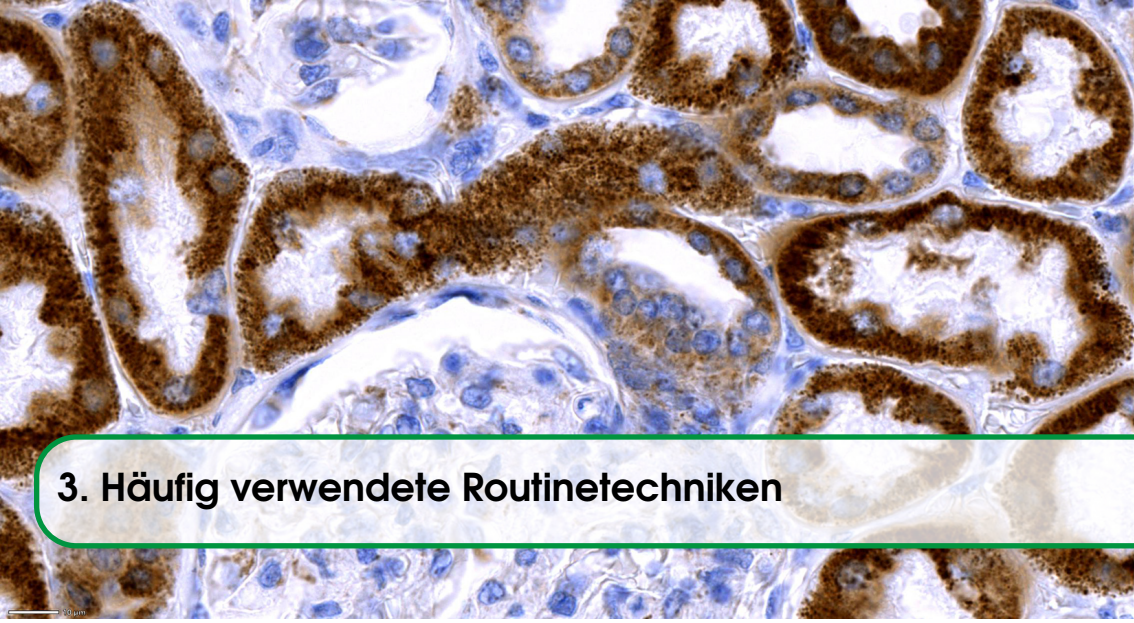

3. Häufig verwendete Routinetechniken

3.1 Färbungen

3.1.1 Hämatoxylin-Eosin-Färbung (HE-Färbung)

Die Hämatoxylin-Eosin-Färbung, oft abgekürzt als HE-Färbung (s. Abb. 3.1 und 3.2), ist die histologische Standardfärbung schlechthin und wird bei nahezu allen histopathologischen Untersuchungen als Routinefärbung mitgeführt. Sie besteht aus zwei Komponenten:

- *Hämatoxylin*, einem Farblack, der bevorzugt an Strukturen im Gewebe bindet, die durch einen Reichtum an sauren Endgruppen gekennzeichnet sind. Diese sauren Regionen werden auch als »basophil« bezeichnet, weil sie besonders gut durch basische Farbstoffe wie Hämatoxylin gefärbt werden können.
- *Acidophiler Farbstoff Eosin*, eine Substanz, die die neutral bis basisch vorliegenden Proteine und Zellorganellen wie Mitochondrien tief orange/rot färbt und darstellt. Strukturen, die Eosin binden, werden gerne auch als »eosinophil« bezeichnet. Nicht ganz synonym ist der Begriff »azidophil«, der aber häufig im selben Sinn wie eosinophil gebraucht wird.

Im Schnitt werden als basophil in der Regel vor allem die Regionen gefärbt, die viele Nukleinsäuren enthalten. Dazu gehören besonders der Zellkern und das raue endoplasmatische Retikulum. Die Färbung der basophilen Regionen mit Hämatoxylin ist intensiv und kontrastreich. Auch in den sauren Regionen der Biomembran – vor allem des Plasmalemms – kann Hämatoxylin eine schwache Färbung auslösen. Diese hilft, Zellgrenzen zu erkennen. Eosin färbt eher diffus und ohne spezifische Betonung primär nach der Menge und Dichte von Proteinen und Zellorganellen, insbesondere Mitochondrien. Insgesamt ergibt sich als Färbeergebnis bei der HE-Färbung ein nuancenreiches, vor allem auf der Verteilung von Proteinen und Nukleinsäuren beruhendes Färbeergebnis. Die HE-Färbung ist nicht standardisierbar oder quantifizierbar. Blau- und Rottöne können in jeder Färbung etwas anders ausfallen.

3.1.2 Trichromfärbungen (AZAN-Färbung und Masson-Goldner-Färbung)

Die Trichromfärbungen (s. Abb. 3.3) enthalten ähnlich wie die HE-Färbung einen basophilen Farbstoff, der vor allem die Regionen färbt, die reich an Nukleinsäuren sind, sowie einen azidophilen Farbstoff, der vorwiegend Proteine und Mitochrondrien darstellt. Die dritte Farbstoffkomponente (daher der Begriff

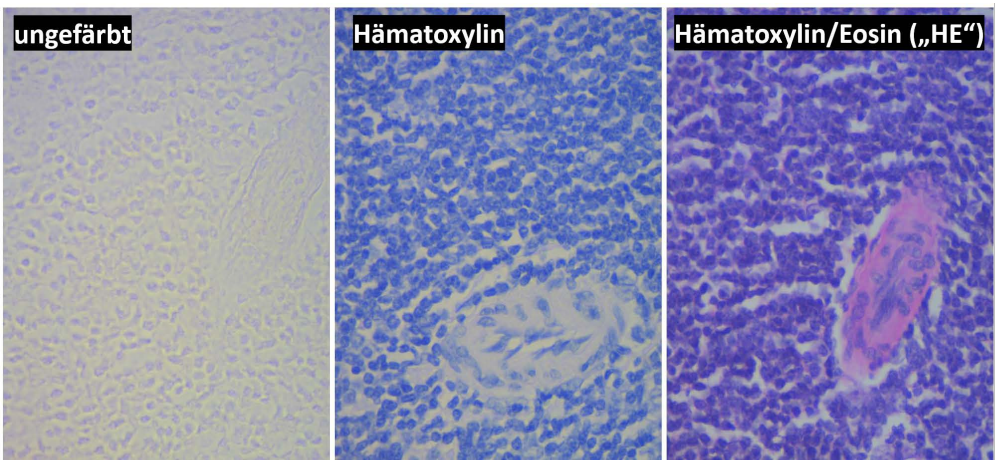

Abbildung 3.1: Färbefortschritt und der Effekt auf das histologische Bild von links nach rechts: vergleichbare Zonen aus der menschlichen Milz (Zentralarterie mit periarterieller Lymphozytenscheide (PALS)). Hämatoxylin färbt die basophilen Zellkerne der Zellen (runde kleine Zellkerne der Lymphozyten sowie die Zellen der Gefäßwand), Eosin färbt zusätzlich die intra- und extrazellulären Proteine, was an den zytoplasmareichen Zellen der arteriellen Wand deutlich wird. Auch um die blauen runden Kerne der Lymphozyten herum wird der schmale rötliche Plasmasaum sichtbar. Eine analoge schrittweise Färbung der Leber finden Sie in den Histologi@-Präparaten 2-084-leber-ungefaerbt-serie, 2-067-leber-nur-haemalaun-serie, 2-088-leber-nur-eosin-serie, 2-066-leber-he-serie (schwache Eosin-Komponente), und 1-001n-leber-he (kräftige Eosin-Komponente).

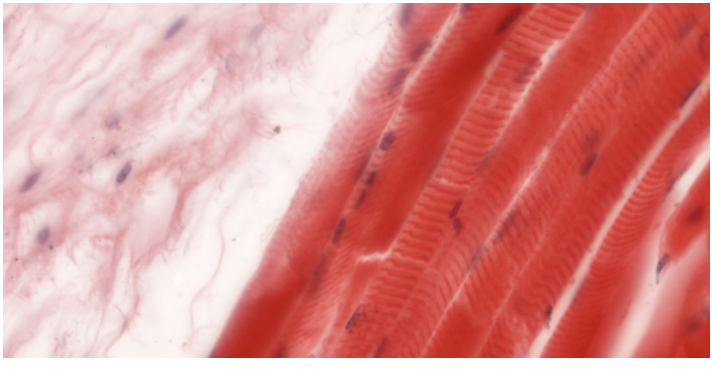

Abbildung 3.2: Kurspräparat: Färbeergebnis einer typischen HE-Färbung, dargestellt an der Skelettmuskulatur. Proteine im Bindegewebe (leicht rosa) und die dicht liegenden kontraktilen Filamente (tiefrot); dazwischen die vom Hämatoxylin in blau gegengefärbten Zellkerne. Screenshot des Histologi@-Präparates 1-024-zunge-he

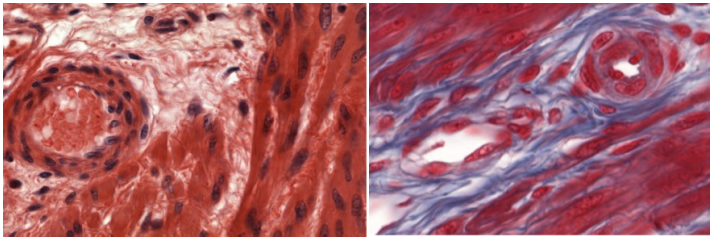

Abbildung 3.3: Myometrium in der HE-Färbung (links) und der AZAN-Färbung (rechts). Die AZAN-Färbung hebt die Kollagenfasern im Bindegewebe blau hervor, intrazelluläre Proteine und Zellkerne sind rötlich gefärbt. Screenshots der Histologi@-Präparate 1-025-uterus-he und 1-034-uterus-azan

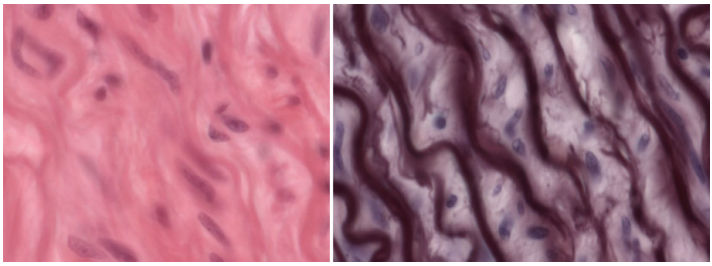

Abbildung 3.4: Elastisches Bindegewebe in der Wand der Aorta. Links ist die HE-Färbung, rechts treten die braun-violett gefärbten elastischen Faserbündel hervor. In der Elastica-Färbung sind die Zellkerne durch Hämatoxylin bläulich hervorgehoben. Screenshots der Histologi@-Präparate 1-019-aorta-he und 1-032-aorta-elastica

»Trichrom«) färbt ein nur extrazellulär vorkommendes Faserprotein, nämlich fibrilläres Kollagen. Dazu werden die Farbstoffe Anilinblau (AZAN-Färbung) und Lichtgrün (Goldner-Färbung) verwendet.
Diese beiden Farbstoffe integrieren sich in kleine, regelhaft auftretende Lücken der hochorganisierten Kollagenfasern und stellen diese sehr spezifisch dar. Solche genau definierten »Hohlräume«, die zur Bindung von Anilinblau oder Lichtgrün taugen, treten in anderen Proteinen oder Proteinaggregaten nicht auf. Blaue Farbstoffe für den Zellkern werden bei diesen Farbkombinationen nicht eingesetzt. Insgesamt wird bei den Trichromfärbungen der Farbkontrast zwischen basophil und acidophil schwächer herausgearbeitet. Dafür werden aber intrazelluläre Proteine von extrazellulär vorkommenden, kollagenreichen Regionen deutlich unterschieden. Hilfreich sind Trichromfärbungen daher an allen Stellen, wo Sie Bindegewebe und Muskulatur sicher unterschieden müssen. Muskelgewebe sind reich an intrazellulärem Protein, den kontraktilen Proteinfilamenten. Bindegewebe sind reich an extrazellulärem Fasermaterial.

3.1.3 Elastica-Färbung

Eine weitere spezielle Färbung zur Darstellung von extrazellulärem Fasermaterial ist die Gruppe der »Elastica«-Färbungen (s. Abb. 3.4). Dabei zielt die Färbung auf das extrazellulär in manchen Bindegeweben vorkommende Molekül Elastin ab, das Bestandteil elastischer Fasern ist.
Elastische Fasern kommen in vielen Organen in kleinen Mengen vor. Sie sind aber essenzieller funktioneller Bestandteil des elastischen Knorpels, der Gefäßwand der herznahen Gefäße und der Lunge, um die wichtigsten Vorkommen zu nennen. Elastische Fasern können durch Orcein oder Resorcin-Fuchsin in einer dunkelbraun bis violetten Farbe dargestellt werden. Diese Farbstoffe binden sehr spezifisch an elastische Fasern und färben keine anderen extrazellulären Faserelemente. Meist werden solche Färbungen mit einer Hämatoxylin-Färbung kombiniert, um auch die Zellkerne gut erkennen zu können. Ähnlich wie bei den Färbungen mit Anilinblau und Lichtgrün werden die Elastica-Farbstoffe sehr spezifisch in die elastischen Fasern eingelagert, während sie im restlichen Bindegewebe wenig gebunden werden.

3.1.4 Versilberungen

Bei Versilberungen wird Silbersalz, das als Silberkomplex (entweder mit Wasser als schwachem Liganden oder aber mit Aminen (Ammoniak, Hexamethylentetramin, Glycin etc.) in Lösung vorliegt, als Metallkolloid im Gewebe ausgefällt. Die versilberten Stellen wirken im Durchlichtbild schwarz, weil kolloidales metallisches Silber im Schnitt an diesen Stellen abgelagert wurde. Die Silberkolloide brechen das Licht aus dem Strahlengang und »schwärzen« das mikroskopische Bild. Letztlich sind solche Silberfällungsreaktionen nur eine Form der lichtmikroskopischen Visualisierung, die man – je nach Vorbehandlung des Gewebes und der Zusammensetzung der Silberlösung – für verschiedene Zwecke nutzen kann. Der Nobelpreisträger Camillo Golgi hat sehr viel mit Versilberungen gearbeitet; nach ihm ist z. B. der Golgi-Apparat und eine

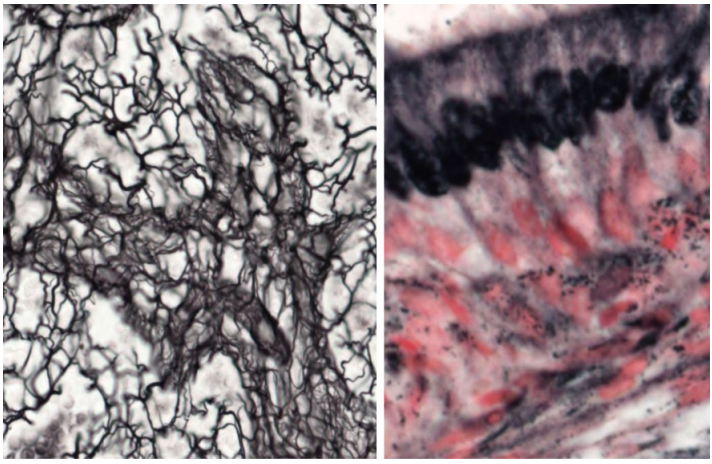

Abbildung 3.5: Versilberungen mit verschiedenen Versilberungsprotokollen. Auf der linken Seite retikuläre Fasern im Lymphknoten, auf der rechten Seite eine Versilberung (nach Lascano) des Golgi-Apparates im Epithel des Nebenhodens. Screenshots der Histologi@-Präparate 1-017-lymphknoten-versilberung und 1-005-ductus-epididymidis-lascano.

bis heute zentrale Versilberung in der Neurohistologie benannt. Wichtige Beispiele für Versilberungen sind:

- Versilberung sogenannter retikulärer Fasern (Retikulinfasern sind biochemisch gesehen Fasern aus Kollagen III). Diese Reaktion wird zur Darstellung retikulären Bindegewebes (z. B. Lymphknoten) oder zur Darstellung einzelner, verstreut vorkommender retikulärer Fasern (z. B. Leber) eingesetzt (Beispiel in Abb. 3.5, linke Seite).
- Darstellung der besonderen reduktiven Fähigkeiten des Golgi-Apparates mit speziellen Versilberungen (Beispiel in Abb. 3.5, rechte Seite).
- Darstellung vollständiger einzelner Neurone mit allen Fortsätzen und Verästelungen bis ins kleinste Detail (Golgi-Färbung in der Neurohistologie); diese Färbung liegt nahezu allen klassischen Hirnkartierungen und Schaltschemata (Kleinhirnrinde, Hippocampus, Hirnrinde etc.) zugrunde.

3.2 Immunhistochemische Nachweisreaktionen

Die im Kurs enthaltenen Präparate mit hochspezifischen Nachweisreaktionen sind alle auf Antikörperreaktionen (Immunhistochemie) aufgebaut. Die typische Sequenz für die immunhistochemischen Nachweise beginnt mit einem monoklonalen Antikörper (in der Regel ist das ein Antikörper der Maus), der an ein menschliches Antigen (Insulin, Proliferationsmarker, Zytoskeletmolekül etc.) bindet.

- Durch Inkubation mit einer Lösung, die diesen monoklonalen Maus-Antikörper enthält, wird im ersten Schritt der spezifische Antikörper an das Zielmolekül im Schnitt gebunden. Dieser Schritt ist der spezifische Erkennungsschritt. Alle anderen Inkubationsschritte sollen Nebenreaktionen vermeiden oder dienen dazu, spezifisch gebundene Primärantikörper sichtbar zu machen.
- Im nächsten Schritt wird dieser Antikörper mit einem zweiten Antikörper (sekundäre Sonde, aus einer anderen Tierart und polyklonal: z. B. polyklonaler Ziege-anti-Maus-Antikörper) detektiert. Dieser Zweitantikörper wurde zuvor mit dem organischen Molekül Biotin konjugiert. Nach diesem Schritt liegt also – gebunden an das nachzuweisende Zielmolekül – ein Komplex aus zwei Antikörpern vor: Primärantikörper und dazu passender Zweitantikörper, letzter mit Biotin konjugiert.
- Im nächsten Schritt nutzt man die Tatsache, dass Biotin hochaffin und spezifisch an das Protein Streptavidin bindet. Der Schnitt wird also mit einer Streptavidin-haltigen Lösung inkubiert. Dafür

wird modifiziertes Streptavidin verwendet, das vor der Inkubation am Schnitt biochemisch mit der »Lampe« konjugiert worden war. Damit wird über Streptavidin das Werkzeug eingeführt, das genutzt werden kann, um die ganze mehrschrittige Bindungskaskade im Mikroskop sichtbar zu machen. Streptavidin kann mit einem Fluoreszenzmolekül (z. B. Streptavidin-Alexa488) oder aber einem der gut nachweisbaren Enzyme (z. B. Streptavidin-Peroxidase) konjugiert sein.

- Bei der Fluoreszenzdarstellung kann direkt nach der Streptavidin-Inkubation mikroskopiert werden. Beim Nachweis über ein Enzym wie Peroxidase muss zunächst noch die Farbstoffreaktion durchgeführt werden, mit der dann (bei Peroxidase in der Regel als brauner Farbstoff) die Sichtbarkeit im Durchlichtmikroskop erreicht wird.

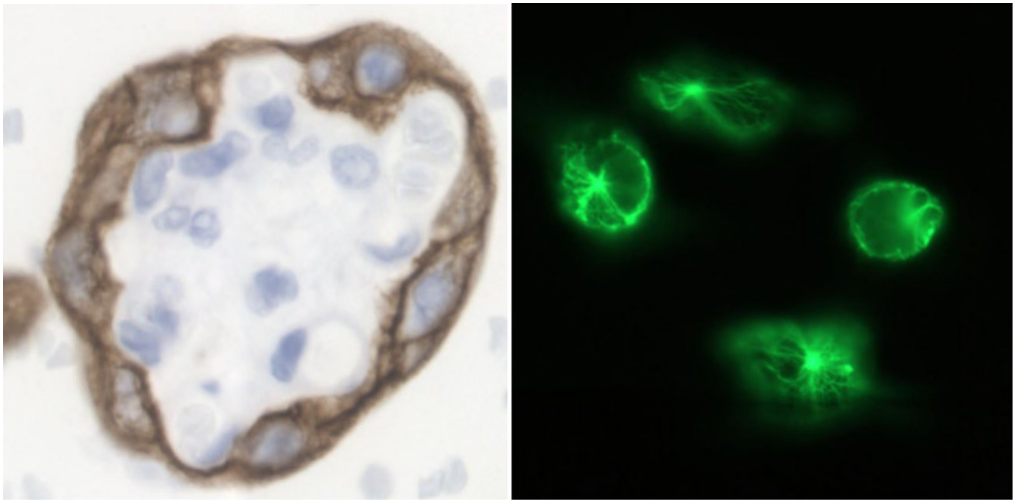

Abbildung 3.6: Beide Nachweisreaktionen wurden mithilfe von Antikörpern gegen Zytoskelettproteine menschlicher Zellen durchgeführt. Auf der linken Seite wurde das Intermediärfilament Cytokeratin in einem Gewebeschnitt nachgewiesen (Screenshot des Histologi@-Präparates 1-009-plazenta-ihc-zytokeratin). Die Darstellung der gebundenen Antikörper erfolgt hier mit Sekundärreagentien, die mit dem Enzym Peroxidase konjugiert waren. Die Farbreaktion liefert dann ein braunes Reaktionsprodukt an der Stelle der Antikörperbindung. Auf der rechten Seite wurden Tubuline in einzelnen Zellen in Kultur nachgewiesen. Hier wurden mit Fluoreszenzfarbstoffen konjugierte Sekundärreagentien eingesetzt, sodass die Stellen, an denen die Antikörper gebunden haben, grün vor dunklem Hintergrund aufleuchten (Präparat nicht in Histologi@ enthalten).

II

Zytologie - Zellenlehre

4 Strukturen des Lebens 51
5 Membranen als polare Grenzflächen 57
6 Topologie und Funktion der Membransysteme 67
7 Zytosol und Zellkern: Äquivalenzraum I 77
8 Die Membransysteme: Äquivalenzraum II 85
9 Das Zytoskelett: Der Puppenspieler 101
10 Zellkontakte 109
11 Mitochondrien und Peroxisomen 115
12 Integration: Mitose und Zellzyklus 119
13 Integration: Exo- und Endozytose 129

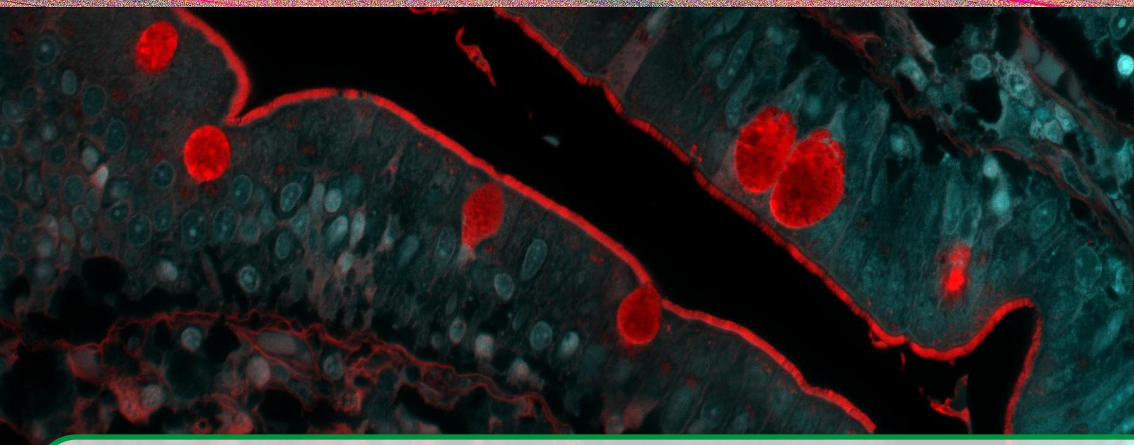

4. Strukturen des Lebens

Lernziele: Kapitelübergreifende Lernziele der medizinischen Zellbiologie

Die verschiedenen Kompartments eukaryotischer Zellen kennen und ihre Funktionen erläutern. Verschiedene Techniken der Histologie kennen und erläutern, mit deren Hilfe Kompartments eukaryotischer Zellen in der Licht- und Elektronenmikroskopie, auch mit Hilfe immunhistochemischer Nachweise, dargestellt werden können.

- Bauprinzip, Aufgaben, Aufbau und Permeabilität biologischer Membranen, Glykokalyx
- Topologie und Struktur der intrazellulären Membransysteme, insbesondere von rauhem und glattem endoplasmatischen Retikulum (incl. Bezug zur Kernhülle), Golgi-Apparat, Exozytose (Sekretvesikel) und Endo-(Phago-)zytose, Lysosomen
- Sonderstellung von Mitochondrien und Peroxisomen unter den membranumgrenzten Zell-Organellen
- Struktur und Funktion von Kern, der Kernhülle als Teil des rauen ER, Nucleolus, Chromatin, Chromosomen
- Definition des Zytosols
- Funktion und färberisches Verhalten von Ribosomen
- Struktur und Funktion von Zelleinschlüssen (Speicherstoffe und Pigmente)
- Bestandteile und Funktion der drei Hauptsysteme des Zellskeletts (Aktinfilamente, Intermediärfilamente und Mikrotubuli)
- Phasen des Zellzyklus und der Mitose
- Polyploidie, Mehrkernigkeit, Synzytialisierung
- Apoptose, Nekrose
- Basale Unterschiede zwischen Mitose (hier im Histologischen Kursus behandelt) und der Meiose (in der Humanbiologie behandelt)

Kurspräparate zum Studium der medizinischen Zellbiologie werden jeweils zu Beginn der hier folgenden Kapitel 4-10 angeführt.

Die Anatomie im Präpariersaal geht üblicherweise zergliedernd vor und macht aus einem großen Ganzen kleinere Teile. Auf den ersten Blick nutzt auch die Mikroskopische Anatomie Messer, z. B. um Schnitte herzustellen, in der Lehre aber arbeiten die beiden Teilfächer recht unterschiedlich. Die Histologie beginnt

beim Kleinsten, bei der Zelle und ihrer Grundlegung, geht dann zu den Geweben und baut aus Geweben Organe zusammen. Die Lehre geht demnach synthetisch vor, nicht zergliedernd. Entscheidend für dieses Vorgehen ist, dass das Fundament, auf dem aufgebaut werden soll, gut liegt. Darum wird hier großer Wert auf ein verstehendes Erarbeiten der Zellorganisation und der Zellfunktionen gelegt. Dieses Buch beginnt bewußt sehr basal und setzt das Prinzip des Aufbaus vom Fundament aus konsequent um.
Zelluläres Leben basiert auf dem elementaren Ordnungsprinzip der Kompartimentierung. Auf diesem Ordnungsprinzip beruht nicht nur die Morphologie zellulären Lebens, sondern auch die Physiologie. Beide Fächer bauen auf Kompartimentierung und aktiven Grenzflächen auf. Damit beginnt das Buch.

4.1 Diagnose: Strukturstörung zeigt Lebensstörung

Die Gesetze der Chemie und Physik gelten universell sowohl für lebende als auch für tote Materie. Für die Medizin als einer Disziplin der Lebenswissenschaften ist es also wichtig, genauer zu erfassen, was denn eine Ansammlung von komplexen organischen Molekülen in Raum und Zeit als lebendig erkennen lässt. Wesentliche Unterschiede zu unlebendiger Materie sind z. B. klassisch biologische Kriterien wie Fortbewegung oder Fortpflanzung. Im Folgenden gehen wir aber zunächst noch eine Stufe prinzipieller vor und betrachten ein Grundelement (s. Abb. 4.1), das allen Lebensformen eigen ist:
Das Entropieprinzip unbelebter Natur: In der unbelebten Natur (s. Abb. 4.1a) streben alle natürlichen Vorgänge zu einem Zustand minimaler Energie, welcher häufig auch als ein Zustand minimaler Struktur verstanden werden kann. Eine Substanz beispielsweise, die in einen zu füllenden Raum eindringt, wird sich in diesem Umfeld immer einer möglichst gleichmäßigen, d. h. energiearmen, Verteilung annähern.
Das Negentropieprinzip belebter Natur: Lebewesen stemmen sich dem Entropieprinzip aktiv entgegen (s. Abb. 4.1b). Sie sind durch einen hohen Energiegehalt, einen hohen Energiewechsel (Aufnahme von Energie bzw. Energieäquivalenten und Verbrauch von Energie) sowie – korrespondierend dazu – durch eine sehr hohe innere Strukturierung bzw. Ordnung gekennzeichnet. Lebewesen haben Wege gefunden, sich in Raum und Zeit begrenzt aus dem allgemeinen Entropieniveau hervorzuheben. Für die Anatomie ist dabei grundlegend, dass mit Leben das Phänomen der Ordnung, d. h. der biologischen Struktur, verbunden ist. Für die Medizin insgesamt ist eines der grundlegenden diagnostischen Prinzipien, dass Störungen dieser Struktur und Ordnung auf allen Ebenen mit Krankheit und im äußersten Fall mit dem Tod verbunden sind. Daran können Sie erkennen, dass die Medizin in vielen Bereichen stark auf Bildgebung und Interpretation von Strukturen ausgerichtet ist. Nicht nur die operativen Fächer der Medizin beschäftigen sich mit Anatomie, sondern überall dort, wo Bildgebung eingesetzt wird (Röntgenverfahren, Ultraschall, tomografische Verfahren (CT, MRT), Histologie), ist Medizin strukturorientiert und letztlich anatomisch. Es ist eine Grunderfahrung der Medizin, dass sich viele Erkrankungen anhand veränderter Strukturen verraten; viele Diagnosen sind primär strukturbasiert. Darum ist für Mediziner unerlässlich, die Strukturen inklusive ihrer Details und die bildgebenden Verfahren hierfür zu kennen.

4.2 Grenzflächen ordnen Lebensräume

Aus dem hohen Energiegehalt in Zellen ergibt sich, dass Lebewesen eine damit korrespondierende grundlegende Ordnung aufweisen. Solch eine biologische Ordnung lässt sich wissenschaftlich erfassen und wird in der Wissenschaft in entsprechende Namensordnungen [1] umgesetzt. Es gibt verschiedene essenzielle Elemente der Lebensordnung, die man theoretisch als die entscheidende Grundlegung betrachten könnte, z. B.:

[1] Das zur wissenschaftlichen Namensordnung gehörige, Studierende regelmäßig erschreckende Folterinstrument: *Nomenklatur.*

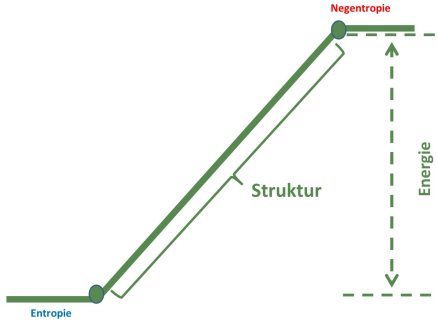

(a) Entropieniveau in belebten (rot: NegEntropie) und unbelebten (blau: Entropie) Systemen. Entropieniveaus, Energiegehalt und Strukturierungsgrad entsprechen einander.

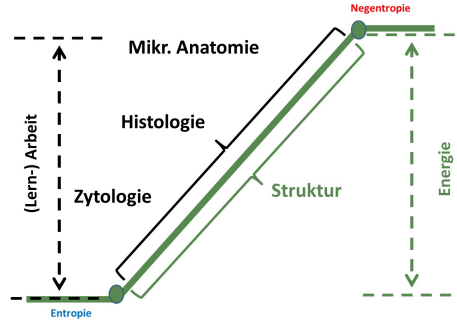

(b) Entropieniveau und Lernarbeit: Lernarbeit ist das, woran Studierende wirklich merken, dass auch die Struktur selbst schon Energie enthält. Das gilt für alle Skalenniveaus der Anatomie, auch für Zytologie, Histologie und Mikroskopische Anatomie.

Abbildung 4.1: Gegenüberstellung der Entsprechungen von Energiegehalt, Strukturierungsgrad, Entropielevel und Lernarbeit.

- Die biologische Informationsspeicherung in DNA oder RNA: Solche Informationsspeicherung könnte als grundlegende Lebensordnung herangezogen werden.
- Die Struktur von Proteinen als biologische Effektoren: Proteinstrukturen könnten auch als grundlegende Lebensordnung beschrieben werden.

Tatsächlich entfalten diese beiden Vorgänge ihre volle Funktionalität erst, wenn sie in einem lebenden, organisierten Gesamtsystem vorkommen. Sie setzen ein Lebenssystem voraus. Beides sind essenzielle Lebensvorgänge, aber sie stellen die Lebensordnung nicht selbst dar, sondern sind funktionell in diese eingebettet. Als vielleicht allgemeinstes und gleichzeitig auch primitivstes Merkmal zellulärer Lebensordnung kann gelten, dass der von der Lebensordnung erfasste Bereich stets räumlich von der unbelebten Materie abgegrenzt ist. Es gibt eine scharfe und definierbare Grenze, an der unbelebte Materie in den Bereich des Lebens (der Zelle, des Organismus) übergeht. Verwischen diese Grenzen, ist die zugehörige Zelle oder der Organismus auch nicht mehr lebend. Analoge scharfe und definierbare Grenzen existieren oft innerhalb von Lebewesen und kompartimentieren diese weiter in Unterteile. Beispiele für solche trennenden und kompartimentierenden Grenzflächen finden Sie in Abb. 4.2. Dieses Prinzip der Kompartimentierung gilt dabei auf verschiedenen Skalenniveaus der mikroskopischen Anatomie. Es gilt für die einzelne Zelle selbst, die sich von ihrer Umgebung abgrenzt (Dicke der Grenzschicht im nm-Bereich). Es gilt aber auch für die äußeren und inneren Oberflächen ganzer Organismen. Das gleiche, durch Kompartimentierung strukturierende, Organisationsprinzip wird also von Lebewesen auf unterschiedlichen Größenskalen verwendet, mit Unterschieden im Skalenfaktor von 1000. Es handelt sich um ein grundlegendes und allgemeines Lebensprinzip.

Leben ist räumlich getrennt von unbelebter Materie

- Zellen und auch komplexe Organismen sind von unbelebter Materie durch Grenzschichten vollständig abgetrennt.
- Solche Grenzschichten definieren einen Lebensinnenraum gegenüber dem unbelebten

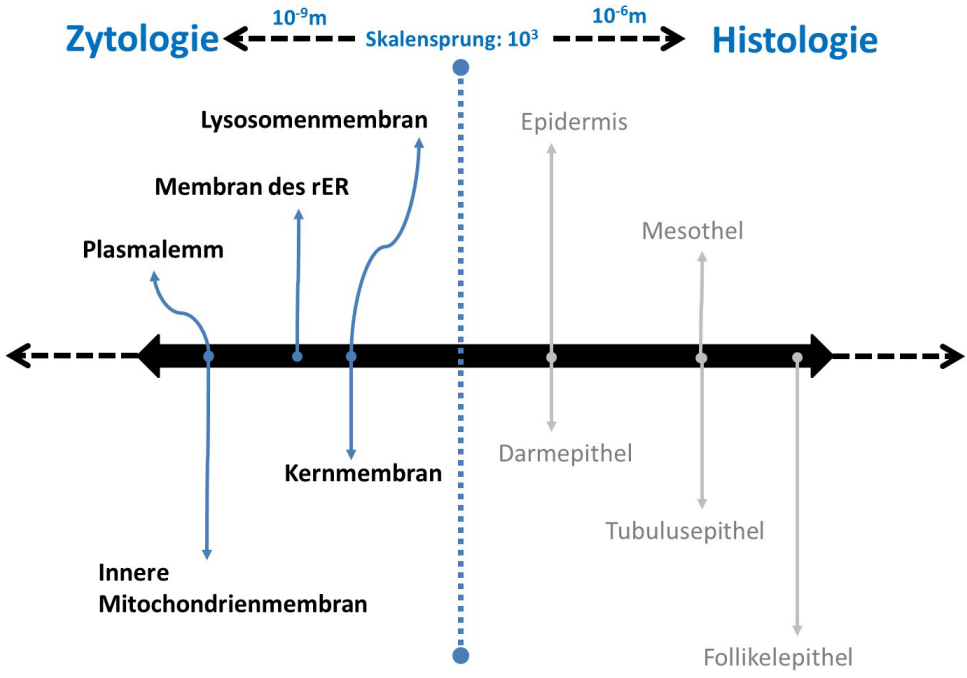

Abbildung 4.2: Das Schema zeigt eine kompartimentierende Grenzfläche als horizontale schwarze Linie. Links und rechts sehen Sie Beispiele von Grenzflächen aufgeführt. Links von der punktierten Linie sind es Grenzflächen auf zellulärem Niveau, deren Dicke nur wenige nm beträgt. Rechts von der punktierten Linie sind Grenzflächen aufgeführt, die in Organen oder im Körperinneren auf dem Skalenniveau der Histologie (d. h. mehrere μm dick) vorkommen. Im Rahmen des Teils zur Zytologie konzentrieren wir uns zunächst auf die linke Seite dieser Graphik; die rechte Seite wird im Teil zur Histologie wieder aufgenommen. Die Epithelgewebe als erstes Kapitel in der Histologie werden sich erneut mit der Bildung von Grenzflächen beschäftigen.

Außenraum und sind die Voraussetzung für zelluläres Leben jeder Art.

- Grenzschichten derselben Art können auch den Lebensinnenraum selbst weiter in Subkompartimente aufteilen.

4.3 Grenzflächen definieren Raum und Richtung

Grenzflächen sind in erster Näherung Wände, die Räume definieren. Bei näherer Betrachtung wird durch die Grenze allerdings wesentlich mehr als nur der Raum selbst definiert. So lassen sich an einer Grenzfläche zwei logisch unterschiedliche Seiten definieren, die an die unterschiedlichen Räume grenzen (s. Abb. 4.3). Über die Grenzfläche hinweg können grundsätzlich Richtungen (von Raum A nach Raum B und umgekehrt) definiert werden. Als dritte Raumrichtung kommt hinzu, dass die Ebene der Grenzfläche auch als eine Art flächige Schiene bzw. Gleitfläche aufgefasst werden kann. Damit wird klar, dass die Grenzflächen neben Räumen auch Vektoren (x: von A nach B; y: von B nach A; z: in der Grenzfläche) definiert haben, die ebenfalls als essenzielle Elemente lebendiger Struktur von Bedeutung sind (s. Abb. 4.4). Beispiele für

durch solche Grenzflächen getrennte Räume auf den Skalen der Zytologie und der Histologie sind in Abb. 4.5 zusammengestellt. Biologische Grenzflächen haben tatsächlich alle Eigenschaften, die eben postuliert wurden.

Sie grenzen nicht nur Räume ab, sondern kontrollieren den Stoffaustausch zwischen den Räumen (in beide Richtungen (x und y, s. o.)).
Die den beiden Räumen zugewandten Seiten der Grenzflächen sind jeweils anders zusammengesetzt: **Biologische Grenzflächen sind intrinsisch polarisierte Strukturen**.
Eine wichtige Ergänzung der reinen Funktion der Trennung von Räumen ist daher die polare Grundstruktur biologischer Grenzflächen (gilt für Biomembranen und für Epithelgewebe): Die äußeren Grenzflächen (Membranen) von Zellen besitzen eine der unbelebten Seite zugewandte Oberfläche und eine dem Lebens-(Zell-)Innenraum zugewandte Seite. Die Polarität ist dabei nicht primär durch die Räume verursacht, sondern sie ist eine Eigenschaft der Grenzflächen selbst. Die Außenseite einer zellbegrenzenden Membran hat eine andere Oberfläche sowie andere Eigenschaften als die Innenseite einer zellbegrenzenden Membran. Innerhalb der Zellen werden durch weitere Grenzflächen wiederum Räume voneinander abgetrennt und auch hier gilt, dass die beiden Oberflächen solcher Grenzschichten unterschiedlich sind, d. h. auch diese Grenzflächen sind intrinsisch polar aufgebaut.
Entlang biologischer Grenzflächen (Biomembranen) können daran angebundene oder auch eingebettete Moleküle wie auf flächigen Schienen in festgelegter räumlicher Ausrichtung diffundieren; das hat weitreichende Konsequenzen. In Biomembranen eingebettete Moleküle diffundieren nicht mehr frei im dreidimensionalen Raum, sondern nur noch in der Fläche der Membran. Der Verteilungsraum ist sehr klein, weil er aus der Membranfläche und höchstens der Dicke der Biomembran (wenige nm) besteht. Wegen des kleinen Verteilungsraumes können schon sehr wenige membrangebundene Moleküle in diesem Raum außerordentlich hohe Konzentrationen erreichen. Außerdem sind Moleküle in bzw. an den Membranen in definierter Orientierung in der Membran ausgerichtet und können nicht mehr frei in allen Raumebenen drehen; das erleichtert viele biochemische Reaktionen sterisch und erlaubt es, Membranen als fließbandähnlich funktionierende Werkbänke für Stoffwechselprozesse (Bsp.

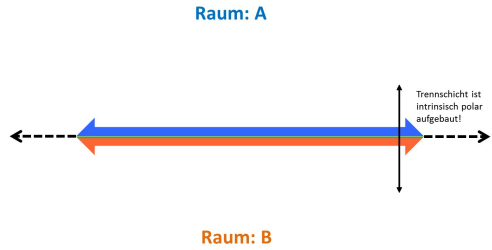

Abbildung 4.3: Polare Grenzschicht mit den beiden an A und B angrenzenden Flächen.

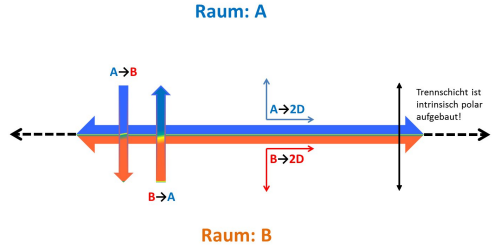

Abbildung 4.4: Polare Grenzschicht mit den an ihr definierbaren Vektoren.

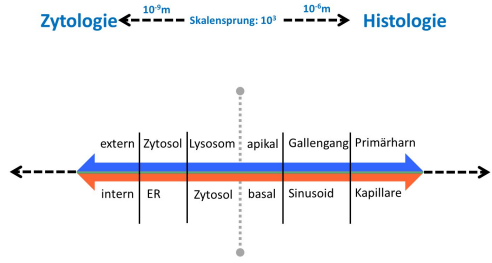

Abbildung 4.5: Polare Grenzschichten mit Beispielen für angrenzende Räume auf dem Niveau einer einzelnen Zelle (linke Seite) oder eines ganzen Organismus (rechte Seite). Das Prinzip der Kompartimentierung von Räumen existiert auf unterschiedlichen Skalenniveaus.

Phospholipidsynthese) zu nutzen.



Zelluläre Membranen sind intrinsisch polare Grenzflächen

- Membranen kompartimentieren Räume und definieren Vektoren im Lebensraum.
- Membranen sind intrinsisch polar organisiert; ihre beiden Seiten sind unterschiedlich zusammengesetzt und unterschiedlich funktionalisiert.

4.4 Grenzflächen verändern angrenzende Räume aktiv

Tatsächlich ist es nicht so, dass die Unterschiede in den beiden Membranoberflächen durch die angrenzenden Räume – sozusagen als passiver »Abdruck« – auf die Membranfläche übertragen werden. Die polaren Grenzflächen sind selbst aktive Spieler und haben mannigfache Möglichkeiten, die angrenzenden Räume aktiv zu verändern. Dabei können die Konzentrationen von Ionen, der pH-Wert, metabolisch wichtige Moleküle wie Glucose oder Aminosäuren und viele andere Eigenschaften bzw. Konzentrationen von Membranen oder auch von membran-assoziierten Molekülen über die Membran hinweg aktiv verändert werden.



Es sind die Membranen, die den Inhalt der angrenzenden Räume verändern, nicht umgekehrt.

Weil viele dieser Vorgänge Energie erfordern, sind die Grenzflächen auch ein wichtiger Ort, an dem zelluläre Energie verbraucht wird. Sie wissen ja bereits, dass Zellen einen hohen Energiestoffwechsel aufweisen. Es ist nicht überraschend, dass ein guter Teil dieser Energie dann folgerichtig auch an Membranen und in membran-assoziierten Prozessen verbraucht wird. Außerdem werden über Membranen hinweg aufgebaute Konzentrationsgradienten wie etwa in der Atmungskette auch instrumentalisiert, um Energie für die Zelle verfügbar zu machen. Sowohl bei der Energiegewinnung (ATP-Synthese) als auch beim Verbrauch dieser zellulären Energie (z. B. bei aktiven Transportvorgängen), spielen also aktive Grenzflächen und die von ihnen aufgebauten transmembranären Gradienten eine wichtige Rolle. Beispiele für solche Vorgänge an Biomembranen werden Sie in großer Detailtiefe während des Medizinstudiums in der Physiologie und Biochemie beschäftigen.



5. Membranen als polare Grenzflächen

Lernziele: **Eigenschaften von Biomembranen, elektronenmikroskopische Darstellung**

- Die Lernziele sind Teil der in Kapitel 4 anfangs dargestellten allgemeinen Lernziele der medizinischen Zellbiologie.
- Interpretation intrazellulärer Membranen, des Plasmalemms und von Organellen wie ER und Golgi-Apparat in elektronenmikroskopischen Bildern.

Kurspräparate, in denen Zellmembranen und Kompartimentgrenzen zu sehen sind:

1. Zusammenhang von Kernhülle, endoplasmatischem Retikulum, Zellkerninnenraum und Zytosol (EM1b-Kernhuelle; für den Zellkerninnenraum auch EM1a-Zellkern)
2. Größere Aggregate der intrazellulären Membransysteme, speziell ER und Golgi-Apparat (EM2a-rauesER-GolgiApparat und EM2b-sekretorischerWeg)
3. Zellkontakte (EM5a-Zellverbindungen-1 und EM5b-Zellverbindungen-2)

Die grundlegenden Eigenschaften biologischer Grenzflächen (s. Kapitel 4) werden in idealer Weise von den Bauprinzipien der Biomembran umgesetzt. Diese Prinzipien ermöglichen:

- äußerst dünne (**bi**molekular, wenige nm) flächige Schichten in wässriger Umgebung
- unterschiedlich zusammengesetzte Oberflächen; diese definieren die intrinsische Polarität
- die Barrierefunktion durch einen hydrophoben (öligen) flächigen Innenbereich der Biomembran
- einen fluiden Charakter des hydrophob-öligen flächigen Innenbereichs: Voraussetzung für die Diffusion in/entlang der Membranfläche und gleichzeitig Voraussetzung für die Verankerung großer Moleküle mithilfe lipophiler Anker in der Membran
- zahlreiche Optionen für Zellen, an den basalen Membranbausteinen Veränderungen vorzunehmen
- spontane Assoziation (Selbstorganisation) der Membran unter geeigneten Bedingungen

5.1 Biomembranen bestehen aus polar verteilten Phospholipid-Bausteinen

Phospholipide (s. Abb. 5.1) bestehen aus unterschiedlichen Grundelementen, die kovalent miteinander kombiniert sind:

- einem *hydrophilen* Bestandteil, der polar strukturiert ist und Ladungen enthalten kann; in diesem Bereich können auch größere Moleküle wie beispielsweise Kohlehydrate angekoppelt sein

- einem als Brücke fungierenden Bestandteil, oft ein mehrwertiger Alkohol, z. B. Glycerin
- mehreren *hydrophoben* und langkettigen Bestandteilen, i. d. R. Fettsäuren, die als aliphatische Kohlenwasserstoffketten betrachtet werden können

Wenn man Phospholipide in das relativ polar gebaute Wasser als Lösemittel einbringt, versuchen sich die Phospholipidmoleküle spontan so zu orientieren, dass die langkettigen hydrophoben Bestandteile der Moleküle möglichst wenig in Kontakt mit Wasser kommen. Verschiedene Varianten, wie sich diese Orientierung in Wasser ausbilden kann, sind in Abb. 5.2 dargestellt. Im Bereich der Luft-Wasser-Grenze orientieren sich die hydrophoben Schwänze in Richtung Gasphase.

Im Wasser selbst können rundliche oder ovoide Körper aus einer einzigen Lage Phospholipide entstehen, sogenannte Micellen. In Micellen bilden die hydrophoben Schwänze einen öligen, tropfen- oder scheibchenförmigen Kernbereich. Micellen können daher nicht unendlich groß werden. Schließlich können sich Blasen bilden, deren Wand aus einer bimolekularen Phospholipidschicht besteht (auch *Vesikel* genannt). Die Wand solcher Vesikel enthält eine dünne hydrophobe Kernzone, in der sich die hydrophoben Anteile der Phospholipide befinden. Diese hauchdünne hydrophobe Schicht trennt einen inneren Bereich, den Inhalt des Vesikels, von der Umgebung. Sowohl der Inhalt des Vesikels als auch seine Umgebung sind hydrophil, d. h. wässrig. Einfache Vesikel wie in Abb. 5.2 haben bereits die Eigenschaft der Kompartimentierung. Auch Richtungen sind definierbar. Technisch hergestellte Vesikel werden in der Pharmakologie zum Beispiel eingesetzt, um Arzneimittel einzuschließen und im Körper als Verschlusssache zu transportieren, bis diese unter bestimmten Bedingungen und an definierten Orten durch Fusion der Vesikel mit Zielstrukturen oder durch Lyse der Vesikelmembran in die Umgebung freigesetzt werden. Allerdings ist die Membran einfacher technischer Vesikel noch nicht selbst aktiv. Es fehlen ihr daher immer noch wesentliche Eigenschaften, die wir für Membranen in lebenden Systemen definiert haben.

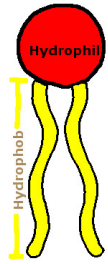

Abbildung 5.1: Phospholipide bestehen aus einem wassermischbaren (hydrophilen) Kopfteil und einem nicht wassermischbaren (hydrophoben), langkettigen Schwanz, i. d. R. zwei Fettsäuren.

Eine wesentliche Grundeigenschaft biologischer Membranen ist die intrinsische Polarität, die unter Verwendung von Energie aufrechterhalten werden muss. Diese Polarität beruht auf der Tatsache, dass verschiedene Phospholipide nicht gleichmäßig über die beiden monomolekularen Lagen verteilt sind. In der Plasmamembran (Plasmalemm), der äußeren Membran einer Zelle, ist z. B. im Regelfall das Phospholipid Phosphatidylserin nur auf der Innenseite enthalten. Taucht es jedoch auf der Außenseite in der äußeren Lage der Doppelmembran auf, ist das ein Zeichen für den beginnenden Zelltod (Apoptose). Ohne aktive Gegenmaßnahmen mithilfe von Hilfsmolekülen (Floppasen und Flippasen) wäre also die Asymmetrie der Lipidverteilung als Basis der Polarität der Biomembran nicht aufrechtzuerhalten[1]. Solche enzymatischen Hilfssysteme fehlen einem einfachen Phospholipid-Vesikel.

5.2 Das Plasmalemm als typische Biomembran

Als Plasmalemm bezeichnet man die äußere Membran einer Zelle, die diese von ihrer Umgebung abgrenzt. Das Plasmalemm ist sehr gut untersucht und dient hier als Beispiel dafür, wie Biomembranen grundsätzlich konstruiert sind. Andere Membranen hängen eng mit dem Plasmalemm zusammen und weisen analoge

[1] Kein Witz (☺): Eine Floppase ist ein Enzymprotein, das den Outward flip eines Phospolipids auf die Außenseite katalysiert, während eine Flippase den Inward flip auf die Innenseite bewirkt.

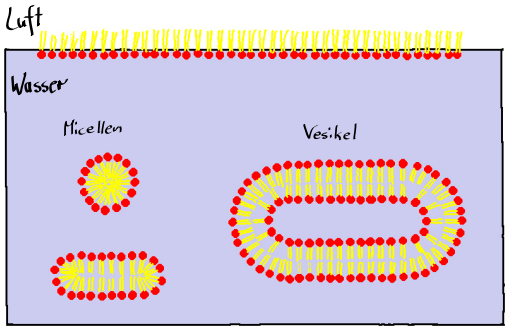

Abbildung 5.2: Verhalten von Phospholipiden in Kontakt mit Wasser: Phospholipide schieben ihre hydrophoben Anteile stets vom Wasser weg, weil diese Anordnung energieärmer und stabiler ist. Zur Luft hin werden die hydrophoben Schwänze ganz aus dem Wasser herausgestreckt. In Micellen, die nur eine Lage Phospholipide aufweisen, werden die hydrophoben Schwänze zu globulären oder auch elliptoiden Bereichen angeordnet, aus deren hydrophobem Kernbereich Wasser ausgeschlossen ist. In Vesikeln wird Wasser von einer bimolekularen Phospholipidschicht eingeschlossen. Solche Vesikel können sehr groß werden und haben bereits die kompartimentierende Grundeigenschaft der Biomembran.

Baumerkmale auf. Die Herkunft des Plasmalemms und sein Zusammenhang mit anderen Membranen sind Gegenstand des nächsten Kapitels (Kapitel 6). Abbildung 5.4 zeigt, dass bereits der Grundbau des Plasmalemms der Vorgabe einer polaren Verteilung der Phospholipide auf die beiden Blätter der Membran voll und ganz entspricht. Nur auf der Außenseite des Plasmalemms finden sich z. B. Phospholipide, die in ihrem hydrophilen Molekülbereich mit vielgliedrigen Zuckerketten verbunden sind. Auf der zum Zytosol (dem Zellinneren) liegenden Seite der Membran finden sich keine solchen Zuckerreste (Glykosylierung). Bestimmte Phospholipide (Phosphatidylethanolamin und Phosphatidylserin) kommen praktisch nur auf der zytosolischen Seite der Plasmamembran vor, während andere (Phosphatidylcholin und Sphingosin-haltige Phospholipide) überwiegend auf der Außenseite vorkommen. Das hydrophobe Innere dieser Doppelmembran ist bei Körpertemperatur fluide (d. h. ölig); aus diesem Flüssigkeitscharakter ergibt sich, dass Moleküle, die in die Membran eingebettet sind, in diesem zentralen Ölfilm geradezu schwimmen und in der Ebene der Membran diffundieren können. Zuallererst gilt das natürlich für die Phospholipide selbst, die in ihrer jeweiligen monomolekularen Hälfte der Doppelschicht jederzeit lateral diffundieren können. Die hohe Oberflächenspannung des Wassers und die Hydrathülle, die an den hydrophilen Köpfen in der Interaktion mit Wasser entsteht, verhindern allerdings, dass Phospholipide oder auch andere Moleküle einfach und in großer Zahl von einer Seite der Membran auf die andere wechseln können. Dieser Prozess ist zwar nicht unmöglich, läuft aber relativ langsam ab.

Damit ist klar, dass der Fluidcharakter des Plasmalemms eine wichtige Voraussetzung für die Membranfunktion überhaupt ist. Gleichzeitig soll diese Lipidschicht aber auch kohärent und geschlossen bleiben, um die Integrität des Zellinnenraumes zu gewährleisten. Bei der Sicherung und Kontrolle der fluidbasierten Stabilität übernehmen sowohl die Fettsäuren der Phospholipide als auch das Cholesterin wesentliche Aufgaben. Cholesterin ist ein essenzieller Bestandteil vieler Biomembranen, jedenfalls tierischer und menschlicher Biomembranen (nicht bei Pflanzenzellen). Cholesterin hat ein Sterol-Grundgerüst, das auch als Ausgangspunkt für die Biosynthese der Steroidhormone dient. Es kommt aber im menschlichen Körper vor allem in Biomembranen vor, wo es mit dem hydrophoben und sperrigen Sterolkern in die periphere Zone der hydrophoben Innenschicht der Doppelmembran hineinragt (s. Abb. 5.3).

Im hydrophoben Inneren der Membran grenzen also nicht nur Fettsäuren an Fettsäuren, sondern es ist Cholesterin in erheblichem Ausmaß eingestreut, was wiederum zwei scheinbar gegensätzliche Effekte bewirkt:

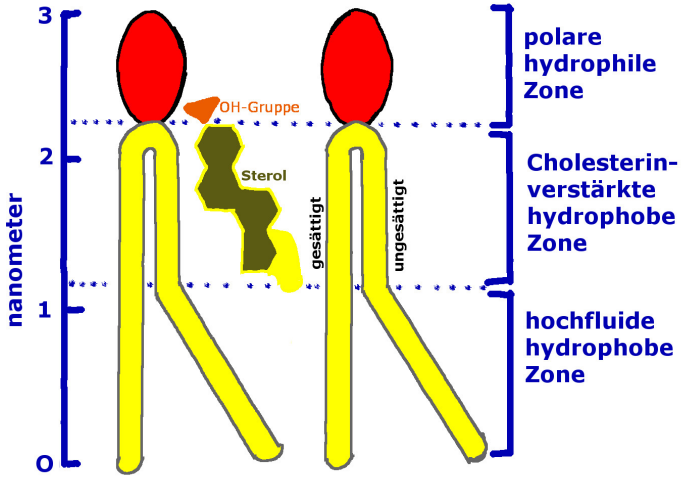

Abbildung 5.3: Auf der linken Seite sehen Sie in nm die ungefähre Dicke eines Blattes einer Biomembran. Innerhalb eines solchen Blattes lassen sich die rechts aufgeführten Unterabschnitte als Zonen beschreiben. Im Außenbereich dominieren hydrophile Köpfe, gefolgt von einer durch Cholesterin in der Hydrophobizität verstärkten Zone (Barrierefunktion, hydrophobe Wechselwirkung, Fluidität), abschließend ein Bereich, in dem der Anteil der ungesättigten (geknickten) Fettsäuren über die dort in der Regel höhere Fluidität mitentscheidet. Cholesterin hat eine einzige OH-Gruppe, die als polare Moleküleinheit dazu führt, dass es sich selbsttätig gerichtet in die Membran einfügt. Das hydrophobe und starre Skelett des Cholesterins ragt in die hydrophobe Schicht hinein. Dort verstärkt es hydrophobe Wechselwirkungen, verhindert aber auch, dass Phospholipide in der Membran aggregieren.

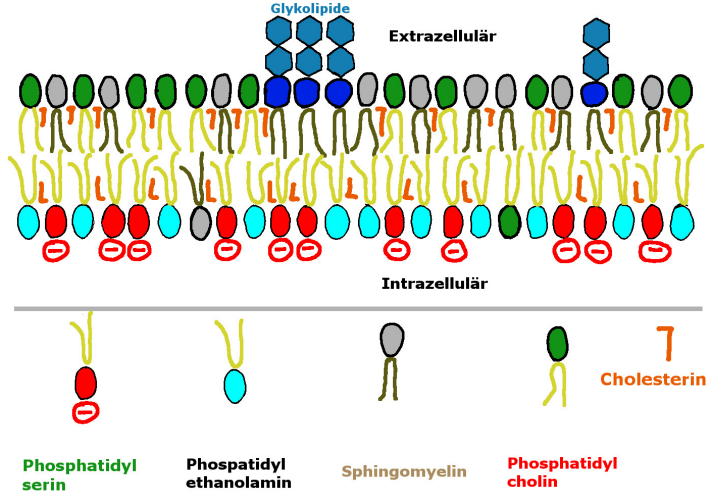

Abbildung 5.4: Asymmetrische Phospholipid-Verteilung von Biomembranen am Beispiel des Plasmalemms. Dort kommen Phosphatidylcholin, Sphingosin-haltige Phospholipide und glykosylierte Phospholipide besonders im äußeren Blatt der Membran vor. Phosphatidylserin und Phosphatidylethanolamin kommen nur im inneren Blatt vor. Indirekt steuern die Phospholipide damit bereits eine asymmetrische Verteilung von Ladungen und Zuckerresten (viele von diesen sind ebenfalls geladen) über die Membran hinweg. Die Asymmetrie der Verteilung gilt allerdings nicht für alle Membranlipide: Cholesterin ist nicht asymmetrisch verteilt.

Cholesterin verstärkt Stabilität und Fluidität

- Der sehr hydrophobe Sterolkern des Cholesterins verstärkt den hydrophoben Charakter, vor allem in den äußeren Randzonen des hydrophoben Membranbereichs.
- Cholesterin wirkt wie eine Art Lösemittel für die Fettsäurereste und erleichtert die laterale Beweglichkeit der Phospholipide. Es verhindert auch ein unerwünschtes Aggregieren der hydrophoben Anteile der Fettsäuren.

Zusammengenommen wird die hydrophobe Wechselwirkung im Außenbereich der hydrophoben Zone verstärkt und damit die Stabilität erhöht, während gleichzeitig durch den Lösemitteleffekt des Cholesterins die laterale Mobilität der Phospholipide – die Fluidität – verbessert wird.
Auch die Fettsäuren leisten einen Beitrag zur Kontrolle der Fluidität des Plasmalemms. Die meisten Fettsäuren sind 18 Kohlenstoffatome lang und gesättigt. Gesättigt bedeutet hier, dass zwischen den C-Atomen der Fettsäurekette keine Doppelbindungen vorliegen. Wo solche Doppelbindungen auftreten, versursacht die andere Bindungsgeometrie der Doppelbindungen einen Knick im Kettenverlauf, der die Wechselwirkung mit benachbarten (gesättigten) Fettsäuren verschlechtert und damit die Fluidität in diesem Innenbereich erhöht. Am häufigsten liegen solche Doppelbindungen ungefähr in der Mitte der Kohlenstoffkette, im Bereich der Kohlenstoffatome 8-15. Damit treten diese Knickpunkte unterhalb der Region auf, in die das Cholesterin passgenau integriert wird (s. Abb. 5.3).

5.3 Biomembran als teilpermeable Barriere

Die hydrophobe Kernzone der Biomembranen ist Hauptgrundlage ihrer physikalisch-chemischen Barrierewirkung. Diesen öligen Film können viele Moleküle nicht durchdringen (s. Abb. 5.5). Dabei sind vor allem physikalisch-chemische Voraussetzungen für die mögliche Penetration der hydrophoben Barriere von Bedeutung. [2] Wichtige physikalisch-chemische Parameter, die die Penetration einer Biomembran beeinflussen, sind:

Größe des Moleküls: Große Moleküle wie ganze Proteine, die meist in Wasser löslich – also leidlich hydrophil sind – können weder als Ganzes in die hydrophobe Zwischenschicht partitionieren noch die Membran durchdringen. Bei kleineren Molekülen hängt die Penetration vor allem von der Hydrophobizität ab.

Hydrophobizität: Diese Eigenschaft ist vor allem bei Gasen und bei kleineren organischen Molekülen von Bedeutung. Gase wie Sauerstoff und Stickstoff können die Membranen gut per Diffusion durchdringen. Sie lösen sich ebenfalls in der hydrophoben Mittelphase. Ähnliches gilt für die Steroidhormone, die mit dem Membranbestandteil Cholesterin biochemisch verwandt sind. Organische Moleküle wie Glucose (Kohlehydrate generell) sind aber polar aufgebaut und gut wasserlöslich. Solche Substanzen können die Membran nicht durchdringen, weil in der hydrophoben Innenschicht keine ausreichende Löslichkeit erreicht wird.

Ladung, Polarität: Teilweise findet dieser Parameter schon bei der Hydrophobizität Berücksichtigung. Ein wichtiges Molekül, das Biomembranen nur sehr schlecht durchdringen kann, ist Wasser. Es ist grundsätzlich ein recht polar gebautes Molekül, das kaum Möglichkeiten für hydrophobe Interaktionen bietet. Mit Ölen bildet es üblicherweise zweiphasige Systeme und mischt sich nicht. Obwohl es

[2] Diese Themen werden hier nur angerissen, aber nicht erschöpfend behandelt: Sie sind ein Kernthema der Physiologie und Biochemie. Gleiches gilt für die weiter unten besprochenen Funktionen, vor allen Dingen integraler Membranproteine als Carrier, Transporter, Kanäle etc. Die Erwähnung in diesem Skript ist Propädeutik für diese Fächer. Es wird von den Kollegen in diesen Fächern aber erwartet, dass Sie mindestens über die basalen Grundgegebenheiten schon Bescheid wissen.

also sicher klein genug für eine Penetration durch die Membran wäre, kann es faktisch nicht durch Biomembranen diffundieren. Wasser ist selbst nur polar gebaut, aber nicht geladen. Bei geladenen Molekülen treten diese Zusammenhänge noch deutlicher hervor. Auch sehr kleine geladene Moleküle (Natriumionen, Kaliumionen, geladene organische Moleküle) können Biomembranen ohne Hilfestellung praktisch nicht durchdringen. Hilfestellung erfolgt durch gezielte Interaktionen mit Transportproteinen, die die Querung der Membran (aktiv oder passiv) je nach Membran und Gewebe unterschiedlich ermöglichen können. Diese organ- und gewebespezifischen Transportmechanismen sind Hauptthemen der Physiologie, teilweise auch der Biochemie. Sie machen dort einen nicht unerheblichen Teil des Lernstoffes aus.

5.4 Proteine des Plasmalemms und die Glykokalyx

Die Membranen – auch das Plasmalemm – sind über die Phospholipide hinaus noch weiter funktionalisiert. Auch hier gilt, dass die Vektoren, die an der Membran definiert werden können, eine wesentliche Rolle für die Anordnung bzw. Ausrichtung zusätzlicher Funktionalisierungen spielen.

Die wichtigste Gruppe von Molekülen sind dabei Membranproteine. Sie können etwa mit nur einem Blatt einer Membran verbunden (verankert) sein; in diesem Fall können sie mit einem Phospholipid kovalent verbunden sein, dessen Fettsäuren in den hydrophoben Bereich eines Membranblattes hineinreichen. Hierbei ist das ganze Protein nur entweder an der Außenseite oder an der Innenseite der Membran präsent.

Komplexer ist das Ganze, wenn es um integrale Membranproteine geht. Diese Proteine reichen durch die Membran – teilweise auch mehrfach, im Sinne einer Art Naht – hindurch. Ein Teil des Proteins liegt auf der Außenseite, ein anderer auf der Innenseite. Diejenigen Teile des Proteins, die in der hydrophoben Zone für die Verankerung des Proteins verantwortlich sind, bestehen aus hydrophoben Aminosäuren.

So sind diese Proteine über hydrophobe Wechselwirkung in der hydrophoben Zone der Membran verankert. Integrale Membranproteine können mit dieser fluiden Verankerung nach wie vor lateral in der Membranebene diffundieren und sind außerdem stets gerichtet eingebaut: Außen liegt immer derselbe Teil eines Proteins, innen entsprechend ein anderer Teil, den man beim Plasmalemm auch als zytosolische Domäne bezeichnen kann. Neben den Phospholipiden gilt auch für die Membranproteine, dass sie mit Zuckerresten verbunden (glykosyliert) sein können. Auch dabei gibt es wieder eine polare Dominanz: Die Glykosyierung von Membranproteinen bezieht sich praktisch ausschließlich auf die Domänen und Proteine, die auf der Außenseite des Plasmalemms vorkommen. Auf der zytosolischen Seite kommt Glykosylierung nicht oder bestenfalls als extreme Ausnahme vor. Die Glykosylierung der Proteine auf der Außenseite mit – häufig längerkettigen und ver-

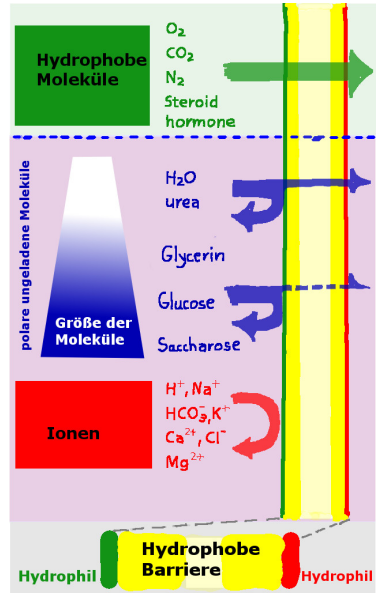

Abbildung 5.5: Grundpermeabilität (ohne Hilfsproteine) der Phospholipidbilayer einer Biomembran für verschiedene biologisch wichtige Moleküle.

zweigten Zuckerketten – führt dazu, dass diese Zuckerketten (Kohlehydrate) auf der Außenseite einen viele nm hohen, dichten Zuckerwald aufbauen, der als Glykokalyx bezeichnet wird. Solche rasenartig dichten Kohlehydratketten findet man nicht nur auf der Außenseite des Plasmalemms, sondern auch auf der Innenseite vieler Vesikel und Organellen, z. B. auch der Lysosomen.

5.5 Pumpen, Kanäle, Cotransporter etc. machen Membranen zu selektiven und aktiven Grenzflächen

Das wichtigste Funktionsprinzip biologischer Membranen ist, dass die grundsätzliche Barrierefunktion gezielt durch – meist integrale – Membranproteine durchbrochen und abgeändert werden kann. Dies erfolgt sehr variabel und unterscheidet sich von Gewebe zu Gewebe und von Organ zu Organ. Die Darstellungen dieser Phänomene im Text (unten) und in Abb. 5.6 sind nur beispielhaft und propädeutisch für die Möglichkeiten des Membranstransports überhaupt. Vor allem in der Physiologie, aber auch in der Biochemie und später in der Pharmakologie werden Sie dazu in vielen Organen Beispiele (bis hin zu quantitativen Abschätzungen von Transportkapazitäten) vorgestellt bekommen:

Kanäle: Kanäle sind integrale Membranproteine, die sich teilweise öffnen oder schließen können. Sie sind integrale Tunnelproteine und so gebaut, dass bestimmte, definierte Moleküle oder Ionen durch sie in geöffnetem Zustand hindurchtreten und dabei die Membran ohne Kontakt mit der hydrophoben Innenschicht der Biomembran passieren können. Typische Kanäle sind beispielsweise die Aquaporine, die Wasserdurchtritt durch Membranen ermöglichen. Andere Kanäle sind selektiv für definierte Ionen. Kanäle sind lediglich Öffnungen. Der Übertritt von Substanzen durch Kanäle folgt bestehenden Konzentrationsgradienten.

Transporter: Diese Proteine ermöglichen oder erleichtern den Transport meist kleiner organischer Moleküle, z. B. von Glucose oder von Aminosäuren.

Pumpen: Pumpen sind i. d. R. ebenfalls integrale Membranproteine, die aber unter Verbrauch von ATP (d. h. von zellulären Energieäquivalenten) Stoffe selektiv und gerichtet über eine Biomembran transportieren. Dies erfolgt meist **gegen** Konzentrationsgradienten. Damit sind Pumpen ein wesentlicher aktiver Mechanismus, mit dem Biomembranen die angrenzenden Räume gegen reine Verteilungsgleichgewichte verändern können. Typische Pumpen sind beispielshalber die Na/K-ATPasen, die sich in der basolateren Membran von Nierentubuluszellen oder in Streifenstücken der Mundspeicheldrüsen befinden. Auch Protonenpumpen, die z. B. den pH-Wert in Lysosomen oder Endosomen absenken, fallen in diese Gruppe von Membranfunktionalisierungen.

Cotransporter etc.: Sind z. B. von Pumpen Konzentrationsgradienten über eine Membran erst einmal aufgebaut worden, so können diese Konzentrationsgradienten wiederum genutzt werden, um weitere Moleküle – sozusagen huckepack – zu transportieren.

Neben diesen Proteinen, deren Funktion im Wesentlichen eine kontrollierte und teilweise aktive Veränderung der Membranpermeabilität ist, sind noch weitere wichtige Funktionen mit den Membranproteinen assoziiert. Dazu gehören die Rezeptorfunktionen, die integrale Membranrezeptoren ausüben. Membranrezeptoren binden an ihrer Außenseite Botensubstanzen, die selbst in der Regel auch Proteine sind. Diese Bindung des Botenproteins (Zytokine, Hormone wie Insulin etc.) an den Membranrezeptor löst eine Konfigurationsänderung des Gesamtproteins aus, die auch innen auftritt und biochemische Folgen hat. Damit fungieren Membranrezeptoren als eine Art Sinnesorgan der Zelle, mit denen wahrgenommen werden kann, ob wichtige Botenstoffe vorhanden sind oder nicht.

Einige Membranproteine fungieren primär als Strukturproteine, die über die Membran hinweg Verbindungen zwischen extrazellulären und intrazellulären Proteinen des Zytoskeletts ermöglichen. Eine solche Rolle

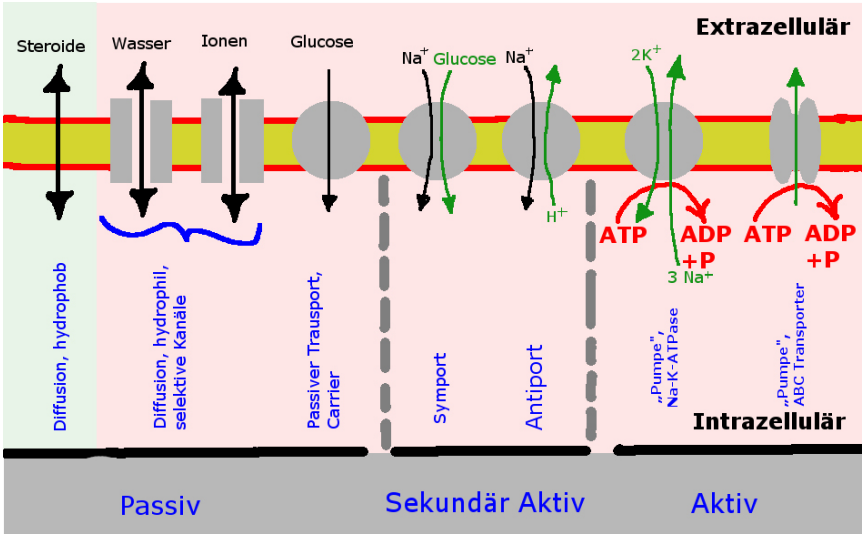

Abbildung 5.6: Um die Barriere der Membran zu überwinden, werden verschiedene Mechanismen genutzt. In der Abbildung sind oberhalb der Membran typische Beispielsubstanzen für einzelne dieser Wege erwähnt. Links, im grün unterlegten Bereich der Abbildung, sind Substanzen, die ohne Assistenz durch die Membran diffundieren können (siehe auch der grün unterlegte Bereich in Abb. 5.5). Die Querungsvorgänge über die Membran sind in der Abbildung mit schwarzen Pfeilen dargestellt, wenn es sich um passive, diffusionsgetriebene Querungen handelt, die bereits bestehenden Konzentrationsgradienten folgen. Wenn Substanzen gegen Konzentrationsgradienten über die Membran transportiert werden (grüne Pfeile), kann dies zum Einen unter Ausnutzen anderer, bestehender Konzentrationsgradienten erfolgen (Symport, Antiport; hier dann ein indirekter Einsatz von Energie, die zuvor in den Aufbau der anderen Konzentrationsgradienten gesteckt werden musste und nun aus dem bestehenden Konzentrationsgradienten wieder mobilisiert wird). Zum Anderen gelingt dies auch unter direkter Aufwendung von Energie (als zelluläre Energie in Form von ATP-Verbrauch, siehe rote Beschriftung).

spielen zum Beispiel die Glykophorine in der Membran der Erythrozyten oder auch die Integrine und Cadherine in der Membran vieler Epithelzellen.

Die Biomembran als aktive und polare Grenzfläche

- Die Biomembran ist eine polare Grenzfläche: Ihre beiden Seiten enthalten unterschiedliche Moleküle und Funktionen.
- Die Polarität wird aktiv aufrechterhalten.
- Die an diese Oberflächen grenzenden Räume sind ebenfalls unterschiedlich.
- Die Biomembran ist das fundamentale Substrat zellulärer Ordnung (Struktur) und Funktion.
- Biologische Membranen bestehen aus einem Phospholipid-Bilayer, der Cholesterol zur Optimierung der Fluidität enthält (fluid-mosaic membrane). Die Fettsäuren der Phospholipide sind partiell ungesättigt.
- Integriert in oder auf verschiedene Weise assoziiert an diese Doppelschicht kommen Proteine und Kohlehydratketten vor. Letztere können kovalent mit Lipiden verbunden sein (Glykolipide) oder aber kovalent an Membranproteine gebunden sein

(glykosylierte Membranproteine).

- Diese Molekülgruppen sind ungleich über die beiden Lagen der Membran verteilt, sodass die Membran zwei funktionell unterschiedliche Seiten aufweist.
- Die Membran ist für kleine lipophile Substanzen und Gase gut durchlässig.
- Polare Substanzen (Wasser und höher polar) brauchen zum Durchtritt die funktionelle Assistenz von speziellen Proteinen, die diesen Übertritt katalysieren oder auch aktiv bewirken können.

Weiterlesen, Schmökern, Keine Pflicht...

Bretscher, M S. (1973). „Membrane structure: some general principles.“ In: *Science* 181, S. 622–629.

Haberkant, P. und G. van Meer (2009). „Protein-lipid interactions: paparazzi hunting for snap-shots.“ In: *Biol Chem* 390.8, S. 795–803.

Jacobson, K., E D. Sheets und R. Simson (1995). „Revisiting the fluid mosaic model of membranes.“ In: *Science* 268.5216, S. 1441–1442.

Rothman, J E. und J. Lenard (1977). „Membrane asymmetry.“ In: *Science* 195, S. 743–753.

van Meer, G. (2005). „Cellular lipidomics.“ In: *EMBO J* 24.18, S. 3159–3165.



6. Topologie und Funktion der Membransysteme

Lernziele: Bestandteile, topologische Zusammenhänge und Funktion der Membransysteme

- Die Lernziele sind Teil der in Kapitel 4 anfangs dargestellten allgemeinen Lernziele der medizinischen Zellbiologie.
- Erscheinungsbild der intrazellulären Membransysteme im elektronenmikroskopischen Bild
- Erscheinungsbild der intrazellulären Membransysteme in histologischen Färbungen
- Nachweis intrazellulärer Membransysteme durch immunhistochemische Nachweise von Markermolekülen

EM-Präparate, in denen Teile der intrazellulären Membransysteme und ihrer Kompartimente zu sehen sind:

1. Zusammenhang von Kernhülle, endoplasmatischem Retikulum, Zellkerninnenraum und Zytosol (EM1b-Kernhuelle; für den Zellkerninnenraum auch EM1a-Zellkern)
2. Größere Aggregate der intrazellulären Membransysteme, speziell ER und Golgi-Apparat (EM2a-rauesER-GolgiApparat und EM2b-sekretorischerWeg)
3. Zellkontakte (EM5a-Zellverbindungen-1 und EM5b-Zellverbindungen-2)

Darstellung intrazellulärer Membransysteme mit Hilfe histologischer Spezialfärbungen:

1. Pankreas, HE, basale Basophilie (rER, Ergastoplasma) und apikale Eosinophilie durch sekretgefüllte Sekretvesikel (2-078-pancreas-macaca-he) bei Produktion großer Proteinmengen in den Membransystemen.
2. Rückenmark (Vorderhorn), Nissl-Schollen in großen Zellkörpern von Motoneuronen (rER, Ergastoplasma), HE (1-004-rueckenmark-he)
3. Komplexe Kohlehydrate der Glykokalyx als Marker von Golgi-Zisternen, Vesikel-Innenseiten und Außenseite der Plasmamembran (hier des Bürstensaumes), nachgewiesen durch PAS-Reaktion (eine substrathistochemische Reaktion, vergleichend in Durchlicht und Fluoreszenz: Dünndarmepithel, Durchlicht PAS (2-092-jejunum-pas) und selbe Reaktion im Fluoreszenzmodus (2-070-jejunum-pas-dapi-crop)

Darstellung intrazellulärer Membransysteme durch immunhistochemischen Nachweis von Markermolekülen:

1. Zellkultur der humanen Zelllinie Jeg-3 (2-068-jeg3-golm-lamp-dapi; rot=Golgi-Apparat (Nachweis: golm), grün =Lysosomen (Nachweis: lamp1), Zellkerne blau (Färbung mit DAPI, keine Immunhistochemie)
2. Zellkultur humaner Fibroblasten (HFFF2; 2-071-hfff2-lamp-dapi (lamp=rot), 2-068-jeg3-golm-lamp-dapi, rot=Golgi, grün =Lysosomen, Zellkerne blau)
3. Nachweis von Lysosomen durch immunhistochemischen Nachweis von lamp1 in einem Schnitt der Niere, Reaktionsprodukt ist braunes DAB-Braun (Lysosomen-Nachweis, IHC LAMP1 (2-075-niere-pavian-lamp1))

Intrazelluläre Membransysteme und die damit verbundene Kompartimentierung sind für das zelluläre Leben nicht nötig. Weil Membransysteme mit der Kernmembran zusammenhängen, fehlen denjenigen Zellen, die

solche Membransysteme nicht haben, auch die Zellkerne. Zellen ohne Zellkern (Prokaryoten) sind demnach viel einfacher gebaut als Zellen mit Zellkern (Eukaryoten). Mensch und Tier haben eukaryotische Zellen als kleinste Bausteine; darum ist es unabdingbar, dass das eukaryotische Organisationsprinzip hier thematisiert und eingeführt wird. Zum besseren Verständnis wird im Folgenden dargestellt, wie sich die Baupläne von Pro- und Eukaryoten unterscheiden – und dabei geht es beileibe nicht nur um den Zellkern.

6.1 Prokaryoten: Einfach und erfolgreich

Das einfachste denkbare Organisationsmodell zellulären Lebens ist das eines membranumgrenzten Innenraumes, in dem alle Lebensvorgänge ablaufen. Dieses einfache Organisationsprinzip findet sich bis heute in vielen einzelligen Organismen. Alle diese Zellen sind vollständig und lebensfähig, obwohl sie beispielsweise keinen Zellkern haben. Tatsächlich sind Zellen mit diesem Grundbauplan bis heute die mit Abstand am häufigsten vorkommenden und am weitesten verbreiteten Lebewesen überhaupt. Das Grundprinzip ist keineswegs ein Auslaufmodell: Der Charme der einfachen Organisation verleiht auch Robustheit und Anpassungsfähigkeit. Typische Beispiele für solche Organismen sind Bakterien, die in mannigfaltiger Form mit der Medizin in Berührung kommen: Positiv als Darmbakterien, die als Verdauungsassistenten wirken, als Wirtsorganismen für die gentechnische Produktion von Arzneimitteln, aber auch negativ als Träger von Infektionskrankheiten. Wenn man beim Beispiel eines Bakteriums bleibt, so sind die Grundelemente der zellulären Organisation relativ einfach: außen herum eine Membran, [1] innen das Zytosol – Ein Raum, in dem alle Lebensvorgänge des Bakteriums stattfinden (sozusagen one pot). Diese Lebensvorgänge umfassen z. B. die Produktion und den Verbrauch von Energie, den Unterhalt der äußeren Membran, die Synthese von Enzymproteinen für den Stoffwechsel, die Reproduktion etc. Auch die Erbinformation liegt einfach frei als zyklisches Molekül in diesem Innenraum, einen Zellkern zur Aufbewahrung und Verpackung der Erbinformation gibt es nicht. Das prokaryotische Organisationsprinzip ist in der Evolution nach wie vor ungeheuer erfolgreich: Es ist schlank, robust, anpassungsfähig und effizient.

Aber: Prokaryoten haben in der Evolution nicht die Fähigkeit hervorgebracht, sich in arbeitsteilig organisierten und differenzierten vielzelligen Strukturen nach Art eines arbeitsteiligen Zellstaates zu organisieren. Alle prokaryotischen Zellen sehen so aus wie ihre Vorgängerzellen sowie ihre Nachbarzellen, aus denen sie mitotisch hervorgegangen sind. Prokaryoten kennen also asymmetrische Zellteilungen und das Phänomen der Differenzierung (Zellen mit gleichem Genom differieren in Struktur und Funktion) typischerweise nicht. Prokaryoten bleiben allein und bilden keine vielzelligen Organismen. Diese Option gibt ihr simplizistischer Grundbauplan nicht her. Eukaryoten können auch als Einzeller vorkommen (Hefen, Amöben etc.), Bakterien aber nicht als vielzellig differenzierte Organismen.

6.2 Eukaryoten: Vielseitig und organismenbildend

In praktisch allen arbeitsteilig organisierten vielzelligen Lebewesen (Pflanzen, Tiere) weisen die Zellen, die solche Organismen [2] bilden, einen wesentlich komplexeren Grundbauplan als den prokaryotischen auf. Reste des archaischen Organisationsprinzips der Prokaryoten finden sich noch in der äußeren Zellmembran (hier auch als Plasmalemm bezeichnet) und im Zytosol, das nach wie vor der zentrale innere Stoffwechselraum der Zelle ist. Innerhalb der Zelle finden sich aber bei Eukaryoten vielfältige membranumgrenzte intrazelluläre Kompartimente, die vollständig in das Zytosol eingebettet sind und keineswegs nur Einstülpungen des Plasmalemms sind. Die Membrangrenzen schaffen intrazelluläre Unterräume, die

[1] Die Existenz einer äußeren Wand bei manchen Bakterien interessiert für den eigentlichen Grundbauplan hier nicht.
[2] Organismus: Hier verstanden als arbeitsteiliger, durch Differenzierung von Zellgestalt und Zellfunktion konstruierter Zellstaat

spezifischen Teilfunktionen gewidmet werden können. Sie greifen ineinander; teilweise werden Prozesse kettenartig über verschiedene Kompartments hinweg organisiert. Die Vielzahl membranumgrenzter Räume entspricht großen – jeweils spezifisch funktionalisierten – Membranflächen, an denen sehr komplexe Vorgänge koordiniert werden. Eukaryotische Zellen können Leistungen vollbringen, zu denen Prokaryoten prinzipiell nicht imstande sind. [3] Nur auf Basis eukaryotischer Zellen sind bisher in der Evolution hochkomplexe, arbeitsteilige Organismen entstanden, in denen Zellen mit der gleichen Erbinformation sowohl ganz unterschiedliches Aussehen erlangen als auch ganz unterschiedliche Funktionen übernehmen können. Die Differenzierung von Gestalt und Funktion auf Basis eines einheitlichen Genoms (innerhalb eines Zellstaats = individueller Organismus) setzt eine enorm wandlungsfähige und gleichzeitig kontrollierte Maschinerie in den Zellen voraus, die tatsächlich nur eukaryotische Zellen beherrschen. Angesichts all dessen ist es auch nicht überraschend, dass eukaryotische Zellen um ein Vielfaches größer sind als typische prokaryotische Zellen. Menschliche Zellen sind eukaryotische Zellen. Für Studierende der Medizin geht also kein Weg daran vorbei, sich mit den Organisationsprinzipien eukaryotischer Zellen vertraut zu machen. Vieles in der Humanbiologie bezieht sich nur auf eukaryotische Zellen und ihre intrazellulären Membransysteme und ist für die prokaryotische Minimalform zellulären Lebens entbehrlich:



Die Teile der Membransysteme (inkl. der Outlaws!)

- **Zellkern** (genauer eigentlich: die Kernhülle, die den Zellkern definiert)
- **endoplasmatisches Retikulum** mit seinen Unterabschnitten:
  - glattes endoplasmatisches Retikulum
  - raues endoplasmatisches Retikulum
- **Golgi-Apparat** mit seinen Unterabschnitten:
  - cis-Golgi
  - Golgi-Zisternen
  - trans-Golgi
- **Sekretvesikel, Endosomen, Lysosomen**
- **NICHT im Club: Mitochondrien und Peroxisomen**

Die Fähigkeit eukaryotischer Zellen zur Differenzierung der Zellgestalt und Zellfunktion hängt mit diesen eukaryotischen Membran-Organellen zusammen. Störungen dieser Grundfähigkeit führen zu Erkrankungen. Wie kann man den Funktionen und Zusammenhängen dieser Organellen näherkommen? Um einen ersten Blick auf die Zusammenhänge zwischen diesen verschiedenen Organellen zu werfen, gehen wir noch einmal zu den Prokaryoten zurück und betrachten hypothetische Konzepte, wie man sich den phylogenetischen Übergang von prokaryotischen zu eukaryotischen Zellen vorstellen könnte. [4]
Dieser hypothetische Weg vom Pro- zum Eukaryoten ermöglicht ein grundlegendes Verständnis der Beziehungen aller oben genannter Organellen. Für die anatomisch orientierte Zellbiologie stehen hier Räume und Oberflächen im Mittelpunkt. Sie brauchen dieses Grundverständnis aber auch in der Biochemie und der Physiologie.



Eukaryoten und ihre Membransysteme

[3] Beispiel: Komplexe Glykosylierungsmuster.

[4] Allerdings tun wir das nicht, um Evolutionsbiologie zu betreiben, sondern weil diese Betrachtung einen eleganten Zugang zu den Membransystemen und ihren räumlichen Bezügen ermöglicht.

- Der Begriff eukaryot (kernhaltig) bedeutet mehr als nur die Anwesenheit eines Zellkerns: Dort, wo der Zellkern vorhanden ist, sind auch die anderen intrazellulären Membransysteme (eR, Golgi etc.) vorhanden.
- Mit den Begriffen prokaryot und eukaryot werden sehr unterschiedlich komplexe zelluläre Organisationsformen unterschieden.
- Prokaryotische Zellen konstituieren keine vielzelligen, differenziert strukturierten und arbeitsteilig funktionalisierten Organismen. Sie sind typische Einzelgänger.
- Eukaryotische Zellen können als Einzeller vorkommen, aber vor allem sind sie flexibel differenzierbare und funktionalisierbare Grundelemente praktisch aller hochkomplexer, arbeitsteilig organisierter Lebewesen. Demgemäß sind sie staatenbildend und äußerst flexibel einsetzbare Mannschaftsspieler.

6.3 Ein hypothetischer Weg vom Pro- zum Eukaryoten

Ausgangslage:

Zunächst betrachten wir drei Grundfunktionen einer prokaryotischen Zelle (s. Abb. 6.1, **A**), die mit ihrer Außenmembran verbunden wurden und nun an drei spezifisch funktionalisierten Regionen dieser Außenmembran konzentriert sind (s. Abb. 6.1, **B**). Dabei handelt es sich um:

Bindung von DNA: Eigentlich liegt die DNA in Prokaryoten frei im Zytosol. Die Anbindung an bestimmte zytosolische Domänen von Proteinen der Außenmembran führt zu einer primitiven räumlichen Organisation der DNA. Das erlaubt es, DNA effizienter in räumlich organisierter Sequenz zu transkribieren und ggf. auch, die Transkription bestimmter DNA-Abschnitte durch Membranbindung oder räumlich-sterische Effekte zu kontrollieren.

Synthese der Membranphospholipide: Die Membranphospholipide müssen regelmäßig ausgetauscht und zu diesem Zweck nachsynthetisiert werden. Dies erfolgt in darauf spezialisierten Membranabschnitten, und zwar in dem Blatt der Lipid-Bilayer, das dem Zytosol zugewandt ist.

Synthese von Protein und Ausschleusung in den Extrazellulärraum: Viele Prokaryoten haben um die äußere Membran herum eine versteifende Hülle, die Zellwand, in der auch Proteine eingelagert sind, die aus dem Zytosol (wo sie hergestellt werden) nach draußen kommen müssen. Hier stellt man sich vor, dass sich membrangebundene Mechanismen entwickelt haben, mit denen die Translation durch die Membran hindurch erfolgen konnte. Die für diese Vorgänge wichtigsten Enzymkomplexe der Zelle sind die Ribosomen. Für diese Art von Proteinsynthese müssen die Ribosomen in dafür geeigneten Regionen der Zellmembran an der zytosolischen Seite der Außenmembran (d. h. an der Innenseite der Bilayer) gebunden sein.

Verlagerung nach innen und Effizienzsteigerung:

In einem ersten Schritt könnten sich bei dieser hypothetischen Evolution die drei oben erwähnten Regionen durch Einstülpung der Außenmembran in den Innenraum verlagert haben (s. Abb. 6.1, **C**). Die mit der DNA verbundenen Regionen dienen häufig auch rein endogenen lebenserhaltenden Funktionen und würden dabei am weitesten eingestülpt; die DNA würde teilweise, aber nicht vollständig, von diesen Membranteilen eingeschlossen (s. Abb. 6.1, **C**). Durch die Einstülpung ist die Membran jetzt an vielen Stellen flächig doppellagig bzw. bildet Röhren; zwischen den beiden Lagen und in den Röhren befindet sich ein ins Innere verlagerter Raum. Dieser Raum bildet ein von Membran umgrenztes Tunnel- und Höhlensystem, bleibt dabei aber über diese Tunnel auch in offener Verbindung zum Extrazellulärraum (s. Abb. 6.1, **C**). Die Regionen, an denen die Phospholipidsynthese für den Membranunterhalt und Proteinsynthese für Exportproteine

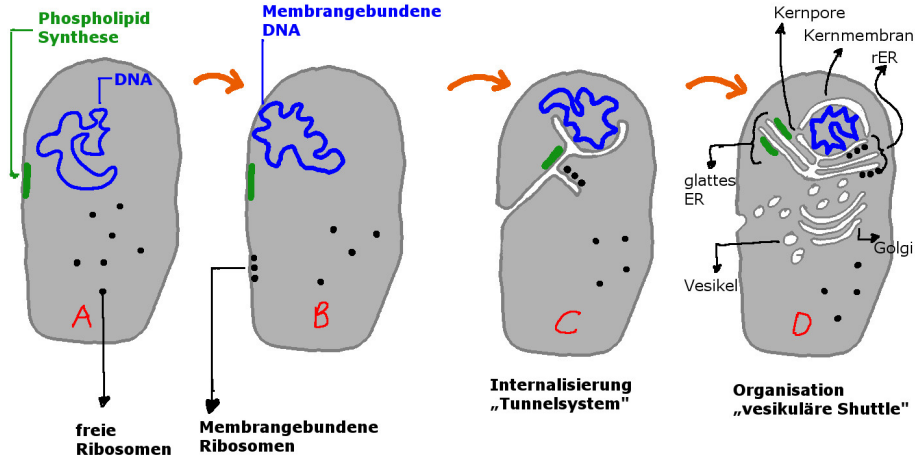

Abbildung 6.1: Prinzipien der Veränderungen der Zellorganisation beim Übergang von pro- zu eukaryotischen Zellen. Der prokaryotische Urtyp ist in Teilbild A zu sehen: Nur die Membransynthese ist zwingend an die Außenmembran gebunden. Sowohl die DNA als auch die Ribosomen, an denen die Proteinsynthese stattfindet, liegen frei im Zytosol. Teilbild B zeigt, wie – hypothetisch – ebenso DNA-bindende Regionen der Außenmembran bei der Organisation der DNA zu assistieren beginnen. Auch Ribosomen können jetzt membrangebunden vorkommen und dienen dann dazu, das synthetisierte Protein direkt durch die Membran hindurch in den Extrazellulärraum auszufädeln. Teilbild C zeigt, wie die an diese Funktionen gebundenen Membranregionen in das Zellinnere eingestülpt werden. Die DNA-Bindung und auch die anderen Bereiche spezialisieren sich weiter. In der Zelle entsteht – hypothetisch – ein Tunnelsystem, das noch eine offene Verbindung zur Außenwelt hat. Teilbild D zeigt bereits das Grundprinzip der Organisation einer eukaryotischen Zelle. Aus den inneren Membranen gibt es keine direkte Verbindung nach außen mehr: Alle internen Abschnitte des Membransystems sind über vesikuläre Shuttlesysteme verbunden. Wichtige Stationen in diesem internen System sind die Kernmembran (wegen der Einstülpung doppellagig, das endoplasmatische Retikulum (ER) in glatter und rauer (rER) Variante vorhanden) und die in Stapeln konzentrierte ehemalige Tunnel-Membran, die zum Golgi-Apparat wird. Das glatte ER ist zum Ort der Membranbildung geworden, das raue ER trägt membrangebundene Ribosomen, die ihr Produkt ins Innere des Membransystems einbringen. Vesikuläre Shuttle verbinden ER, Golgi-Apparat und das Plasmalemm miteinander. Der Golgi-Apparat ist für viele Produkte der intrazellulären Membransysteme eine wichtige Zwischenstation und dient der biochemischen Maturation sowie der Sortierung von Molekülen in andere Abschnitte des Membransystems.

stattfinden, sind ebenfalls eingestülpt worden und sind nun wandbildender Teil des Tunnelsystems, das in die Zelle hineinreicht (s. Abb. 6.1, **C**).

Schon diese räumliche Organisation muss große Vorteile für die Zelle gehabt haben. Einer der Vorteile ist zum Beispiel, dass Proteine, die in das Tunnelsystem statt direkt in den Extrazellulärraum sezerniert werden, nur wenig verdünnt werden und dann noch in hoher Konzentration in dem kleinen Volumen des Tunnelsystems vorliegen: Sie können dort zum Beispiel nach der Synthese der Aminosäuresequenz noch nachbearbeitet werden. Befänden sie sich unmittelbar im Extrazellulärraum, wären sie für die Zelle unerreichbar und im – potenziell sehr großen – extrazellulären Volumen stark verdünnt. Der sensible Prozess der DNA-Organisation durch räumliche Konzentrierung kann nun unter kontrollierten Bedingungen stattfinden; die Phospholipidsynthese findet fernab von möglichen Störungen durch extrazelluläre Einflüsse statt. Neu synthetisierte Phospholipide können im Tunnelsystem ggf. noch nachprozessiert werden, ähnlich wie Proteine.

Der Schritt zum Eukaryoten – vesikuläre Shuttle als Transportprozesse:
Mit dem oben beschriebenen Schritt ist allerdings über das Tunnelsystem nach wie vor eine offene (d. h. nicht durch Membranen kontrollierte) Verbindung von extrazellulär in topographisch tief innerhalb der Zelle liegende Regionen möglich; eventuell ist dies ein Nachteil. Das Tunnelsystem ist stets gleichermaßen Außenwelt (extrazellulär) als auch Innenwelt (topographisch tief intrazellulär; metabolischer Vorhof) der Zelle.
Diese Situation wird durch den letzten und entscheidenden Schritt, die Ablösung des offenen Tunnelsystems durch ein vesikuläres Shuttlesystem, geändert:



Kein kontinuierliches Tunnelsystem mehr, sondern vesikulärer Transport:

- Anstatt des Tunnelsystems findet sich ein diskontinuierliches System, in dem Bläschen (Vesikel) die nunmehr gänzlich in der Zelle liegenden Membrangebilde über eine Art Shuttlesystem (s. Abb. 6.1, D) sowohl miteinander als auch mit der Außenmembran sowie mit der Außenwelt verbinden.
- Die Funktionen der DNA-Bindung und Unterstützung der räumlichen Organisation der DNA (Kernmembran), der Phospholipid-Synthese (glattes ER) und der Proteinsynthese für den Weg nach draußen (raues ER) sind nunmehr ganz ins Zellinnere verlagert und ohne direkte morphologische Verbindung zur Außenwelt. Sie bleiben aber allesamt mit dem intrazellulären Membransystem assoziiert.
- Die DNA wird zwar von den nach innen verlagerten Membransystemen vielfach gebunden, organisiert und in ein kleines Kompartiment der Zelle zusammengedrängt (Zellkern), aber dieser DNA-haltige Raum bleibt über Poren der umschließenden Membransysteme in offener Verbindung zum Rest des Zytosols (Kernporen).
- So wie der Inhalt der Vesikel letztlich als auf dem Weg zum (oder: vom) Außenraum gesehen werden kann, so kann analog auch die Seite der Vesikel-begrenzenden Bilayer, die auf der Innenseite der Vesikel liegt, als auf dem Weg zur (oder: von der) Außenseite des Plasmalemms interpretiert werden.
- Diese kleinen Bläschen (Vesikel) enthalten Produkte, die während des Transports von Enzymen der umgrenzenden Membran noch ungestört von äußeren Einflüssen und vollständig endogen kontrolliert weiterprozessiert werden können.
- In den Vesikelmembranen selbst können neu synthetisierte Phospholipide metabolisch ausgereift und als Teil der Vesikelmembran zur Außenmembran gebracht werden.
- Umgekehrt können gealterte Teile der Membran und auch Substanzen aus der Außenwelt zunächst in solche Vesikel einbezogen oder eingeschlossen werden. Dort können sie nachbearbeitet und beispielsweise zerstört oder verdaut werden.

Die Etablierung des vesikulären Shuttlesystems in eukaryotischen Zellen ist ein großer Sprung weg vom prokaryotischen System hin zur Effizienzsteigerung und Funktionsvielfalt eukaryotischer Zellen. Um das Tunnelsystem durch ein vesikuläres Shuttlesystem zu ersetzen, müssen in der Zelle bestimmte Voraussetzungen gegeben sein:

- Vesikel müssen transportiert werden können; sie dürfen nicht ziellos durch das Zellinnere irren.
- Vesikeltransport muss gerichtet sein.
- Vesikel müssen sich kontrolliert aus (Ursprungs-)Membranen abschnüren können.

- Vesikel müssen genauso kontrolliert mit (Ziel-)Membranen verschmelzen können.
- Zur Koordination der ganzen vesikulären Systeme muss es eine Art Adress-System in der Zelle geben.
- Es muss Möglichkeiten geben, den Inhalt der Vesikel zu kontrollieren und zu modifizieren.

Die Vorgänge des Vesikeltransports, vor allem der Generierung und Verschmelzung von Vesikeln aus und dann mit Membranen, sind essenzielle Lebensvorgänge (in Eukaryoten), die in ungeheuer vielen Zusammenhängen im Organismus eine Rolle spielen:



Dieses vesikuläre Shuttlesystem spielt z. B. eine Rolle:

- bei nahezu allen Proteinbezogenen exokrinen oder endokrinen *Sekretionsvorgängen*, sei es die Becherzelle im Darmepithel, die endokrine Zelle in der Schilddrüse oder der Zytokine produzierende Leukozyt (es gibt noch viele mehr)
- bei *retrogradem und anterogradem axonalen Transport* in den Axonen der Nervenzellen
- bei *synaptischer Übertragung* in allen Varianten, die vorkommen, d. h. bei der neuro-neuronalen Synapse, in der motorischen Endplatte bei der neuromuskulären Übertragung etc.
- bei *Resorptionsvorgängen* wie sie zum Beispiel im Epithel der Nierentubuli vorkommen
- bei *physiologischen Um- und Abbauvorgängen* wie sie beispielsweise bei der Mauserung gealterter Erythrozyten in der Milz vorkommen
- bei *Abwehrvorgängen*, die die Zerstörung und Entfernung in den Organismus eingedrungener Mikroorganismen zum Ziel haben, beispielsweise bei der Phagozytose von Bakterien durch körpereigene Makrophagen
- bei *Pinozytose* und der Aufnahme von Substanzen aus dem Extrazellulärraum
- beim *Signalling*, seien es die sezernierten Botenproteine selbst oder aber die für die Erkennung benötigten Membranrezeptoren im Plasmalemm
- bei praktisch *allen Differenzierungsvorgängen* in Zellen/Geweben, z. B. im Rahmen der Gestaltung der Außenseite einer Zelle, die je nach Zelltyp oder Gewebe ganz unterschiedliche Membranproteine aufweist

Störungen der intrazellulären vesikulären Systeme haben schwerste Erkrankungen zur Folge. Als ein Beispiel dafür mag der Wundstarrkrampf (Tetanus) dienen: Tetanustoxin hemmt [5] Vesikelfusionen – mehr dazu in der Physiologie und Biochemie.

6.4 Von topologischen Beziehungen der Zellkompartimente zueinander und den sich einander bedingenden Transportwegen zwischen ihnen

Der Mechanismus, der im vorangehenden Abschnitt erläutert wurde, erklärt, wie sich die Inhalte und Membranen der im Zellinneren entstehenden Räume zueinander verhalten. Mehrere wesentliche Punkte werden durch den hypothetisch durchgespielten phylogenetischen Übergang von der prokaryotischen zur eukaryotischen Zellorganisation deutlich und sollen an dieser Stelle noch einmal explizit festgehalten werden:

[5] Über Wechselwirkungen mit SNARE-Komplexen.

Internalisierung der Membransysteme hat weitreichende Konsequenzen:

- Das Zytosol bleibt der zentrale Stoffwechselraum der Zelle. Als eine Art Sonderwirtschaftszone bleibt der neu definierte Kerninnenraum mit der dort organisierten DNA über die Kernporen ohne geschlossene Membranbarriere an das Zytosol angebunden.
- Es entstehen große, in das Zytosol eingebettete, aber durch Membranen von ihm getrennte Kompartimente, die sogenannten intrazellulären Membransysteme. Deren Inhalt kann als Material begriffen werden, das vom extrazellulären Raum kommt oder auf dem Weg zu ihm ist. Das gilt sogar dann, wenn einige der Inhaltsstoffe letztlich immer in einem Teilorganell der intrazellulären Membransysteme verbleiben und den Extrazellulärraum nie erreichen.
- Die Innenseite der Membranen dieses Systems kann als auf dem Weg zur (bzw. von der) Außenseite des Plasmalemms interpretiert werden, auch wenn einige Teile des Systems nie selbst direkt mit dem Plasmalemm fusionieren. Alle intrazellulären Membransystem haben ein zytosolisches Leaflet in ihrer begrenzenden Membran, das immer zytosolisch bleibt, unabhängig davon, wie Membranen durch Vesikel in der Zelle transportiert werden.
- Die komplexen vesikulären Knospungs- und Verschmelzungsvorgänge werden von zytosolischen Molekülen, d. h. aus dem zytosolischen Kompartiment der Zelle heraus und auf der zytosolischen Seite der Membranen, gesteuert. Die Membransysteme hängen an zytosolischen Zytoskelettelementen und an zytosolischen Assistenzproteinen für Knospung und Fusion von Vesikeln, etwa wie eine Marionette an Fäden hängt: Das Zytosol ist nicht mehr nur zentraler Stoffwechselraum, sondern auch der Puppenspieler der Membransysteme im Hintergrund.

Mit diesem Wissen ist es jetzt möglich, die Prinzipien der topologischen Äquivalenz [6] zellulärer Kompartimente zu definieren:

Topologisch äquivalente Kompartimente: *Zelluläre Kompartimente sind dann zueinander oder auch zum Extrazellulärraum topologisch äquivalent, wenn Inhaltsstoffe von einem Kompartiment zum anderen gelangen können, ohne eine Membran durchqueren zu müssen.*

Transportwege, die zur topologischen Äquivalenz gehörigen:

- Diffusion in durchgehender wässriger Phase, auch im Falle der eingeschränkten Diffusion (Kernporen).
- Vesikulärer Transport: Knospung von Vesikeln aus einem Donorkompartiment, Transport und anschließende Fusion des Vesikels mit einem Akzeptorkompartiment.

Topologisch NICHT äquivalente Kompartimente: *Zelluläre Kompartimente sind nicht topologisch äquivalent zueinander oder auch zum Extrazellulärraum, wenn Inhaltsstoffe von einem Kompartiment zum anderen nur dann gelangen können, indem eine begrenzende Membran überwunden (d. h. durchdrungen) wird.*

[6] Siehe auch Kapitel 12.1 in Alberts u. a. 2011; die Darstellung in dem Buch von Alberts ist für Medizinstudierende im ersten Semester deutlich zu umfangreich. Für den, der nur mal schmökern möchte, gerne ...

Für Transporte zwischen Kompartimenten, die nicht topologisch äquivalent zueinander sind, dürfen Sie eine jeweils spezifische, meist sehr aufwendige Maschinerie erwarten, die den Transport bewerkstelligt – jedenfalls keinen einfachen vesikulären Transport oder Diffusion, [7] z. B.:

- Mitochondrien und ihr Innenraum sind nicht topologisch äquivalent zum Zytosol oder zum intrazellulären Membransystem. Hier gibt es spezifische Transportmoleküle (z. B. TIM und TOM). [8]
- Die membrandurchquerende Proteinsynthese (häufig auch als cotranslationale vektorielle Translation bezeichnet) ist ein Vorgang, bei dem die Synthese von Proteinen gerichtet aus dem zytosolischen Kompartiment über eine Membran hinweg in das Innere des endoplasmatischen Retikulums erfolgt.

Damit ergeben sich in eukaryotischen Zellen zwei große, voneinander getrennte Äquivalenzräume. Diese sind in der Abb. 6.2 farbig codiert. Die Innenräume der gesamten intrazellulären Membransysteme, tief in der Zelle mit dem Raum zwischen den beiden Lagen der Kernmembran beginnend, gefolgt von ER, Golgi, Vesikel und Lysosomen etc., sind mit dem extrazellulären Raum topologisch äquivalent. Alle diese Räume sind blau dargestellt. Trennende Membranen sind rot dargestellt. Der wesentliche Modus des Stoffflusses hier ist das vesikuläre Shuttlesystem. Der grüne Bereich umfasst den zweiten großen Äquivalenzraum in eukaryotischen Zellen, das Zytosol und den über die Kernporen angebundenen Kerninnenraum. Zwischen Zytosol und Kerninnenraum findet Diffusion statt, auch wenn diese über Kernporen sekundär modifiziert werden kann. Löst sich die Kernhülle während der Mitose auf, wird die grundsätzliche Einheit von Zytosol und Kerninnenraum wieder offensichtlicher: Dann dehnt sich das Zytosol auch auf den vorherigen Kerninnenraum aus. Alle Transporte von blauen in grüne Bereiche oder umgekehrt, d. h. über die trennenden Membranen zwischen den beiden Äquivalenzräumen hinweg, sind für die Zelle mit besonderen Schwierigkeiten verbunden und brauchen Spezialwerkzeug.

Im Abseits dieser beiden summarischen Raumkomplexe finden sich einzelne Organellen, die keinem dieser beiden topologischen Äquivalenzräume zugehörig sind und jeweils mit speziellen Mechanismen in die intrazellulären Stofftransfers eingebunden sind. Die wichtigsten Zellorganellen in solcher Eremitenposition sind **Mitochondrien** und **Peroxisomen** (s. Kap. 11). Beide stehen außerhalb der großen Äquivalenzzusammenhänge der Zellen und sind folgerichtig über ganz spezielle und jeweils eigene Transportwege in den Stofftransport eingebunden.

[7] Viele Details dazu werden in der Biochemie und Physiologie besprochen. Die topologischen Beziehungen selbst sind aber sehr wohl ein anatomisch/strukturelles Thema.

[8] Nicht zu verwechseln mit TIM und STRUPPI (☺); TIM steht tatsächlich für Translocator Internal Membrane und TOM für Translocator Outer Membrane.

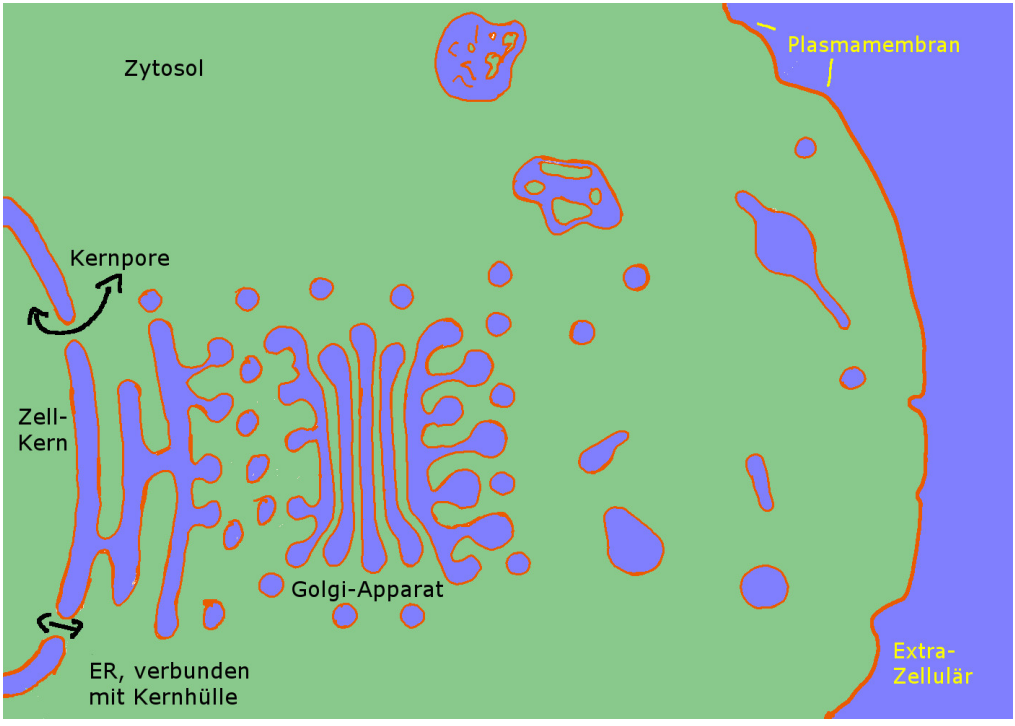

Abbildung 6.2: Grundschema einer eukaryotischen Zelle mit den Organellen in schematisierter Anordnung. Die Membranen sind als orange Linien dargestellt. Die Farben blau und grün verdeutlichen die beiden großen, jeweils zusammenhängenden, topologischen Äquivalenzräume:
Äquivalenzraum I (in blau) umschließt auch den Extrazellulärraum und beinhaltet die intrazellulären Membransysteme mit ihren wichtigsten Teilkompartimenten wie Kernhülle, ER, Golgi, Vesikel, Lysosomen etc.
Äquivalenzraum II (in grün) beinhaltet das Zytosol, den nach wie vor entscheidenden Stoffwechselraum der Zelle sowie den über Poren in der Kernhülle daran angebundenen Kerninnenraum.

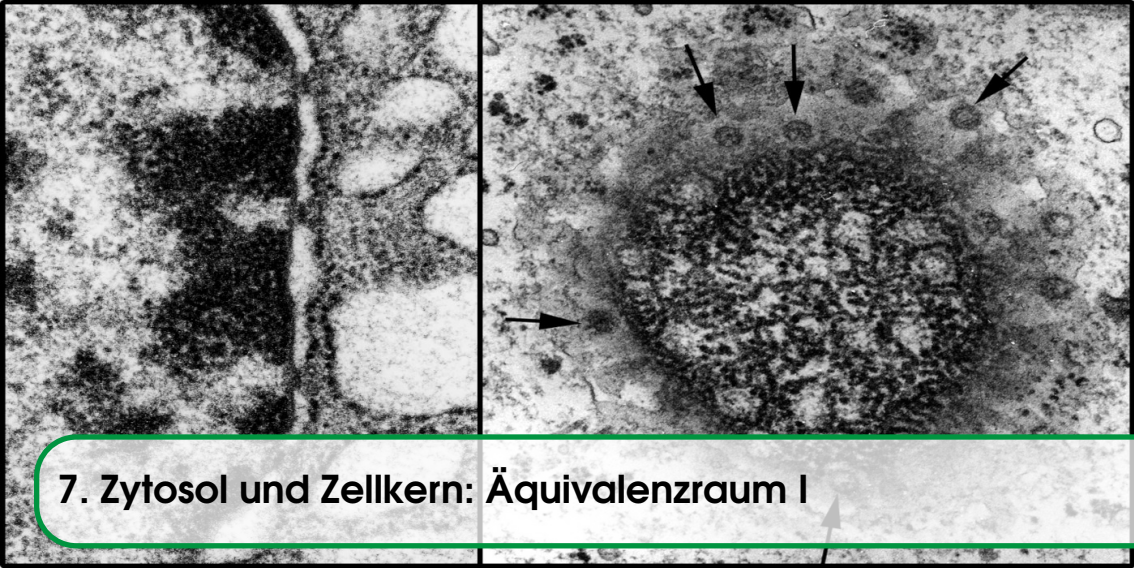

7. Zytosol und Zellkern: Äquivalenzraum I

Lernziele: Zytosol und Zellkern

- Die Lernziele sind Teil der in Kapitel 4 anfangs dargestellten allgemeinen Lernziele der medizinischen Zellbiologie.
- Bedeutung der Zellkerngestalt für die Histologie
- Typische Zelleinschlüsse im Zytosol

EM-Präparate, in denen der Zellkern studiert werden kann:

1. Zusammenhang von Kernhülle, endoplasmatischem Retikulum, Zellkerninnenraum und Zytosol (EM1b-Kernhuelle; für den Zellkerninnenraum auch EM1a-Zellkern)

Bedeutung der Zellkerngestalt in der lichtmikroskopischen Histologie:

1. Blutausstrich: nach Pappenheim, Heterogenität der Kerngestalt in kernhaltigen Blutzellen (1-087-blutausstrich-pappenheim)
2. Spinalganglion, pseudounipolare Nervenzelle mit großem Zellleib, großem Zellkern und prominenten Nucleoli: HE (1-030n-spinalganglion-he)
3. Leber: Kerngrößenvariation (Polyploidisierung) von Hepatozyten, Kerngestaltvariabilität sowie Kerngrößenvariabilität zwischen Hepatozyten und anderen Zellen in der Leber, HE (1-001n-leber-he)

Beispiel für typische Zelleinschlüsse:

1. Glykogen ist ein typischer Zelleinschluss im Zytosol der Hepatozyten, Nachweis in der Histologie durch die PAS-Reaktion (2-089-leber-maus-pas)

Zytosol und Zellkern sind aus der im vorigen Kapital dargelegten Betrachtung heraus ein zusammenhängender Diffusionsraum. Das wird während der Mitose in Zellen deutlich, wenn sich die Kernmembran auflöst. Dann ist dieser Zustand direkt wieder hergestellt. Wenn aber der Zellkern mit seiner Membran da ist, dann können nur noch kleine Moleküle ungehindert zwischen Zytosol und Zellkern wandern. Große Moleküle, v. a. die Biopolymere (DNA, RNA, Proteine), können das nicht ohne weiteres. Die Poren der Kernmembran werden sozusagen von Wächterproteinen bewacht, die nicht jedes Protein ungehindert durchlassen und einige Moleküle auch gezielt durch die Poren lotsen. Es bleibt aber das Prinzip der Diffusion als grundsätzliches Prinzip der Verbindung Kerninnenraum und Zytosol.

7.1 Zytosol

7.1.1 Grundfunktionen des Zytosols:

Das Zytosol entspricht in seiner Funktion nach wie vor dem archaischen universellen Stoffwechselraum des Prokaryoten.

Beispiele elementarer Vorgänge im Zytosol (ohne Anspruch auf Vollständigkeit):

- Synthese von Aminosäuren
- Synthese von Monosacchariden (monomere Zucker/Kohlehydrate)
- Abbau von Glucose (Glykolyse)
- Synthese von Fettsäuren (hieran sind hochkomplexe Multienzymkomplexe beteiligt)
- Abbau gealterter Proteine über das im Zytosol liegende Proteasom. Das Proteasom ist kein Vesikel, sondern ein degradativer Multienzymkomplex; Details sind Stoff der Biochemie.
- Synthese von Proteinen mithilfe von Ribosomen (Translation).
  Ribosomen sind große, aus RNA und Proteinen bestehende Enzymkomplexe, an denen die aus dem Zellkern stammenden RNA-Matrizen (messenger-RNA, kurz: mRNA) in die Proteinsequenz übersetzt werden. mRNA, Ribosomen und alle notwendigen Reagenzien für diesen Prozess liegen im Zytosol vor.
- Zellgestalt, Organellentransport und vieles mehr wird vom Zytoskelett im Zytosol bewerkstelligt.

7.1.2 Zelleinschlüsse: Sie sind im wässrigen Milieu des Zytosols nicht mehr gelöst.

Im Zytosol befinden sich auch die sogenannten Zelleinschlüsse. Diese sind nicht mehr in wässriger Lösung, sondern kolloidal, in anderem Aggregatzustand oder in einer anderen Phase – jedenfalls nicht wässrig gelöst – im Zytosol vorhanden. Wichtige Zelleinschlüsse sind das *Glykogen* [1] und Lipide, hier im Wesentlichen als *Lipidtröpfchen*. Auch kristalline Einschlüsse kann es im Zytosol geben.
Glykogen wird in der Histologie teilweise bei der histotechnischen Verarbeitung extrahiert und verlagert. Glykogen ist mit den histologischen Routinefärbungen nicht färbbar. Daher erscheinen glykogenhaltige Zonen in der Histologie schwach gefärbt oder ungefärbt. Die sogenannte PAS-Reaktion kann genutzt werden, um Glykogen oder andere hochpolymere Zucker substrathistochemisch darzustellen. Ein Beispiel für einen solchen Nachweis ist in Abb. 2.1 zu sehen.
Die Lipide sind nicht wassermischbar und aggregieren in der Phase getrennt als ölige Tröpfchen im Zytosol. An der Oberfläche sind solche Lipidtropfen nicht von einer klassischen Bilayer umkleidet, sondern es lagern sich einzelne Phospholipide sowie einige spezialisierte Proteine in die Außenschicht der Fettröpfchen ein. Lipide werden regelmäßig bei Paraffineinbettungen vollständig herausgelöst und erscheinen hinterher als unfärbbare Löcher in den Schnitten. Lipidfärbungen müssen also an Präparaten durchgeführt werden, die nicht über eine Alkoholreihe geführt wurden.

7.1.3 Zytoskelett:

Durch die hohe Protein- und Metabolitkonzentration im Zytosol hat dieses eher eine gelartige Konsistenz. Die Viskosität des Zytosols ist aber nicht überall gleich, sondern hängt vor allem von der Menge der polymeren und funktionsbereiten Zytoskelettelemente ab. Das Zytoskelett ist tatsächlich einer der wichtigsten

[1] Ein hochpolymerer und als partikuläres Aggregat vorliegender Speicherzucker, auf der Basis von Glucose.

funktionellen Beiträge zytosolischer Proteine zur Zellfunktion und wird darum in einem separaten Kapitel behandelt (Kapitel 9).

7.2 Zellkern

Der Zellkern ist kein extra Körperchen, das in die Zelle eingestreut ist. Trotz des Wortes Kern, das Bestandteil der Wortzusammensetzung ist, ist er in keinster Weise vergleichbar mit Kernen von Früchten. Sein zellbiologisch-histologisches Verständnis wird von folgenden Faktoren bestimmt:

Der Zellkern ist ein Produkt der Membransysteme: Die doppellagige Hülle des Zellkerns ist gleichzeitig der innerste Abschnitt des endoplasmatischen Retikulums. Ob ein Zellkern vorhanden ist oder fehlt, signalisiert also nicht unbedingt die An- oder Abwesenheit seines wesentlichen Inhaltsmoleküls DNA, sondern vor allem die An- bzw. Abwesenheit der Membransysteme.

Die perinukleäre Zisterne ist ein Teil der Zisterne des ER: Der Membran umschlossene Innenraum wird auch als »Zisterne« des ER bezeichnet. Ganz analog zum ER wird der Raum zwischen den beiden Lagen der Kernmembran als perinukleäre Zisterne bezeichnet. Die perinukleäre Zisterne ist nicht nur analog zur Zisterne des ER benannt, sie ist ein Teil von ihr.

Poren in der Kernhülle halten die Verbindung zum Zytosol offen: Die Kernhülle hat Poren, die durch Membranproteine offen gehalten werden. Sie kann an diesen Stellen die Porenstruktur gezielt stabilisieren. Die Poren halten die Verbindung zum Zytosol offen; kleine Moleküle können frei durch die Poren zwischen Zytosol und Kerninnenraum diffundieren. Die am Porenrand sitzenden Proteine verhindern aber den Zutritt (bzw. Austritt) aller größeren Moleküle aus dem Kerninnenraum bzw. dem Zytosol, die nicht für den jeweiligen Raum vorgesehen sind.

Der Zellkern ist nicht immer im Zellzyklus vorhanden: Zellen, die sich teilen, treten aus der Interphase in die Mitose ein (mehr dazu in Kapitel 12). Während der Mitose verschwindet der Zellkern und es tritt die in Chromosomen verpackte DNA in Erscheinung. Während dieser kernlosen Phase sind die Membransysteme also dysfunktional (nicht nur die Kernhülle, auch das ER und der Golgi zerfallen in viele kleine Vesikel) und die Zelle verliert passager Merkmale der Differenzierung.

Voll ausdifferenzierte Zellen außerhalb der Mitose haben einen Zellkern: Umgekehrt gilt die Regel, dass ausdifferenzierte Zellen einen Zellkern und die Membransysteme haben. Sie sind voll leistungsfähig gemäß ihres jeweiligen Differenzierungs- und Funktionsprogramms.

Die DNA im Zellkern ist komprimiert und organisiert: Verdichtete DNA stellt sich histologisch oder auch elektronenmikroskopisch als stark färbbare basophile Struktur dar. Solche schollig dunklen Bereiche werden als Heterochromatin bezeichnet. Die helleren Zonen des Zellkerns sind nicht frei von DNA, sondern die DNA ist hier dekomprimiert und der Transkription zugänglich (wird als Euchromatin bezeichnet).

Der Nucleolus ist das Kernchen im Kern: Neben der scholligen Verteilung der DNA fallen in vielen Zellkernen runde, extrem dunkle (d. h. nukleinsäurereiche) Bereiche auf, die Nucleoli. Sie enthalten auch hoch verdichtete Proteine. Die quantitativ dominierende Nukleinsäure in Nucleoli ist allerdings RNA, nicht DNA. Im engeren Sinn kann man sie daher auch nicht als Heterochromatin betrachten. Ihre Anzahl und ihr Erscheinungsbild ist ein enorm wichtiges histologisches Kriterium: In den Nucleoli wird RNA aus DNA transkribiert und es werden Ribosomen-Untereinheiten produziert. Die Färbung wird hauptsächlich durch die hohe RNA- und Proteindichte an diesen Hotspots verursacht. Ribosomen-Untereinheiten in großer Zahl brauchen nur solche Zellen, die auch viel Protein synthetisieren.

7.2.1 Kernhülle, Kernporen und Kerninnenraum

Die Kernmembran stellt sich elektronenmikroskopisch als zweilagige Struktur (zwei benachbarte schwarze Zonen mit hellem Inneren) dar, die von den Kernporen unterbrochen wird (s. Abb. 7.1). Die Kernporen öffnen sich zwischen Kerninnenraum und Zytosol. Das im Kerninnenraum befindliche Erbmaterial ist in der Nähe der Kernhülle häufig stark verdichtet; die DNA wird über verschiedene Brückenmoleküle an die Kernhülle angebunden und hier fixiert. Die Zone direkt unter der inneren Lage der Kernmembran ist reich an Lamin, (einem im Kern lokalisierten Zytoskelettmolekül aus der Gruppe der Intermediärfilamente, s. Kapitel 9), das im Zellkern für die Erhaltung der Zellkerngestalt und der DNA-Anbindung mit zuständig ist. Wo Kernporen sind, fallen solche Anheftungsmöglichkeiten weg und es entstehen hellere, chromatinarme Zonen. Auf der Außenseite der Kernhülle sind der äußeren Membran bereits im Regelfall Ribosomen aufgelagert. Dieser Bereich ist also auch funktionell bereits Teil des rauen endoplasmatischen Retikulums.

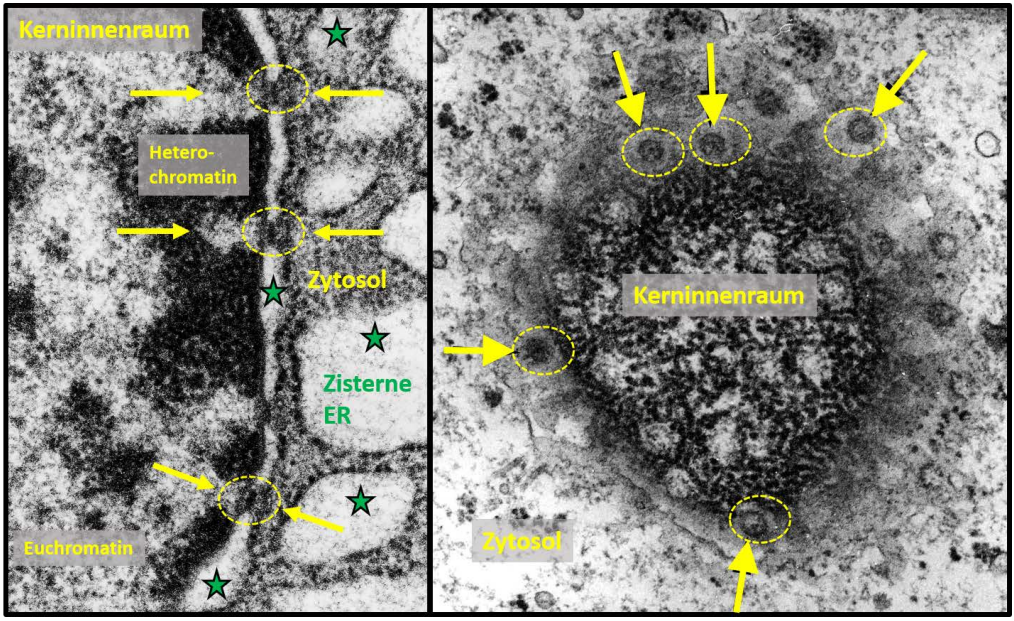

Abbildung 7.1: Ausschnitt aus einem Kurspräparat der LMU München (EM1b-Kernhuelle): Links ist ein Querschnitt des Zellkerns mit dem Kerninnenraum zu sehen, in dem sich Hetero- und Euchromatin befinden. Die Kernmembran ist zweilagig und umspannt einen hellen Innenraum, der zur Zisterne des ER gehört (grüne Sterne). Die Poren der Kernmembran sind durch gelb schraffierte Kreise hervorgehoben und Pfeile zeigen die Lage der dazwischenliegenden Poren an. An diesen Stellen geht das Zytosol (erkennbar an den vielen dort befindlichen Ribosomen) in den Kerninnenraum über. Rechts ist ein tangentialer Anschnitt des Zellkerns zu sehen. Das Chromatin befindet sich im Kerninnenraum, der mittig angeschnitten ist. Das Zytosol ist im Aussenbereich. Im Übergangsbereich finden sich die rundlichen Kernporen (durch schraffierte Kreise und Pfeile markiert).

Im Kerninnenraum ist die DNA der Zelle auf sehr engem Raum konzentriert und in hoch verdichteter Weise überwiegend im Heterochromatin verpackt. Weniger stark färbbare, aufgelockerte Zonen werden als Euchromatin bezeichnet; DNA kommt praktisch überall im Zellkern vor. Chromosomen sind natürlich ebenfalls im Kern enthalten, aber nicht einfach identisch mit dem Begriff Heterochromatin, weil sie in

der Interphase (d. h. in den Phasen des Zellzyklus, in denen ein Zellkern sichtbar ist) mikroskopisch nicht voneinander unterscheidbar sind; Abschnitte verschiedener Chromosomen sind während der Interphase auch als Euchromatin vorhanden. Erst wenn sich die Kernstruktur auflöst und die Chromosomen als einzelne große Verpackungseinheiten separiert werden, sind sie lichtmikroskopisch sichtbar. Auch wenn die färberische Lichtmikroskopie Chromosomen in der Interphase nicht sichtbar machen kann, ist die DNA nicht irgendwie chaotisch im Zellkern einsortiert. Mit speziellen Verfahren (chromosome painting, Fluoreszenz-in-situ-Hybridisierung) kann man zeigen, dass auch im Interphasekern die Chromosomen in abgrenzbaren Bezirken des Zellkerns auftreten, nämlich in den chromosomalen Territorien. Für die einfache färberische Histologie ist aber im Interphasekern nur die Unterscheidung in Hetero- und Euchromatin möglich.

Neben dem Heterochromatin sind auch Nucleoli als intensiv färbbare Strukturen im Zellkern zu sehen. Die starke Färbung der Nucleoli (Abb. 7.2) ist nicht auf einen höheren Verdichtungsgrad der DNA zurückzuführen. Im Gegenteil: Sie befinden sich in Bereichen, an denen Transkription von DNA in RNA stattfindet, also Euchromatin vorliegt. Es werden hier ungeheure Mengen an RNA produziert, die für Ribosomen-Untereinheiten benötigt werden, und die vor Ort auch zu diesen zusammengebaut werden. Neben großen Mengen an RNA treten hier auch Proteine konzentriert auf, die an der Bildung von Ribosomenuntereinheiten beteiligt sind. Die extrem hohe Moleküldichte verursacht in diesen Bereichen eine entsprechend intensive Farbstoffbindung, die zu auffälligen, rundlichen und dunklen Zonen im Zellkern führt. Ribosomen, die aus den im Nucleolus zusammengebauten Untereinheiten später im Zytosol zusammengesetzt werden, sind Fabriken für die Proteinsynthese. Solche Synthesemaschinen bauen die Zellen nur dann in großer Zahl, wenn auch viele Proteine hergestellt werden müssen. Intensive Proteinsynthese geht also mit besonders prominenten Nucleoli in der Histologie einher.



Nucleoli

- Nucleoli sind kein eigenes, membranumgrenztes Kompartiment. Sie sind eine funktionelle Verdichtungszone im Kerninnenraum.
- Nucleoli sind kein Heterochromatin, sondern primär eine RNA-Struktur mit hohem Proteingehalt!

7.2.2 Stoffaustausch zwischen Zytosol und Zellkerninnenraum

Das Zytosol und der Innenraum des Zellkerns gehören zu einem einheitlichen Äquivalenzraum, in dem Moleküle grundsätzlich frei diffundieren können. Die Kernporen sind tatsächlich nicht durch Membranen verschlossen, sondern im Prinzip frei durch Diffusion passierbar, und zwar für alle kleinen Moleküle (Ionen, Salze, Aminosäuren, Nukleotide etc.). Die Passage von Makromolekülen der Zelle, v. a. Proteinen und DNA bzw. RNA, wird aber kontrolliert. Ein Beispiel für die durch die Kernporen bedingte Raumpräferenz ist, dass Ribosomen als RNA-Protein-Komplexe zu groß sind, um die Kernporen passieren zu können. Ihre Untereinheiten können zwar im Kern hergestellt werden und über die Kernporen ins Zytosol gelangen, die Ribosomen können nach dem Zusammenbau aus den Untereinheiten aber nicht mehr zurück. Auf diese Weise kommt es zu Funktionsteilungen zwischen Zytosol und Kerninnenraum: Die Proteinsynthese (braucht Ribosomen) kann nur im Zytosol stattfinden, und zwar auch für solche Proteine, die später wieder im Kerninnenraum gebraucht werden.

Nicht nur für Ribosomenuntereinheiten und Ribosomen, sondern auch für Proteine gilt, dass ihre Verteilung über Zytosol und Kerninnenraum genau kontrolliert wird. Eine komplizierte Proteinmaschinerie, die oft

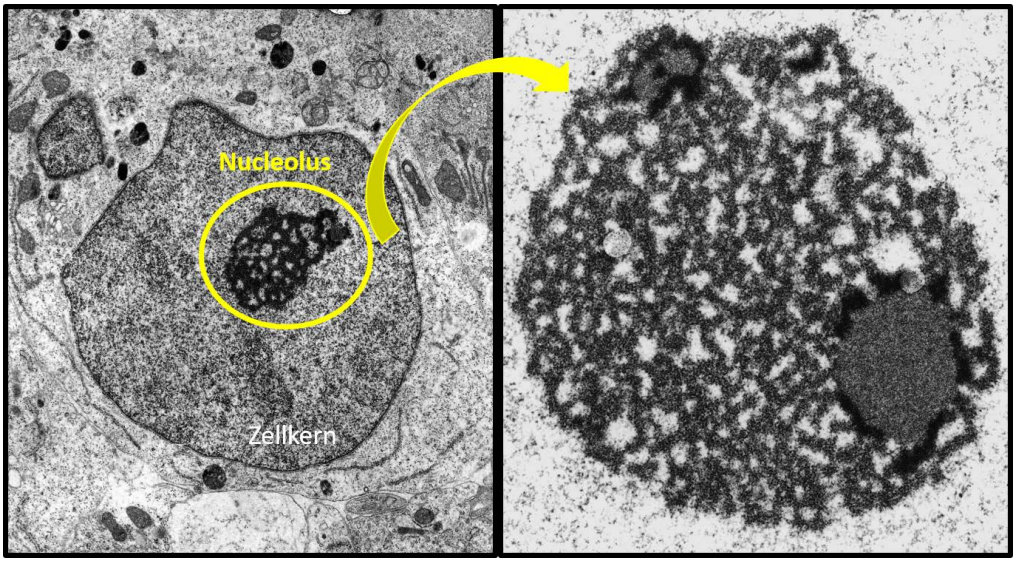

Abbildung 7.2: Ausschnitte aus einem Kurspräparat der LMU München (EM1a-Zellkern): **Links** ist der euchromatinreiche Kern einer Darmepithelzelle in Kultur mit prominentem Nucleolus (gelb eingekreist) zu erkennen. Die Binnenstruktur des Nucleolus ist zu klein für die lichtmikroskopische Auflösungsfähigkeit. Im Lichtmikroskop sind Nucleoli punktförmig. In Nucleoli wird DNA abgelesen und RNA synthetisiert. Sie sind trotz der guten Färbbarkeit kein Heterochromatin im engeren Sinn, sondern bestehen größtenteils aus RNA-Protein-Komplexen.
Rechts sieht man einen Nucleolus bildfüllend vergrößert. Der Nucleolus hat helle fibrilläre Zentren (Transkription DNS in prae-rRNS), schwarze dichte Fibrillen (Splicing der prae-rRNS) und graue granuläre Anteile (Ribosomen-Untereinheiten aus rRNS und Protein).

auch als Nuclear Pore Complex (NPC) bezeichnet wird, kontrolliert den Durchtritt durch die Kernporen. Diese Protein-Interaktionen im Bereich der Kernporen sind ein Thema der Biochemie.

7.2.3 Der Zellkern ist eine essenzielle histologische Leitstruktur

Der Zellkern ist in der Histologie die am einfachsten und deutlichsten färbbare Struktur und ist in der Standardfärbung HE stets sehr gut sichtbar. Seine Struktur spielt in der histologischen Analyse von Gewebe eine bedeutende Rolle; er wird nach Kriterien wie Größe, Gestalt (rund, längs, gelappt, segmentiert), Anordnung des Heterochromatins (schollig, Radspeichenkern bei Plasmazellen) sowie Anzahl und Färbbarkeit der Nucleoli beurteilt. Die Diagnose maligner Tumoren in der Histopathologie stützt sich u. a. auf die Kernatypien (*Hyperchromasie*: eine vermehrte und heterogene Anfärbbarkeit der Zellkerne; *Anisonukleose*: hohe Variabilität der Kerngrößen; *Pleiomorphie*: hohe Variabilität der Kerngestalt). Sie werden bei Ihrer Arbeit an den Kurspräparaten bald feststellen, dass Sie schon allein anhand der Kernverteilung und der Kerngestalt viele Gewebe treffsicher erkennen können. Kerngrößenvariabilität durch unterschiedlichen DNA-Gehalt bei gleichartig differenzierten Zellen wird in histologischen Kursen oft am Beispiel der Hepatozyten der Leber gezeigt. Die Variabilität der Kerngestalt erschließt sich beim Vergleich der Zellkerne von Hepatozyten mit den Zellkernen nicht hepatozytärer Zellen der Leber (s. Abb. 7.3).

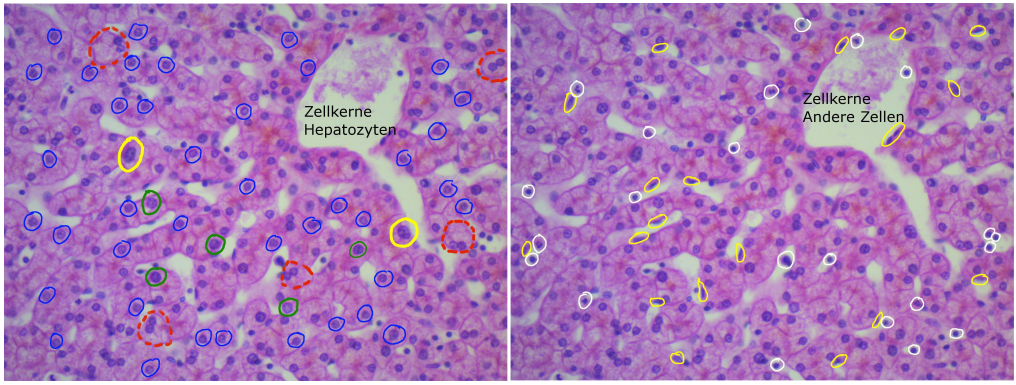

Abbildung 7.3: Histologi@-Präparat 1-001n-leber-he: Größen- und Gestaltvariabilität von Zellkernen in der Leber. Die auffälligsten Zellen der Leber sind die Leberepithelzellen, die sogenannten Hepatozyten, die recht groß und sehr gleichmäßig differenziert sind. Zellkerne dieser Hepatozyten sind im linken Bild blau eingekreist. Hepatozyten können aber polyploidisieren (bis zu 16n), dann enthalten sie mehr DNA und werden im Vergleich zu diploiden Hepatozytenkernen im Vergleich auch größer (grün: mittelgroß, gelb: groß); manche sind auch doppelkernig (rot gestrichelt).
Dieser Vergleich ist nur möglich, weil Sie Hepatozyten untereinander vergleichen. Vergleichen Sie verschiedene Zelltypen miteinander (Hepatozyten mit Endothelzellen der Leber), dann können Sie aus der Kerngröße nicht mehr auf unterschiedlichen DNA-Gehalt schließen. Das rechte Bild hebt nicht hepatozytäre Zellkerne in der Leber hervor. Zum einen sind diese die Zellkerne von Leberendothelzellen (gelb eingekreist), zum anderen sind diese in den Sinusoiden verbliebene kernhaltige Blutzellen (Granulozyten und Lymphozyten, weiß eingekreist).

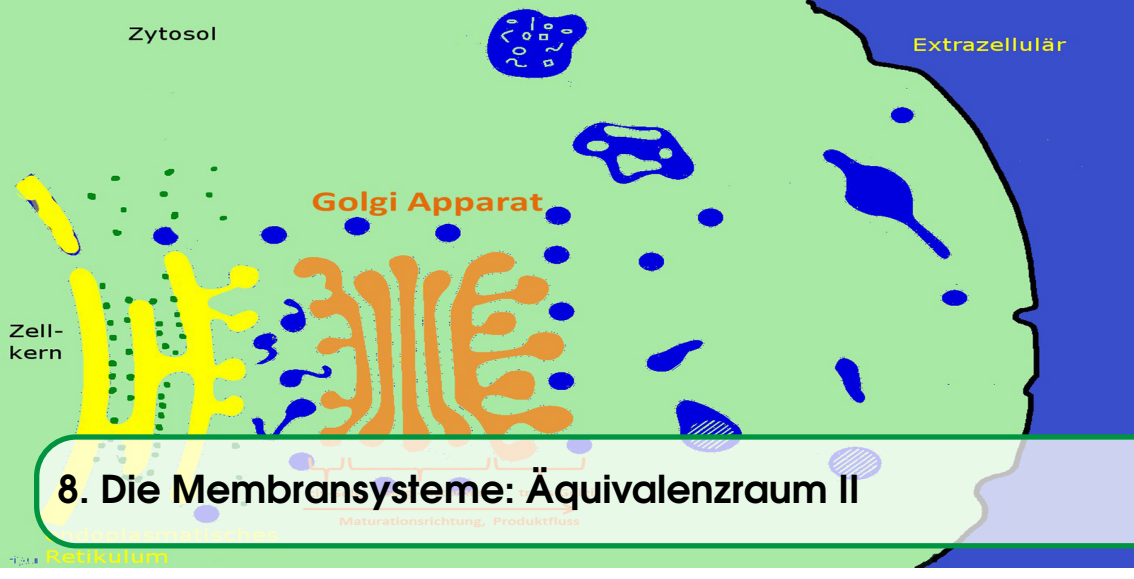

8. Die Membransysteme: Äquivalenzraum II

Lernziele: Endoplasmatisches Retikulum und Golgi-Apparat

- Die Lernziele sind Teil der in Kapitel 4 anfangs dargestellten allgemeinen Lernziele der medizinischen Zellbiologie.
- Grundverständnis der Zusammenhänge zwischen ER und Golgi-Apparat
- Grundverständnis der dynamischen und vom Vesikeltransport abhängigen Verteilung residenter Proteine in den Abschnitten der Membransysteme, speziell in ER und Golgi-Apparat
- Erkennung von ER und Golgi Apparat in elektronenmikroskopischen und lichtmikroskopischen Präparaten

EM-Präparate, in denen ER und/oder Golgi Apparat zu sehen sind:

1. Zusammenhang von Kernhülle, endoplasmatischem Retikulum, Zellkerninnenraum und Zytosol (EM1b-Kernhuelle; für den Zellkerninnenraum auch EM1a-Zellkern)
2. Größere Aggregate der intrazellulären Membransysteme, speziell ER und Golgi-Apparat (EM2a-rauesER-GolgiApparat und EM2b-sekretorischerWeg)
3. Zellkontakte (EM5a-Zellverbindungen-1 und EM5b-Zellverbindungen-2)

Erscheinungsbild von ER und Golgi Apparat in histologischen Färbungen oder der Substrathistochemie:

1. Pankreas, HE, basale Basophilie (rER, Ergastoplasma) und apikale Eosinophilie durch sekretgefüllte Sekretvesikel (2-078-pancreas-macaca-he) bei Produktion großer Proteinmengen in den Membransystemen.
2. Rückenmark (Vorderhorn), Nissl-Schollen in großen Zellkörpern von Motoneuronen (rER, Ergastoplasma), HE (1-004-rueckenmark-he)
3. Nebenhoden (Ductus epididymidis), Darstellung des Golgi Apparates mit der Silbermethode nach Lascano (Modifikation der ursprünglich von Golgi entwickelten Versilberung), Hämalaun (2-073-ductus-epididymidis-schwein-haemalaun)
4. Komplexe Kohlehydrate der Glykokalyx als Marker von Golgi-Zisternen, Vesikel-Innenseiten und Außenseite der Plasmamembran (hier des Bürstensaumes), nachgewiesen durch PAS-Reaktion (eine substrathistochemische Reaktion, vergleichend in Durchlicht und Fluoreszenz: Dünndarmepithel, Durchlicht PAS (2-092-jejunum-pas) und selbe Reaktion im Fluoreszenzmodus (2-070-jejunum-pas-dapi-crop)

Darstellung des Golgi-Apparats durch immunhistochemischen Nachweis von Markermolekülen:

1. Zellkultur der humanen Zelllinie Jeg-3 (2-068-jeg3-golm-lamp-dapi; rot=Golgi-Apparat (Nachweis: golm), grün =Lysosomen (Nachweis: lamp1), Zellkerne blau (Färbung mit DAPI, keine Immunhistochemie)
2. Zellkultur humaner Fibroblasten (HFFF2; 2-071-hfff2-lamp-dapi (lamp=rot), 2-068-jeg3-golm-lamp-dapi, rot=Golgi, grün =Lysosomen, Zellkerne blau)

Die Kernmembran und die Verpackung der DNA in einem Nucleus sind schon wesentliche Unterschiede

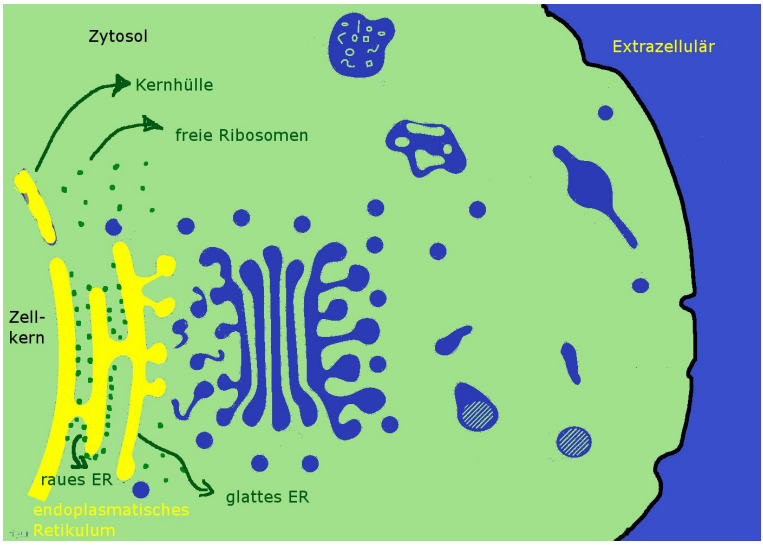

Abbildung 8.1: Schematische Darstellung, die die beiden Hauptkomponenten des endoplasmatischen Retikulums (ER, in gelb hervorgehoben) im Zusammenhang mit den anderen intrazellulären Membransystemen zeigt. Die Beteiligung des ER an der Kernhülle und auch die Unterteilung in glattes und raues ER sind zu sehen. Ribosomen kommen grundsätzlich im Zytosol vor; sie müssen nicht an das ER gebunden sein. Die Proteine des Zytosols werden an freien Ribosomen synthetisiert. Das ganze System ist dynamisch, d. h. die Menge des gesamten ER und die Anteile an rauem und glattem ER können funktionsabhängig variieren.

zu den Prokaryoten mit ihrem One-Pot Organisationsprinzip gewesen. Die weitreichendsten Weiterentwicklungen zu diesen einfachen Organisationsformen verbergen sich aber in den am Kern anhängenden Membran-Organellen, vor allem dem ER. Dieses steht über Vesikeltransporte in Verbindung mit dem Golgi-Apparat. Das Ganze funktioniert dabei aber nicht statisch, sondern höchst dynamisch. Es ist Aufgabe des folgenden Kapitels, Licht in diese zentralen Organisationsprinzipien eukaryotischer (und damit auch menschlicher) Zellen zu bringen.

8.1 Endoplasmatisches Retikulum

Das endoplasmatische Retikulum (ER) besteht aus tubulären oder auch plattenartig angeordneten, membranumgrenzten Räumen (diese im Prinzip kontinuierlichen Innenräume des ER werden auch als Zisterne bezeichnet), die in unmittelbarer Kernnähe beginnen, sich aber durch weite Teile der Zelle erstrecken können. Der innerste Teil dieser Räume ist die perinukleäre Zisterne; die Kernhülle ist damit ebenfalls ein Unterbestandteil des ER. Grundsätzlich kann man diese – insgesamt eher labyrinthartige – Struktur in zwei morphologisch und biochemisch unterscheidbare Hauptabschnitte unterteilen:

Glattes ER: Das glatte endoplasmatische Retikulum ist eher ein *tubuläres* (d. h. aus Röhren bestehendes) Netzwerk, auf dessen zytosolischer Seite sich *keine Ribosomen* anlagern.

Raues ER: Das raue endoplasmatische Retikulum besteht aus plattenartig übereinander gelagerten und miteinander verbundenen *Membranstapeln*, auf deren zytosolischer Seite *viele Ribosomen* aufgelagert sind [1] .

Grundsätzlich gilt, dass sich raues und glattes endoplasmatisches Retikulum in einem dynamischen Gleichgewicht befinden und ineinander übergehen. Die Zisternen des rauen und des glatten endoplasmatischen Retikulums sind ein einheitlicher, kontinuierlicher Raum. Wegen ihrer unterschiedlichen Aufgaben sowie

[1] Im elektronenmikroskopischen Bild erscheinen die vielen Ribosomen als kleine schwarze Punkte auf der zytosolischen Seite; daher der Begriff *raues* ER.

ihrer unterschiedlichen Morphologie in der Zelle werden sie im Folgenden dennoch in getrennten Kapiteln behandelt. Der relative Anteil dieser beiden Unterabschnitte am gesamten endoplasmatischen Retikulum ist von den jeweiligen Aufgaben einer Zelle abhängig. Eine schematische Darstellung derjenigen Anteile der Membransysteme, die man zum ER zählt, zeigt Abb. 8.1; eine dreidimensionale Darstellung dieser intrazellulären Membran-Organelle findet sich in Abb. 8.2.

8.1.1 Glattes endoplasmatisches Retikulum

Wie in Kapitel 6.3 ausgeführt und in Abbildung 8.2 dargestellt, werden im glatten endoplasmatischen Retikulum neue Membranbestandteile, vor allem Phospholipide, synthetisiert. Diese müssen regelmäßig erneuert werden; ihre Nachsynthese ist unverzichtbar für das Überleben der Zellen. Die Teilschritte dieses Prozesses sind Thema der Biochemie. Die gesamte Synthese neuer Phospholipide findet in der dem Zytosol zugewandten Hälfte der ER-Membran statt, [2] lediglich im Zytosol sind die Edukte, Enzyme und Hilfsreagenzien für die Synthese vorhanden. Danach werden die neu synthetisierten Phospholipide auf beide Seiten der ER-Membran verteilt. Neben diesem essenziellen Prozess sind auch viele andere metabolische Vorgänge, die mit Lipiden oder mit hydrophoben Substanzen zu tun haben, im endoplasmatischen Retikulum lokalisiert. Der für die Medizin möglicherweise wichtigste Prozess aus diesem Spektrum ist die Metabolisierung vieler Arzneimittel. Werden Medikamente (z. B. bestimmte Psychopharmaka) chronisch eingenommen, kann dies zu einer reaktiven Induktion der Leberenzyme führen, die diese Medikamente metabolisieren. Morphologisch fällt dabei eine Vermehrung des glatten endoplasmatischen Retikulums in den Leberepithelzellen auf. Dort findet dieser Vorgang statt.
Neben diesen – auf den Lipidmetabolismus bezogenen – Funktionen des glatten ER gibt es auch noch eine Spezialfunktion, die im Körper eine große Rolle spielt: die Fähigkeit des glatten ER, Ca^{2+}-Ionen in der Zisterne anzureichern. Dabei können Ca^{2+}-Ionen aktiv über die Membran des ER hinweg in der Zisterne des ER angereichert und parallel im Zytosol abgereichert werden. Diese asymmetrische Verteilung von Ca^{2+}-Ionen wird genutzt, um z. B. den raschen Einstrom von Ca^{2+}-Ionen in das Zytosol zu bewerkstelligen, der bei der Kontraktion von Muskelgeweben benötigt wird. Aber auch in vielen anderen Zusammenhängen können solche Änderungen der Ca^{2+}-Ionen-Konzentration als intrazelluläres Signal genutzt werden. [3]

Wichtige Funktionen des glatten ER

- Membranlipide (Phospholipide und Cholesterol) werden synthetisiert.
- Es ist in die Synthese der Speicherlipide einbezogen.
- Lipidkomponenten für Lipoproteine werden hergestellt.
- Steroidhormone werden aus Cholesterol als Edukt hergestellt.
- Lipophile Substanzen werden wasserlöslicher gemacht, damit diese dann ausgeschieden werden können (Arzneimittelmetabolismus, Cytochrom P450).
- In der Zisterne des glatten ER können Ca^{2+}-Ionen angereichert werden; diese werden von dort – z. B. bei der Initiierung von Kontraktionsvorgängen – in das Zytosol freigesetzt.

[2] Genau genommen finden die Reaktionen am Phasenübergang von hydrophober Innenschicht der Membran und hydrophiler Außenzone der Membran statt – aber auf der zytosolischen Seite. Während der Synthese sind die Fettsäuren, an denen die Syntheseschritte erfolgen, in der hydrophoben Innenschicht über Wechselwirkungen mit den dortigen hydrophoben Ketten verankert.

[3] Es führt hier zu weit, dieses Thema zu vertiefen. Aber sowohl in der Histologie der Muskelgewebe und als auch vielfach in der Physiologie wird darauf Bezug genommen.

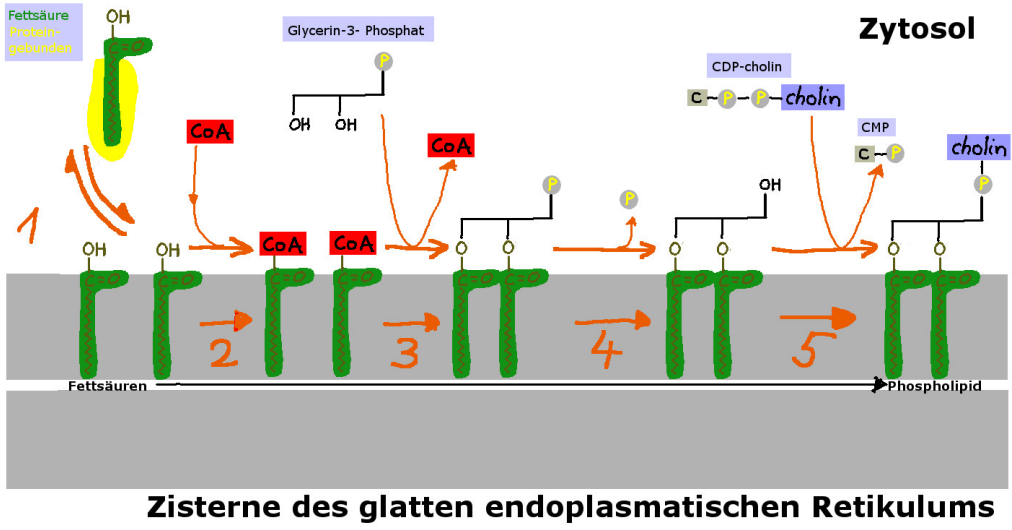

Abbildung 8.2: Das Schema der Phospholipidsynthese zeigt zunächst, dass der ganze Vorgang ausschließlich auf der zytosolischen Seite der Membran stattfindet. Nur im Zytosol sind alle Reaktionspartner und Reagenzien vorhanden, die benötigt werden. Nach der Phospholipidsynthese müssen daher die Phospholipide durch die Scramblasen auf die beiden Blätter der Bilayer verteilt werden. Die nur schwer wasserlöslichen Fettsäuren werden von Fettsäure-bindenden Proteinen gebunden und kompartimentieren von hier in die Lipidschicht der Membran (1). Nacheinander folgen Aktivierung (2), Veresterung an freie OH-Gruppen im Glycerin (3), Entblockung der phosphorylierten OH-Gruppe (4) und Derivatisierung mit dem hydrophilen Cholin-haltigen Kopf zum fertigen Phospholipid (5) (Phosphatidylcholin).

8.1.2 Raues endoplasmatisches Retikulum

Im rauen ER werden die beiden großen Äquivalenzräume (Kern und Zytsol auf der einen Seite, Membransysteme und extrazellulärer Raum auf der anderen Seite) über einen sehr komplexen und gerichteten (vom Zytosol in die Zisterne des rER führenden) Vorgang miteinander verbunden. Dieser Vorgang ist eine Proteinsynthese (biochemisch: Translation – Details zur Translation sind Gegenstand der Biochemie), bei der die Edukte, Enzyme und Hilfsreagenzien im Zytosol vorliegen, die synthetisierten Proteine aber in der Zisterne des ER zu liegen kommen bzw. in die Membran des ER – natürlich richtig herum orientiert – eingebaut sind.

Um den bei der Translation ggf. missverständlichen Begriff der vektoriellen Translation zu umgehen, wird in diesem Buch der Begriff membrandurchquerende Translation verwendet.

Die Proteinsynthese ist ein zytosolischer Vorgang – einer der essenziellen Lebensvorgänge in Zellen überhaupt. Alle benötigten Ausgangssubstanzen (Ribosomen, Aminosäurebausteine, mRNA, tRNA, Hilfsreagenzien etc.) liegen im Zytosol vor. Im Inneren der Membransysteme, z. B. im endoplasmatischen Retikulum, fehlt all dies. Wenn die Proteinsynthese im Zytosol stattfindet, befindet sich auch dort das synthetisierte Protein.

Wie aber kommen Proteine in das Innere der Membransysteme, also zum Beispiel in die Zisterne des endoplasmatischen Retikulums? Diese Frage muss beantwortet werden, denn die mit dem endoplasmatischen Retikulum beginnenden Membransysteme sorgen für:

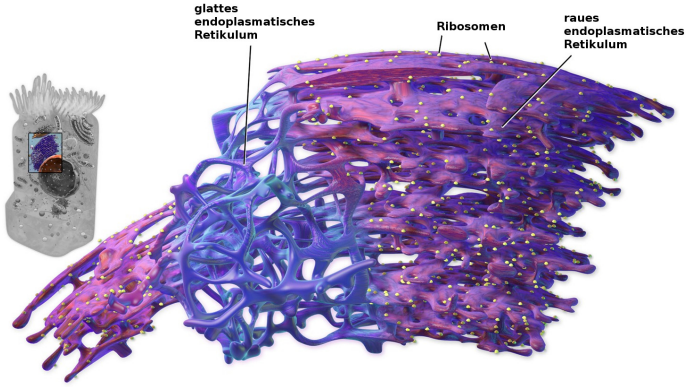

Abbildung 8.3: Dreidimensionale Sicht der Netzwerke des endoplasmatischen Retikulums. Diese liegen häufig in unmittelbarer Nachbarschaft zum Zellkern (s. Zellschema als Insert). Der Binnenraum dieses Netzwerkes steht über das ganze endoplasmatische Retikulum miteinander in Verbindung und wird als Zisterne des endoplasmatischen Retikulums bezeichnet. Die kernnächste Lamelle dieses Netzwerkes ist die Kernhülle, deren Innenraum als perinukleäre Zisterne bezeichnet wird. Die perinukleäre Zisterne ist ein Teilabschnitt der Zisterne des endoplasmatischen Retikulums. Die Kernhülle ist also nicht nur doppellagige Kernmembran, sondern auch ein Teil des endoplasmatischen Retikulums.
Im **rauen endoplasmatischen Retikulum** überwiegen flächig ausgeprägte Bereiche, die häufig in Lagen dicht an dicht übereinander gestapelt sind. Das **glatte endoplasmatische Retikulum** ist nicht nur frei von Ribosomen, sondern weist auch eine überwiegend tubuläre (d. h. röhrenförmige) Grundstruktur auf. Abbildung modifiziert aus: Wikimedia Commons DOI:10.15347/wjm/2014.010. ISSN 20018762.

- lösliche Proteine, die sezerniert werden: Hormone, Bindegewebsfasern, Zytokine etc.
- lösliche Proteine, die in den dem endoplasmatischen Retikulum nachgelagerten Abschnitten der Membransysteme als Funktionsproteine verbleiben, also im Golgi-Apparat, in den Endosomen und Lysosomen.
- Membranproteine, die später im Plasmalemm auftauchen und z. B. als Rezeptoren für Hormone oder Bindegewebsfasern etc. benötigt werden.
- Membranproteine, die in den Membranen der Membransysteme als Funktionsproteine resident sind.

Der wichtigste – tatsächlich aber nicht der einzige – Weg, wie Proteine aus dem Zytosol in die Membransysteme geschickt werden können, ist die membrandurchquerende Translation. Es handelt sich um den zentralen Weg, über den alle Teilkompartimente der Membransysteme mit Proteinen bestückt und funktionalisiert werden.
Folgende Teilschritte (s. Abb. 8.4) gehören zur membrandurchquerenden Translation dazu: [4]:

Start: Die Translation beginnt im Zytosol. Dort tritt die ganze Synthesemaschine zu einem großen Komplex mit dem Ribosom zusammen.

Kettenverlängerung und Membrandurchquerung: Handelt es sich um ein Protein für die Membransysteme oder den Extrazellulärraum (dafür gibt es Signale), dockt die ganze Synthesemaschine an die Membran des ER an und beginnt damit, das wachsende Protein durch einen sogenannten Translokator (selbst auch ein Protein) während der laufenden Synthese durch die Membran zu fä-

[4] Details sind Thema der Biochemie. In diesem Buch wird die membrandurchquerende Translation am ER nur als Beispiel für Prozesse angeführt, die Äquivalenzräume verbinden. Abb. 8.4 enthält ein stark vereinfachtes Schema; andere komplexe Transporte wie die zwischen Zytosol und mitochondrialem Matrixraum und Zytosol und Peroxisom werden in diesem Buch nicht dargestellt. Diese sind – genau wie die Details der membrandurchquerenden Translation – Gegenstand der Biochemie, auch wenn Sie schon um die besondere topologische Thematik bei allen diesen Organellen wissen sollten.

deln. Währenddessen werden im Inneren bereits erste synthesebegleitende Modifikationen (z. B. Glykosylierungen) angebracht.

Freisetzung des Produktes im Zielkompartiment: Wenn die mRNA abgelesen und das Protein fertig ist, werden die Produkte in der Zisterne und die wiederverwendbaren Bestandteile der Synthesemaschine auf der zytosolischen Seite bzw. in der Membran selbst (Translokator) freigesetzt. Das Produkt ist im Zielkompartiment; das Ribosom kann im Zytosol mit der nächsten Translation beginnen.

Dass bei der membrandurchquerenden Translation die beiden großen Äquivalenzräume durch die Membran des ER hindurch funktionell miteinander verbunden werden, sollten Sie wissen und memorieren. Die Details dazu sind aber ein Schwerpunktthema der Biochemie und werden dort vertieft. Ein vereinfachtes Schema zu den Grundgegebenheiten am Beispiel eines löslichen Glykoproteins sehen Sie in Abb. 8.4. Analoge Vorgänge laufen auch bei den integralen Membranproteinen ab. Bei diesen kommen eine oder mehrere hydrophobe Transmembrandomäne(n) hinzu, die bereits während der Synthese korrekt orientiert in die Membran eingesenkt werden. Für Details des letzteren Vorgangs wird dringend auf die Lehrbücher der Biochemie verwiesen. Für die Histologie ist hier nur die räumliche Orientierung an der Membran und der topologische Wechsel zwischen den Äquivalenzräumen entscheidend.

Die membrandurchquerende Translation am rauen ER ist ein elementarer Vorgang in eukaryotischen Zellen

- **Sezernierte Proteine** menschlicher Zellen werden durch membrandurchquerende Translation im rauen ER auf den Weg gebracht.
- **Integrale Membranproteine des Plasmalemms und der Membransysteme** werden durch membrandurchquerende Translation im rauen ER geschaffen und dabei korrekt in der Membran orientiert.
- Was eine menschliche Zelle an **Signal- und Botenproteinen** in die Umgebung, in Nachbarzellen und in den Körper abgibt, wird durch die membrandurchquerende Translation auf den Weg gebracht.
- Welche **Membranrezeptoren** in der Membran einer menschlichen Zelle vorkommen und somit, welche Signal- und Botenproteine bei der Zelle eine Wirkung auslösen, wird durch die membrandurchquerende Translation bestimmt.
- Das gilt auch, wenn viele der im rauen ER über die membrandurchquerende Translation synthetisierten Proteine nicht den ganzen Weg bis zum Plasmalemm oder zum Extrazellulärraum gehen. Sie bleiben als **residente Funktionsproteine** im ER oder in den nachgelagerten Kompartimenten der Membransysteme.
- Im Rahmen der membrandurchquerenden Translation beginnen bereits **erste Modifikationen der Proteine**, z. B. Verbindungen mit Zuckern (Glykosylierungen).
- Umgekehrt gilt daher auch: **Typische Glykoproteine** (z. B. das Hormon hCG oder auch Antikörper und viele, viele andere wichtige Proteine) werden über die membrandurchquerende Translation und die nachfolgenden Wege produziert und sezerniert.

Das ER in typischen histologischen Kurspräparaten:

Das glatte ER trägt keine Besonderheiten, die die Färbbarkeit oder auch andere, einfache lichtmikroskopische Visualisierungsmethoden direkt unterstützen. Beim rauen ER ist das anders: Es ist mit vielen Ribosomen für die membrandurchquerende Translation besetzt. Diese bestehen aus gut färbbarer RNA

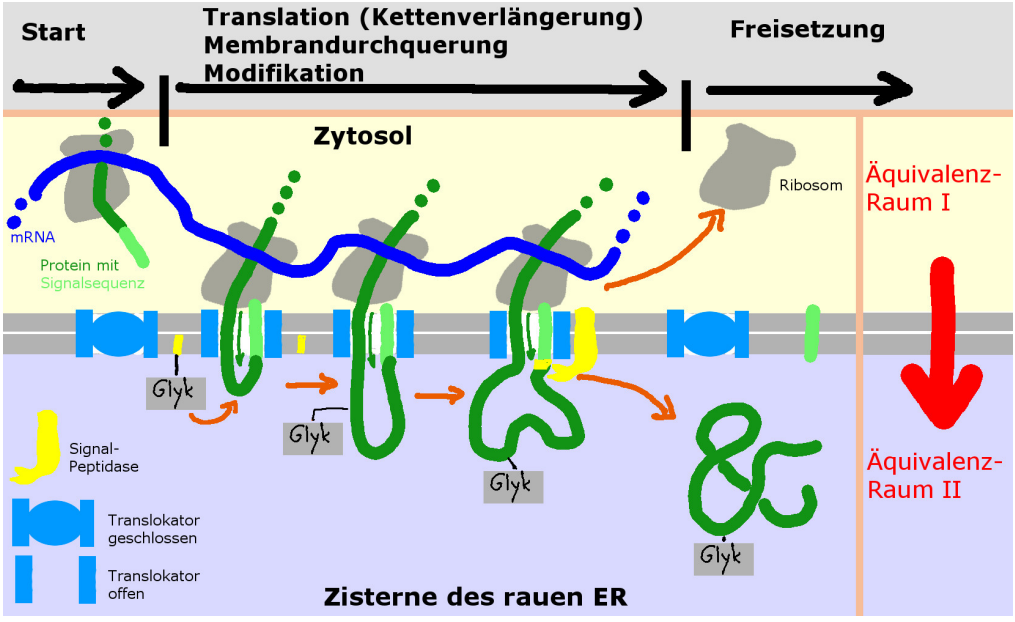

Abbildung 8.4: Das Schema der membrandurchquerenden Translation soll beispielhaft den Aufwand erläutern, den eukaryotischen Zellen treiben, um Membranen zu überwinden, die Äquivalenzräume trennen. Die Abbildung zeigt ein vereinfachtes Flußschema der membrandurchquerenden Translation, bei dem zur Vereinfachung u. a. Strangorientierungen für mRNA (blau) und Protein (grün) weggelassen wurden. Sowohl alle für die Translation benötigten Edukte als auch das Ribosom liegen auf der zytosolischen Seite. An einem Ribosom im Zytosol beginnt die Translation der mRNA in die Proteinsequenz. Wenn eine auf das ER verweisende Signalsequenz (hier: hellgrün) im Protein synthetisiert wurde, bindet der ganze Synthesekomplex über diese Signalsequenz an einen dazu passenden Translokator der ER-Membran. Ab diesem Moment ist die Synthesemaschine mit der zytosolischen Seite der ER-Membran assoziiert. Der Translokator öffnet sich und die wachsende Peptidkette wird Glied (Aminosäure) um Glied während der fortschreitenden Translation durch den Translokator in die Zisterne des ER gefädelt. Nur auf der Zisternenseite der ER-Membran finden – direkt begleitend zur Synthese – Faltungs- und Glykosylierungsvorgänge (Glyk) statt. Am Ende wird durch enzymatische Spaltung des Signalpeptids (Signalpeptidase, gelb) das Produkt in die Zisterne des ER freigesetzt. Ribosom und andere Hilfsreagenzien bleiben frei im Zytosol. Genau wie im Schema dargestellt, werden an dem langen Faden einer einzigen mRNA viele Ribosomen sequenziell angeordnet, die jeweils in kurzem Abstand nacheinander die mRNA in das Protein translatieren. So kommt es, dass Ribosomen in elektronenmikroskopischen Bildern an der zytosolischen Seite der ER-Membran wie an einer Perlschnur aufgereiht aussehen und in regelmäßigen Abständen – meist in spiraler Anordnung – vorkommen. Diese Perlschnur ist tatsächlich vorhanden: Es ist die mRNA. Häufig lesen nicht nur 3 Ribosomen (wie in der Abbildung oben) eine mRNA ab, sondern 30–40. So werden also in hoher Geschwindigkeit aus einer einzigen mRNA viele Proteine hergestellt. Die Membran fungiert dabei als Werkbank, entlang der der mRNA-Faden über eine Serie von Translationskomplexen geführt wird.

(s.o. beim Nucleolus). Wenn Zellen also in großen Mengen Proteine für den Eigenbedarf (z. B. große Nervenzellen) oder für den Export (z. B. Drüsenzellen der Bauchspeicheldrüse) herstellen, dann kann das färberisch sichtbar werden. In der alten histologischen Literatur gibt es für diese durch das rER verursachte Basophilie verschiedene Namen, die bis heute üblich sind. Die Beispiele für zytoplasmatische Basophilie in histologischen Kursen sind zum Einen Nervenzellen: Hier redet man von den sogenannten Nissl-Schollen (s. Abb. 8.5). Zum Anderen werden oft Zellen des exokrinen Pankreas (Bauchspeicheldrüse) als Beispiel gebraucht; hier benutzt man eher den allgemeineren und viel älteren histologischen Begriff des Ergastoplasmas für die durch das rER bedingte zytoplasmatische Basophilie (s. Abb. 8.6). Ergastoplasma und

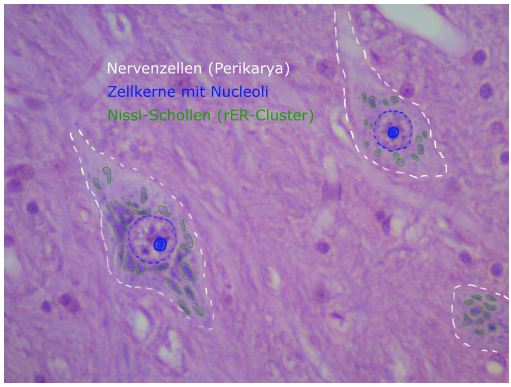

Abbildung 8.5: Zytoplasmatische Basophilie als schollige blaue Färbung außerhalb des Zellkerns: Nissl-Schollen. Screenshots des Histologi@-Präparates 1-004-rueckenmark-he

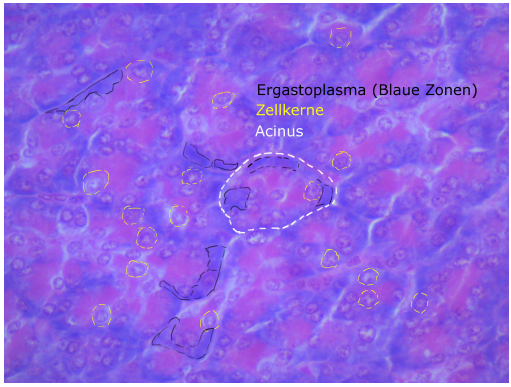

Abbildung 8.6: Basophil (blau) gefärbtes Ergastoplasma (lichtmikroskopisches Äquivalent des rER) in Drüsenzellen der Bauchspeicheldrüse. Der Vergleich mit den Zellkernen zeigt, dass die zytoplasmatische Basophilie hier sogar fast ausgeprägter ist als die Basophilie im Zellkern. Secreenshot des Histologi@-Präparates 2-078-pancreas-macaca-he

Nissl-Schollen sind also stark basophile Bereiche, die nicht im Zellkern, sondern im Zytoplasma liegen. Dieses Phänomen kann auch mit dem Oberbegriff der zytoplasmatischen Basophilie bezeichnet werden. Im Elektronenmikroskop (Abb. 8.7) zeigt sich das raue ER als dichter Stapel von Membranen, zwischen denen sich zwei deutlich unterscheidbare Räume finden lassen. Die Ribosomen sind als stark kontrastierte (dunkle) Punkte zu erkennen und liegen immer im zytosolischen Kompartiment; sie verraten also, auf welcher Seite der Membranstapel das Zytosol zu suchen ist.

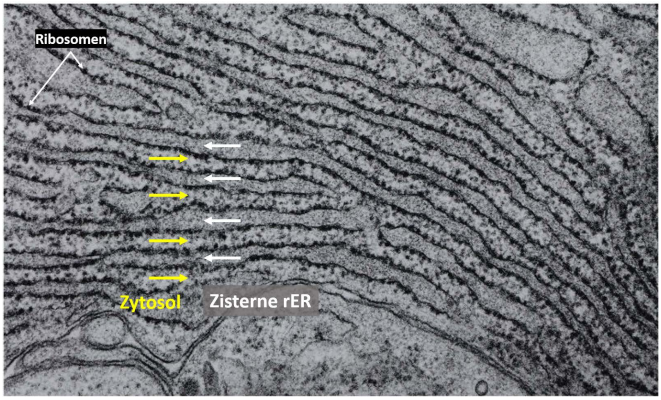

Abbildung 8.7: Ausschnitt aus einem Kurspräparat der LMU München (EM2arauesER-GolgiApparat). Dichte Membranstapel, zwischen denen sich zwei deutlich unterscheidbare Räume erkennen lassen: Ein etwas hellerer Raum, in dem membranassoziiert schwarze Granula (Ribosomen) vorkommen. Dieser Raum ist das Zytosol (gelbe Pfeile); der andere, etwas feiner granulierte, ist die Zisterne des rauen ER (weiße Pfeile).

Zentrale Stellung des rauen ER in eukaryotischen Zellen

- Der funktionelle Hauptvorgang am rauen ER ist die membrandurchquerende Translation.
- Durch membrandurchquerende Translation am rauen ER werden lösliche Proteine und die Membranproteine für alle zur Zisterne des ER topoäquivalenten Räume und Membranen hergestellt, d. h. für
  - Sekretion (extrazellulärer Raum)
  - Plasmamembran
  - Golgi-Apparat
  - Endosomen, Lysosomen
  - ER
- In der Zisterne des rauen ER werden Glykosylierungsmotive angefügt, die für die Unterstützung der Faltung wichtig sind.
- In der Zisterne des rauen ER werden Disulfidbrücken geschlossen.
- Signalsequenzen steuern die Zuordnung der Produkte der membrandurchquerenden Translation zu den verschiedenen nachgelagerten topoäquivalenten Räumen.

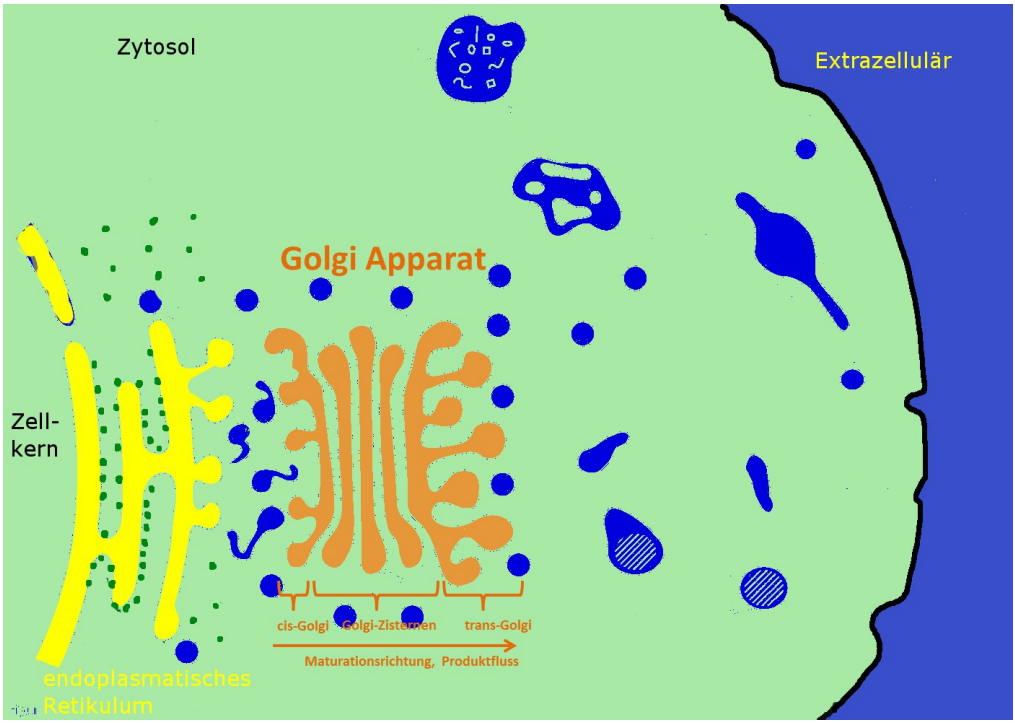

Abbildung 8.8: Schematische Darstellung, die das ER mit dem Golgi-Apparat als Funktionseinheit zeigt. Der Golgi-Apparat ist unterteilt in die drei Hauptabschnitte cis-Golgi, Golgi-Zisternen und trans-Golgi. Die Maturationsrichtung von Produkten, die für den konstitutiven Erhalt von Plasmalemm, Lysosomen, Endosomen sowie ggf. auch für die Anreicherung von Sekreten in Sekretvesikeln erforderlich ist, ist mit einem Pfeil markiert.

8.2 Golgi-Apparat

8.2.1 Der Golgi-Apparat ist polar organisiert

Der Golgi-Apparat besteht aus 3–5 ausgedehnten, flachen membranumgrenzten Zisternen (Golgi-Zisternen), die im Zellleib zwischen ER und Plasmalemm – meist in der Nähe des Zellkerns – in der Zelle liegen (s. Abb. 8.8). In Schnitten hat er meist eine leicht gebogene Grundanordnung, deren konkave Seite dem ER zugewandt ist; die konvexe Seite ist dem Plasmalemm zugewandt. In der Umgebung des Golgi-Apparates finden sich zahlreiche Vesikel; bei sekrektorisch aktiven Zellen sind einige davon mit konzentriertem Sekret gefüllt. Wenn in sekretorisch oder bei der Proteinproduktion besonders aktiven Zellen mehrere Golgi-Apparate vorkommen, spricht man von Golgi-Feldern. Auch der Begriff 'Dictyosom' wird für große Golgi-Felder verwendet.

Der Golgi-Apparat mit seinen Zisternen und Vesikeln ist ein metabolischer Reifungsraum, in dem auch Sortierungsleistungen für die nachgelagerten und umgebenden Zellkompartimente erbracht werden. Seine Ausstattung mit in den Zisternen und Vesikeln gelösten Proteinen sowie mit Membranproteinen der Golgi-Grenzmembranen stammt aus der membrandurchquerenden Translation im ER. ER und Golgi-Apparat

stehen also miteinander in Verbindung, gemäß des allgemeinen zellulären Prinzips des vesikulären Shuttles: Vesikel aus dem ER schnüren sich ab, werden vom Zytoskelett zum Golgi transportiert und verschmelzen mit den zum ER hin gelegenen Zisternen des Golgi-Apparates. Sowohl Membranen als auch Inhaltsstoffe werden auf diese Weise transportiert. Diese auf der konkaven Seite des Golgi-Apparates liegende Input-Region wird als cis-Golgi bezeichnet. Von der konvexen Seite des Golgi-Apparates (auch als trans-Golgi bezeichnet) schnüren sich ebenfalls Vesikel ab, die dann beispielsweise das Plasmalemm, Endosomen oder in Golgi-Nachbarschaft liegende und mit Sekret zu betankende Sekretvesikel erreichen können.
Der Golgi-Apparat weist metabolische und strukturelle Gradienten auf, die für seine Funktion essenziell sind. Das favorisierte Modell, dieses Phänomen zu erklären, basiert auf dynamischen Verteilungsgleichgewichten, die durch den vesikulären Shuttleverkehr entlang der Abschnitte des Golgi-Apparates erzeugt und stabil gehalten werden.

8.2.2 ER und Golgi-Apparat sortieren Proteine für Zielkompartimente

Proteine, die im rauen ER auf dem Weg der membrandurchquerenden Translation in das Innere oder in die Membran des ER gelangen, werden im Default nach draußen oder zum Plasmalemm transportiert. Die Sortierung zielt also vor allem auf Proteine, die als interne Funktionsproteine an bestimmten Stellen innerhalb des Membranapparates bleiben sollen (s. Abb. 8.9). Die Sortierung basiert auf Signalsequenzen in Proteinen, aber auch auf bestimmten Glykosylierungen. Signalsequenzen sind ein Teil der biochemischen Diskussion und werden dort detaillierter besprochen. Sie können hier im Umfeld des topologischen Konzeptes dieses Buches einfach als eine Art Postleitzahl begriffen werden.
Hat man erst einmal Adressinformationen, muss man aber auch die Päckchen transportieren können und den zur Verteilung nötigen Transportaufwand tatsächlich leisten. Der Golgi-Apparat ist die zentrale Stelle, an der Verteilung und Lieferung der Päckchen (entspricht: Vesikeln) koordiniert wird.
Im nächsten Abschnitt lesen Sie über das Grundprinzip der dynamischem Lokalisation von Molekülen. Es beschreibt, wie über Signalsequenzen und zugehörige Rezeptoren, kombiniert mit Transportprozessen, eine im Fließgleichgewicht stabilisierte Verteilung von Molekülen und Funktionen entlang des Golgi-Apparates zustande kommt.

8.2.3 Vesikuläre Transportsysteme als Basis der Gradientenbildung und des Sorting im Golgi-Apparat

Das vesikuläre Transportmodell[5] geht davon aus, dass Vesikel vom ER zum cis-Golgi, zwischen den Zisternen des Golgi und den dem Golgi nachgelagerten Zellkompartimenten, mithilfe des Zytoskeletts transportiert werden. Dabei werden Vesikel in Richtung vom ER zum trans-Golgi genauso gebildet und transportiert wie in Gegenrichtung, d. h. vom trans-Golgi in Richtung ER.
Vom ER über den Golgi hinweg entstehen auf Basis dieser Mechanismen gegenläufige Substanz- und Membranflüsse, die zur dynamischen Partitionierung von Membranbestandteilen und löslichen Inhaltsstoffen über das gesamte ER-Golgi-System hinweg führen (s. Abb. 8.10). Für jedes Membran- oder lösliche Protein im System ergeben sich – abhängig von Produktionsmengen, Rezeptoren für den Transport etc. – unterschiedliche Vorwärts- und Rückwärtsgeschwindigkeiten und ebenso Reichweiten dieser Transporte. Ist das ganze System dann im dynamischen Fließgleichgewicht, können die für bestimmte metabolische Schritte (im Golgi häufig Glykosylierungen) notwendigen Werkzeuge (Enzyme) auf definierte Bereiche des ER-Golgi-Systems konzentriert werden. Dies bedeutet aber auch, dass ein Versiegen der gegenläufigen Transportflüsse zum Zusammenbruch der Golgi-Gradienten und der gesamten Golgi-Organisation führt.

[5] Alternativ gibt es das auf der Maturierung von Zisternen basierende Transportmodell, auf das hier nicht eingegangen wird.

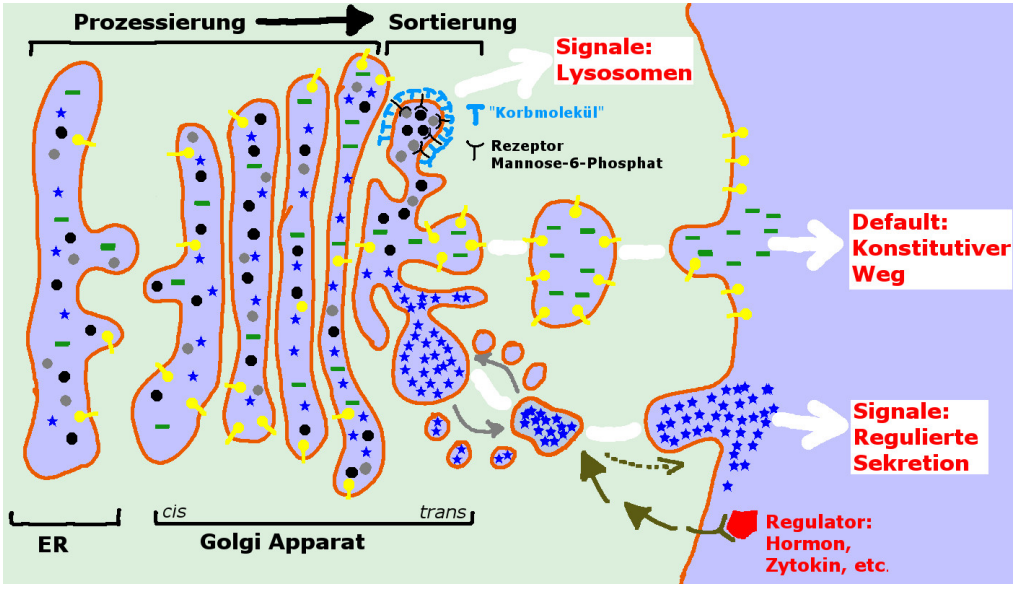

Abbildung 8.9: Schema der Sortierung von Molekülen aus dem Golgi-Apparat (dem trans-Golgi) auf wichtige nachgelagerte zelluläre Kompartimente. Der Weg in die Lysosomen und die regulierte Sekretion wird über Signalsequenzen angesteuert. Ohne Signalsequenzen (d. h. im Default) geht es in das Plasmalemm bzw. den Extrazellulärraum. Signalsequenzen steuern aber nicht nur die dem Golgi nachgelagerten Kompartimente an. Es gibt Signale (in diesem Schema nicht gezeigt und vertieft), die eine ER-Lokalisation kodieren oder für bestimmte Golgi-Abschnitte kodieren. Durch den Vesikeltransport werden tendenziell alle Inhaltsstoffe und Membranproteine von den Vesikeln mitgenommen. Die Signalsequenzen werden von Rezeptormolekülen erkannt und sorgen letztlich dafür, dass die unspezifischen Eigenschaften des Vesikeltransportes nicht für die Moleküle gelten, die Signalsequenzen tragen. Meist sorgen diese Signalsequenzen dafür, dass Moleküle, die sich zu weit weg von ihrem Zielkompartiment verlaufen haben, wieder zurücktransportiert werden. Signalsequenzen steuern also meist einen spezifischen Rücktransport, der der allgemeinen Verschleppungstendenz von Molekülen wirksam entgegengerichtet ist.

Dies ist regelhaft während der Mitose der Fall, wenn die intrazellulären Membransysteme im Rahmen der Auflösung der Kernhülle in viele kleine Einzelvesikel zerfallen. Nach der Mitose müssen die Fließgleichgewichte in ER und Golgi rasch etabliert werden, um wieder einen funktionsfähigen Membranapparat herzustellen.

Vesikuläre Shuttlesysteme werden letztlich vom Zytosol aus gesteuert und kontrolliert. Somit hat das Zytosol durch die Entstehung der Membransysteme bei Eukaryoten nicht an Bedeutung verloren, sondern an Bedeutung zugenommen. Um die komplexen vesikulären Shuttlesysteme zu steuern, müssen elementare Voraussetzungen gegeben sein:

- Vesikel müssen gezielt und kontrolliert aus Membrankompartimenten abgeschnürt werden können.
- Vesikel müssen mit definierbarer Fracht beladen werden können.
- Vesikel müssen gezielt und gerichtet zwischen den Kompartimenten transportiert werden können.

Vesikuläre Knospung aus Zellkompartimenten wird durch Hilfsproteine erleichtert:

Zytosolische Hilfsproteine, die bei der Knospung von Vesikeln aus Membrankompartimenten assistieren, sind z. B. Clathrin und die Coat-Proteine COPI und COPII. Diese Moleküle können die Abknospung

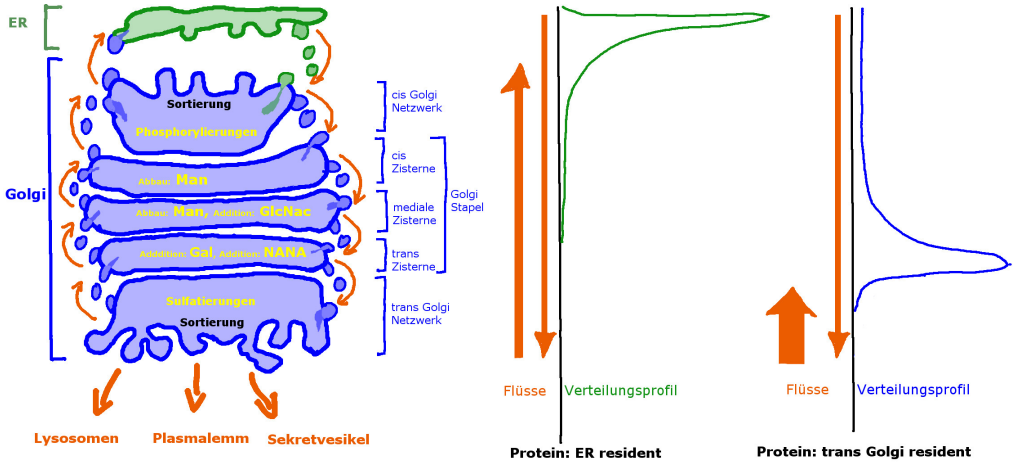

Abbildung 8.10: Linker Bereich: Schema von ER und Golgi-Apparat. Zur Vereinfachung sind die Vesikelflüsse im Membransystem rechts und links in gegenläufiger Richtung dargestellt. Im Inneren der Golgi-Netzwerke und Golgi-Räume sind Beispiele für typische strukturierende (Sortierung) bzw. metabolische Schritte in den betreffenden Kompartimenten genannt (gelb). Man steht dabei für Mannose, GlcNac für N-Acetylglucosamin, Gal für Galactose und NANA für N-Acetyl-Neuraminsäure. Vom trans-Golgi-Netzwerk aus erfolgt die Adressierung der nachgelagerten Zellkompartimente und des Plasmalemms. Auf der rechten Seite ist beispielhaft für ein im ER vorkommendes Protein und ein in der trans-Golgi-Zisterne vorkommendes Protein dargestellt, auf welche Weise die ortstypische Verteilung von Molekülen über die Inhalte und Membranen des Golgi-Apparates von den Vesikeltransporten bewirkt wird. Die Material- und Membranflüsse der vesikulären Shuttlesysteme und auch die Möglichkeit der molekülspezifischen Steuerung dieser Transporte über Signalsequenzen und die zugehörigen Rezeptoren sind die Grundlage spezifischer Verteilung von z. B. Enzymen innerhalb des Golgi-Komplexes.

von Membranen und die Bildung von Vesikeln katalysieren, über Adaptoren zu Rezeptor-Molekülen eine Vielzahl von Frachtmolekülen spezifisch in den Vesikelinhalt oder die Vesikelmembran einbinden. Diese Vorgänge sind sehr komplex und Gegenstand der Biochemie. In der Elektronenmikroskopie werden solche sich bildenden Vesikel, die eine verdickte, proteinhaltige Hülle haben, auch als coated vesicles bezeichnet. Handelt es sich z. B. um Clathrin, dann auch genauer als Clathrin-coated vesicles. Die Korb-Moleküle Clathrin, COPI und COPII – wie sie hier genannt werden – sind also Werkzeuge zur Katalyse vesikulärer Knospung aus Biomembranen.

Vesikel können spezifisch beladen werden:
Die vesikuläre Knospung selbst ist über Adaptormoleküle (Adaptor heißt hier: gleichzeitige Bindung an Coat-Protein und Bindung an Frachtmolekül oder an den Rezeptor eines Frachtmoleküls) bereits mit der spezifischen Beladung assoziiert. Die Kombination von Coat-Proteinen mit Adaptoren erlaubt den Transport und die Lokalisation vieler löslicher Proteine einschließlich Membranproteine.

Vesikel werden vom Zytoskelett bewegt:
In der Wand der Membransysteme und vor allem der Vesikel selbst befinden sich nicht nur Proteine, die der Knospung oder dem selektiven Frachttransport dienen. Es gibt hier auch Proteine, die – i. d. R. wieder über Adaptormoleküle – zum Zytoskelett Kontakt aufnehmen. Das Zytoskelett (s. Kapitel 9) ist genau wie die Coat-Proteine im Zytosol lokalisiert. Zytoskelettelemente bestehen aus Filamenten und aus den Motorproteinen, die sich unter Energieverbrauch entlang der Filamente bewegen können. Von diesem

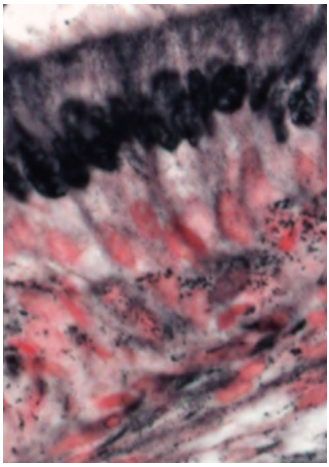

Abbildung 8.11: Versilberung des Golgi-Apparates nach Lascano; Kerngegenfärbung mit Kernechtrot. Die schwach roten runden Bereiche im Bild sind Zellkerne. In den stäbchenförmigen Epithelzellen sind diese längsoval, im darunterliegenden Bindegewebe unregelmäßiger geformt. Die Silberniederschläge über den Golgi-Komplexen führen zu Schwärzungen. In den Epithelzellen liegen die großen Golgi-Komplexe oberhalb der Zellkerne in Richtung Lumen. Mehrere Golgifelder verdichten sich hier zu den Dictyosomen. Die Nebenhodenzellen stellen u. a. stark glykosylierte Proteine her. Die kleinen schwarzen Granula über dem Bindegewebe zeigen an, dass auch dort Golgi-Apparate sind. Diese sind aber viel kleiner und dienen funktionell nur dem Selbsterhalt der Zellapparate. Ausschnitt aus einem Histologi@-präparat: 1-005-ductus-epididymidis-lascano

Traktionssystem im Zytosol können also Vesikel von zwischengeschalteten Adaptorproteinen huckepack genommen und im wahrsten Sinne des Wortes durch die Zelle geschleppt werden. Beide Zytoskelettsysteme, die über Motorproteine verfügen, beteiligen sich in unterschiedlicher Weise am Transport von Vesikeln:

- Das Tubulinsystem ist für die Transporte vom ER zum Golgi und zurück von besonderer Bedeutung. Die Tubuline sind aber nur unzureichend an das Plasmalemm angebunden; es gibt wenig Moleküle, die Tubuline direkt am Plasmalemm verankern.
- Das ist anders für das Actinsystem. Dieses kontraktile System ist in der äußeren Zone der Zellen besonders ausgeprägt; dort, wo es besonders stark verdichtet ist. Sollen Vesikel also durch diese Zone hindurch zum Plasmalemm (kommt häufig vor . . .), dann muss das Actinsystem die letzten Schritte übernehmen.

Der Golgi-Apparat in verschiedenen histologischen Präparaten:
Die färberische Lichtmikroskopie hat vergleichsweise wenig Möglichkeiten, den Golgi-Apparat selektiv anzufärben oder darzustellen. Die Fülle an Enzymen der Proteinglykosylierung (viele davon katalysieren Redoxreaktionen), die im Golgi-Apparat vorkommen, haben es aber möglich gemacht, diese Region mit speziellen Versilberungen darzustellen. In histologischen Kursen werden dazu oft Präparate einer Versilberung des Golgi-Apparates in Epithelzellen des Nebenhodens (Ductus epididymidis) als Beispiele untersucht (s. Abb. 8.11). Lichtmikroskopisch gibt es noch die Option, spezifisch im Golgi-Apparat lokalisierte Proteine in der Immunhistochemie nachzuweisen. Im Transmissions-Elektronenmikroskop werden die Membranräume des Golgi-Apparates auch ohne spezifische Färbung sichtbar (s. Abb. 8.12). Besonders deutlich ist der Golgi-Apparat häufig in Zellen, die glykosylierte Sekretproteine herstellen.

Merksätze zum Golgi-Apparat

- Der Golgi-Apparat besteht aus einem Stapel voneinander getrennter Membranräume, den Zisternen.
- Die Verbindung vom ER zu diesen Zisternen und den nachgelagerten Membransystemen (Plasmalemm, Sekretvesikel, Endosomen, Lysosomen) wird über gerichtete

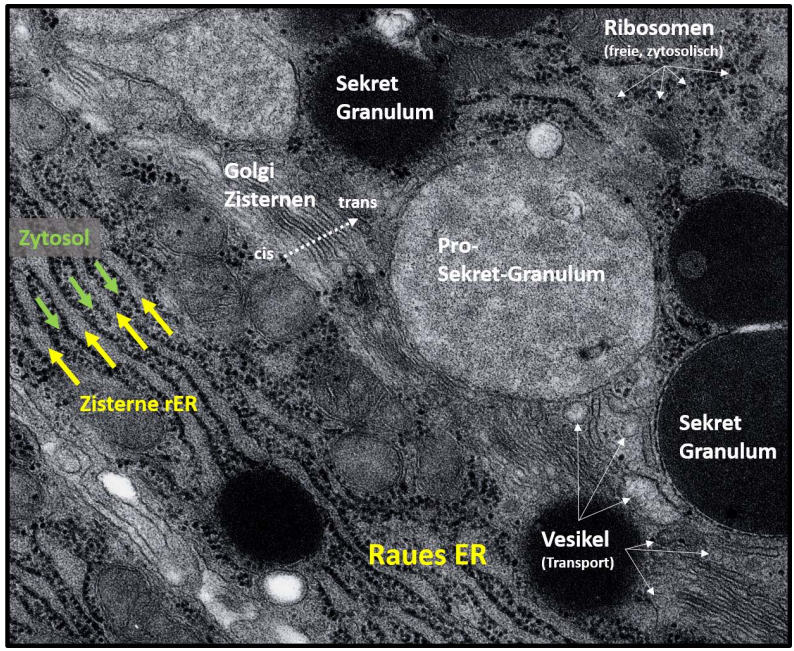

Abbildung 8.12: Ausschnitt aus einem Kurspräparat der LMU München (EM2b-sekretorischerWeg). Die elektronenmikroskopische Abbildung zeigt einen Ausschnitt aus einer Zelle des Trachealepithels des Hundes. Für den sekretorischen Weg wesentlich sind das raue ER und das Zytosol, letzteres erkenntlich an den vielen Ribosomen, die entweder frei oder aber gebunden an die Membran des rauen ER vorkommen. Die Ribosomen kennzeichnen auch die zytosolische Seite der Membranstapel des rauen ER. In den Membranstapeln wechseln sich die Zisterne und die zytosolische Seite mit den dortigen Ribosomen ab. Die Transportrichtung im Golgi-Apparat führt von cis nach trans. Sekretgranula sind entweder schon mit hochkonzentriertem Sekret beladen (Sekret-Granulum) oder im Prozess der Beladung (Pro-Sekret-Granulum). In der Umgebung des rauen ER und des Golgi-Apparates sind viele Transportvesikel zu erkennen.

vesikuläre Shuttle-Transporte etabliert.

- Auf zytosolischer Seite existiert ein komplexes Zusammenspiel von Zytoskelettelelementen (zum Vesikeltransport), Molekülen (Clathrin, COPI, COPII), die die Bildung von Vesikeln katalysieren, und spezifischen Membranmolekülen, die Signalsequenzen erkennen und die zugehörigen Moleküle auf der zisternalen Seite binden und spezifisch in Transportvesikel integrieren können.
- Der Golgi ist polar organisiert, mit der cis-Seite (meist konkav) dem ER zugewandt, der trans-Seite (meist konvex) den nachgelagerten Organellensystemen zugewandt.
- Im Golgi werden Rohprodukte des ER weiter maturiert und prozessiert. Dies geschieht in Schritten, die i. d. R. auf bestimmte Zisternen des Golgi konzentriert sind.
- Die vesikulären Transporte garantieren über den spezifischen Transport von Molekülen mit Signalsequenzen, dass die Enzyme und Werkzeuge für diese Maturation und Nachbearbeitung adäquat in den zuständigen Bereichen des Golgi konzentriert sind und konzentriert bleiben.

Weiterlesen, Schmökern, Keine Pflicht...

Blobel, G. (1980). „Intracellular protein topogenesis.“ In: *Proc Natl Acad Sci U S A* 77, S. 1496–1500.

Bonifacino, J S. und B S. Glick (2004). „The mechanisms of vesicle budding and fusion.“ In: *Cell* 116.2, S. 153–166.

de Duve, Christian (2007). „The origin of eukaryotes: a reappraisal.“ In: *Nat Rev Genet* 8, S. 395–403.

Mellman, I. und G. Warren (2000). „The road taken: past and future foundations of membrane traffic.“ In: *Cell* 100.1, S. 99–112.

Shibata, Y., G K. Voeltz und T A. Rapoport (2006). „Rough sheets and smooth tubules.“ In: *Cell* 126.3, S. 435–439.

Tran, E J. und S R. Wente (2006). „Dynamic nuclear pore complexes: life on the edge.“ In: *Cell* 125.6, S. 1041–1053.

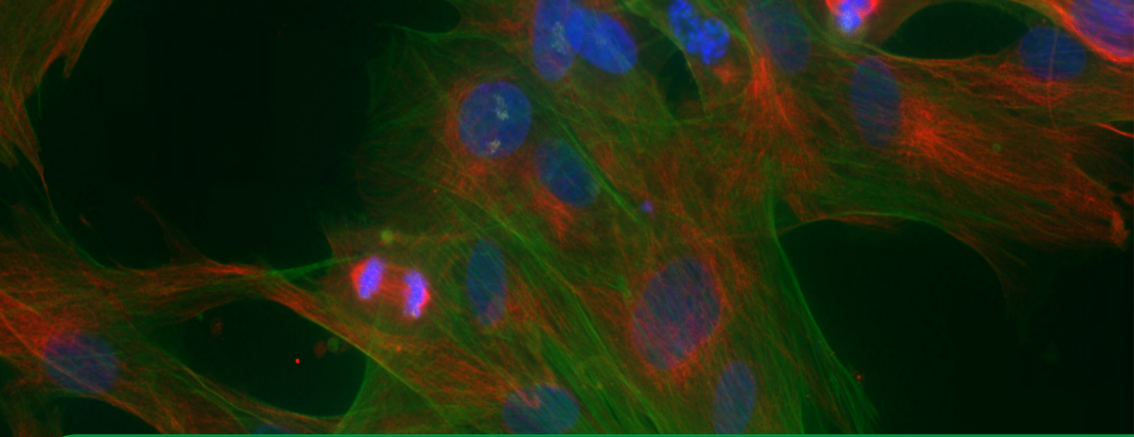

9. Das Zytoskelett: Der Puppenspieler

Lernziele: Zytoskelett: Ein Grundverständnis von Aufbau, Verteilung und Funktion

- Die Lernziele sind Teil der in Kapitel 4 anfangs dargestellten allgemeinen Lernziele der medizinischen Zellbiologie.
- Alle Zytoskelettsysteme sind aus zytosolischen Proteinen aufgebaut
- Nicht-kovalenter und reversibler Aufbau (Selbstorganisation) als Konstruktionsprinzip Zytoskelettproteine
- Motorproteine des Aktin- und des Tubulinsystems
- Verteilung der Aufgaben innerhalb der Zelle zwischen Aktinsystem (primär peripher, am Rand der Zelle) und Tubulinen (primär im Inneren der Zellen, z.B. Vesikeltransporte).
- Gewebespezifische Expression der Intermediärfilamente; Bedeutung dieser Eigenheit in der Medizin

Zytoskelettelemente (Tubuline, Actine) an Beispielen

1. Zellkultur humane Zelllinie Jeg3: Vier-Kanal Fluoreszenz, konfokal (Blau: Kerne; Grün: Actin; Rot: Tubulin; Gelb: Ki67, konfokal; 2-062-Jeg3-x60-10um-OT1)
2. Zellkultur humane Fibroblasten: Vier-Kanal Fluoreszenz, konfokal (Blau: Kerne; Grün: Actin; Rot: Tubulin; Gelb: Ki67, konfokal; 2-063-HFFF2-x60-8um-OT1)

Zytoskelettelemente (gewebedifferenzierende Intermediärfilamente) am Beispiel der Plazenta:

1. Zytokeratin im Trophoblasten (1-009-plazenta-ihc-zytokeratin)
2. Vimentin im Bindegewebe (1-100-plazenta-ihc-vimentin)
3. Desmin in kontraktilen Zellen (1-094-plazenta-ihc-desmin)

Das Zytoskelett wurde bereits mehrfach als wichtiger Spieler im Zellgeschehen erwähnt. Der Begriff Skelett führt allerdings bei Studierenden, die gleichzeitig am Knochenskelett im Präpariersaal lernen, zu einem Missverständnis: Was man in der Zelle als Skelett bezeichnet, ist alles andere als ein statisches Gebilde, das sich nur langsam umformen kann. Das Zytoskelett ist Skelett und Muskulatur in einem: Es ist für die Form der Zelle verantwortlich, aber gleichzeitig auch für zelluläre Bewegungen.
Einige wesentliche Baumerkmale lassen sich jedoch zusammenfassen und als allgemeine Kennzeichen des Zytoskeletts definieren:

Allgemeine Merkmale des Zytoskeletts

- Die Proteine des Zytoskelettsystems sind zytosolische Proteine.
- Die verschiedenen Bestandteile des Zytoskelettsystems funktionieren nach dem Prinzip der Selbstorganisation: Kleinere Bausteine werden rasch und nicht kovalent zu tubulären oder fädigen Filamenten zusammengebaut.
- Es ist ein rascher Auf- und Abbau dieser Filamente aus den Untereinheiten möglich (Prinzip der »Ameisenstraße« oder auch »Tretmühle«).
- Es gibt drei Subtypen von Zytoskelettelementen, jeweils mit spezifischem Aufbau und spezifischer Funktion in der Zelle; zwei davon sind kontraktile Systeme.
- Neben den zentralen filamentbildenden Proteinen gibt es eine Unzahl an assoziierten Proteinen (Hilfsproteine), die für die Funktion des Zytoskeletts, seine Form, Verankerung und Beweglichkeit mitverantwortlich sind.
- Die wichtigsten Hilfsproteine der beiden kontraktilen Zytoskelettsysteme (Tubulinsystem und Actinsystem) sind die Motorproteine.
- Motorproteine sind ATPasen, über die die Energie für Kontraktionen und Gestaltänderungen aufgebracht wird.

Die Filamentsysteme des Zytoskeletts wurden zuerst im Elektronenmikroskop im Detail beschrieben. Dabei fielen die Unterschiede in den Durchmessern der Filamentsysteme auf. Die aus Tubulin-Untereinheiten bestehenden Mikrotubuli haben sehr große, Actinfilamente hingegen sehr kleine Durchmesser. Das dritte – nicht kontraktile – Filamentsystem hat dazwischen liegende Kaliber und wird seither beschreibend als Gruppe der Intermediärfilamente bezeichnet.
Darunter verbirgt sich allerdings das stofflich heterogenste zytoskelettale Filamentsystem in menschlichen Zellen. Es umfasst mehr als 40 Subgruppen filamentärer Proteine. Eine tabellarische Zusammenfassung zu wesentlichen Eigenschaften der drei großen Zytoskelettsysteme finden Sie in Tab. 9.1.
Die zentralen Aufgaben des Zytoskelettsystems werden vielfach nicht nur von einem der drei großen Systeme wahrgenommen, sondern sind häufig auf mehrere dieser Systeme verteilt:

Aufgaben des Zytoskeletts

- **Mechanische Stabilisierung der Zelle selbst und ihrer Ausläufer**
  alle drei Zytoskelettsysteme auf je eigene Art, v. a. Actine und Intermediärfilamente
- **Bewegungen der ganzen Zelle oder von Zellverbänden**
  vorwiegend das Actinsystem, aber auch Tubuline (Geißeln)
- **Bewegungen und vesikuläre Transporte innerhalb der Zelle**
  im Zellinneren vorwiegend die Tubuline, im subplasmalemmalen Randbereich der Zellen vorwiegend das Actinsystem

9.1 Actine

Actine sind eine große Familie von globulären zytosolischen Proteinen, die in menschlichen Zellen in unterschiedlichen Varianten (Isoformen) vorkommen. In den Zellen der kontraktilen Gewebe (Herzmuskelzelle, glatte Muskelzelle, Skelettmuskelfaser) kann mehr als die Hälfte des intrazellulären Proteins aus Actinen bestehen. In den kontraktilen Geweben dominieren α-Actine. In muskulären und nicht muskulären Zellen kommen verschiedene β- bzw. γ-Actine vor. Über spezifische Antikörper gegen einzelne dieser Isoformen

Familie	ø	Form	Lokalisation
Actine	7 nm	(verzweigte) Einzelfilamente, Filamentbündel, Netzwerke	kortikales Zytoplasma, Mikrovilli, Adhärens-Zellkontakte
Mikrotubuli	25 nm	unverzweigte tubuläre Einzelfilamente	Zytoplasma, Kinozilien
Intermediärfilamente	10 nm	Einzelfilamente, Filamentbündel	Zytoplasma, Desmosomen
Lamin	10 nm	Netzwerk	innere Kernmembran

Tabelle 9.1: Einige wesentliche Merkmale der drei großen Hauptgruppen des Zytoskeletts. Lamin ist vom Durchmesser her auch ein Intermediärfilament und wird in dieser Gruppe häufig mit aufgeführt. Es ist hier separat aufgeführt, da es im Zellkern vorkommt und eine besondere Rolle bei der Stabilisierung der Chromatin- und Kernstruktur spielt.

können Differenzierungsvorgänge von Fibroblasten über Myofibroblasten hin zu glatten Muskelzellen in Geweben verfolgt und untersucht werden.

Im Zytosol liegen die monomeren Actine als globuläre Proteine (**G-Actin**) vor. G-Actin kann sich in einem ATP-abhängigen Vorgang zu filamentären Strängen zusammenlagern (**F-Actin**). Die neuen G-Actine werden dabei an einem schnell wachsenden Ende des Filamentes angelagert, das man auch als **(+)**-Ende bezeichnet; analog wird das gegensätzliche Ende des Filamentes als **(-)**-Ende bezeichnet. Am **(+)**-Ende des F-Actins ist ein besonders schneller Auf- und Abbau des Filamentes möglich. Allerdings können Zellen auch am **(-)**-Ende auf- und abbauen, wenn auch langsamer. Der Auf- und Abbau von Actinfilamenten findet vor allem in nicht muskulären Zellen statt, wo z. B. zelluläre Bewegungen (amöboide Bewegung von Makrophagen im Gewebe) erforderlich sind. Dabei können am **(-)**-Ende freigesetzte G-Actine am **(+)**-Ende direkt wieder angebaut werden, wodurch sich eine Art Tretmühlenmechanismus ergibt. In den muskulären Zellen stabilisieren Hilfsproteine die F-Actine und sie werden nur bei Regenerationsvorgängen z. B. nach Verletzungen netto um- und aufgebaut.

Das Actinsystem zeigt große Flexibilität, die es beim Aufbau kontraktiler Systeme aus seinen Filamenten entwickelt. Dies wird durch Hilfsproteine erreicht, die verschiedene Grundformen des intrazellulären Arrangements von F-Actin ermöglichen:

- Die Bündelung von vielen F-Actinen zu größeren, parallel ausgerichteten Strukturen wird von Proteinen wie Fimbrin, Villin oder Espin unterstützt. Je nach Hilfsprotein werden dabei die Abstände zwischen den Einzelfilamenten genau eingestellt, was z. B. in Muskelgeweben für die genau dazwischen eingepassten Motorproteine von Bedeutung ist.
- Netzartige Strukturen (rechtwinklig aufeinander stehende F-Actin-Filamente) können z. B. mithilfe des Proteins Filamin erzielt werden.
- Arp-Hilfsproteine ermöglichen verzweigte Anordnungen von F-Actinen (spitzwinklig auseinander hervorgehende F-Actine).

Eine Zone, die in besonderer Weise in nicht muskulären Zellen mit Actinen assoziiert ist, ist der äußere, direkt subplasmalemmale Bereich der Zellen (Abb. 9.1). In dieser Zone ist der Nukleationsbereich (d. h. das **(-)**-Ende) der meisten Actinfilamente. Dieser kortikale Rand enthält eine Verdichtung von Actinfilamenten, die als kortikales Netz bezeichnet wird. Filamin ist eines der Hilfsproteine, die hier bei der Ausbildung der Verflechtungen assistieren. Das kortikale Actinnetz ist über jeweils gewebespezifische Moleküle mit der

Plasmamembran und über integrale Membranproteine des Plasmalemms hinweg mit der extrazellulären Umgebung (extrazelluläre Matrix) verbunden. Die hohe Konzentration von F-Actin im kortikalen Bereich verursacht eine erhöhte Viskosität des Zytosols unterhalb des Plasmalemms; in Verbindung mit den Proteinbrücken ins Plasmalemm wird die äußere Zellgestalt ganz wesentlich vom kortikalen Actinnetz geprägt.

9.1.1 Myosine sind die Motorproteine des Actinsystems

Myosine sind nichts anderes als F-Actin-assoziierte ATPasen. Sie haben die Eigenschaft, sich unter ATP-Verbrauch an F-Actin entlangzuhangeln; diese Bewegung erfolgt stets in Richtung auf das (+)-Ende. Letztlich wird die Energie aus dem ATP in Konformationsänderungen der Myosine umgewandelt; die Entspannung dieser energiegeladenen Konformationen löst dann Bewegung im molekularen Maßstab aus. Weil solche Vorgänge – wie bei Enzymen ja sonst auch der Fall – rasch und häufig wiederholt werden, kommen Bewegungen entlang der F-Actin-Filamente zustande.
Die an F-Actinen wandernden Myosine existieren in verschiedenen Subklassen, die mit römischen Buchstaben unterschieden werden. Je nach Anordnung der F-Actine in Bezug zu den zugehörigen Myosinen können sehr unterschiedliche Funktionen der Actin-Myosin-Interaktionen ermöglicht werden:

Verspannung der äußeren Zellgestalt: Solche Verspannung sind zum Beispiel erforderlich bei der Bildung von Microvilli, die ein Actin-Skelett aufweisen und eine zylindrische Grundgestalt wahren müssen. In solchen Verspannungen im Bereich des kortikalen Actinnetzes findet sich häufig *Myosin I*.

Transport von Vesikeln auf den letzten nm zum/vom Plasmalemm: Auf den letzten nm unterhalb des Plasmalemms muss das kortikale Actinnetz bei allen Transporten von Vesikeln vom oder zum Plasmalemm durchquert werden. In dieser Region sind die Tubuline nicht mehr zuständig, sondern Actin-Myosin-Komplexe übernehmen den Vesikeltransport. *Myosin V* kommt hier typischerweise zum Einsatz. Über verschiedene Adaptorproteine (binden an Myosin V und gleichzeitig an Signalmoleküle auf der zytosolischen Seite der zu transportierenden Vesikel) können mit demselben Schlepptau-System ganz unterschiedliche Vesikel transportiert werden.

Kontraktion in hochdifferenzierten Muskelgeweben: In Skelettmuskelfasern passen *Myosin II*-Moleküle exakt in die Lücken zwischen gegenläufig ausgerichteten F-Actinen. Diese Anordnung ist extrem effizient auf die Entwicklung großer Kontraktionskraft ausgerichtet.

9.1.2 Histologische, mit Actin assoziierte Strukturen

Folgende Strukturen werden mit dem Actin-Zytoskelett assoziiert:

Mikrovilli: In typischen Mikrovilli, die ca. 1 μm lang sind, findet sich ein innen liegendes coaxial ausgerichtetes, meist aus 10–100 F-Actin-Filamenten bestehendes Actin-Innengerüst. Dieses ist über verspannende Brückenmoleküle mit dem Plasmalemm verbunden und garantiert die Gestalt des Mikrovillus. Mikrovilli können sich in ihrer Längsachse kontrahieren.

Kurzlebige Podien: Pseudopodien werden von amöboid wandernden Zellen (z. B. Makrophagen, die durch ein Gewebe wandern) im Rahmen der Fortbewegung ausgebildet und im Zellinnern von Actin-Tretmühlen, also durch gerichteten gleichzeitigen Ab- und Aufbau von F-Actinen im Bereich des kortikalen Actinnetzes, vorangetrieben.

Merksätze zum Actinsystem

- Actin-Isoformen kommen in allen menschlichen Zellen vor.

- Die Motorproteine der Actine sind Myosine.
- Das Actinsystem ist die funktionelle Basis der kontraktilen Gewebe (Herzmuskulatur, Skelettmuskulatur, glatte Muskulatur).
- Das Actinsystem ist wesentlich an der Stabilisierung von Mikrovilli, z. B. in resorbierenden Epithelien, beteiligt.
- Das Actinsystem ermöglicht amöboide Fortbewegung.
- In vielen Zelltypen (außerhalb der kontraktilen Gewebe) kommen Actine vor allem im Plasmalemm-nahen Bereich (kortikales Actinnetz) vor, bestimmen die äußere Zellgestalt mit und transportieren in diesem Tubulin-freien Randbereich Vesikel.

9.2 Tubuline und Microtubuli

Tubuline assoziieren im Zellinneren zu röhrenförmigen Gebilden, den sogenannten Mikrotubuli. Die Wandung von Mikrotubuli besteht aus spiralförmig angeordneten Tubulinen. Innenraum und Wandung addieren sich zu einem Gesamtdurchmesser der Mikrotubuli von rund 25 nm. Ähnlich wie bei den Actinen werden die Mikrotubuli rasch aus ihren Tubulin-Untereinheiten auf- und abgebaut und können tretmühlenartig organisiert werden. Die α- und β-Varianten der Tubuline werden alternierend in die Mikrotubuli eingebaut. Die spezielle räumliche Struktur der Tubuline erzwingt die Röhrenform der Mikrotubuli. Mikrotubuli sind stets unverzweigt und bilden keine Netzwerke. Ähnlich wie bei F-Actin werden Mikrotubuli von einem **(-)**-Ende aus in Richtung auf das **(+)**-Ende aufgebaut. Der Aufbau von Mikrotubuli aus den Tubulin-Untereinheiten beginnt an Ringkomplexen aus γ-Tubulin (der γ-Tubulinringkomplex, abgekürzt γ-TuRC), die sich stets an einer Stelle befinden; diese Stelle wird als Mikrotubulus-Organisationszentrum (MTOC) bezeichnet. Im MTOC befindet sich im Regelfall das **(-)**-Ende der Mikrotubuli. In vielen Zelltypen ist das MTOC identisch mit dem Zentrosom. Als morphologisch auffällige Struktur findet sich im MTOC/Zentrosom auch das Zentriol, ein spezielles Arrangement präformierter Mikrotubuli. Ein Zentriol besteht aus 9 Mikrotubulus-Tripletten in einer streng geometrischen Anordnung. Jede dieser Tripletten enthält ein rundes (vollständiges) und zwei damit assoziierte, nicht ganz vollständige, Mikrotubuli. Zentriolen sind im Rahmen der Mitose verdoppelungsfähig, können dann als neue Zentrosomen zu den beiden Zellpolen wandern und von dort die Mikrotubuli der Mitosespindel aufbauen.

Das Tubulinsystem kann nicht so universell adaptiert und räumlich angepasst aufgebaut werden wie die Actinsysteme. Es verfügt auch nicht über die reichhaltigen Möglichkeiten der Actine, sich am Plasmalemm zu verankern. Der wesentliche Funktionsraum der Mikrotubuli ist das Zellinnere (Abb. 9.1), wo sie von besonderer Bedeutung für zwei Kernfunktionen sind:

Vesikeltransport zwischen Organellen: Das System der Tubuline ist in der Interphase hauptsächlich für den Transport von Organellen, Vesikeln etc. innerhalb der Zelle durch das Zytosol zuständig. Es existieren viele Brückenmoleküle, die die Motorproteine der Tubuline binden und gleichzeitig die zytosolische Seite integraler Membranproteine der betroffenen Vesikel erkennen. Auf diese Weise kann das Tubulinsystem vielfältige Aufgaben beim Vesikeltransport bewältigen. In Nervenzellen ist der anterograde und retrograde Transport von Vesikeln entlang der Axone (Verkehr zwischen Synapsen und dem Zellleib) nichts anderes als ein Spezialfall dieser Funktion der Mikrotubuli.

Aufbau der Mitosespindel: Während der Mitose zerfallen die intrazellulären Membransysteme in viele isolierte kleine Vesikelchen; dementsprechend verschwindet auch die Kernmembran und die Chromosomen liegen im Zytosol. Hier übernimmt die Mitosespindel, die ausschließlich aus Mikrotubuli besteht, die Verteilung des Erbmaterials auf die beiden Tochterzellen.

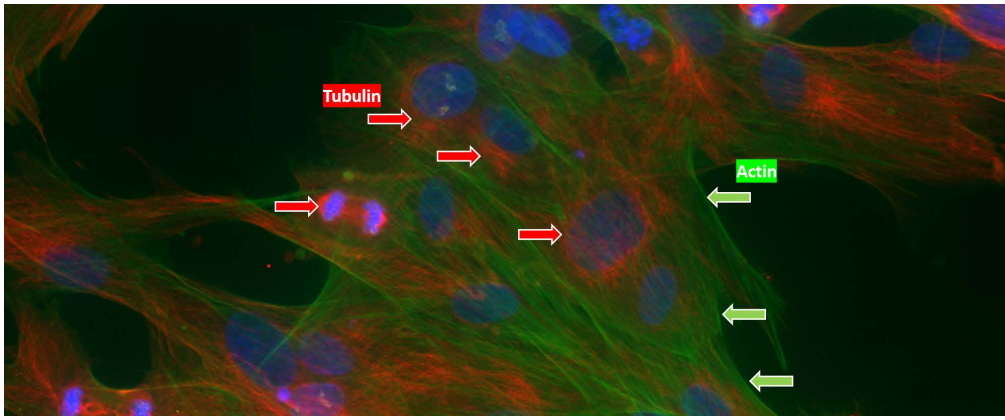

Abbildung 9.1: Immunhistochemischer Nachweis (Fluoreszenzmikroskopie) von Tubulinen (rot) und Actin (grün) in menschlichen Fibroblasten in Kultur. Die Actine kommen vor allem in den Randzonen der Zellen, teilweise als länglich verlaufende Fasern, vor. Die Tubuline konzentrieren sich vor allem um die Zellkerne im Inneren der Zellen. Dort spielen sie in der Interphase eine wichtige Rolle beim Vesikel- und Organellentransport. In der Mitose übernehmen sie die Verteilung der Chromosomen auf die Tochterzellen. Die Zellkerne sind blau mit dem Farbstoff DAPI gefärbt. Screenshot eines konfokalen Histologi@ Fluoreszenzpräparates (2-063-HFFF2-x60-8um-OT).

9.2.1 Dyneine und Kinesine sind die Motorproteine der Tubuline

Beide Motorproteine haben die Eigenschaft, an den Mikrotubuli entlang zu wandern. Dabei wird ATP verbraucht. Dyneine wandern zum **(-)**-Ende, die Kinesine zum **(+)**-Ende der Mikrotubuli. Verschiedene Vesikel und Organellen können über adaptierende Brückenmoleküle an diese Schleppvorrichtung angekoppelt werden. Wie bedeutsam die Option des gegenläufigen Transports für die Zellfunktion ist, wurde im Kapitel über die intrazellulären Membransysteme, speziell beim Golgi-Apparat, ausgeführt.

9.2.2 Histologische, mit Tubulin assozierte Strukturen

Die in der Histologie der Epithelien bedeutsamste Mikrotubuli-assoziierte Struktur an der Oberfläche von Epithelzellen ist die Kinozilie. Kinozilien sind Oberflächendifferenzierungen von Zellen, die primär nicht der Vergrößerung der resorbierenden Oberfläche, sondern der Bewegung von Material entlang der Oberfläche von Epithelzellen dienen. Jede Kinozilie hat an ihrer oberflächennahen Ursprungsstelle in der Zelle ein sogenanntes Kinetosom, das wie ein Zentrosom gebaut ist (9 x 3-Struktur). Von dort nehmen die coaxial verlaufenden Mikrotubuli ihren Ursprung, und zwar in einer strengen Anordnung aus 9 Mikrotubulus-Dubletten (9 x 2) außen und zwei zentralen Mikrotubuli, die sich mittig innerhalb der 9 x 2-Struktur befinden (9 x 2 + 2). Mit dem kontraktilen Apparat dieser Anordnung (Dyneine) können Verbiegungen der Kinozilie erreicht werden, mit einem Förderschlag und einer langsamen Rückholbewegung.

Merksätze zum Tubulinsystem

- Tubuline kommen in allen menschlichen Zellen vor.
- Tubuline lagern sich zu linearen, unverzweigten, hochmolekularen Aggregaten von ca. 25 nm Durchmesser – den Mikrotubuli – zusammen.
- Die Bildung der Mikrotubuli wird vom MTOC aus kontrolliert. Dieses befindet sich am Minus-Ende des Mikrotubulus.

- In den meisten Zellen sind Zentrosomen das MTOC.
- Die Motorproteine der Mikrotubuli sind Dyneine und Kinesine, die sich gegenläufig am Mikrotubulus bewegen.
- Der Mikrotubulusapparat wird für gerichteten Organellentransport, im Rahmen der Mitose und für den Aufbau von Zilien und Flagellen eingesetzt.

9.3 Intermediärfilamente

Die Intermediärfilamente sind die größte, d. h. von der Mitgliederzahl umfangreichste, Gruppe der Zytoskelett-Moleküle. Für alle Intermediärfilamente gilt, dass keine Motorproteine bekannt sind und die Eigenschaft der Kontraktilität entfällt. Auch die Intermediärfilamente entstehen aus monomeren Untereinheiten, die sich in einer komplexen Geometrie zu den Filamenten zusammenlagern. Sie können nicht so rasch auf- und abgebaut werden wie die Actine und die Tubuline und sind in differenzierten Zellen jeweils in typischer Zusammensetzung vorhanden. Es gibt ca. 40 beschriebene Filamenttypen, die man in sechs größere Familien ordnen kann. Die Zytokeratine sind die mitgliederstärkste Familie (mit allein bei den Zytokeratinen mehr als 20 Mitgliedern). Intermediärfilamente sind primär zugstabil und sorgen für eine Grundverspannung des Zellinneren. In die netz- oder gitterartigen Grundstrukturen der Intermediärfilamente werden andere zytosolische Komponenten eingebunden.
Die für die Medizin bedeutendste Eigenheit von Intermediärfilamenten ist, dass sie sehr zellartspezifisch und gewebespezifisch sind (s. Abb. 9.2). So treten z. B. die Desmin-Intermediärfilamente nur in Zellen auf, in denen große Mengen an Actin vorkommen; Desmin organisiert die Anordnung der Actinfilamente in Muskelgeweben. Auch in Nervenzellen, in Gliazellen, in Zellen des Bindegewebes oder Derivaten bestimmter Epithelien treten jeweils typische Muster an Intermediärfilamenten auf. Im Folgenden einige Beispiele für typische Zuordnungen [1] der Familien der Intermediärfilamente zu bestimmten Zelltypen im menschlichen Organismus:

- *Zytokeratine* → Epithelien
- *Vimentin* → nicht epitheliale und nicht neuronale Zellen, v. a. Bindegewebszellen, Endothel; generell in Zellen mesenchymaler Herkunft
- *Desmin* → glatte Muskulatur, quergestreifte Muskulatur
- *Neurofilamente (NF)* → zentrale und periphere Nervenzellen, incl. Fortsätze
- *saures Glia-Fibrillenprotein (GFAP)* → Glia, Astrozyten

Diese für jede Zellart recht spezifische Zusammenstellung von Intermediärfilamenten bleibt oft bei pathologischen Veränderungen der Differenzierung (besonders wichtig bei Karzinomen) noch lange erhalten. Viele andere Erkennungszeichen der Herkunft von Zellen gehen bei malignen Zellen aber rasch verloren. Kliniker und Pathologen stehen immer wieder vor dem Problem, dass eine Malignomdiagnose des Pathologen zunächst nur auf einer symptomatisch gewordenen und entnommenen Metastase beruht. Bei der Suche nach dem Ursprung des Malignoms – dem Primärtumor – kann der immunhistochemische Nachweis von Intermediärfilamenten diagnostisch wegweisend sein.

Merksätze zu den Intermediärfilamenten

- Intermediärfilamente kommen zellartspezifisch vor.
- Es gibt rund 40 beschriebene Filamenttypen, die in sechs Familien geordnet werden.

[1] Je nach Organ und Herkunft von Geweben können Abweichungen auch von diesen pauschalen Zuordnungen auftreten. Aber es gilt, dass bestimmte Gewebe häufig gewebespezifische Kombinationen von Intermediärfilamenten aufweisen.

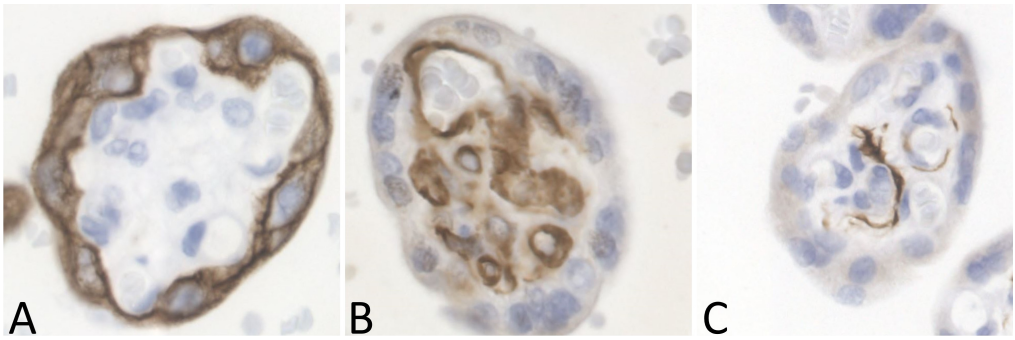

Abbildung 9.2: Immunhistochemischer Nachweis (Peroxidase mit braunem Reaktionsprodukt) verschiedener Intermediärfilamente in Schnitten menschlicher Plazentazotten. In den Bildern A bis C wurde jeweils eine Zotte nahezu bildfüllend fotografiert. Die Oberfläche der Zotten enthält das plazentare Epithel, im Inneren finden sich Bindegewebsderivate und einige kontraktile Zellen in der Umgebung der Gefäße. Diese Gewebskompartimente weisen jeweils unterschiedliche Intermediärfilamente auf. In Bild A wurde Zytokeratin nachgewiesen, das nur im Epithel vorkommt, aber nicht im Innern der Zotte. In Bild B wurde Vimentin nachgewiesen, das nicht im Epithel, dafür aber in nahezu allen Zellen im Inneren der Zotte vorkommt. In Bild C wurde Desmin nachgewiesen, das nur in solchen Zellen vorkommt, die auf Kontraktion spezialisiert sind. Davon gibt es hier nur wenige, die direkt um die Blutgefäße in der Zotte herum vorkommen. Die Abbildung zeigt, dass man – mit Hilfe des Nachweises von Intermediärfilamenten – Zellen verschiedener Herkunft und Funktion einfach aufgrund eines bekannten Musters an Intermediärfilamenten gut unterscheiden kann. Diese Unterscheidungsfähigkeit geht weit über die bloße Unterscheidung mittels histologischer Färbung hinaus. Screenshots der Histologi@-Präparate 1-009-plazenta-ihc-zytokeratin, 1-100-plazenta-ihc-vimentin, und 1-094-plazenta-ihc-desmin.

- Sie sind zugfest, aber nicht kontraktil. Motorproteine sind nicht bekannt.
- Intermediärfilamente interagieren z. B. mit interzellulären Kontakten und werden für die Stabilisierung von Zellform und Zellgestalt verantwortlich gemacht.
- In der Pathohistologie macht man sich vor allem ihr zellartspezifisches Vorkommen zunutze, um z. B. Tumoren unbekannter Herkunft einzuordnen.

Weiterlesen, Schmökern, Keine Pflicht...

Helfand, Brian T., L. Chang und R D. Goldman (20082003). „The dynamic and motile properties of intermediate filaments." In: *Annu Rev Cell Dev Biol* 19, S. 445–467.

Kerssemakers, J W J. u. a. (2006). „Assembly dynamics of microtubules at molecular resolution." In: *Nature* 442.7103, S. 709–712.

Luby-Phelps, K. (1999). „Cytoarchitecture and physical properties of cytoplasm: volume, viscosity, diffusion, intracellular surface area". In: *International review of cytology* 192, S. 189–221.

Pollard, T D. und G G Borisy (2003). „Cellular motility driven by assembly and disassembly of actin filaments". In: *Cell* 112.4, S. 453–465.

Wiese, C. und Y. Zheng (2006). „Microtubule nucleation: γ-tubulin and beyond". In: *Journal of cell science* 119.20, S. 4143–4153.

Wittmann, T., A. Hyman und A. Desai (2001). „The spindle: a dynamic assembly of microtubules and motors". In: *Nature cell biology* 3.1, E28–E34.

Zigmond, S H (2004). „Formin-induced nucleation of actin filaments". In: *Current opinion in cell biology* 16.1, S. 99–105.



10. Zellkontakte

Lernziele: Zellkontakte

- Die Lernziele sind Teil der in Kapitel 4 anfangs dargestellten allgemeinen Lernziele der medizinischen Zellbiologie.
- Bauprinzipien der Zell-Zell Kontakte und der Zell-Matrix Kontakte
- Funktionelle Zuordnung zu Barrierekontakten, Haftkontakten und Kommunikationskontakten

Zellverbindungen im Licht- und Elektronenmikroskop an Beispielen:

1. Zellverbindungen (EM 5a und EM 5b); Desmosomen, Zon. adh., Nexus, Zon. occl. etc. im Transmissions-elektronenmikroskop (TEM)
2. Herzmuskel: Connexin 43 (1-091-herz-ihc-connexin43), Bsp: Nexus in der Immunhistochemie
3. Duodenum: Tight junctions (Immunhistochemie: Claudin; 1-092-duodenum-ihc-claudin), Bsp: Tight junctions in der Immunhistochemie

Zellkontakte sind eigentlich nicht nur Merkmale von Einzelzellen – denn die Amöbe im Bach hat keine Zellkontakte –, sondern Zellkontakte sind auch bereits eine Vorbereitung für die Bildung von Zellverbänden, d. h. von Geweben. Sie sind ebenso konstitutiv für Gewebe wie die Zellen selbst.

10.1 Allgemeine Merkmale von Zellkontakten

Eine Zelladhäsion kann jederzeit auf der Ebene von Einzelmolekülen zwischen Zellen auftreten. Zellkontakte hingegen sind konzentrierte, funktionell spezialisierte und strukturell definierte Ansammlungen von Haftmolekülen. Zellverbindungen sind selbstredend vor allem da vonnöten, wo Zellen in Zellverbänden in funktionellen Kontakt treten. Ihre volle Bedeutung wird daher nicht auf der Ebene der Zytologie ersichtlich, sondern im Rahmen der Gewebelehre, der Histologie. Dabei sind Vorkommen und funktionelle Bedeutung je nach histologischem Grundgewebe unterschiedlich.

Des Weiteren werden hier nicht nur Kontakte zwischen Zellen, sondern auch die Kontakte zwischen Zellen und der sie umgebenden extrazellulären Substanz (auch extrazelluläre Matrix genannt) aufgeführt. Zell-Zell-Kontakte und Zell-Matrix-Kontakte weisen sowohl Analogien als auch Unterschiede auf, die eine gewisse Systematik erlauben.

Transmembranproteine als adhäsive Anker: Transmembranproteine, die als Zelladhäsionsmole-

küle fungieren, reichen von der zytosolischen Seite der Plasmamembran durch diese hindurch auf die extrazelluläre Seite und können dort Nachbarzellen oder die Bestandteile der extrazellulären Matrix erreichen. Dabei unterscheiden sich die Transmembranproteine in typischen Zell-Zell-Kontakten von denen in Zell-Matrix-Kontakten:

- In *Zell-Zell-Kontakten* binden meist Cluster identischer oder zumindest sehr ähnlicher monomerer Zelladhäsionsmoleküle zwischen den Zellen aneinander. Man bezeichnet diese Form der Bindung als homophil. Das Prinzip erleichtert die Findung und Organisation gleichartig differenzierter Zellen in Geweben. Cadherine sind die wichtigste Molekülgruppe solcher homophil bindender Zelladhäsionsmoleküle. E-Cadherine sind typische epitheliale Cadherine, N-Cadherine treten u. a. in Nervengewebe auf. Die Proteine Desmocollin und Desmoglein sind desmosomale Cadherine.
- In *Zell-Matrix-Kontakten* treten dimere Transmembranproteine als Zelladhäsionsmoleküle auf, die extrazellulär an Bestandteile der extrazellulären Matrix binden. Diese Bindungen sind nicht homophil. Typische Vertreter dieser Gruppe von Zelladhäsionsmolekülen sind die Integrine.

Anbindung an das Zytoskelett: Mit Ausnahme der gap junctions (Nexus), die keinerlei Anbindung an das Zytoskelett aufweisen, sind alle anderen Zell-Zell- und Zell-Matrix-Verbindungen im Inneren der Zelle mit dem Zytoskelett verbunden. Je nach Zellkontakt binden die verankernden Transmembranproteine (s. o.) an Actine oder auch an Intermediärfilamentsysteme. Die Bindung wird von zwischengeschalteten zytosolischen Adaptorproteinen vermittelt.

Eine graphische Zusammenstellung der wichtigsten Zell-Zell- und Zell-Matrix-Verbindungen finden Sie in Abb. 10.1.

10.2 Funktionelle Gliederung der Zellkontakte

10.2.1 Barrierenkontakte: Tight junction oder Zonula occludens

Barrierekontakte (tight junctions) sind reine Zell-Zell-Kontakte, die typische und geradezu konstitutive Merkmale von Epithelzellen einschichtiger Epithelien (s. Abschnitt 14.1) sind. Hier verbinden sie nicht nur benachbarte Zellen miteinander, sondern ermöglichen auch die polare Organisation der Oberflächen solcher Zellen. Sie versperren den Diffusionsweg zwischen Zellen hindurch und zwingen daher alle Substanzen, die eine Phalanx so verbundener Zellen passieren möchten, den Weg durch die Zelle zu nehmen. Eine solche Zellphalanx kontrolliert also Transportvorgänge. Occludine und Claudine sind typische Proteine, die in tight junctions vorkommen. Der immunhistochemische Nachweis dieser Proteine im Schnitt kann auch als lichtmikroskopischer Nachweis von tight junctions genutzt werden (s. Abb. 10.2).

Tight junctions sind gürtelförmig angeordnete, kontinuierliche Zellkontakte, in denen dicht stehende Proteine nicht nur den Interzellularraum so dicht verschließen, dass keine Diffusion durch diesen Raum mehr möglich ist; es wird vielmehr durch den gleichen Mechanismus auch die laterale Diffusion der Membranlipide nur des äußeren Blattes der Lipid-Doppellayer des Plasmalemms unterbunden. Dadurch wird es unmöglich, dass sich Substanzen ohne Kenntnis der Zellen zwischen diesen hindurchmogeln können. Außerdem wird die Außenseite des Plasmalemms durch die tight junction in eine apikale (obere, luminale) und eine basolaterale Domäne (untere, zur Basalmembran zeigende) Domäne getrennt. Diese Trennung betrifft nur das äußere, nicht aber das innere Blatt. Von außen gesehen hat die Zelle also plötzlich zwei Gesichter (apikal, basolateral), während sie innen ein durchgehendes inneres Blatt behält. Der gesamte Zellapparat solcher Zellen wird daraufhin so umgestellt, dass z. B. Vesikel gezielt zur apikalen oder zur basolateralen Domäne gebracht werden können. Im zellulären Signal- und Adresscode polarisierter Zellen sind apikal und basolateral also tatsächlich unterschiedliche Adressen und können gezielt angesteuert

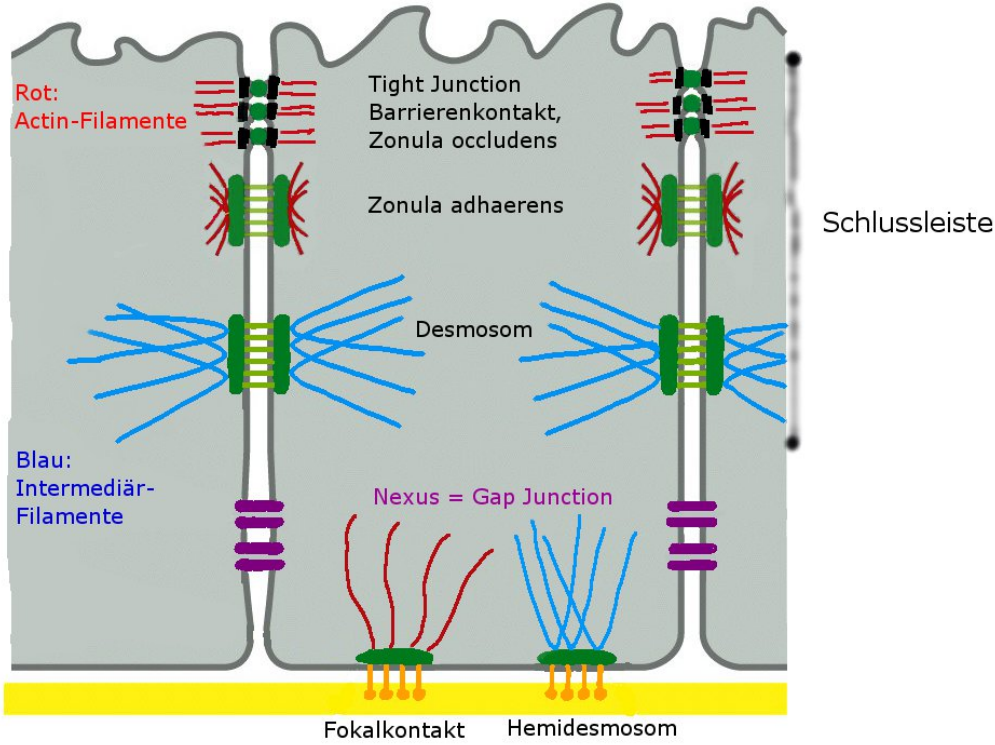

Abbildung 10.1: Die wichtigsten Zell-Zell- und Zell-Matrix-Verbindungen. Das Schema zeigt die typische Situation in einschichtigen Epithelien mit der Basallamina auf der basolateralen Seite des stilisierten Zellverbandes als gelbem Balken. Verdichtungs- und Verankerungsplaques im Bereich der Zellmembran sind grün dargestellt; bei den tight junctions verschließen diese auch den Interzellularspalt. Fokalkontakte sind punktförmige Kontakte mit Anbindung an das Actin-Zytoskelett und nur als Zell-Matrix-Kontakte dargestellt; sie existieren aber auch als Zell-Zell-Kontakte. Intermediärfilamentsysteme sind in blau, das Actin-Myosin System in rot dargestellt. Am rechten Rand sind die zur epithelialen Schlussleiste zu rechnenden Zell-Zell-Kontakte markiert.

werden. Diese Polarisierung der Außenseite und die Umorganisation des intrazellulären Apparates sind letztlich keine solistischen Darbietungen von Zellen. Sie entstehen nur im Zellverband von Zellen, die mit tight junctions verbunden sind und können auch nur in einem intakten Verband solcher Zellen dauerhaft aufrechterhalten werden. Störungen der Zell-Zell-Kontakte und Verlust der strengen polaren Organisation sind frühe Ereignisse, wenn Karzinome aus ihren normalen epithelialen Vorgängergeweben entstehen. Intrazellulär sind die tight junctions am Actin-Zytoskelett verankert. Durch ihre gürtelförmige Struktur entstehen in nebeneinander angeordneten Zellen also flächig kontrahierbare Platten, die eine insgesamt flächige Stabilisierung ermöglichen und z. B. bei Faltungsbewegungen von Oberflächen in der Embryologie eine Rolle spielen.

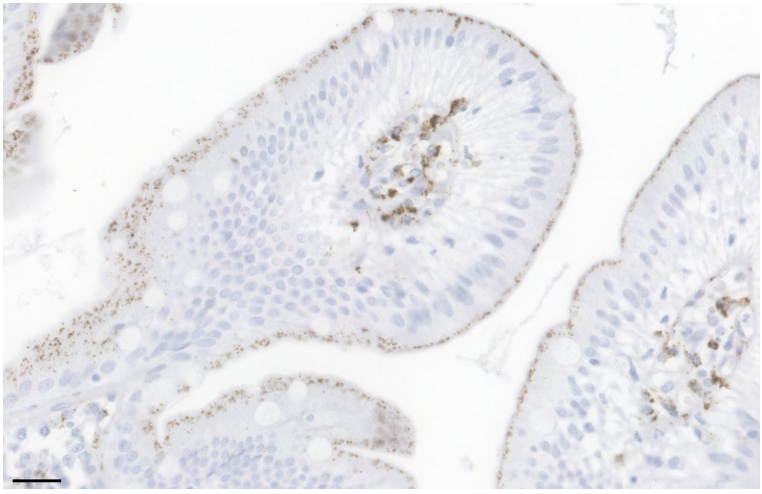

Abbildung 10.2:

Immunhistochemischer Nachweis von Claudin, einem Bestandteil der tight junctions. Zu erkennen ist eine Zotte, die vom einschichtigen Dünndarmepithel überzogen ist. Auf der luminalen Seite des Epithels findet sich das braune Reaktionsprodukt, das das Vorkommen von Claudin in dieser Zone markiert. Screenshot des Histologi@-Präparates 1-092-duodenum-ihc-claudin.

10.2.2 Haftkontakte

Die Haftkontakte werden häufig auch als Adhärensjunktionen oder Adhäsionskontakte bezeichnet. Die wichtigsten Vertreter dieser Kontakte sind die Desmosomen, die Hemidesmosomen und die Zonulae adhaerentes. Im Unterschied zu den tight junctions sind sie in vielen Geweben exprimiert und bewirken keine Umorganisation des inneren Zellapparates durch Abgrenzung neuer plasmalemmaler Domänen. Auch verschließen sie den Interzellularspalt nicht vollständig, sondern lassen einen Zwischenraum von 20–40 nm bestehen. Sie können damit die parazelluläre Diffusion von Substanzen bestenfalls verlangsamen, aber nicht verhindern. Tatsächlich stehen die mechanische Stabilisierung der Zelle und des ganzen Zellverbandes hierbei im Vordergrund. Sie lassen sich nach ihrer Verbindung zum Zytoskelett unterscheiden.

Haftkontakte mit Verankerung an Actinen

Vor allem in Epithelien finden sich die gürtelförmigen *Zonulae adhaerentes*. Sie sind einer der Kontakte, die in epithelialen Schlussleisten vorkommen; sie verschließen den interzellulären Spalt nicht diffusionsdicht. Im Verankerungsbereich der Zonulae adhaerentes (Plaques) kommen zum Beispiel die Proteine α-Aktinin, α- und β-Catenine oder auch Plakoglobulin vor.

Neben den gürtelförmigen Zonulae adhaerentes kommen in vielen verschiedenen Zelltypen und Geweben actinassoziierte punktförmige Kontakte vor. Dabei gibt es Zell-Zell-Kontakte (*Punktdesmosomen* oder *Typ-II-Desmosomen*; mit Cadherinen als Transmembranproteinen) und auch Zell-Matrix-Kontakte (*Fokalkontakte*; mit Integrinen als Transmembranproteinen).

Haftkontakte mit Verankerung an Intermediärfilamenten

Die Verankerung an Intermediärfilamenten kennt nur punktförmige Kontakte mit einem Durchmesser bis ca. 0,5 μm. Gürtelförmige Kontaktzonen mit Verankerung am Intermediärfilamentsystem sind nicht bekannt. *Desmosomen* (Maculae adhaerentes; Typ-I-Desmosomen) sind als Zell-Zell-Kontakte ausgebildet und kommen als Teil des Schlussleistenkomplexes vor, aber auch in vielen nicht epithelialen Geweben wie z. B. der Herzmuskulatur und Bindegewebe sowie Stützgeweben. Typische Zelladhäsionsmoleküle in Desmosomen sind die Cadherine Desmocollin und Desmoglein; in den Verankerungsplaques kommen



Abbildung 10.3: Screen shot eines Kurspräparats der LMU München: Immunhistochemischer Nachweis von Connexin 43, einem Bestandteil der gap junctions (Nexus). Das braune Reaktionsprodukt ist streifig an den Zellgrenzen zwischen Herzmuskelzellen (Kardiomyozyten) zu finden. Die Zellkerne sind durch Kerngegenfärbung dargestellt. Screenshot des Histologi@-Präparates 1-091-herz-ihc-connexin43.

Proteine wie Plakoglobin und Desmoplakin vor. Über jeweils spezifische Adaptorproteine verankern diese sich an Intermediärfilamenten: in Epithelien häufig an Zytokeratine, in Bindegewebe an Vimentin.
Die *Hemidesmosomen* sind – analog zu den Desmosomen – punktförmige Zell-Matrix-Kontakte, die Integrine als Adhäsionsmoleküle aufweisen. Hemidesmosomen sind weit verbreitet und kommen in Epithelien, aber beispielsweise auch in Bindegeweben und Muskelgeweben vor.

10.2.3 Kommunikationskontakte

Bei den *Nexus* bzw. *gap junctions* spielt die mechanische Verankerung der Zelle keine Rolle. Diese Zellkontakte haben keinerlei Verbindung zum Zytoskelett, sondern dienen der Kommunikation zwischen direkt benachbarten Zellen unter Umgehung (Tunnelung) des Interzellularraumes. Bei den Adhäsionsmolekülen handelt es sich um Transmembranproteine, die Connexine, die sich – meist in Gruppen zu sechs Molekülen – zu Connexonen zusammenlagern und dabei im Zentrum des hexagonal umrahmten Connexons einen Kanal in der Membran offen halten. Da sich gleich gebaute Connexine (und Connexone) aber wechselseitig homophil binden, bilden benachbarte und homophil verbundene Connexone Kanäle, die das Zytosol einer Zelle mit dem Zytosol einer Nachbarzelle direkt unter Umgehung des Interzellularraumes verbinden. Sie tunneln diese Verbindung praktisch mithilfe der Connexone durch den Interzellularraum hindurch. Durch die nur 1–2 nm messenden Kanäle können nur kleine Moleküle passieren. Sie werden nicht aktiv transportiert, sondern folgen den bestehenden Konzentrationsgradienten, d. h. sie fließen von hoher Konzentration diffusiv zum Zytosol mit der niedrigeren Konzentration. Diese Art der Zell-Zell-Kommunikation ist also bidirektional, wobei die Richtung nicht von der Zelle oder durch Strukturmerkmale aktiv festgelegt wird. Ganz anders ist dies bei Synapsen, die nicht unter die Zell-Zell-Kontakte fallen, aber ebenso wie Nexus der Zell-Zell-Kommunikation dienen: Der Informationsfluss in Synapsen ist immer kontrolliert und gerichtet, nicht bidirektional. Nexus kommen sowohl in Epithelien als auch in Bindegeweben und manchen Muskelgeweben vor. In der Herzmuskulatur spielen sie eine substanzielle Rolle bei der Erregungsleitung über die Zellgrenzen der Kardiomyozyten (die sogenannten Glanzstreifen) hinweg (s. Abb. 10.3). Sie kommen an diesen Glanzstreifen hochkonzentriert in den Membranen vor.



11. Mitochondrien und Peroxisomen

Lernziele: Mitochondrien, Peroxisomen und Zelleinschlüsse

- Die Lernziele sind Teil der in Kapitel 4 anfangs dargestellten allgemeinen Lernziele der medizinischen Zellbiologie.
- Sonderstellung der Peroxisomen und Mitochondrien beim Vesikelverkehr in den Membransystemen

Kurspräparate zu Mitochondrien:

1. Mitochondrien vom Crisatyp und vom Tubulustyp in der Elektronenmikroskopie (EM1c-Mitochondrium)
2. Immunhistochemischer Nachweis von Mitochondrien in Kultur (Zelllinie Jeg-3); 2-069-jeg3-mitochondrien-dapi-crop; Mitochondrien=grün
3. Niere, immunhistochemischer Nachweis von Mitochondrien (basale Streifung; 2-076-niere-pavian-mitochondrien)
4. Peroxisomen (Enzymhistochemie, Nachweis endogener Peroxidase, 2-086-leber-peroxidase-reaktion)

Auch Mitochondrien und Peroxisomen sind membranumsäumte, vesikuläre Organellen im Inneren der Zellen. Wie die Membransysteme sind sie eingebettet ins Zytosol, aber sie sind wegen ihrer Herkunft und Funktion nicht in die normalen vesikulären Shuttles im Inneren der Zelle eingebunden und stehen somit ausserhalb der Äquivalenzräume. Bei beiden Organellen gibt es deswegen spezielle und sehr aufwendige Verfahren, um Proteine aus dem Zytosol in das Innere zu bringen. Sie werden deshalb hier etwas losgelöst von den anderen Zellorganellen dargestellt.

11.1 Mitochondrien und Peroxisomen: Gemeinsamkeiten

11.1.1 Mitochondrien und Peroxisomen sind topologische Eremiten

Beide Organellen sind nicht Bestandteil der Vesikeltransportprozesse, die kontinuierlich über ER und Golgi zum und vom Plasmalemm laufen. Sie liegen neben diesen Transportwegen. Das bedeutet auch, dass sowohl Peroxisomen als auch Mitochondrien aus dem Zytosol nur über jeweils spezifische – und von allen anderen vesikulären Strukturen im Zellinneren verschiedene – Transportwege erreicht werden können. Diese Transportmechanismen sind in der Regel komplex und Thema der Biochemie. Vesikuläre Fusionen spielen keine Rolle.

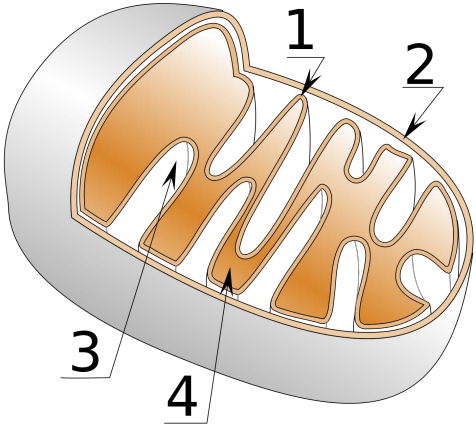

Abbildung 11.1: Schematische Darstellung der Grundgliederung eines Mitochondriums vom Crista-Typ. (1) Innere Mitochondrienmembran, (2) äußere Mitochondrienmembran, (3) Crista, (4) Matrixraum, mitochondrialer Innenraum. Bildquelle: Mitochondrie.svg. (2021, February 26). Wikimedia Commons, the free media repository. Retrieved 14:49, May 3, 2021 from https://commons.wikimedia.org/w/index.php?title=File:Mitochondrie.svg&oldid=536117234

Transport in Mitochondrien: Die Mitochondrien können nur einen kleinen Teil der von ihnen benötigten Proteine selbst aus dem mitochondrialen Genom transkribieren und translatieren. Der größte Teil der mitochondrialen Funktionsproteine wird im Zytosol hergestellt und muss in die Mitochondrien transferiert werden. Aufgrund ihrer Entstehungsgeschichte haben die Mitochondrien eine Doppelmembran (Erklärung: sog. Endosymbiontenhypothese), über die hinweg kooperierende Translokatoren den Transport ermöglichen. Diese werden als TIM und TOM (TIM: Translocator Internal Membrane; TOM: Translocator Outer Membrane) bezeichnet. Details zu diesen Vorgängen werden in der Biochemie besprochen.

Transport in Peroxisomen: Die Signalsequenz für die Translokation von Proteinen aus dem Zytosol in die Peroxisomen ist die relativ kurze Aminosäuresequenz **Ser-Lys-Leu**. Der Protein- und Lipidimport aus dem Zytosol ist für die normale Funktion der Peroxisomen essenziell; Defekte führen zu schweren Erkrankungen. [1] Mehr als 25 Peroxine, die sich an diesen Transportvorgängen beteiligen, sind bekannt. Allerdings sind viele Details beim Proteinimport in die Peroxisomen noch immer Gegenstand der Forschung. Details zu diesen Vorgängen werden in der Biochemie besprochen.

11.1.2 Peroxisomen, Mitochondrien und der Sauerstoff

Sauerstoff ist in menschlichen Zellen – und eukaryotischen Zellen im Allgemeinen – ein wichtiges Substrat der Energiegewinnung. Die Mitochondrien haben die Fähigkeit, Sauerstoff in der Atmungskette zu verwerten. Jedoch bedingt die Gegenwart von Sauerstoff und seine Verarbeitung auch Risiken für Zellen. Denn Sauerstoff ist nicht nur nützlich, sondern auch toxisch, weil er potenziell als hochreaktionsfähiges Radikal vorliegen kann und dann diffusen Schaden durch Reaktionen mit zellulären Molekülen anrichten kann. Dieses Phänomen wird gerne als oxidativer Stress bezeichnet. Reaktive Sauerstoffspezies können gezielt verarbeitet und kontrolliert in oxidative Prozesse eingeschleust werden. Dies kann gleichzeitig benutzt werden, um potenziell ebenfalls schädliche organische Moleküle zu metabolisieren. Diese kombinierte Entgiftung ist eine wichtige Aufgabe der Peroxisomen.

[1] Zum Beispiel ist beim Zellweger-Syndrom Pex2 defekt. Dieses peroxisomale Membranprotein ist am Import von Proteinen aus dem Zytosol beteiligt. Die Betroffenen haben schwerste Gehirn-, Leber- und Nierenstörungen; sie sterben meist kurz nach der Geburt.

11.1.3 Mitochondrien und Peroxisomen sind die Orte der β-Oxidation von Fettsäuren

Fettsäuren werden über die β-Oxidation verstoffwechselt. Dieser Prozess kann nur in Mitochondrien und Peroxisomen erfolgen, wobei die beiden Organellen hierbei kooperieren: Die Peroxisomen können ungeradzahlige (hier möglich: α-Oxidation) und/oder sehr langkettige (z. B. 22 C-Atome) Fettsäuren verarbeiten und geben dann die auf das ideale mitochondriale Maß verkürzten Fettsäuren zur weiteren β-Oxidation an die Mitochondrien ab. Details zur β-Oxidation sind Gegenstand der Biochemie.

11.2 Spezifika der Mitochondrien

Die Mitochondrien (Bauschema s. Abb. 11.1) haben eine von der Zelle getrennte DNA und können selbst transkribieren und translatieren. Allerdings ist diese Fähigkeit nur noch residual und nur wenige der von Mitochondrien benötigten Proteine werden noch von ihnen selbst hergestellt. Die im Inneren der Mitochondrien liegenden Ribosomen sind anders gebaut als die zytosolischen Ribosomen der eukaryotischen Zellen. Das hat zur sogenannten Endosymbiontenhypothese geführt, mit der man die Herkunft dieses Organells mit seiner vielfältigen Sonderstellung zu erklären versucht hat. Danach wurden archaische Prokaryoten von eukaryotischen Zellen – die ohne Mitochondrien keine Möglichkeit der effizienten Sauerstoffverwertung haben – als Symbionten in das Zytoplasma integriert (Endo-symbiont). Neben dem mitochondrialen Genom erklärt das auch die mitochondriale Doppelmembran: Die äußere Membran des Mitochondriums wäre ursprünglich eine zelluläre Biomembran – ein Vesikel – gewesen. Die innere Membran des Mitochondriums entspräche der Plasmamembran des integrierten Prokaryoten. Der von der inneren mitochondrialen Membran umschlossene Raum, der Matrixraum des Mitochondriums, entspräche dann dem ursprünglichen Zytosol des Prokaryoten. Die Endosymbiontenhypothese passt auch zu einer weiteren Eigenschaft der Mitochondrien: Sie können sich durch Sprossung und Teilung innerhalb von Zellen vermehren. Ihre äußere Gestalt kann sich in lebenden Zellen kontinuierlich und rasch ändern.

Sowohl die äußere als auch die innere Membran der Mitochondrien und auch der Matrixraum weisen Besonderheiten auf:

Äußere Mitochondrienmembran: Sie ist zwar von ihrer Herkunft gemäß Endosymbiontenhypothese eine vesikuläre Membran, aber sie nimmt an den vesikulären Materialtransferprozessen nicht mehr teil. Trotzdem ist inzwischen bekannt, dass es zwischen Membranen des ER und der äußeren Mitochondrienmembran räumlich enge Beziehungen gibt, möglicherweise mediiert durch interagierende Membranproteine der beiden Membranen. Diese Mitochondrium-assoziierten Membranen (MAM) sind Gegenstand aktiver Forschung und spielen möglicherweise eine wichtige Rolle bei der Calcium-Homöostase im Mitochondrium und bei der Phospholipid-Erneuerung.

Innere Mitochondrienmembran: Sie enthält die ATP-Synthasen der Atmungskette und ist damit die wesentliche funktionale Membran des Mitochondriums. Die Fläche dieser Membran nimmt in den meisten Zellen des menschlichen Körpers durch faltenförmige Oberflächenvergrößerungen (Cristae in den Mitochondrien vom Crista-Typ) zu (s. Abb. 11.2). Nur in den Steroidhormonproduzierenden Zellen (z. B. Nebennieren, Hoden, Ovar) haben die Mitochondrien röhrchenförmige (tubuläre) Oberflächenvergrößerungen (Tubuli in Mitochondrien vom Tubulus-Typ).

Matrixraum: Hier befindet sich die ringförmige DNA der Mitochondrien, die hier auch repliziert und transkribiert werden kann. Für die Translation der wenigen im Mitochondrium produzierten Proteine werden die hier liegenden Ribosomen prokaryotischen Bautyps eingesetzt. Im Matrixraum liegen auch die elektronenmikroskopisch sichtbaren Matrixgranula.

Neben den essenziellen Rollen bei der Verwertung von Sauerstoff und Fettsäuren übernehmen die Mitochondrien auch regulatorische Aufgaben. Wichtig sind die Mitochondrien beispielsweise bei der Regulation des

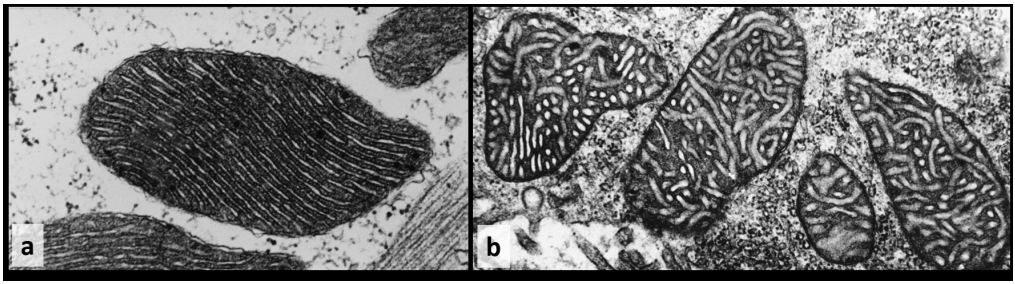

Abbildung 11.2: Elektronenmikroskopische Aufnahmen von Mitochondrien des Crista-Typs (**a**) und des Tubulus-Typs (**b**). Die Anschnitte der leicht gebogenen Röhren im Mitochondrium vom Tubulus-Typ sind gut zu erkennen. Mitochondrien vom Tubulus-Typ kommen nur in Zellen vor, die Steroidhormone produzieren. Mitochondrien vom Crista-Typ sind in allen anderen Körperzellen anzutreffen.

physiologischen Zelltodes, bei der Apoptose.

11.3 Spezifika der Peroxisomen

Für die Peroxisomen gibt es keine Endosymbiontenhypothese. Sie entstehen ganz ursprünglich aus den intrazellulären Membransystemen, haben aber keine Rezeptoren und Signalmoleküle, die die Teilnahme am Vesikeltransfer erlauben. Genau wie normale Vesikel haben sie nur eine begrenzende Membran und meist einen elektronenmikroskopisch gleichmäßig fein granulierten Inhalt. Ähnlich wie bei Mitochondrien können sich Peroxisomen bei funktioneller Beanspruchung durch einfache Knospung vermehren. Allerdings muss das Material, das dafür vorher in den Peroxisomen angesammelt werden muss, im Zytosol hergestellt und in die Peroxisomen transferiert werden. Auf diesem Weg kontrollieren also die Zellen letztlich die Anzahl der Peroxisomen.

Weiterlesen, Schmökern, Keine Pflicht...

Mokranjac, D. und W. Neupert (2005). „Protein import into mitochondria.“ In: *Biochem Soc Trans* 33.Pt 5, S. 1019–1023.

van der Zand, A. u. a. (2006). „The return of the peroxisome.“ In: *J Cell Sci* 119.Pt 6, S. 989–994.

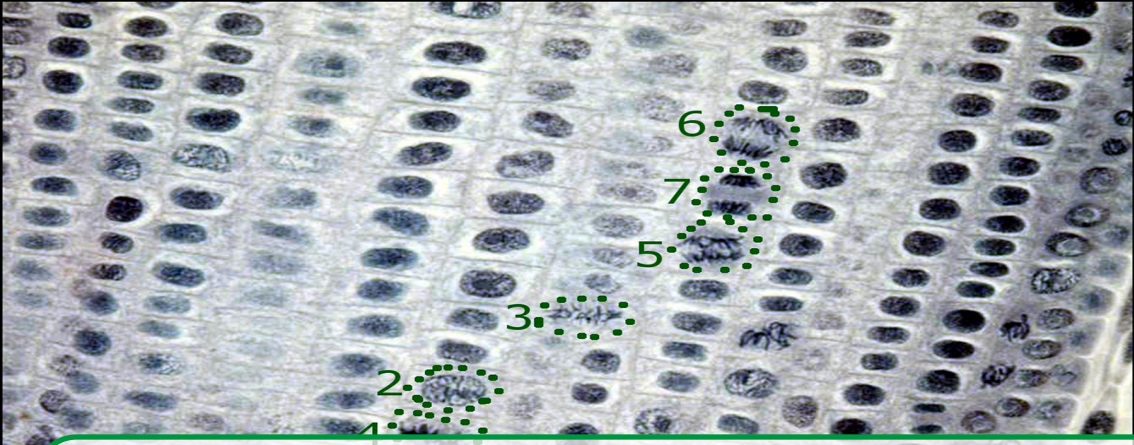

12. Integration: Mitose und Zellzyklus

Lernziele: Mitose, histologische Analyse des Zellzyklus

- Die Lernziele sind Teil der in Kapitel 4 anfangs dargestellten allgemeinen Lernziele der medizinischen Zellbiologie.
- Methoden der gewebespezifischen Analyse des Zellzyklus an histologischen Schnitten
- Ablauf und Phasen des Zellzyklus

Kurspräparate zur Mitose und zur Zellzyklusanalyse:

1. Mitosestadien am Beispiel: Zwiebelwurzel, Eisenhämatoxylin (1-003-zwiebelwurzel-eisenhaematoxylin)
2. Proliferationsanalyse in unterschiedlich stark proliferativen Zelllinien in Kultur, zur besseren Vergleichbarkeit mit demselben Proliferationsmarker (Ki67) detektiert:
   - Jeg3: Vier-Kanal Fluoreszenz, konfokal (Blau: Kerne; Grün: Actin; Rot: Tubulin, gelb: Ki67, konfokal; 2-062-Jeg3-x60-10um-OT1)
   - Humane Fibroblasten: Vier-Kanal Fluoreszenz, konfokal (Blau: Kerne; Grün: Actin, rot: Tubulin; gelb: Ki67, konfokal; 2-063-HFFF2-x60-8um-OT)
3. Mitosen im Paraffinpräparat, Beispiel: Duodenum, längs, HE (1-093-duodenum-he)
4. Zellzyklus- bzw. Proliferationsanalyse an vergleichbar stark proliferierenden Zellen mit unterschiedlichen Proliferationsmarkern (PCNA vs. Ki67): Juvenile Milz
   - Ki67 (1-083-milz-juv-ihc-ki67)
   - PCNA (1-084-milz-juv-ihc-pcna)

Zellen sind grundsätzlich dazu befähigt, sich mitotisch zu teilen und zu vermehren. Aber in Gewebeverbänden tun das keineswegs alle Zellen. Viele Zellen, die hochkomplexe Aufgaben wahrnehmen und tief in die Körperfunktionen integriert sind, haben die Fähigkeit, sich zu teilen, verloren. Das beste Beispiel sind Neurone, also Nervenzellen. Diese Zellen können sich nicht mehr teilen. Ihr Verlust ist somit irreparabel. Blutzellen müssen aber ständig neu gebildet werden. Im Knochenmark gibt es demnach Zellen, die in rascher Folge in Teilungen übergehen. Zellen mit aufeinanderfolgenden Zellteilungen durchlaufen dabei zyklisches Geschehen, das man als Zellzyklus bezeichnet. Davon ist die Mitose nur ein kleiner Ausschnitt. Welche Zelle proliferieren darf und welche nicht, das ist im Körper genau geregelt und überwacht. Schwere Krankheiten, darunter auch die malignen Krebserkrankungen sind mit Störungen der Kontrolle des Zellzyklus verbunden.

12.1 Mitose

Zellen können sich vermehren und dabei teilen. Der Vorgang der Zellteilung selbst wird als Mitose bezeichnet und ist morphologisch gut zu verfolgen. Bereits in der färberischen Lichtmikroskopie können Mitosen gesehen und beobachtet werden. Die Mitose wird wegen ihrer praktischen Bedeutung und Sichtbarkeit in vielen histologischen Kursen vorgezogen und demonstriert. Darum wird sie auch hier im Buch zunächst vorgezogen. Das soll aber nicht darüber hinwegtäuschen, dass sie eigentlich nur die sichtbare Spitze eines medizinisch äußerst bedeutungsvollen Geschehens ist, das ohne besondere Marker lichtmikroskopisch nicht sichtbar ist, nämlich des viel umfänglicheren Zellzyklus.
Die Mitose kann in verschiedene Abschnitte mit spezifischen morphologischen Erkennungszeichen unterteilt werden:

Mitosephase des Zellzyklus: wichtigste Abschnitte

- Trennung des zuvor bereits verdoppelten genetischen Materials auf zwei Tochterkerne (**Karyokinese**) in der hier aufgeführten Abfolge:
  - Prophase
  - Prometaphase
  - Metaphase
  - Anaphase
  - Telophase
- **Zytokinese:** Teilung des Zytoplasmas, wobei die beiden gerade noch in Rekonstitution befindlichen Kerne und die in viele Einzelvesikel zerfallenen intrazellulären Membransysteme auf die zwei Tochterzellen verteilt werden.

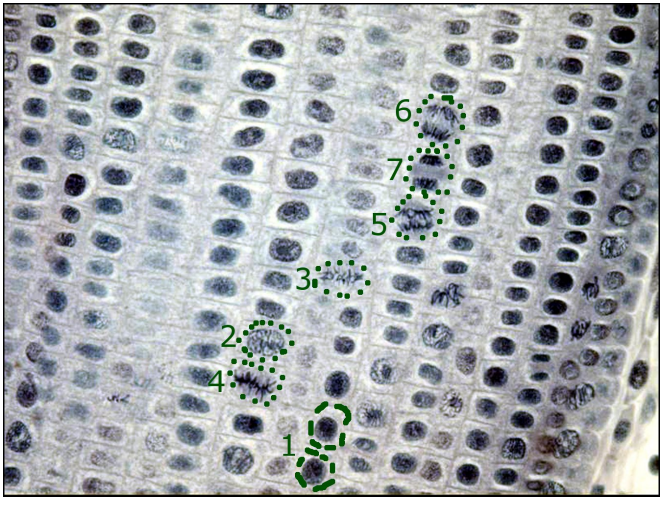

Abbildung 12.1: In dem Präparat von der Zwiebelwurzel (gefärbt mit Eisenhämatoxylin, daher schwarzes Chromatin) sind typische Stadien der Mitose hervorgehoben. 1: typische Interphasekerne, mit dicker Umrandung hervorgehoben, 2–7: verschiedene Mitosestadien, mit Punktierung und Nummerierung hervorgehoben. 2: ein Kern in der Prophase, 3–4: Zellkerne in der Prometaphase (3) bzw. Metaphase (4) mit den Chromosomen als Metaphasenplatte mittig angeordnet, 5–6: frühe (5) bzw. späte (6) Anaphase, 7: Telophase mit beginnender Rekonstituierung des Zellkernes. Screenshot des Histologi@-Präparates 1-003-zwiebelwurzel-eisenhaematoxylin

Weil sich Chromatin üblicherweise sehr gut färben lässt und da während der Phasen der Karyokinese deutliche Veränderungen in der Verteilung und Struktur des Chromatins auftreten, nehmen die morphologischen

Merkmale der einzelnen Phasen in der Regel Bezug auf die Stadien der Karyokinese. Die Zytokinese ist histologisch nicht so gut sichtbar, was sie aber biologisch nicht unwichtiger macht. Die Karyokinese wird wesentlich durch die Tubuline vorangetrieben, während die Zytokinese von Actinen abhängt. Daher treffen Störungen dieser beiden kontraktilen Systeme unterschiedliche Abschnitte der Mitose.

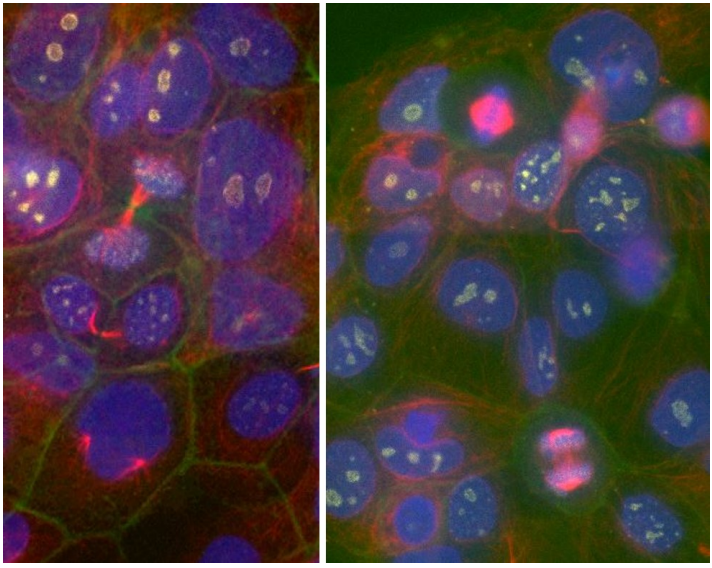

Abbildung 12.2: Fluoreszenzpräparat (4-Kanal), konfokal von einer Monolayer-Kultur von Zellen der Chorionkarzinom-Zelllinie Jeg3. Rot: Tubuline (Antikörper-Nachweis), Grün: Actine (Nachweis mit fluoreszenzmarkiertem Phalloidin), Gelb: Proliferationsmarker ki67 (Antikörper-Nachweis), Blau: Färbung der DNA mit DAPI. Screenshot des Histologi@-Präparates 2-062-Jeg3-x60-10um-OT1

Die einzelnen Phasen der Karyokinese können gut morphologisch unterschieden werden (s. auch Abb. 12.1, 12.2). Das sind die wesentlichen morphologischen Merkmale der verschiedenen Stadien der Karyokinese:

Die Mitosephasen: wichtigste morphologische Kennzeichen

- **Prophase**
  - Die in der S-Phase des Zellzyklus (s. u.) verdoppelten Chromosomen (zwei Chromatiden) kondensieren zu fädigen Strukturen im Zellkern.
  - Die Kerngestalt ist noch erkennbar; die Kernhülle ist intakt.
  - Die Mitosespindel bildet sich im Zytosol zwischen den beiden Zentrosomen (Zentriolenpaar), kann aber die noch im Kern liegenden Chromatiden nicht erreichen.
- **Prometaphase**
  - Die Kernhülle und mit ihr die intrazellulären Membransysteme zerfallen in viele Vesikel.
  - Die Mikrotubuli der Mitosespindel setzen an den Chromosomen (am Kinetochor) an.
  - Die Chromosomen werden bewegt, suchen dabei die Metaphasenebene und ihren Platz.
- **Metaphase**
  - Die Chromosomen sind in der Äquatorialebene angeordnet (in der Mitte zwischen den Spindelpolen).
  - Damit ist die Metaphasenplatte sichtbar geworden.
  - Die Kinetochor-Mikrotubuli setzen jeweils an dem Chromatid an, das dem Pol zugewandt ist.
- **Anaphase**
  - Die Chromatiden eines Chromosoms werden voneinander getrennt, wobei

  - jedes Chromatid (Tochterchromosom) langsam zu dem jeweiligen Pol gezogen wird.
  - Die Kinetochor-Mikrotubuli verkürzen sich, die Pole wandern auseinander.
- **Telophase**
  - Die Tochterchromosomen sind an den Spindelpolen angekommen.
  - Dekondensation der Chromosomen.
  - Neubildung der Kernhülle.
  - Ende der Kernteilung.
  - Die Teilung des Zytoplasmas beginnt mit Kontraktion des kontraktilen Schnürrings.

Mitosefiguren sind auffällig; vor allem die Metaphasenplatten stellen eine deutlich sichtbare und gut – z. B. mit Hämatoxylin – färbbare Struktur dar. Mitosen können daher auch in Schnitten von Paraffinpräparaten noch gut beurteilt werden und wurden viele Jahrzehnte als einzige Möglichkeit genutzt, um das Vermehrungsverhalten (auch Proliferationsverhalten) bestimmter Zellen und Gewebe zu beurteilen. Bis heute ist die Auszählung von Mitosen in Schnitten (**Mitoseindex**: Wie viel Prozent der Zellen sind in Mitose?) ein einfaches, aber ziemlich unelegantes (Auszählen macht Arbeit; Mediziner sparen Arbeit, wo sie können ....☺, übt man schon im Studium) und vergleichsweise unsensitives Mittel der Proliferationsanalytik. Beispiele für Metaphasenfiguren (sogenannte Mitosefiguren) in menschlichem Dünndarmepithel finden Sie in Abb. 12.3.
Die Beurteilung der Proliferation in Geweben des Menschen ist aber eine häufige medizinische Fragestellung. Nahezu in allen Tumoren (benigne, maligne, durch Infektionen (Viren) verursacht etc.) kommt es zu Störungen der Kontrolle des Organismus über die Proliferation. Neben der puren Massenzunahme durch vermehrte Zellzahl (sogenannte Hypertrophie: eher ein funktionelles Problem als ein zellbiologischer Kontrollverlust) ist der Kontrollverlust über die Zellteilung das wesentlich bedrohlichere Phänomen bei vielen Erkrankungen; bei bösartigen Tumoren gehört der Verlust der Proliferationskontrolle zu den Kernkomponenten der Erkrankung. Viele Arzneimittel zur Behandlung maligner Tumoren haben die erhöhte Proliferation maligner Tumorzellen als Angriffspunkt. Das Thema der Proliferation ist also klinisch bedeutsam.

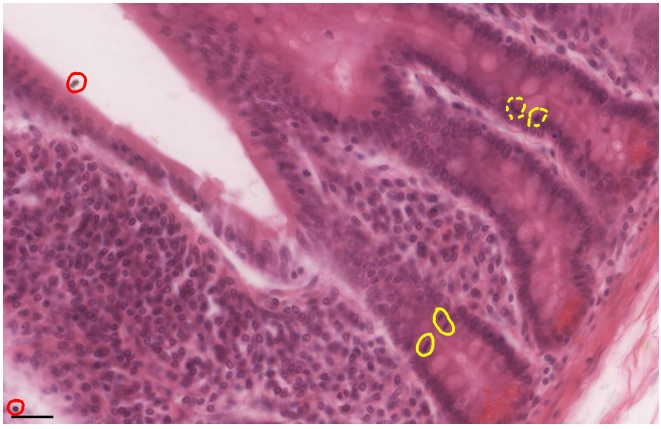

Abbildung 12.3: HE-Färbung vom menschlichen Dünndarm. In den Epithelien des Dünndarms können Sie mit gelb hervorgehobene Metaphasenplatten (Mitosefiguren) erkennen. Es sind nicht alle Mitosefiguren markiert, die sichtbar sind. Die roten Kreise markieren Staubpartikel oder andere Artefakte. Screenshot des Histologi@-Präparates 1-093-duodenum-he

Unter anderem um neue Therapiemöglichkeiten für maligne Tumoren identifizieren zu können, wurde in das Verständnis der Regulation der Proliferation in Zellen und Geweben viel Arbeit investiert. Die Bestimmung des Mitoseindex ist tatsächlich nur eine Notfall-Lösung und wird heute von der histologischen

Proliferations- und Zellzyklus-Analytik übernommen. Die Mitose ist nämlich nur ein kurzer Ausschnitt aus dem Gesamtgeschehen der Proliferation, das man auch als zyklisch betrachten kann, weil Tochterzellen erneut in die Mitose eintreten können.

12.2 Zellzyklus

12.2.1 Die Mitose ist nur eine kurze Phase des ganzen Zellzyklus

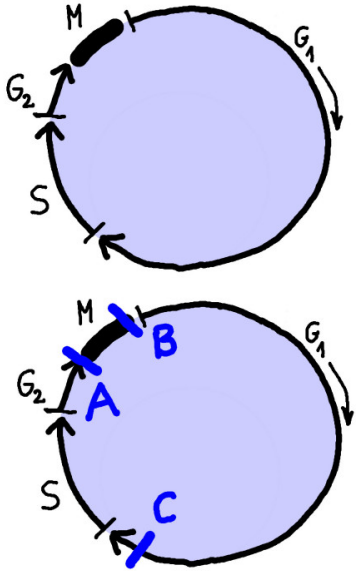

Abbildung 12.4: Oberer Teil: zyklische Abfolge der Phasen des Zellzyklus. Im unteren Abschnitt sind die drei wichtigsten Kontrollpunkte für den Weitergang des Zellzyklus markiert. A: An dieser Stelle ist der Übergang von G2 in M. Hier wird überprüft, ob die DNA wirklich repliziert wurde und ob z. B. die nutritive Umgebung günstig ist. B: In der späten Metaphase wird überprüft, ob wirklich alle Chromosomen mit der Spindel verbunden sind. Erst dann kann die Anaphase beginnen. C: Vor Beginn der S-Phase, am Ende von G1, wird die Entscheidung für den grundsätzlich Eintritt in eine neue Runde des Zellzyklus getroffen.

Die eben vorgestellte, der Mophologie einfach zugängliche Mitose, ist nur ein kurzer Abschnitt des zyklisch sich wiederholenden Vermehrungsgeschehens, des Zellzyklus. Die meisten anderen Abschnitte des Zellzyklus dauern wesentlich länger als die Mitose selbst: Die nicht mitotischen Phasen des Zellzyklus sind vor- oder nachbereitend für die eigentliche Zellteilung.
Vor der Zellteilung muss nicht nur das genetische Material kopiert und bereitgestellt werden, sondern es müssen auch Zellorganellen und Membransysteme zumindest in einem solchen Ausmaß vermehrt werden, dass die Tochterzellen eine entwicklungsfähige Mitgift erhalten. Um also eine Mitose durchführen zu können, muss eine Zelle einen langen und komplexen Anlauf unternehmen. Unmittelbar nach einer Mitose folgt in der Regel eine Phase, in der sich die neu gebildeten Tochterzellen zunächst organisieren und in die Umgebung des Gewebes einordnen. Erst wenn das erfolgreich abgeschlossen ist, kann die Zelle erneut in die Vorbereitung einer neuen Mitose eintreten und DNA und Organellen vermehren. Treten Zellen immer wieder in neue Mitosen ein, so redet man davon, dass sie im Zellzyklus sind.
Der gesamte Zellzyklus wird in die folgenden Phasen (s. Abb. 12.4) unterschieden:

Die Phasen des aktiven Zellzyklus

- **M:** Die M-Phase ist nichts anderes als die eigentliche **Mitose**.
- **G1:** Als G1-Phase wird die unmittelbar auf die Mitose folgende Phase bezeichnet. Die Abkürzung G steht für **Gap**, weil in einer solchen Phase keine wirklich auf den Zellzyklus bezogene Aktivität der Zelle beobachtbar ist.
- **S:** Der Buchstabe S steht hier für **Synthese**; mit diesem Kürzel wird diejenige Phase bezeichnet, in der sich die DNA exakt verdoppelt und auch die restlichen Zellbestandteile in Vorbereitung der Mitose vermehrt werden.
- **G2:** Auf die S-Phase folgt nicht unmittelbar die Mitose, sondern eine Zeit der scheinbaren Inaktivität, eine neue G-Phase, die als G2-Phase bezeichnet wird. In dieser Zeit fällt die Entscheidung, endgültig in die Mitose einzutreten.

In Zellen, die im Zellzyklus sind, folgen die obigen Phasen für die Ursprungs- und die Tochterzellen in vielen Zyklen aufeinander.

Kontrollpunkte im Zellzyklus überprüfen die Voraussetzungen für die folgende(n) Phase(n):
Die Zelle passiert während des Ablaufes des Zellzyklus Checkpoints. Der Eintritt in den Zellzyklus und wichtige Abschnitte seiner verschiedenen Phasen werden durch solche Kontrollpunkte überwacht. Meist wird zuerst sichergestellt, dass die Voraussetzungen für die Passage der folgenden Schritte vorliegen, erst dann erfolgen diese. Die drei wichtigsten Kontrollpunkte sind in Abb. 12.4 dargestellt.

- **G2/M:** Hier wird am Übergang in die eigentliche Mitose sichergestellt, dass die Synthese von DNA und Organellen abgeschlossen ist.
- **Mitose, Übergang von Meta- zu Anaphase:** Hier wird sichergestellt, dass alle Chromosomen mit der Spindel verbunden wurden.
- **G1/S:** Vor dem Eintritt in die S-Phase wird hier die Entscheidung über eine neue Runde getroffen.

12.2.2 Proliferation und Differenzierung sind getrennt: Die Bedeutung der Phase G0

Im menschlichen Organismus sind aber keineswegs alle Zellen im Zellzyklus. Viele Zellen sind aus dem Zellzyklus ausgeschieden und haben sich stattdessen morphologisch und funktionell differenziert, d. h. sie haben gewebetypisches Aussehen und gewebespezifische Funktion übernommen (s. Abb. 12.5). Solche Zellen treten – als Regel – nicht mehr in den Zellzyklus ein und werden auch als No-Growth-Fraction (NGF) bezeichnet. Oft bleiben sie eine Zeit lang (Wochen, Monate, Jahre, bei Nervenzellen ein Leben lang) noch funktional und gehen dann in den regulierten Zelltod, die Apoptose, über. Aus Sicht der Systematik des Zellzyklus werden solche nicht mehr proliferierenden Zellen als Zellen in G0 bezeichnet. Zellen in G0 sind per definitionem aus dem Zellzyklus ausgeschieden; sie haben den Proliferating Pool (PP) in Richtung No-Growth-Fraction (NGF) verlassen (s. Abb. 12.5).
Proliferation und funktionelle Spezialisierung, die man auch als Maturation oder terminale Differenzierung bezeichnen könnte, schließen sich im Körper im Regelfall gegenseitig aus.



Proliferation und Differenzierung sind räumlich getrennt

- Proliferierende Zellen sind nicht vollständig ausdifferenziert, weil sie noch Ressourcen für die Proliferation bereithalten müssen.
- Ausdifferenzierte, funktionell ausgereifte Zellen können sich in der Regel nicht mehr teilen. Sie haben den Zellzyklus verlassen.

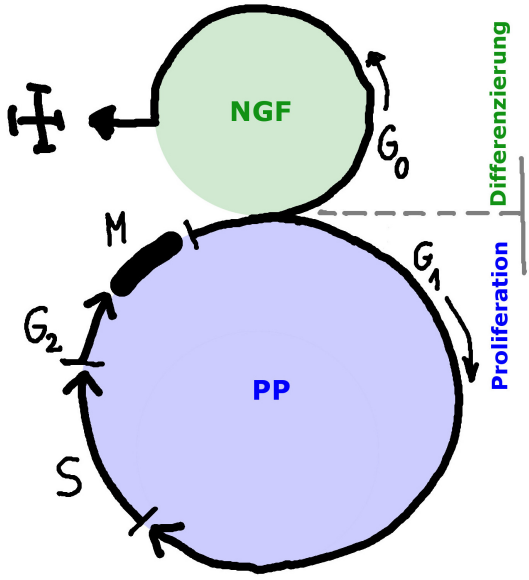

Abbildung 12.5: Das Schema zeigt den Proliferating Pool (PP, blau unterlegt) und die Non-Growth-Fraction (NGF, grün unterlegt) eines Beispielgewebes. Der relative Anteil von PP und NGF am Gesamtpool einer bestimmten Zellpopulation kann je nach Gewebe sehr unterschiedlich sein. Für Nervenzellen beispielsweise gilt, dass der PP gleich null ist. Bei Erythroblasten im Knochenmark ist der PP viel größer als die NGF. Es gilt die Regel, dass vollständig differenzierte und voll funktionale Zellen in G0 sind, d. h. Teil der NGF sind. Zellen in G0 können nur noch aus dem PP erneuert werden, falls es einen solchen für die betreffende Zellpopulation überhaupt noch gibt. Die Entscheidung, ob eine Zelle in G0 oder wieder in G1 eintritt, ist also sehr grundsätzlicher Art.

Hinter dieser Trennung von Differenzierung und Proliferation verbirgt sich offenbar eine Sicherheitsregel im Organismus. Nur Stammzellen können Proliferation und Differenzierung physiologisch kombinieren. Eine der wichtigsten Ausnahmen dieser gegenseitigen Ausschließung von Proliferation und Differenzierung sind darum auch maligne Tumoren, bei denen Differenzierung (zumindestens eine partielle) und Proliferation in derselben Zelle kombiniert vorliegen können.

Viele hochspezialisierte Zellen in unserem Körper (Nervenzellen im Nervensystem, Sertoli-Zellen im Hoden etc.) sind in G0 (d. h. nicht mehr teilungsfähig; manchmal auch als postmitotisch bezeichnet). Die G0-Phase kann lange dauern und ist in den meisten Fällen terminal, d. h. sie geht irgendwann in die Apoptose, den physiologischen Zelltod, über. Nur in solchen Geweben, in denen noch ein Pool proliferierender (oder zumindest zur Proliferation reaktivierbarer Zellen) vorhanden ist, kann der Verlust von ausdifferenzierten Zellen durch Nachschub von Zellen im Zellzyklus ausgeglichen werden.

Das ist in menschlichen Geweben allerdings sehr unterschiedlich. Es gibt im menschlichen Körper Gewebe (Knochenmark, Blut, Darmepithel), in denen eine konstante und rege proliferierende Population vorhanden ist. Zellen in G0, die ausscheiden, können dann ersetzt werden. In anderen Geweben (Nervenzellen, Sertoli-Zellen im Hoden) fehlt ein proliferierender Pool, der ausscheidende Zellen ersetzen könnte. Wenn diese Zellen zugrunde gehen, ist auch ihre Funktion unwiderbringlich verloren. Das Verhältnis von proliferierendem Pool (Zellen im Zellzyklus, Stammzellen) zur No-Growth-Fraction (Zellen in G0, terminal differenziert) ist also eine wichtige Determinante der Zellzusammensetzung in Geweben. Sie bestimmt wesentlich über die Regenerationsfähigkeit mit.

Diese Zusammenhänge spielen nicht nur in der Diagnostik, sondern auch in der therapeutischen Forschung eine Rolle. Wenn nur noch Zellen in G0 vorliegen, aber kein proliferierender Pool mehr vorhanden ist – wie bei Nervenzellen –, dann limitiert das jede Form von Therapie mittels Zellrestitution aus einem internen Reservepool. Die Stammzellforschung zielt genau auf dieses Defizit und versucht, therapeutisch nutzbare

proliferierende Zellpools zu erzeugen, mit denen dann – nach erneuter Differenzierung – Zellverluste ersetzt werden können.
In den meisten Geweben des menschlichen Körpers kommen allerdings sowohl proliferierende Zellen oder zur Proliferation noch aktivierbare Zellen (proliferating pool (**PP**)) als auch Zellen in G0 (No-Growth-Fraction, (**NGF**)) vor. Das gilt z. B. für praktisch alle Epithelien und die meisten Bindegewebe.

12.2.3 Proliferation in der Histologie: zellartspezifische Messung

In vielen Bereichen der Medizin (Embryologie, Wachstumsstörungen, Tumordiagnostik und Tumorprognostik) ist die Frage nach der Proliferationsaktivität einzelner Zellen von Bedeutung. In der Histologie kann die Proliferation morphologisch einzelnen Zelltypen zugeordnet werden, was es erlaubt, eine nach Zelltyp spezifische Proliferationsdynamik in einem aus verschiedenen Zelltypen zusammengesetzten Gewebe bzw. Organ zu betrachten.
Die älteste Methode zur Abschätzung der Proliferation ist das Zählen von Mitosefiguren im Schnitt (s. Abb. 12.3) und die Bestimmung des Mitoseindex (Wie viel Prozent der Zellkerne sind in der Mitose?). Weil dabei nur Mitosen in den Epithelzellen, nicht aber im Bindegewebe gezählt werden können, kann man diese beiden Gewebe und ihre Zellen im Beispiel von Abb. 12.3 getrennt (d. h. zellartspezifisch) bestimmen.
Das Repertoire der Methoden zur Bestimmung der Proliferation in Zellen hat sich aber als Resultat u. a. der Forschung am Zellzyklus wesentlich erweitert. Im Rahmen der Zellzyklusforschung wurden viele Proteine beschrieben, die nur im Zellkern von Zellen exprimiert werden, die im Zellzyklus sind, also zum proliferierenden Pool (PP) gehören. Solche Proteine werden als Proliferationsmarker bezeichnet und können mit Antikörpern im Schnitt nachgewiesen werden.
Beispiele des Nachweises der beiden Proliferationsmarker ki67 und PCNA können Sie in rasch proliferierenden Zellpopulationen untersuchen, z. B. in der menschlichen Placenta, im Dünndarmepithel oder in Lymphfollikeln der Milz. Abb. 12.6 zeigt die Färbung mit diesen Proliferationsmarkern in Lymphfollikeln der Milz. Sie können unmittelbar erkennen, dass die beiden Marker unterschiedlich große Populationen markieren. Das liegt nicht etwa daran, dass die proliferierenden Pools in beiden Präparaten unterschiedlich sind – ganz im Gegenteil, sie sind identisch –, sondern daran, dass die Abdeckung der verschiedenen Phasen des Zellzyklus bei den beiden Proliferationsmarkern sehr unterschiedlich ist: PCNA ist im Zellzyklus wegen seiner langen Halbwertszeit viel länger nachweisbar als ki67 und Mitosen sind nur ein ganz kurzer Ausschnitt des Zellzyklus. Diese Zusammenhänge sehen Sie auch graphisch dargestellt in Abb. 12.7.
Wie in der Abbildung (Abb. 12.6) zu erkennen, wäre eine Indexbestimmung hier am ehesten praktikabel auf der Basis von ki67. Bei PCNA sind nahezu alle Zellen positiv, während Mitosefiguren zu selten sind. PCNA-basierter Proliferationsindex und Mitoseindex sind hier sozusagen out of range für eine quantitative Bestimmung.
Für die Prognostik von malignen Tumoren sind solche Bestimmungen von großer Bedeutung. In der Forschung (als Beispiel sei hier die Embryologie mit ihren multipel ineinander verzahnten Proliferationsvorgängen genannt) ist dieses Werkzeug als Basis für das Verständnis der Gewebedynamik unverzichtbar.

Weiterlesen, Schmökern, Keine Pflicht...

Albertson, R., B. Riggs und W. Sullivan (2005). „Membrane traffic: a driving force in cytokinesis“. In: *Trends in cell biology* 15.2, S. 92–101.
Campisi, J. (2005). „Senescent cells, tumor suppression, and organismal aging: good citizens, bad neighbors“. In: *Cell* 120.4, S. 513–522.
Conlon, I. und M. Raff (1999). „Size control in animal development“. In: *Cell* 96.2, S. 235–244.

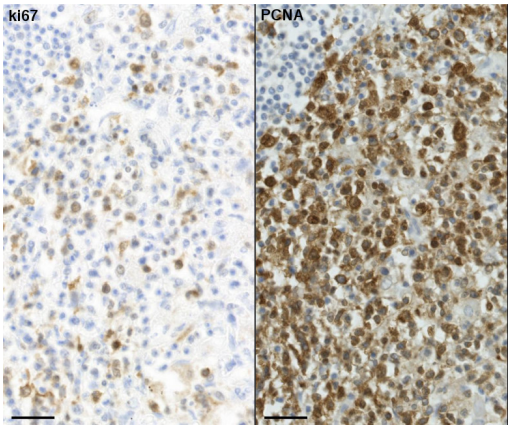

Abbildung 12.6: Ausschnitte aus Lymphfollikeln in der menschlichen Milz. Zellen des proliferierenden Pools wurden mit den beiden Proliferationsmarkern ki67 und PCNA detektiert (braunes Reaktionsprodukt des immunhistochemischen Nachweises). Obwohl der nachzuweisende Zellpool sich nicht unterscheiden kann (die Schnitte stammen vom selben Block), sehen Sie deutliche Unterschiede. PCNA ist häufiger positiv als der Nachweis von ki67. Das liegt daran, dass die nachzuweisenden Proteine unterschiedlich lang während des Zellzyklus exprimiert werden. Für eine praktische Bestimmung eines Indexes wäre hier ki67 zu empfehlen; PCNA erkennt zu viele Zellen für eine praktikable Indexbestimmung, Mitosen sind zu selten. Diese Zusammenhänge sind auch in Abb. 12.7 noch einmal erläutert. Screenshots der Histologi@-Präparate 1-093-duodenum-he und 1-084-milz-juv-ihc-pcna

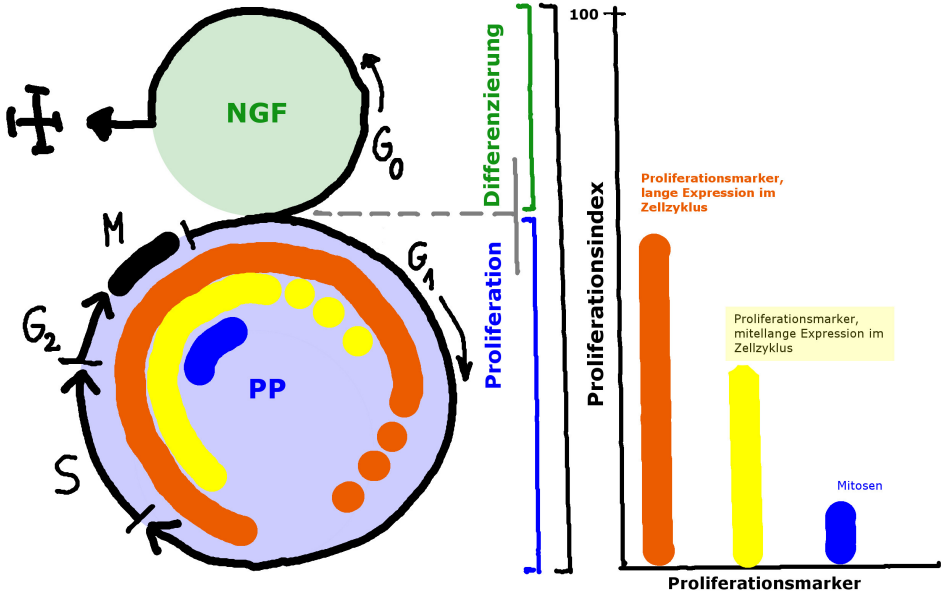

Abbildung 12.7: Das Schema fasst die wichtigsten Grundlagen der Bestimmung proliferativer Gewebedynamik an histologischen Schnitten zusammen. Ein wichtiger gewebeseitig vorgegebener Parameter ist der Anteil des poliferierenden Pools (PP) relativ zur Non-Growth-Fraction (NGF) an der gesamten Zellpopulation. Dieses Verhältnis ist je nach Gewebe sehr unterschiedlich. Prinzipiell kann zur Quantifizierung z. B. der Prozentsatz der mit einem Marker (Mitose oder jeweiliger Proliferationsmarker) positiven Zellkerne pro Zellart (von 100 Prozent, umschließt PP und NGF) bestimmt werden. Daraus ergibt sich ein für jeden Marker-spezifischer Index, der von der Expressionsdauer (Mitosendauer bei der Mitose, Expressionsdauer bei einem Marker) relativ zur Gesamtzyklusdauer bestimmt wird.

Green, D R. (2005). „Apoptotic pathways: ten minutes to dead“. In: *Cell* 121.5, S. 671–674.

Jorgensen, P. und M. Tyers (2004). „How cells coordinate growth and division“. In: *Current Biology* 14.23, R1014–R1027.

Mitchison, T J. und E D. Salmon (2001). „Mitosis: a history of division“. In: *Nature cell biology* 3.1, E17–E21.

Morgan, D O. (2007). *The Cell Cyle: Principles of Control*. London: New Science Press.

Raff, M. (1998). „Cell suicide for beginners“. In: *Nature* 396.6707, S. 119–119.



13. Integration: Exo- und Endozytose

Lernziele: Exozytose und Endozytose (Lernziele überlappen mit denen aus Kap. 6 und 8

- Die Lernziele sind Teil der in Kapitel 4 anfangs dargestellten allgemeinen Lernziele der medizinischen Zellbiologie.
- Unterschiede zwischen regulierter und konstitutiver Sekretion
- Grundkenntnisse zum endo-lysosomalen System
- Prinzip der Rezeptor-mediierten Endozytose mittels coated vesicles

Golgi-Apparat und der nachgelagerte Vesikelverkehr zum Plasmalemm

1. IHC: Golgi-Apparat (GOLM1) in:
   - Zellkultur (2-068-jeg3-golm-lamp-dapi; rot=Golgi-Apparat, grün =Lysosomen, Zellkerne blau)
   - Nebenhoden (Ductus epididymidis), Silbermethode nach Lascano, Hämalaun (2-073-ductus-epididymidis-schwein-haemalaun)
2. Pankreas, HE, basale Basophilie (rER, Ergastoplasma) und apikale Eosinophilie (2-078-pancreas-macaca-he) bei Produktion großer Proteinmengen.
3. Komplexe Kohlehydrate der Glykokalyx als Marker von Golgi-Zisternen, Vesikel-Innenseiten und Außenseite der Plasmamembran (hier des Bürstensaumes), nachgewiesen durch PAS-Reaktion (eine substrathistochemische Reaktion, vergleichend in Durchlicht und Fluoreszenz: Dünndarmepithel, Durchlicht PAS (2-092-jejunum-pas) und selbe Reaktion im Fluoreszenzmodus (2-070-jejunum-pas-dapi-crop)
4. Größere Aggregate der intrazellulären Membransysteme, speziell ER und Golgi-Apparat (EM2a-rauesER-GolgiApparat und EM2b-sekretorischerWeg)

Kurspräparate zum endo-lysosomalen System:

1. IHC: Lysosomen-Nachweis, IHC LAMP1 (2-075-niere-pavian-lamp1
2. Zellkultur HFFF2 (2-071-hfff2-lamp-dapi (lamp=rot), 2-068-jeg3-golm-lamp-dapi, rot=Golgi, grün =Lysosomen, Zellkerne blau)

Die Ausbildung der intrazellulären Membransysteme der Zelle ermöglicht ihr,

- lösliche Proteine in den Extrazellulärraum abzugeben,
- die Außenseite des Plasmalemms gezielt mit Proteinen und Kohlehydraten zu versehen und
- Substanzen aus dem Extrazellulärraum in die intrazellulären Membransysteme zu transportieren.

! **Mit der Abgabe und der Aufnahme von Material über Vesikel ist stets auch ein Membranfluss verbunden. Die Substanz- und Membranflüsse der vesikulären Transport-**

systeme sind immer in einem delikaten Gleichgewicht zu halten und müssen bei allen Vorgängen der Exo- und Endozytose fein aufeinander abgestimmt werden.

13.1 Wege aus der Zelle: Exozytose und Sekretionsmodi

Sprachlich bezeichnet *Exozytose* zunächst jede Form des Transfers von Material/Stoffen aus dem Zellinneren nach außen. Allerdings wird *Exozytose* in vielen Büchern explizit auf den sekretorischen Weg, d. h. auf den Weg über ER, Golgi und die Membransysteme nach außen bezogen. Der gleiche Vorgang wird in der klassischen histologischen Nomenklatur auch als *merokrine Sekretion* bezeichnet. Davon abzugrenzen sind zwei weitere Modi der Sekretion, die durch spezielle biophysikalische Eigenheiten der Sekrete erforderlich werden. Beide nutzen den Weg über ER und Golgi nicht als primären Weg der Sekretion und sind zurückzuführen auf:

- geringe Wasserlöslichkeit des Sekretes (Lipide: **apokrine oder holokrine Sekretion**),
- Wasser als Hauptinhaltsstoff der Sekretion (Kammerwasser des Auges, Schweißsekretion: **ekkrine Sekretion**)

Bitte beachten Sie, dass die Begriffe ekkrine und merokrine Sekretion leider häufig nicht genau voneinander unterschieden werden. Meist wird vor allem der Begriff ekkrin der apokrinen/holokrinen Sekretion als Gegenpol entgegengestellt. Dann bedeutet ekkrin aber nur: nicht apokrin/holokrin. Bei der apokrinen und auch der ekkrinen Sekretion wird in der Regel von den sezernierenden Epithelien immer auch merokrin mit sezerniert – nebenbei sozusagen. Diese Nebenfunktion führt aber nicht zur Änderung des Begriffes für den hauptsächlichen Sekretionsmodus. Im Folgenden werden zunächst die beiden wichtigsten Varianten merokriner Sekretion, also Varianten des sekretorischen Weges über die Membransysteme, beschrieben (Abb. 13.1).

13.1.1 Der konstitutive Modus der Sekretion

Die ständige Notwendigkeit, gealtertes Membranmaterial gegen neu synthetisiertes auszutauschen, führt zu kontinuierlichen Vesikeltransporten aus dem trans-Golgi-Bereich in Richtung Plasmalemm (und vom Plasmalemm in Richtung lysosomales System). Auf diesem Weg werden kontinuierlich auch Vesikelinhalte in den Extrazellulärraum freigesetzt und damit sezerniert. Dieser Weg ist deswegen konstitutiv, weil er bereits zum Selbsterhalt und zur Stabilisierung der Membranen einzelner Zellen funktionieren muss. Es handelt sich demnach nicht in erster Linie um einen Sekretionsvorgang, der primär im Dienst übergeordneter Funktionen des Gesamtorganismus steht; trotzdem wird diese Form der konstitutiven Sekretion im Organismus instrumentalisiert, um z. B. kontinuierlich Produkte der Zellen in den Extrazellulärraum zu sezernieren. Ein typisches Beispiel für Sekretionsvorgänge auf dem konstitutiven Weg ist die Produktion von Bindegewebsfasern und anderen extrazellulären Komponenten des Bindegewebes durch die Bindegewebszellen, die Fibroblasten. Niemand wird diese Zellen später in der Histologie als typische sezernierende Zellen ansprechen und doch werden die Materialien für Sehnen, Bänder und Faszien über den konstitutiven Weg von Fibroblasten produziert. Entscheidend ist hier, dass es zum Differenzierungsprogramm von Fibroblasten gehört, solche Matrixmoleküle zu produzieren. Der konstitutive Weg wird häufig genutzt, wenn Sekretionsvorgänge nicht individuell reguliert werden, sondern quasi eingebettet in Differenzierungsvorgänge als Teilaspekte der Zellreifung in etwa bestimmten Stadien der Differenzierung vorkommen. Hier bestimmt also letztlich die Anzahl der adäquat differenzierten Zellen über die Menge des kontinuierlich sezernierten Produktes.

Die konstitutive Sekretion wird indirekt über die Anzahl und die Aktivierung/Hemmung der Differenzierung der sezernierenden Zellen gesteuert. Der Sekretionsvorgang selbst wird nicht direkt modifiziert.

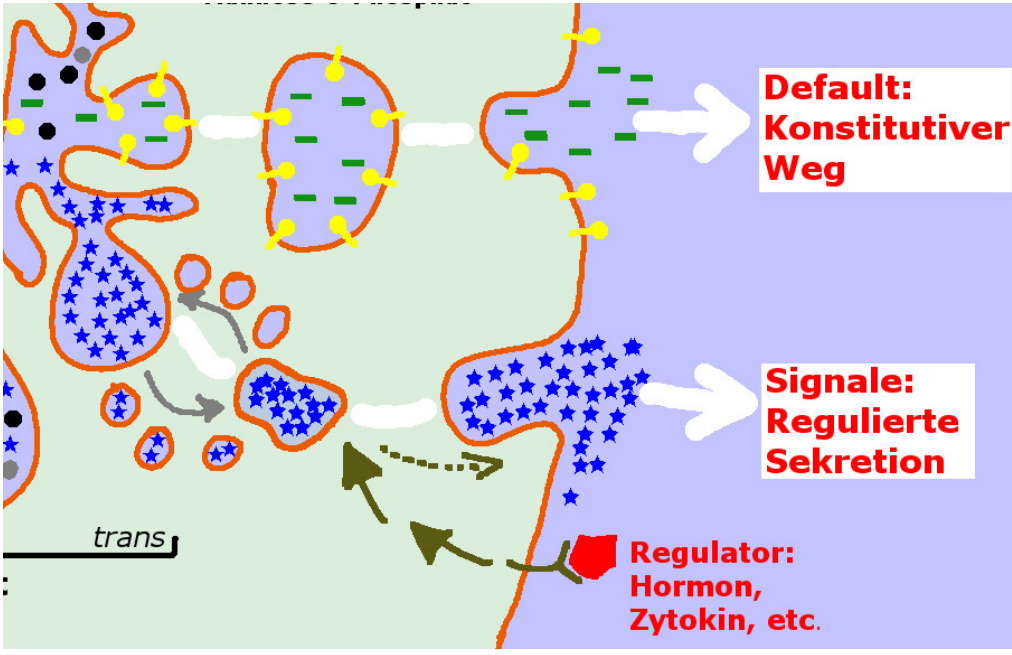

Abbildung 13.1: Teilausschnitt von Abb. 8.9, die die beiden mit den Membransystemen direkt in Verbindung stehenden Modi der Sekretion in einer schematischen Gegenüberstellung zeigt. Der konstitutive Weg ist ein Fluss von Vesikeln und Material, der primär der funktionsgerechten Verteilung von Proteinen und Membranbestandteilen über die Zelle gilt. Er kann aber als Sekretionsweg genutzt werden.
Der regulierte Weg ist in vielerlei Hinsicht optimiert. Er kann Produkte in Sekretvesikeln anreichern und bereithalten. Diese Sekretvesikel werden erst bei Vorliegen physiologischer Stimuli zum Plasmalemm gebracht. Dort werden die Produkte durch Membranfusion freigesetzt. Der regulierte Weg ist also in höhere funktionelle Regelkreise einbezogen. Die Stationen eines Proteins auf dem regulierten sekretorischen Weg sind auch in elektronenmikroskopischen Kurspräparaten abgebildet, s. Abb. 8.12.

13.1.2 Regulierte Sekretion

Bei der regulierten Sekretion handelt es sich um einen Sekretionsvorgang, bei dem ein spezifisches Produkt (in der Regel einzelne lösliche Proteine oder eine Mischung löslicher Proteine) in großen Mengen und als Antwort auf einen physiologischen Stimulus freigesetzt werden soll. Die Produkte der intrazellulären Sekretion werden wie üblich über ER und Golgi-Apparat geführt und dann vom trans-Golgi aus nicht direkt zum Plasmalemm, sondern in spezifische Sekretvesikel überführt. Zwischen diesen im Zytsol in der Nähe des Golgi-Apparates liegenden Sekretvesikeln und dem Golgi-Apparat findet ein reger Pendelverkehr statt, über den das Produkt in den Sekretvesikeln immer stärker aufkonzentriert wird (Abb. 13.1). Die Sekretvesikel werden durch den Pendelverkehr mit dem Produkt quasi repetitiv betankt. Sie wandern zunächst nicht

zur Zellmembran, nehmen nicht am kontinuierlichen Vesikel-Linienverkehr des konstitutiven Weges (vom Golgi zum Plasmalemm) teil. Um die Aufkonzentrierung der Sekrete in den Vesikeln zu erreichen, müssen über die vesikulären Pendelverkehre die nicht zum späteren Sekret gehörenden Nebentransporte (die in jedem aus dem Golgi ankommenden Transportvesikel enthalten sind) auch wieder zum Golgi zurücktransportiert werden. Bei der regulierten Sekretion gibt es also im Regelfall Signalmoleküle und Rezeptoren zum spezifischen Transport, ähnlich wie zwischen den verschiedenen Bereichen des Golgi-Apparates. Diese Hintergründe erklären die gesonderte Stellung der regulierten Sekretion aus rein intrazellulärer Sicht. Es kommt aber eine weitere Besonderheit hinzu, nämlich die Einbindung in übergeordnete physiologische Regelkreise.

Zwar tritt regulierte Sekretion nur in bestimmten Zelltypen – d. h. abhängig von der Differenzierung einer Zelle – auf, aber der Sekretionsvorgang selbst wird von außen ausgelöst, d. h. von außerhalb der sezernierenden Zelle. In vielen Fällen sind solche regulierende Faktoren von außen Botenstoffe wie Hormone oder Zytokine (Abb. 13.1). Die Mechanismen der regulierten Sekretion führen zu einer intrazellulären Bereithaltung von Sekreten, die dann ohne Produktionsvorlauf in wirklich großen Mengen und notfalls aus vielen Zellen gleichzeitig freigesetzt werden können. Die regulierte Sekretion ist also funktionell nicht primär dem Selbsterhalt der sezernierenden Zelle zuzuordnen, sondern sie ist in übergeordnete Funktionsbeziehungen eingebunden.



Die regulierte Sekretion setzt zwar ein bestimmtes Differenzierungsstadium der sezernierenden Zellen voraus, aber die Sekretion wird hier direkt in physiologischen Regelkreisen (z. B. über Hormone) kontrolliert, nicht indirekt über die Kontrolle der Differenzierung der sezernierenden Zellen.

13.1.3 Spezielle Modi der Sekretion

Das Problem der Sekretion von Lipiden:

Wenn große Mengen Lipide sezerniert werden müssen, z. B. bei der Milchsekretion in der Brustdrüse oder auch in den Duftdrüsen der Haut (Duftstoffe sind hydrophob und müssen mit Lipiden gemeinsam abgegeben werden), dann tritt eine Besonderheit auf.

Lipide sind nicht wasserlöslich wie Proteine und können nicht einfach in das vesikuläre Shuttlesystem der Membransysteme eingebunden werden. Sie laufen im Zytosol zu Lipidtropfen zusammen, in deren Randbereich auch monomolekulare Schichten von Phospholipiden vorkommen können. Lipidtropfen sind aber nicht durch die typischen Bilayer der Biomembran vom Zytosol abgegrenzt.

Um diese Tropfen loszuwerden, muss die Zelle einen ganz anderen und recht radikalen Weg beschreiten. Das randständige (i. d. R. sehr actinhaltige) Zytsol mit den Lipidtropfen schnürt sich aktiv von der Zelle ab. Um den Lipidtropfen bildet sich bei der Abschnürung eine Plasmalemmhülle mit etwas Zytosol darunter. Plasmalemm und Zytosol werden also zwangsläufig mitsezerniert. Diese Form der Sekretion wird als apokrine Sekretion bezeichnet. Sie ist eine Art Selbstamputation der Zelle, die einen Teil ihrer Hülle und ihres randständigen Zytosols opfern muss, um die hydrophoben Tropfen loszuwerden. Bleibt die Zelle dabei am Leben und kann neues Sekret bilden und abschnüren, redet man von einer apokrinen Sekretion (z. B. Brustdrüse, Duftdrüsen). Stapelt die Zelle so viele Lipidtropfen auf, dass sie am Ende zugrunde geht und mit den Lipiden gemeinsam als Sekret abgegeben wird, spricht man von holokriner Sekretion (z. B. Talgdrüsen der Haut).

Das Problem der Sekretion von Wasser – ekkrine Sekretion:
Soll eine Zelle große Volumeneinheiten Wasser abgeben, entstehen andere Probleme. In den Schweißdrüsen der Haut beispielsweise muss viel Wasser (Protein ist nicht so entscheidend und niedrig konzentriert) mit etwas Elektrolyten abgegeben werden. Die Produktion des Sekretes erfolgt über den regulierten Weg, aber nur, sofern es um den (niedrigen) Proteingehalt im Schweiß geht. Wasser und Elektrolyte sind die Hauptkomponenten des Schweißes und werden über Membran-assoziierte Prozesse – vor allem Ionentransporte mit osmotischem Wassernachstrom – aus dem Extrazellulärraum in den Drüsenraum transferiert. Diese Form der Sekretion folgt in ihrem Grundmuster ebenfalls nicht dem Schema der Produktion des Sekretes im ER und Golgi-Apparat. Die Produktion des Kammerwassers im Auge ist ein weiteres Beispiel eines solchen Sekretionsprozesses. Für diese Form der Sekretion wurde ursprünglich die Bezeichnung der ekkrinen Sekretion geprägt; diese hat sich mehr und mehr zusammen mit der merokrinen Sekretion zu einem Überbegriff für all das entwickelt, das nicht dem apo- oder holokrinen Schema folgt.

13.2 Endozytose und der lysosomale Weg

Die Zelle nimmt Substanzen und Partikel aus ihrer Umgebung aus ganz verschiedenen Gründen auf. Vielfach aber geht es darum, Substanzen, Teile von Organismen oder ganze Organismen zu zerstören und dabei möglichst auch noch zu hydrolysieren, d. h. zu verwerten. Dieser Aufnahme- und Verdauungsapparat führt zu Verwertungssystemen, die primär nicht für den Verdau externen Materials entstanden sind, sondern auch dafür zuständig sind, gealterte Zellbestandteile zu verdauen und ihre Bestandteile wieder zu verwerten. Es gibt dabei zelluläre »Wertstoffhöfe«, die primär den jeweiligen Äquivalenzräumen zugeordnet sind:

Lysosomen verdauen endo- und exogene Substanzen.

- **Zytosol:** Das *Proteasom* ist der zytosolische Multienzymkomplex, der für die Entsorgung gealterter Proteine zuständig ist. Dafür werden bestimmte Markierungen an den Proteinen angebracht (Ubiquitinylierung; Thema der Biochemie).
- **Membransysteme:** *Lysosomen* sind diejenigen Kompartimente der Membransysteme, die zur Zerlegung zellulärer Makromoleküle befähigt sind.
- **Lysosomen:**
  - enthalten ca. 40–50 verschiedene lytische Enzyme (die sauren Hydrolasen)
  - weisen einen sauren, d. h. niedrigen, pH-Wert auf
  - haben Membranproteine (Protonenpumpen), die den pH-Wert erniedrigen können
  - verfügen über Transporter, um Endprodukte der Lyse ins Zytosol zurückzutransferieren
  - sind auf ihrer Innenseite dicht mit Zuckerketten besetzt, die u. a. dem Selbstverdau vorbeugen
  - werden aus dem trans-Golgi durch Transportvesikel mit Protein- und Membran-Nachschub versorgt
  - werden über Mannose-6-phosphat als Adresssignal vom trans-Golgi aus angesteuert

Der Import von externem Material direkt in Vesikel der Membransysteme durch Abschnürung von Vesikeln des Plasmalemms nach innen ist der bevorzugte Weg der Endozytose bei eukaryotischen Zellen. Was so aufgenommen wird, kann direkt durch Fusion mit Lysosomen verschmolzen werden. Auf diesem Wege sind

Zellen also imstande, ihre internen Wertstoffhöfe auch für den Verdau extrazellulären Materials zu nutzen. Das Proteasom und seine Sonderaufgaben bleiben in diesem Buch aber zunächst ohne weitere Vertiefung. Diese Themen sind bevorzugt in der Biochemie angesiedelt.

13.2.1 Station 1: Von außen in ein Vesikel

Die Aufnahme von Substanzen in das Membransystem funktioniert über die Abschnürung von Vesikeln ins Innere der Zelle. Dabei kann man verschiedene Wege unterscheiden:

(Mikro-)Pinozytose: Die Abschnürung kleiner Vesikel vom Plasmalemm ohne sichtbare Proteinhülle wird auch gerne als Pinozytose bezeichnet. Diese Form der Aufnahme von Material ist im Regelfall als Teil der konstitutiven Endozytose zu interpretieren. Mindestens so wichtig wie die Aufnahme von Material aus dem Außenraum ist die Entfernung gealterten oder überschüssigen Membranmaterials aus dem Plasmalemm. Alle Zellen sind zur Pinozytose grundsätzlich befähigt.

Phagozytose: Am anderen Ende der Skala steht die Phagozytose. Dabei handelt es um die Aufnahme großer Partikel oder ganzer Organismen (Bakterien) in Zellen. Solche Vorgänge finden im menschlichen Körper auch bei der Abwehr bakterieller Infektionen oder bei der Abräumung zerstörten Gewebes in Wundbereichen statt. Phagozytose ist keine generelle Fähigkeit aller Zellen des menschlichen Körpers, sondern ist auf bestimmte Zelltypen begrenzt. Diese Zelltypen (Monozyten, Makrophagen, Granulozyten etc.) können sich oft auch amöboid bewegen. Sie bilden große Pseudopodien, mit denen sie die aufzunehmenden Partikel umschließen und dann als Vesikel ins Zellinnere abschnüren können.

Rezeptor-vermittelte Endozytose (abhängig von Clathrin): Neben Pinozytose und Phagozytose können Zellen definierte Moleküle aufnehmen. Werden Moleküle, z. B. Lipoproteine, gezielt aus einer die Zelle umgebenden Flüssigkeit herausgepickt, so geschieht dies über Rezeptoren. Diese Rezeptoren werden im Wege der Rezeptor-vermittelten Endozytose über Clathrin und geeignete Adaptoren [1] in Clathrin-coated pits (Grübchen) konzentriert, die sich dann als Clathrin-coated vesicles von der Plasmamembran in Zellinnere abschnüren. Diese Mechanismen sind analog zu den Vesikelknospungsprozessen und den Aufreinigungsprozessen, die in den Membransystemen und speziell im Golgi ablaufen.

Clathrin-unabhängige Endozytose: Vor allem in der glatten Muskulatur und in Endothelzellen, seltener auch in anderen Zelltypen des menschlichen Organismus, treten Caveolae auf. Ihre Funktion ist nicht ganz klar; sie werden auch im Zusammenhang mit beispielsweise der Calciumhomöostase von Zellen diskutiert. Diese kleinen Abschnürungen an Zelloberflächen treten häufig in girlandenartiger Anordnung direkt nebeneinander auf. Bei den Caveolae ist ein entscheidendes Protein der caveolären Wand das Caveolin. Darüber kann offensichtlich auch Endozytose erfolgen.

13.2.2 Station 2: Das endo-lysosomale Kompartiment

Nach ihrer Abschnürung ins Zellinnere und dem Verlust möglicher Coat-Proteine wie Clathrin verschmelzen die als endozytotische Vesikel bezeichneten Bläschen in der Regel mit etwas größeren, vielgestaltig geformten vesikulären Strukturen im Randbereich der Zellen, mit den Endosomen (s. Abb. 13.2).
Endosomen stammen aus den intrazellulären Membransystemen und dienen ihrerseits auch als Wanderungsziel für primäre Lysosomen. Diese schnüren sich als coated vesicles aus dem trans-Golgi ab und enthalten lösliche und Membranproteine, deren Glykosylreste Mannose-6-phosphat tragen – das Signal für

[1] Die Adaptoren binden dann an Clathrin und den Rezeptor. Sie rekrutieren damit den Rezeptor und sein Cargo für Clathrin-coated vesicles.

die lysosomale Lokalisation (s. Abb. 8.9). Primäre Lysosomen werden zu Endosomen transportiert und verschmelzen mit Endosomen.
Die Endosomen erhalten dementsprechend vesikuläre Zufuhr sowohl aus endozytotischen Vesikeln aus dem Plasmalemm mit extrazellulärem Inhalt als auch von primären Lysosomen aus dem trans-Golgi-Bereich. Außerdem können auch alternde Zellorganellen, die zur Entsorgung anstehen, in die Endosomen einbezogen werden (s. Abb. 13.2). Die primären Lysosomen bringen die membranständigen Protonenpumpen und die lysosomalen Hydrolasen mit. Der pH in den Endo-Lysosomen erniedrigt sich durch die von den primären Lysosomen mitgebrachten Protonenpumpen auf den für die lysosomalen Enzyme optimalen (niedrigen) Wert und die Zersetzung des Inhaltes beginnt. Der Selbstverdau der Endosomen wird u. a. durch die spezielle Glykosylierung der lysosomalen Seite der lysosomalen Membran verhindert. Die Endosomen treten in eine Art Reifungsprozess ein, in dessen Verlauf sie sich durch mehrfache Abschnürung und durch Inkorporation von Zellorganellen (Autophagie) zwischenzeitlich in nur transient existierende multi-vesikuläre Körper (multi-vesicular bodies, s. Abb.13.2) umformen. Die verdauten Inhaltsstoffe der Endosomen werden über spezielle Transportproteine in das Zytosol zur Wiederverwertung zurücktransportiert. Am Ende eines solchen Weges steht ein sekundäres Lysosom, das häufig auch schlicht als Lysosom bezeichnet wird. Solche sekundären Lysosomen können wieder mit Endosomen fusionieren oder zunächst weitere primäre Lysosomen aufnehmen, bevor sie mit Endosomen fusionieren.

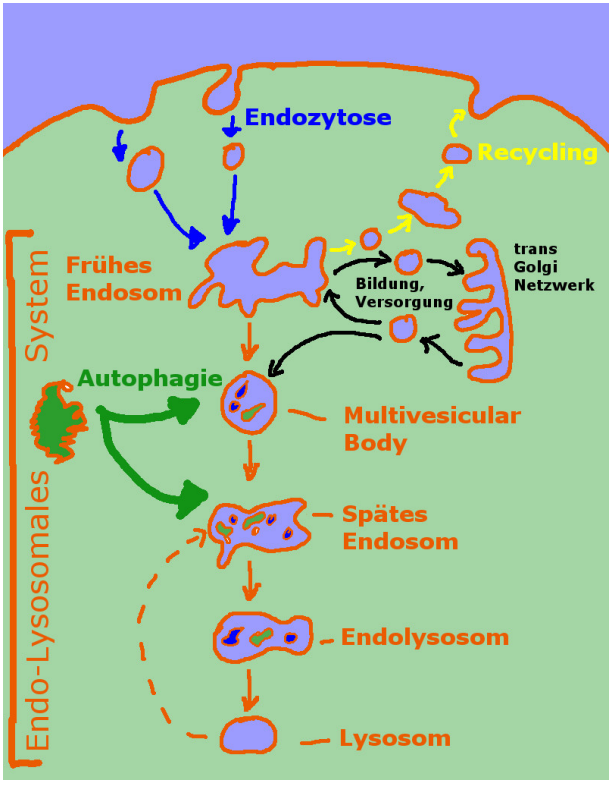

Abbildung 13.2: Wesentliche Komponenten des endo-lysosomalen Systems. Die Farben der Pfeile trennen dabei einige wichtige Unterbereiche des Systems. Blaue Pfeile kennzeichnen die Entstehung endozytotischer Vesikel (hier nicht unterschieden nach Rezeptor-vermittelter oder anderer Endozytose). Die gelben Pfeile zeigen an, dass in verschiedenen Zusammenhängen (z. B. Aufnahme von LDL über den LDL-Rezeptor) Membranbestandteile und Rezeptoren wieder an die Oberfläche zurückgebracht und wiederverwendet werden können. Schwarze Pfeile kennzeichnen die Verbindung zum trans-Golgi-System. Hier besteht ein reger Austausch von Vesikeln. Die über Mannose-6-phosphat für das endo-lysosomale System bestimmten Moleküle werden zum endo-lysosomalen System transportiert. Grüne Pfeile kennzeichnen die Möglichkeit der Autophagie, d. h. der Entsorgung gealterter und dysfunktionaler Zellorganellen. Die orangen Pfeile stellen den Hauptweg des endo-lysosomalen Systems dar.

13.2.3 Darstellung des endo-lysosomalen Kompartiments in vivo:

Das endo-lysosomale System kann grundsätzlich durch verschiedene histologische Techniken dargestellt werden. Möglich wären vor allen Dingen natürlich Nachweise lysosomaler Enzyme oder anderer Inhaltsstoffe. Die Darstellung kann u. a. durch zwei verschiedene Vitalfärbungen erreicht werden (s. Abb. 13.4). Zum einen wurde die Substanz Trypanblau verwendet, die Ratten injiziert wurde. Nach der Injektion zirkuliert sie im Blut und wird über die Nieren ausgeschieden. Es wird allerdings in den Tubuli der Niere kräftig rückresorbiert und zwar in das endo-lysosomale Kompartiment. Dort sinkt der pH-Wert und der Farbstoff fällt aus. Er akkumuliert also in Lysosomen. Zum anderen wurde einem Versuchstier eine kleine Menge Tusche appliziert. Die Tusche besteht aus kleinen Partikeln, die z. B. in der Leber in phagozytierende Zellen, in die sogenannten v. Kupffersche Sternzellen, am Rand der Lebersinusoide aufgenommen werden. Auch können Lysosomen durch den immunhistochemischen Nachweis lysosomaler Markermoleküle (Abb. 13.3) nachgewiesen werden.

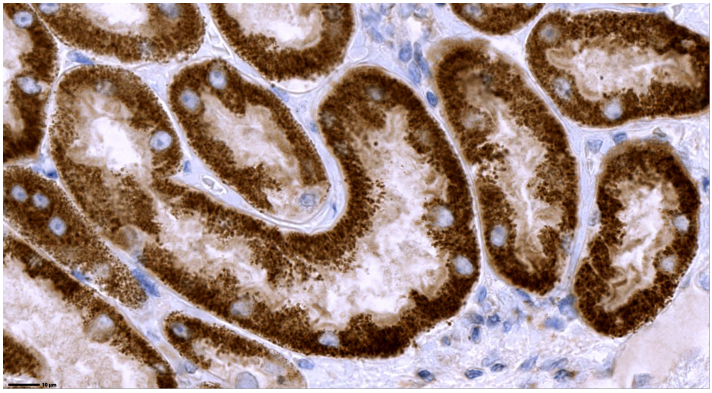

Abbildung 13.3: Die stark resorbierenden Epithelien der Nierentubuli weisen viele Lysosomen auf. Hier sind die Lysosomen durch immunhistochemischen Nachweis des lysosomalen Markermoleküls lamp1 (lysosome associated membrane protein 1) in Epithelien proximaler Tubuli braun dargestellt. Screenshot des immunhistochemischen Histologi@-Präparates 2-075-niere-pavian-lamp1.

Im endo-lysosomalen Kompartiment kann die Zelle Material aus extra- und intrazellulären Quellen in seine Bestandteile zerlegen und diese dann wieder innerhalb der Zelle verwerten. Diese Funktion ist für den Selbsterhalt der Zelle wichtig, aber sie wird auf der Ebene des Gesamtorganismus auch für Resorptionsvorgänge, bei Abwehrvorgängen (unspezifische Abwehr und spezifisches Antigen-Processing) sowie für wichtige Transporte (Beispiel: Lipoproteine (LDL)) genutzt.

Weiterlesen, Schmökern, Keine Pflicht...

Bonifacino, J S. und L M. Traub (2003). „Signals for Sorting of Transmembrane Proteins to Endosomes and Lysosomes*“. In: *Annual review of biochemistry* 72.1, S. 395–447.

Burgess, T L. und R B. Kelly (1987). „Constitutive and regulated secretion of proteins“. In: *Annual review of cell biology* 3.1, S. 243–293.

Conner, S D. und S L. Schmid (2003). „Regulated portals of entry into the cell“. In: *Nature* 422.6927, S. 37–44.

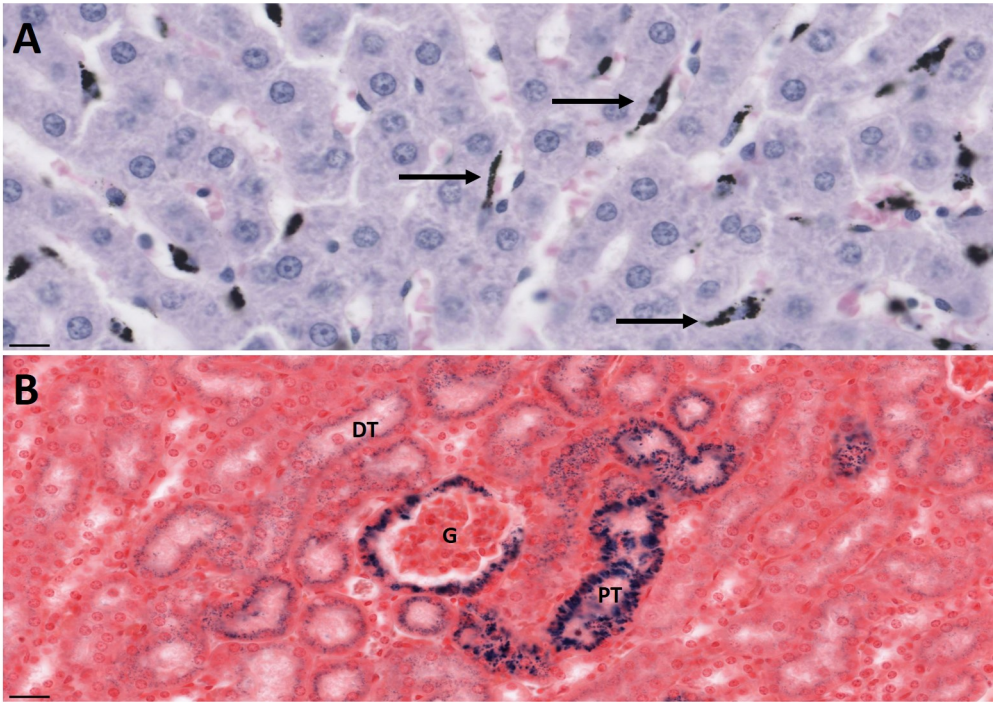

Abbildung 13.4: **A** und **B** zeigen Lysosomen nach verschiedenen Vitalfärbungen. Bei **A** handelt es sich um eine Leber (Ratte). Nach Injektion von Tusche werden die Tuschepartikel von phagozytierenden Zellen der Leber, den v. Kupfferschen Sternzellen (mit Pfeilen gekennzeichnet), aufgenommen. Diese liegen am Rand der Blutgefäße der Leber, an den Lebersinusoiden. Bei **B** wurde einer Ratte der Vitalfarbstoff Trypanblau appliziert. Dieser Farbstoff zirkuliert im Blut, wird in der Niere filtriert und dann aus dem Tubulus in das endo-lysosomale System rückresorbiert. In dem sauren Milieu der Lysosomen fällt der Farbstoff aus und bleibt in den Lysosomen liegen. Lysosomen stellen sich dann als unterschiedlich intensiv blau gefärbte Punkte dar. Entlang des Tubulussystems nimmt die Farbstoffmenge ab. G: Glomerulum; hier findet die Filtration statt. PT: Proximaler Tubulus; hier wird die größte Menge an Farbstoff zurückresorbiert. DT: Distaler Tubulus; hier ist nur noch wenig Farbstoff zur Rückresorption im Lumen vorhanden gewesen. Die Lysosomen sind seltener und schwächer gefärbt. Screenshots der Histologi@-Präparate 1-009-niere-ratte-trypanblau-kernechtrot und 2-046-leber-kupffersche-sternzellen-tusche.

Martin, T F J. (1997). „Stages of regulated exocytosis“. In: *Trends in cell biology* 7.7, S. 271–276.

Mellman, I. (1996). „Endocytosis and molecular sorting“. In: *Annual review of cell and developmental biology* 12.1, S. 575–625.

III

Histologie - Gewebelehre

14 Epithelgewebe 141
15 Sezernierende Epithelien: Drüsen 163
16 Bindegewebe 173
17 Stützgewebe 187
18 Besondere Hartgewebe der Zähne 207
19 Muskelgewebe 213
20 Nervengewebe 241

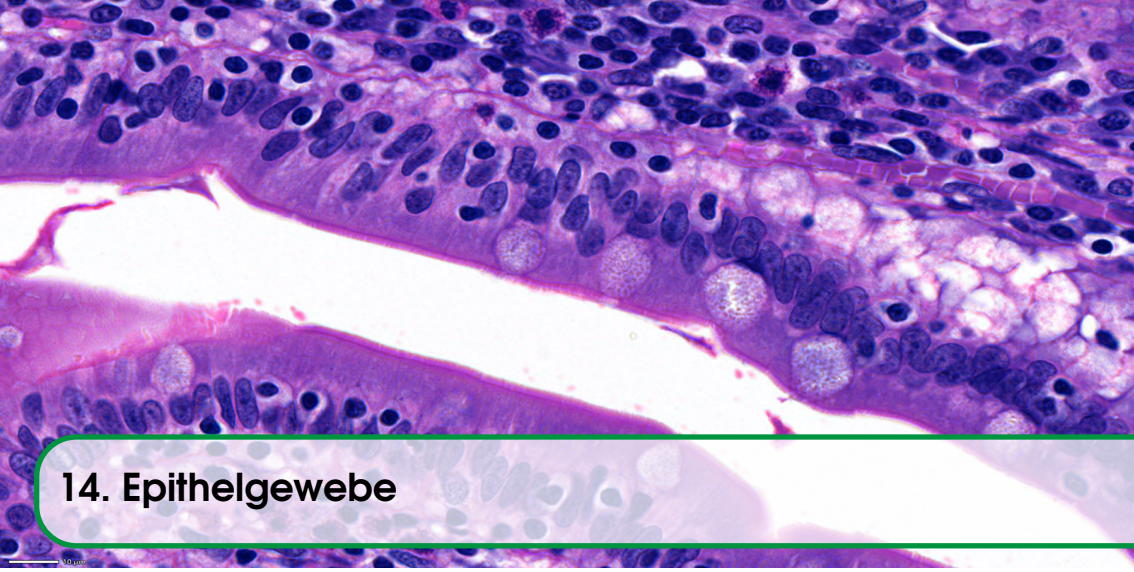

14. Epithelgewebe

Lernziele: Deckepithel und Oberflächendifferenzierungen

- Epithelgewebe definieren, verstehen und erkennen; nach Form der Zellen (platt, iso- und hochprismatisch) und der Schichtung (einschichtig, mehrschichtig, mehrreihig) klassifizieren
- Proliferationsgradienten und Epitheleerneuerung in einschichtigen und mehrschichtigen Epithelien vergleichend beschreiben (im Verbund mit 15)
- Verhornte von unverhornten mehrschichtigen Plattenepithelien unterscheiden
- Verschiedenen Epitheltypen die entsprechende Funktion zuordnen und Beispiele für ihr Vorkommen nennen
- Struktur und Funktion von basalem Labyrinth (basale Streifung), Stereozilien, Mikrovilli und Kinozilien, Beispiele für deren Vorkommen nennen
- Struktur und Funktion der Basalmembran
- Wiederholung und Anwendung auf Epithelien: Struktur und Funktion epitheltypischer Zellkontakte, Grundlagen epithelialer Polarität in ein- und mehrschichtigen Epithelien.

Kurspräparate zur Systematik der Epithelien:

1. einschichtig hochprismatisch: Jejunum, HE (1-006-jejunum-he)
2. einschichtig isoprismatisch (kubisch): Niere, HE (1-036-niere-he (oder 1-008nn-niere-he)
3. einschichtig platt: hinteres Corneaepithel, HE (1-010-auge-vorderer-abschnitt-he)
4. mehrschichtig platt unverhornt: vorderes Corneaepithel, HE (1-010-auge-vorderer-abschnitt-he)
5. mehrschichtig platt verhornt: Fingerbeere, HE (1-011n-fingerbeere-he)
6. Übergangsepithel: Ureter, Schwein, Hämalaun-Eosin (1-013n-ureter-schwein-he)
7. mehrreihiges hochprismatisches Epithel mit Kinozilien: Trachea, Kalb, HE (1-014-trachea-kalb)
8. Proliferationsgradient/Differenzierungsgradient von Krypten in Richtung Zottenspitze, PCNA im Dünndarmepithel (2-093-jejunum-pcna)

Kurspräparate zu Oberflächendifferenzierungen in Epithelien:

1. EM: Kinozilien (EM 4), Bürstensaum (EM 3), Trachea, Kalb, HE (1-014-trachea-kalb)
2. Bürstensaum, Jejunum, HE (1-006-jejunum-he), vergleichend mit Bürstensaum, Dünndarmepithel, Fluoreszenz PAS (2-070-jejunum-pas-dapi-crop)

Epithelgewebe sind flächige, zweidimensionale Gewebe, bei denen viele Zellen nebeneinander, aber nur sehr limitiert übereinander vorkommen. Sie sind primär zweidimensional angelegt und trennen Räume

voneinander.

14.1 Grundlegende Struktur-Funktionsbeziehungen

Epithelien übernehmen auf der Ebene des Organismus (eines hochdifferenzierten Zellstaats) Aufgaben, die funktionell analog sind zu der zentralen Stellung der Biomembranen auf Einzelzellebene. Epithelien grenzen den Organismus von der Außenwelt ab und sind wesentlich an der Kompartimentierung/Funktionalisierung des Innenlebens beteiligt. Ähnlich wie bei den Biomembranen gilt auch hier, dass die Epithelien als Grenzschichten intrinsisch polar gebaut sein müssen, um ihren Aufgaben gerecht zu werden. Allerdings sind in den Epithelgeweben nicht Phospholipide die Bausteine der polaren Grenzschichten, sondern vollständige Zellen, die als Ganzes und im Zellverband für die epitheliale Polarität zuständig sind. Die grundlegenden, auf Zelljunktionen und Zytoskelett basierenden Merkmale, vor allem der einschichtigen Epithelien, sind in Abb. 14.1 und 14.2 zusammenfassend dargestellt.

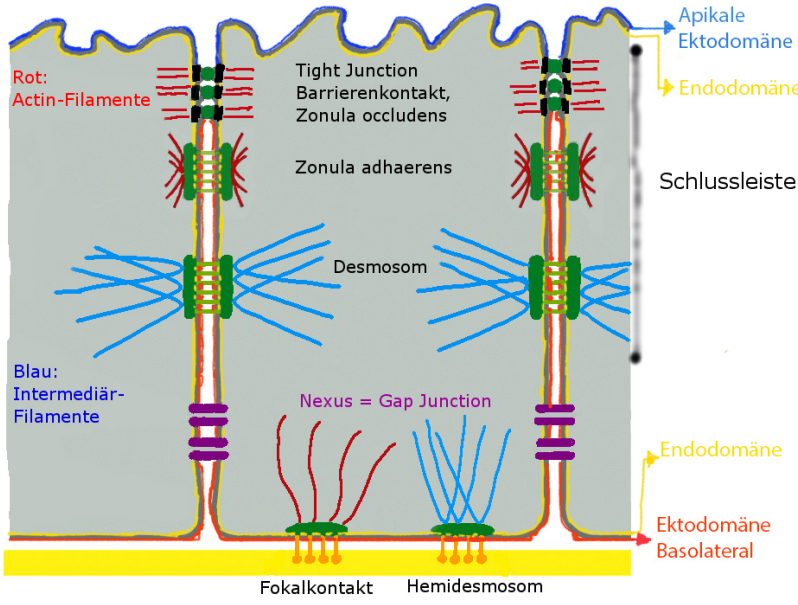

Abbildung 14.1: Sie sehen hier, wie vor allem die tight junctions (Zonulae occludentes) dazu führen, dass das äußere Leaflet des Plasmalemms in zwei Domänen unterteilt wird. Auf der Außenseite der Zelle findet sich eine apikale Domäne (Apikale Ektodomäne, blau) neben einer basolateralen Domäne (basolaterale Ektodomäne, rot). Das innere Leaflet des Plasmalemms (gelb) bleibt einheitlich und durchgängig. Diese Polarisierung von Zellen braucht a priori Zellverbände, weil die Polarität nur durch Interaktion der Zellen miteinander entstehen kann. Sie ist keine Eigenschaft, die Einzelzellen leisten können (s. auch Abb.14.2). Die anderen Zelljunktionen des Schlussleistenkomplexes sind entweder mit dem Actin-Myosin verbunden (Zonulae adherentes und Fokalkontakte) oder mit Intermediärfilamenten (Desmosomen und Hemidesmosomen). Sie stabilisieren die Umgebung der tight junctions mechanisch oder verankern die Zellen auf der hier gelb angedeuteten Basalmembran. Die gap junctions ermöglichen Ionenströme zwischen benachbarten Zellen und damit in dem Zellverband insgesamt. Sie dienen der Kommunikation und Koordination von Zellen, die in einen epithelialen Verband eingebunden sind. Solch eine Koordination ist zum Beispiel wichtig für die Synchronisation des Zilienschlages an der Oberfläche des respiratorischen Epithels.

Der Aufbau von Epithelien folgt allgemeinen Bauprinzipien:

Bauprinzipien der Epithelgewebe

- Epithelzellen stehen dicht an dicht aneinander, ohne nennenswerten Zwischenraum. Zwischen Epithelzellen gibt es keine extrazelluläre Matrix und auch keine Blutgefäße. Der nur 20–40 nm breite Interzellularspalt wird in manchen Epithelien speziell gegen die Diffusion von Substanzen gesichert (tight junctions, Verlegung und Verklebung durch Sekrete der Epithelzellen). Epithelien sind gefäßfrei und müssen durch Diffusion von den subepithelial liegenden Kapillaren aus versorgt werden.
- Epithelgewebe grenzen auf einer Seite i. d. R. an eine Oberfläche, auf der anderen Seite stehen sie auf einer Art Unterlage, der Basalmembran. Mit der Basalmembran sind die Zellen durch Zellkontakte (Hemidesmosomen, Fokalkontakte) verbunden. Unterhalb der Basalmembran beginnt der Raum der Bindegewebe: Hier liegen die Kapillaren, die die Ernährung der Epithelzellen sichern. Die basale Seite der Epithelgewebe ist damit zwangsläufig immer dem Gefäßbindegewebe zugewandt.

Eine Basalmembran gibt es als Schicht unter allen Epithelgeweben. Sie stellt die Abgrenzungs- und Verbindungsschicht zu den unterhalb der Epithelien beginnenden Bindegeweben dar. Die Basalmembran lässt sich grundsätzlich – vor allem in der Elektronenmikroskopie – in Lagen gliedern:

- Der Begriff der **Basalmembran** ist lichtmikroskopisch bezogen und meint dann zusammenfassend alle im Folgenden dargestellten Lagen, die einzeln nur im Elektronenmikroskop, nicht im Lichtmikroskop, unterschieden werden können.
- Direkt unterhalb der Epithelzellen liegt die Lamina rara (*Rara*, weil sie im Elektronenmikroskop immer sehr hell erscheint. Die Dicke dieser Schicht entspricht etwa der Distanz, die die an den Zelljunktionen befindlichen Transmembranmoleküle aus der Membran herausragen. Die Junktionsproteine binden in der Lamina rara an dort befindliche Basalmembran-typische Moleküle, z. B. das Laminin. Insgesamt ist aber der Proteingehalt in dieser Schicht der Basalmembran relativ gering.
- Auf die Lamina rara folgt die Lamina densa (*Densa*, weil stärkere Kontrastierung die Schicht abdunkelt). Lamina rara und Lamina densa werden gerne zusammen als **Basallamina** bezeichnet. Die Basallamina ist damit ein primär elektronenmikroskopisch geprägter Begriff. In der Lamina densa findet sich das netzartig arrangierte Kollagen vom Typ IV, das eine stabile flächige Unterlage sichert. Kollagen IV und Laminin sind typische Moleküle der Basallamina und beides sind Produkte der epithelialen Zellen, die auf diese Weise ihre eigene Unterlage produzieren. Die Basallamina ist damit auch ein konstitutiver Bestandteil des Epithelgewebes (Zellen **und** ihre Produkte) und definiert den Übergang in das Bindegewebe, zu dem die Lamina fibroreticularis qua Herkunft zugehörig ist.
- Auf die Basallamina mit ihren Unterteilungen folgt die Lamina fibroreticularis. Hier finden sich netzartig miteinander verzahnte Filament- und Vernetzungsproteine (Kollagen Typ I, Fibronectine etc.), allesamt Produkte der Bindegewebszellen, nicht aber der Epithelzellen. Diese Proteine weisen ebenfalls vielfältige Bindungsstellen für Laminine und Kollagen Typ IV auf. Dadurch entsteht eine stabile Verankerung des Epithelgewebes auf dem darunterliegenden Bindegewebe.

Gemeinsame Grundmerkmale aller Epithelgewebe

- Epithelien sind hochgradig *polarisiert*.
- Epithelzellen stehen *sehr dicht*, d. h. es gibt kaum einen Interzellularraum.

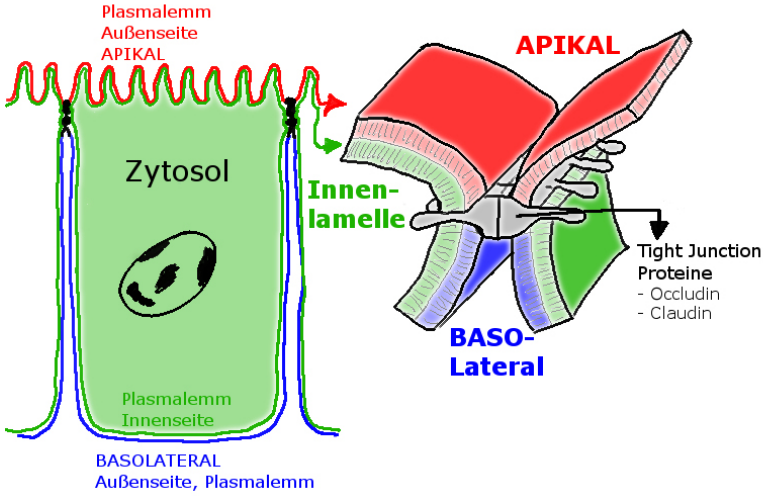

Abbildung 14.2: Auf der rechten Seite sehen Sie den prinzipiellen Aufbau einer tight junction (Zonula occludens). Die Proteine der tight junction sind so gebaut und in das Plasmalemm eingelassen, dass die Innenlamelle des Plasmalemms Lateraldiffusion noch zulässt. Die Außenlamelle ist unterbrochen und unterteilt sich damit in eine basolaterale und eine apikale (Außen-)Domäne. Auf der linken Seite der Abbildung sehen Sie in geringerer Vergrößerung schematisch dargestellt, wie die Polarität der Einzelzellen mithilfe der tight junctions zu einer Polarität der gesamten epithelialen Oberfläche führt. Die tight junctions sorgen außerdem dafür, dass zwischen die Zellen nichts eindringen kann. Der parazelluläre Raum ist verschlossen und alle über die Epithelgrenze zu diffundierenden Substanzen/Stoffe müssen entweder frei durch Zellmembranen diffundieren oder durch die Zellen hindurch auf die andere Seite des Epithels gelangen können. Die Zellen kontrollieren damit den transepithelialen Transport.

- Epithelzellen treten zu *flächigen Zellverbänden* zusammen.
- Epithelien sind *immer von Bindegewebe unterlagert*.
- Epithelien sind gefäßfrei.
- Epithelien grenzen sich vom Bindegewebe durch eine Basallamina ab. (Das tun andere aber auch, z. B. Muskel- oder Fettzellen.)
- Epithelzellen bilden untereinander mehrere Typen von Zellkontakten aus. (Das tun andere aber auch, z. B. Fibroblasten oder Osteozyten.)

14.1.1 Polarisierte Einzelzellen im einschichtigen Verband

Die zu einem einschichtigen Epithelverband gehörenden Zellen sind in einer einzigen Zelllage auf der Basallamina nebeneinander angeordnet. Alle Zellen des Verbandes haben direkten Kontakt zu Nachbarzellen und zur Basallamina. Um diesen einschichtigen Verband polar zu gestalten, muss jede einzelne Zelle in sich bereits polar sein. Aus der massiv parallelen Anordnung polarisierter Einzelzellen entsteht eine polare Schicht, und zwar das einschichtige Epithel. Die der Basallamina zugewandte Domäne dieser Zellen wird als basolaterale Domäne bezeichnet; die der Epitheloberfläche zugewandte Domäne wird als apikale Domäne bezeichnet.

Entscheidend für die Trennung dieser beiden Domänen sind tight junctions zwischen benachbarten Zellen,

die lumennah gürtelfömig zwischen den Epithelzellen liegen (s. Abb. 14.2). Sie werden vielfach durch Desmosomen und Zonulae adhaerentes zum epithelialen Schlussleistenkomplex ergänzt. Die tight junctions verschließen den Raum zwischen den Epithelzellen diffusionsdicht und teilen gleichzeitig durch eine intramembranale Diffusionsbarriere die äußere Lage der Plasmamembran in zwei Domänen. Die tight junction stellt ein Diffusions- und Verteilungshindernis in der Membran dar. Keine Proteine in der Außenlamelle der Bilayer noch solche, die die gesamte Membran durchqueren (integrale Membranprotine), können über die tight juncion hinweg von der apikalen zur basolateralen Domäne gelangen (oder umgekehrt). Phospholipide und membranassoziierte Proteine der inneren Lage der Plasmamembran werden durch die tight junctions nicht in der Lateraldiffusion behindert. Die beiden Membrandomänen haben damit nach innen zum Zytosol eine im Prinzip kontinuierliche Seite der Phospholipid-Bilayer, sind aber auf der Außenseite durch die tight junctions in eine apikale und eine basolaterale Domäne geteilt.
Die tight junctions sind typische Zelljunktionen von Epithelien, da diese bereits auf Einzelzellebene intrinsisch polarisiert sein müssen. Nach wie vor ist es allerdings so, dass die Polarität der einzelnen Epithelzelle auf Zell*junktionen* beruht und damit von *mehreren* kooperierenden, gleichsinnig differenzierten Zellen abhängt. [1] Der zelluläre Apparat der so verbundenen Epithelzellen kann die beiden Domänen als separate Adressen verwalten. Die Vesikelströme und Stofftransporte können in derart organisierten Zellen kontrolliert von/nach apikal, von/nach basal oder als Transzytose adressiert werden (s. auch Abb. 14.2).
Der zelluläre Apparat dieser Zellen wird also polarisiert und in den Dienst der epithelialen Gesamtfunktion gestellt. Dadurch werden gerichtete Sekretions- und Resorptionsleistungen möglich. Einschichtige Epithelien des oben ausgeführten Zuschnitts sind daher häufig als Grenzschichten in Bereichen zu finden, in denen Sekretionsfunktionen oder Resorptionsfunktionen (Epithelien des Magen-Darm Traktes, Epithelien der Nierentubuli etc.) funktionell im Vordergrund stehen.



Einschichtige Epithelien dienen vor allem der Resorption und Sekretion. Sie sind dementsprechend wichtig im Darmrohr und in der Niere, aber auch in den meisten exokrinen Drüsen. Weiterhin kommen einschichtige Epithelien als Gangepithelien vor, dann auch mit Zelltypen durchsetzt, die nicht der Resorption oder Sekretion dienen. Beispiele für einschichtige Gangepithelien sind das respiratorische Epithel oder auch das Epithel des Ductus epididymidis.

14.1.2 Geschichtete Epithelien weisen Differenzierungsgradienten auf

Eine große und wichtige Gruppe von Epithelien ist vorwiegend mit mechanischem oder auch physikalisch-chemischem Schutz des Körpers betraut. In solchen Epithelien beruht die Polarität des Epithelverbandes nicht auf der Addition der Einzelpolarität nebeneinander positionierter Epithelzellen, sondern auf einem über mehrere Zelllagen reichenden Differenzierungsgradienten, der von der Basalmembran weggerichtet ist (s. Abb. 14.3 und 14.9). Im Unterschied zu einschichtigen Epithelien lösen sich also Tochterzellen der proliferierenden Stammzellen von der Basalmembran ab und werden – während sie sich weiter differenzieren – durch nachrückende Zellen von der Basalmembran entfernt. Die proliferierenden Stammzellen auf der Basalmembran haben eine andere Gestalt und Funktion als die ausdifferenzierten und je nach Epithel teilweise auch schon apoptotischen Lagen an der Oberfläche. Um die im Vordergrund stehende Schutzfunktion sowie mechanische Stabilität zu gewährleisten, haben solche Epithelien als dominierende

[1] Karzinome sind maligne Entartungen epithelialer Gewebe. Im Rahmen der schrittweisen Entstehung von Karzinomen wird nicht nur die Proliferationskontrolle aufgehoben, sondern auch die epitheliale Ordnung durch Veränderung der Zelljunktionen zerstört. Die Störung der normalen epithelialen Polarität gesellt sich also zum Verlust der Proliferationskontrolle hinzu.

Zelljunktion dicht stehende Desmosomen, Hemidesmosomen und Fokalkontakte. Über die miteinander dicht verbundenen Zellen und ihre intrazellulären Filamentsysteme entstehen mechanisch sehr resistente dicke Zelllagen, die die Basis der Schutzfunktionen dieser Epithelien darstellen. Tight junctions sind nicht typisch und nur in Spezialfällen in der apikalen Lage vorhanden. In manchen dieser Epithelien wird der Interzellularraum durch stark lipidhaltige Sekrete verstopft.
Mechanische Schutzfunktionen stehen zum Beispiel beim Epithel der Haut, der Epidermis, im Vordergrund. Die physikalisch-chemische Schutzfunktion gegen konzentrierten Urin steht beim Urothel im Vordergrund.

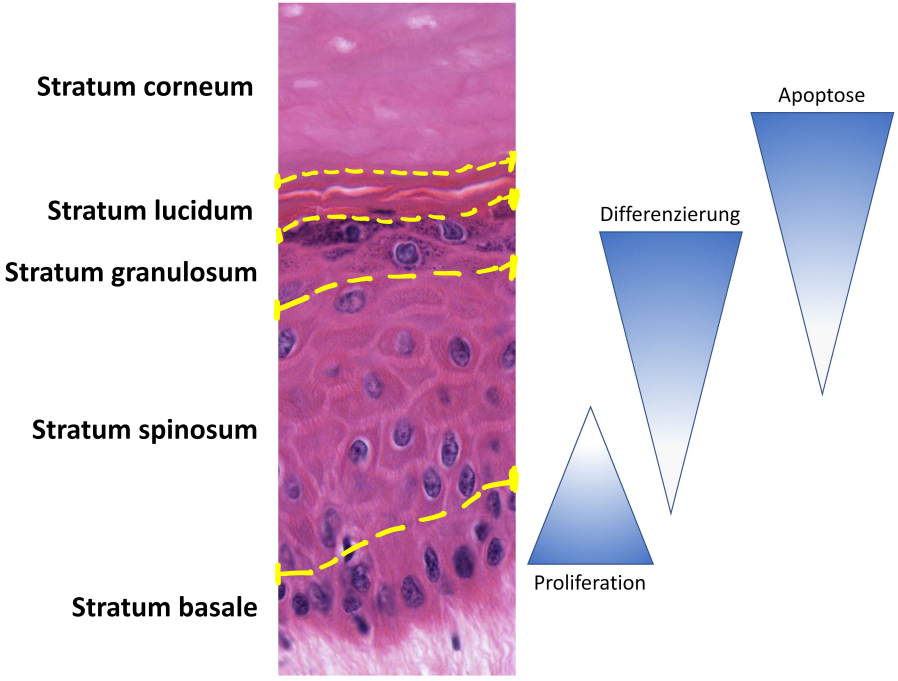

Abbildung 14.3: Beispiel geschichteter Differenzierungsgradienten in mehrschichtigen Epithelien. Dies geschieht am Beispiel des mehrschichtigen verhornten Plattenepithels (Epidermis) der Fingerbeere (1-006-jejunum-he). Die von der Basalmembran weg gerichtete Abfolge von Proliferation, Differenzierung und Apoptose ist rechts neben der Histologie schematisch dargestellt. Ab dem Stratum lucidum sind keine lebenden Zellen mehr vorhanden. Die vorherrschenden Zelljunktionen in mehrschichtigen Epithelien sind Punktkontakte. Der Parazellulärraum ist darum nicht so absolut dicht verschlossen wie durch die tight junctions einschichtiger Epithelien. Der dichte Besatz von Punktkontakten sorgt für große mechanische Belastbarkeit. Im Bild wird dies durch die stachelbeerartigen dünnen Ausziehungen der Zellen im Stratum spinosum sichtbar. Beim histologischen Aufarbeitungsprozess kommt es zu Schrumpfungen der Zellen, die aber an ihren Zellkontakten verbunden bleiben; sie wirken wie aufgehängt an vielen Zellkontakten. Dieser Aspekt ist namensgebend für das Stratum spinosum. Der histologische Teil des Bildes ist ein Screenshot des Histologi@-Präparates 1-011n-fingerbeere-he.

14.1.3 Regenerationsmuster in ein- bzw. mehrschichtigem Epithel

In einschichtigen Epithelien ist die zur Regeneration und Zellteilung fähige Population von Zellen nicht immer gleichmäßig über die epitheliale Basalmembran verteilt. In einschichtigen Resorptionsepithelien gibt es häufig Zonen, in denen sich Mitosen im Epithel gehäuft finden, z. B. im Dünndarm am Boden

der Krypten, in den Glandulae gastricae in den mittleren Abschnitten der Drüsenschläuche. Von dort aus wandern die Zellen dann entlang der Basalmembran langsam in Richtung der Hauptfunktionszonen, dabei immer weiter maturierend. In solchen Epithelien sind also Differenzierungsgradienten entlang der Basalmembran ausgerichtet. Im Dünndarm befinden sich die am weitesten differenzierten Epithelzellen nicht in den Krypten, sondern an den Spitzen der Zotten.
In vielen Gangepithelien kommen solche langstreckigen Verschiebungen entlang der Basalmembran nicht vor; hier sind proliferierende Zellen gleichmäßig über die epitheliale Schicht verteilt. In der näheren Umgebung der proliferierenden Zellen finden sich dann nicht vollständig ausgereifte, kleinere Zellen, die noch nicht in den Epithelverband eingereiht sind – zwar auf der Basalmembran aufsitzend, aber die Oberfläche (noch) nicht erreichend. Weil die Kerne dieser Zellen etwas tiefer, d. h. basaler, liegen als die Kerne der voll integrierten und ausgereiften Zellen, entsteht ein mehrreihiger Aspekt der Kernanordnung im Schnitt (s. z. B. in Abb. 14.5a,b). Die mehrreihige Variante einschichtiger Epithelien ist demnach nicht zuletzt auf ein anderes räumliches Muster der Proliferation und Regeneration zurückzuführen. Beispiele für mehrreihige Epithelien sind das respiratorische Epithel oder auch das Epithel des Nebenhodengangs (Ductus epididymidis; zweireihig).
In den mehrschichtigen Epithelien gibt es eine basal liegende Schicht von Zellen, die zur Proliferation fähig sind und sich asymmetrisch teilen können. Im Unterschied zu den einschichtigen Epithelien lösen sich hier Tochterzellen von der Basalmembran ab und differenzieren entlang des senkrecht zur Basalmembran ausgerichteten epithelialen Differenzierungsgradienten zu der für das jeweilige Epithel typischen Endgestalt an der Oberfläche des Epithels. Die Ausrichtung dieser Differenzierungsgradienten mehrschichtiger Epithelien steht damit auch senkrecht (s. Abb. 14.9) zur Ausrichtung der Differenzierungsgradienten vieler einschichtiger Epithelien.

14.2 Einschichtige Epithelien

14.2.1 Klassifizierung einschichtiger Epithelien

Einschichtige Epithelien werden nach der dominierenden Gestalt ihrer Epithelzellen eingeteilt (s. Abb. 14.4). Diese zunächst etwas formal anmutende Vorgehensweise hat aber einen über die Zellgestalt hinausgehenden, funktionellen Hintergrund. Kachelartig flach ausgezogene Epithelzellen minimieren die transepitheliale Diffusionsdistanz über das Epithel hinweg. Solcherart strukturierte Epithelien sind häufig assoziert mit beispielsweise Gasaustausch (z. B. Alveolen der Lunge, Kapillaren), einem passiven von Diffusion getriebenen Prozess. Für passive Prozesse benötigen Epithelzellen nicht mehr Organellen als für den Selbsterhalt erforderlich. Das ändert sich, wenn Epithelzellen in nennenswertem Umfang mit aktivem Transport von Ionen oder Nährstoffen wie Glucose, Aminosäuren etc. beschäftigt sind: Dann werden ausgeprägte, platzraubende intrazelluläre Membransysteme benötigt und es muss mehr Energie, d. h. mehr Mitochondrien, bereitgestellt werden. Die Zellen werden größer und weisen dann eine würfelförmige oder sogar hochprismatische Gestalt auf. Größe und Gestalt von Epithelzellen sind somit Hinweise auf basale funktionelle Eigenschaften.

Einschichtige *platte* Epithelien

Typische einschichtige Plattenepithelien gehören zu den häufigsten im Körper vorkommenden Epithelien überhaupt. Ihr histologischer Aspekt ist unscheinbar (s. Abb. 14.4c), denn die Zellen des Epithels sind zu äußerst flachen, kachelartigen Bereichen ausgezogen. Diese können vielfach im Bereich von 1 μm dünn und im Querschnitt im Lichtmikroskop kaum noch wahrnehmbar sein. Was allerdings auffällt, sind die Kerne der Epithelzellen, die sich bei sehr dünnen einschichtigen Plattenpithelien in die Oberfläche vorbuckeln

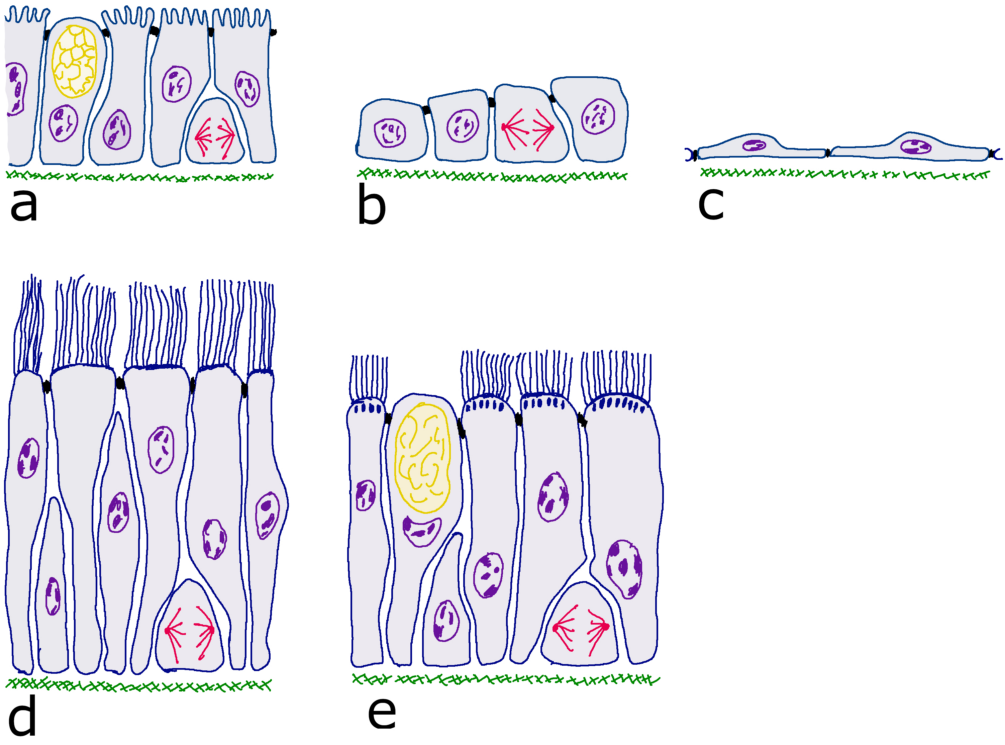

Abbildung 14.4: Grundtypen einschichtiger Epithelien. Die tight junctions (schwarze Punkte zwischen den Zellen) sind Teil der Schlussleistenkomplexe und versperren die perizelluläre Passage. Sie definieren apikale und basolaterale Domänen der Zellen und ermöglichen damit vektorielle Transporte über die Epithel-Barriere. In der oberen Reihe **(a–c)** sind die einschichtig einreihigen Epithelien dargestellt. In den hochprismatischen **(a)** und den isoprismatischen **(b)** Epithelien sind viele Organellen konzentriert, weil ihre resorptiven und sekretorischen Aufgaben oft hohe Zellaktivität erfordern. In beiden Epithelien können Oberflächendifferenzierungen (Bürstensaum, basales Labyrinth) vorkommen. Diese sind hier als Bürstensaum nur für hochprismatische Epithelien **(a)** schematisch dargestellt. Die einschichtigen Plattenepithelien **(c)** können als Raumtrenner fungieren (hinteres Cornealepithel, Mesothel der serösen Höhlen). Sie sind aber am häufigsten an Oberflächen zu finden, in denen die transepitheliale Diffusion wichtig ist (z. B. Alveolarepithel der Lunge, Endothel der Kapillaren). Die einschichtig mehrreihigen Epithelien sind stets hochprismatisch und bestehen aus Zellen, die noch nicht alle die Oberfläche erreicht haben. Dadurch ergeben sich unterschiedliche Zellgrößen, die den mehrreihigen Aspekt bei der Anordnung der Zellkerne verursachen. Solche Epithelien finden sich häufig als Gangepithelien (**d**: Ductus epididymis; **e**: respiratorisches Epithel). Oberflächendifferenzierungen, die hier vorkommen können, sind Stereozilien **(d)** oder auch Kinozilien **(e)**.

können. Tight junctions gehören auch hier zur Grundausstattung der meisten dieser Epithelien; auch diese flachen Zellen sind schon polar gebaut. Typische sehr flache einschichtige Plattenepithelien existieren als Auskleidung aller Blut- und Lymphgefäße (hier auch als *Endothel* bezeichnet; sehr häufiges Vorkommen!) und als Epithel der Alveolen in der Lunge. Die Begrenzung der großen Körperhöhlen (Mesothel der Pleura und des Peritoneums), das äußere Blatt der Bowmanschen Kapsel der Glomerula der Niere sowie die innere Oberfläche der Cornea sind ebenfalls Beispiele für einschichtige Plattenpithelien.

Einschichtige *(iso- bis hoch-)prismatische* Epithelien

Iso- bis hochprismatische Varianten des einschichtigen Epithels kommen vor allem in resorbierenden und sezernierenden Epithelien vor und sind auf die hier typischerweise größeren Zellen mit reichlich Organellen zurückzuführen (s. Abb. 14.4a,b). In vielen solcher Epithelien existieren vollwertige Schlussleistenkomplexe mit tight junctions als polarisierendem Element. Diese Junktionskomplexe stabilisieren mechanisch und verschließen den Zugang zum Interzellulärraum. Damit wird parazelluläre Diffusion verhindert, Epithelzellen werden zu Gatekeepern der transepithelialen Prozesse. Typische Beispiele für solche Epithelien finden sich im Darmepithel, in der Niere sowie in den Endstücken und Ausführungsgängen exokriner Drüsen.
In einigen (iso- bis hoch-)prismatischen Epithelien finden sich mehrere, verschieden funktionalisierte Typen von Epithelzellen nebeneinander. Neben Zellen, die der Hauptfunktion der Resorption (Bsp. Darmepithel) oder des Transportes (Bsp. Kinozilien-tragende Zellen des mehrreihigen respiratorischen (Flimmer-)Epithels) dienen, gibt es auch eingestreute oder auch in Gruppen zusammenstehende Zellen, die sekretorisch aktiv sind. Der am weitesten verbreitete Zelltyp dieser Art ist die Becherzelle, eine schleimproduzierende Zelle, die durch ihren glockenartigen Aspekt, den häufig nach basal verschobenen Zellkern und die geringe Färbbarkeit des Zytoplasmas auffällt. Die Schleimsubstanzen, die in diesen Zellen in großen Mengen produziert werden, enthalten viele Kohlehydrate, die sich in der Histologie nur mit Spezialverfahren (z. B. PAS-Reaktion) darstellen lassen. Mit den Standard-Farbstoffen Eosin und Hämatoxylin färben sie nicht.

Einschichtige *mehrreihige* hochprismatische Epithelien

Einschichtige mehrreihige Epithelien sind i. d. R. zugleich auch hochprismatisch, weil sich anders kaum mehrere Zellkernreihen übereinander unterbringen lassen (s. Abb. 14.4d,e). Für diese Epithelien gilt, dass die Zellen des Epithels unterschiedlich groß sind. Zwar haben alle Zellen Kontakt zur Basallamina (einschichtig), aber nicht alle sind groß genug, um die Oberfläche zu erreichen und schon funktionell voll integriert zu sein. Daraus ergibt sich im histologischen Aspekt, dass die Zellkerne in mehreren Reihen angeordnet zu sein scheinen (Mehrreihigkeit). Es ist praktisch bedeutsam, diesen zellkernreichen Aspekt der Mehrreihigkeit vom typischen und ebenfalls zellkernreichen Aspekt der mehrschichtigen Epithelien unterscheiden zu lernen.

14.2.2 Oberflächendifferenzierung einschichtiger Epithelien

Einige einschichtige Epithelien vom prismatischen bis hochprismatischen Bautyp weisen an ihren Oberflächen spezielle, ihre Funktion unterstützende Differenzierungen auf (s. Abb. 14.5 und 14.4a,d,e), die man nach Funktion und Vorkommen grob in zwei Gruppen teilen kann:

Oberflächendifferenzierungen und Epithelfunktion

- Es gibt Oberflächendifferenzierungen, die *primär* der Vergrößerung einer epithelialen Oberfläche dienen. Solche Oberflächendifferenzierungen kommen typischerweise in resorbierenden Epithelien vor. Es gibt sie in der apikalen Domäne (z. B. Mikrovilli), aber auch in der basolateralen Domäne (z. B. das basale Labyrinth) der Epithelzellen.
- Es gibt Oberflächendifferenzierungen, die der Erzeugung von Flüssigkeitsströmen in Gängen dienen (z. B. Kinozilien) oder Spezialaufgaben in epithelumkleideten Gangsystemen (z. B. Stereozilien im Ductus epididymidis) erfüllen. Solche Oberflächendifferenzierungen treten nur apikal in Epithelzellen auf.

Oberflächendifferenzierungen resorbierender Epithelien

Apikal treten Oberflächendifferenzierungen auf resorbierenden Epithelien häufig als Mikrovilli (s. Abb. 14.5c, 14.6, 14.7) auf. Ein Mikrovillus ist eine fingerförmige Ausstülpung der Zelloberfläche, die als Einzelstruktur in vielen Zelltypen auftreten kann, nicht nur in epithelialen Zellen. Typischerweise sind solche Mikrovilli von einem Aktin-basierten Zytoskelett unterstützt und kontraktil verkürzbar. Ihre äußere Form wird von Aktin und Hilfsproteinen gewährleistet. Mit einer Länge von ca. 1 μm (maximal 2 μm) sind sie als Einzelstruktur im Lichtmikroskop aber gerade im Bereich des Abbeschen Limits, daher normalerweise nicht erkennbar. Einzelne Mikrovilli auf Zelloberflächen fallen in der lichtmikroskopischen Histologie aus diesem Grund nicht auf. In resorbierenden Epithelien treten Mikrovilli als dichter Rasen auf der apikalen Domäne auf. Dieser Rasen wird als Bürstensaum bezeichnet und ist als hoch parallel organisierte, sehr dichte Konglomeratstruktur vieler Mikrovilli im Lichtmikroskop erkennbar. Auch hier gilt, dass einzelne Mikrovilli im Bürstensaum lichtmikroskopisch i. d. R. nicht voneinander unterscheidbar sind. Bürstensäume sind typisch für resorbierende Epithelien des Körpers, z. B. im Darmepithel oder auch in den Epithelien der Nierentubuli. Die apikale Oberfläche solcher Epithelien wird durch den Bürstensaum massiv vergrößert und die Actin-basierte Eigenkontraktilität der Mikrovilli kann die Effizienz der Resorption weiter steigern.

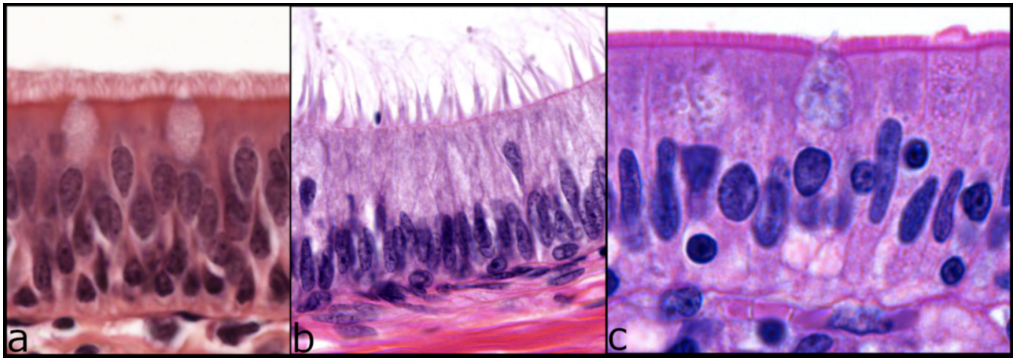

Abbildung 14.5: Mikroskopische Korrelate apikaler Oberflächendifferenzierungen einschichtiger Epithelien. **(a)** Kinozilien im respiratorischen Epithel (einschichtig mehrreihiges Epithel mit Becherzellen). **(b)** Stereozilien im einschichtig zweireihigen Epithel des Ductus epididymidis. **(c)** Bürstensaum im einschichtig einreihigen Epithel des Dünndarms (auch hier Becherzellen). Die Höhe der Oberflächendifferenzierung im relativen Vergleich zum mittleren Längsdurchmesser der hochprismatischen Zellkerne des Epithels ist ein hilfreicher Indikator: Der Bürstensaum ist viel schmaler als der Kerndurchmesser, die Stereozilien sind deutlich länger als der Kerndurchmesser und gut einzeln sichtbar. Die Kinozilien sind nur wenig kürzer als der Längsdurchmesser der Kerne und ebenfalls einzeln erkennbar. Screenshots der Histologi@-Präparate 1-014-trachea-kalb, 2-082-hoden-rhesusaffe-he, und 2-090-jejunum-he.

Basal treten in einigen resorbierenden Epithelien ebenfalls Oberflächenvergrößerungen auf. Dabei handelt es sich um das basale Labyrinth, dessen Vorkommen typisch für die (Rück-)Resorption von Kochsalz (NaCl) ist. Es handelt sich um dicht nebeneinander stehende Auffaltungen des basalen Plasmalemms der Epithelzellen. Zwischen diesen Falten liegen auf der zytosolischen Seite dicht an dicht Mitochondrien, die die Energie für die Ionentransporte bereitstellen. In der Membran selbst kommen dicht gedrängt Ionenpumpen (Na/K-ATPasen) vor. Besonders typisch ausgebildet findet sich basales Labyrinth in den Tubulusepithelien der Niere, aber auch in den Streifenstücken der Mundspeicheldrüsen und der Stria vascularis des Innenohres. An allen diesen Stellen müssen Aufgaben beim aktiven (Massen-)Transport

von Ionen bewältigt werden. Lichtmikroskopisch kann in Epithelien mit basalem Labyrinth bei guter Strukturerhaltung im basalen Zellbereich eine diskrete Streifung erkennbar sein. Der Begriff *basale Streifung* bezeichnet diese Erscheinung. Die Streifenstücke in den Mundspeicheldrüsen verdanken diesem Phänomen ihren Namen.

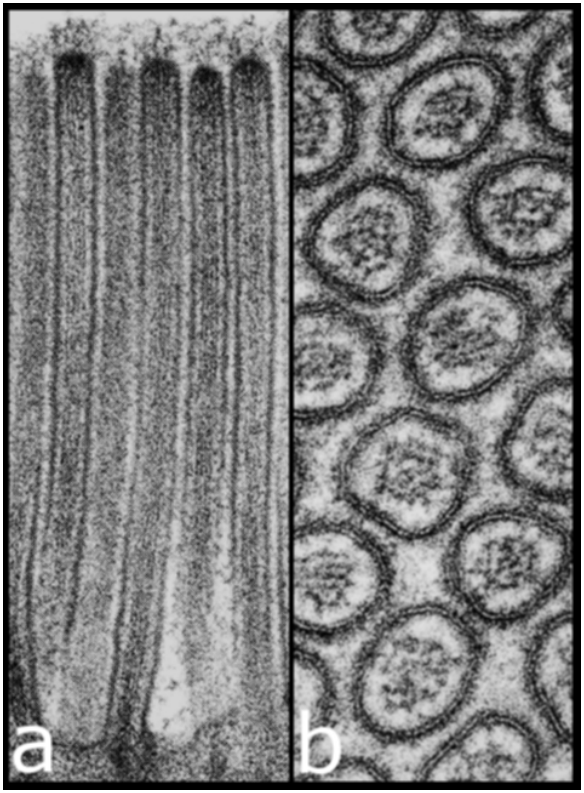

Abbildung 14.6: Mikrovilli im Epithel des Dünndarms im Elektronenmikroskop im Längsschnitt **(a)** und im Querschnitt **(b)**. Im Inneren der Mikrovilli fallen die Aktinfilamente auf, die das Zytoskelett der Mikrovilli darstellen. Die Oberfläche wird von den antennenartig verzweigenden Ketten der Glykokalyx erfüllt. Ausschnitte aus einem Kurspräparat der Anatomischen Anstalt der LMU München (EM3-Bürstensaum)

Typische Oberflächendifferenzierungen in Gangepithelien:

Kinozilien sind vom Mikrotubulus-System getragene apikale Ausstülpungen der Zellen. Ähnlich wie bei den Mikrovilli gilt, dass vereinzelte Kinozilien in vielen Zellen vorkommen können; nur in wenigen Epithelien treten sie aggregiert und in spezieller Funktion auf. Das Mikrotubulus-Skelett der Kinozilien verleiht ihnen die Möglichkeit des Zilienschlages, mit dessen Hilfe die Zellen Strömungen von Flüssigkeiten entlang der apikalen Oberfläche erzeugen können. Kinozilien werden ca. 4–5 μm lang und können daher auch als Einzelgebilde lichtmikroskopisch erkannt werden (anders als die Mikrovilli). Die Mikrotubuli der Kinozilien sind in einer Ursprungsstruktur, dem Kinetosom, verankert, das eine ähnliche Anordnung von Mikrotubuli aufweist wie das Zentrosom (**9 x 3-Struktur**: 9 kreisförmig angeordnete Mikrotubulus-Tripletten). Das Binnengerüst der Zilie (auch bezeichnet als Axonema) besteht aus 9 im Kreis angeordneten Mikrotubulus-Dubletten (kompletter A-Tubulus und inkompletter B-Tubulus). Diese Tubuli gehen direkt

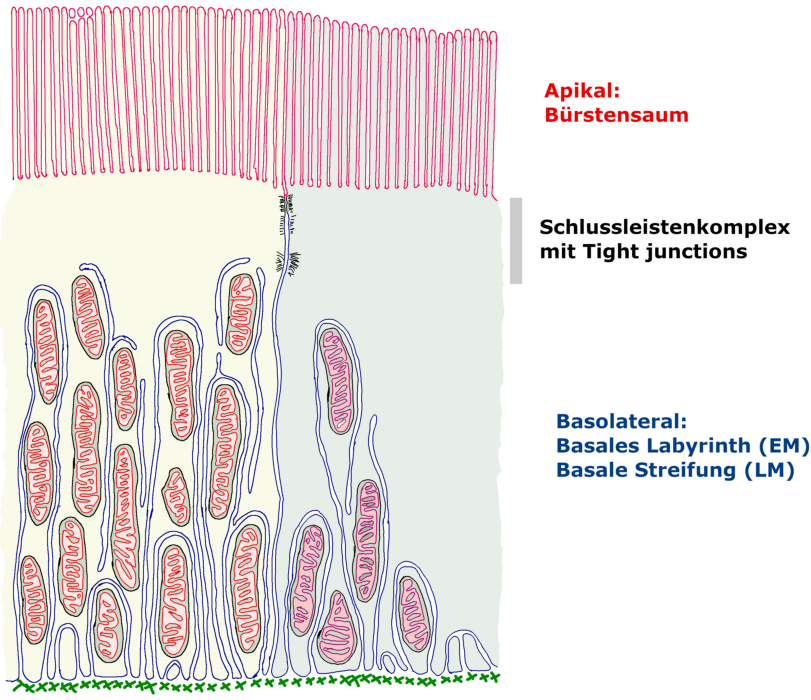

Abbildung 14.7: Zwei benachbarte Zellen eines resorbierenden Epithels (z. B. Tubulusepithel der Niere, einschichtig und einreihig). Der Schlussleistenkomplex mit tight junctions trennt die apikale (rot) von der basolateralen Domäne (blau) der Plasmamembran. Der kleine Zellverband sitzt einer stilisierten Basallamina auf (grün). Apikal findet sich ein voll ausgeprägter Bürstensaum. Das basolaterale Plasmalemm ist mittelgradig stark eingefaltet (rechte Zelle) oder stark eingefaltet (linke Zelle). Das basale Labyrinth weist dicht nebeneinanderliegende Membranen und Mitochondrien auf, die im Lichtmikroskop eine leichte Streifung (basale Streifung) auslösen können. Die basale Oberflächenvergrößerung dient im Wesentlich dem NaCl-Transport. Dort sind in der Membran in großer Dichte Na/K-ATPasen eingebaut, die ihr ATP von den direkt benachbarten Mitochondrien beziehen.

aus den A- und B-Tubuli der Tripletten der Kinetosomen hervor; das (-)-Ende der Tubuli dieser Dubletten befindet sich am Kinetosom. Abweichend zur Geometrie der Kinetosomen findet man in den Zilien zusätzlich zentral ein Paar vollständiger Mikrotubuli (typische Anordnung der Mikrotubuli im Axonema: **9 x 2 + 2-Struktur**). Der Zilienschlag selbst wird durch axonemmales, zwischen den 9 x 2-Dubletten befindliches Dynein generiert. Der Zilienschlag wird über den Epithelverband v. a. über epitheliale gap junctions hinweg koordiniert, sodass sich Wellen von Zilienschlägen in koordinierter Richtung entlang der Epitheloberfläche entwickeln. Diese Koordination des Zilienschlages wird als *metachrone* Koordination bezeichnet, nicht als synchron. Metachrone Koordination ist für die Effizienz des Zilienschlages wichtig. Das Epithel der Trachea und der großen Bronchien (respiratorisches Epithel) ist typischerweise von einem dichten Kinozilienbesatz geprägt. Auch im Epithel der Tuba uterina finden sich Kinozilien. Ein lichtmikroskopisches Korrelat der Kinetosomen, die apikal dicht gepackt am Ursprung der Kinozilien vorkommen, ist der Kinetosomensaum, ein stark eosinophil gefärbter Bereich apikal im Abgangsbereich

der Kinozilien.

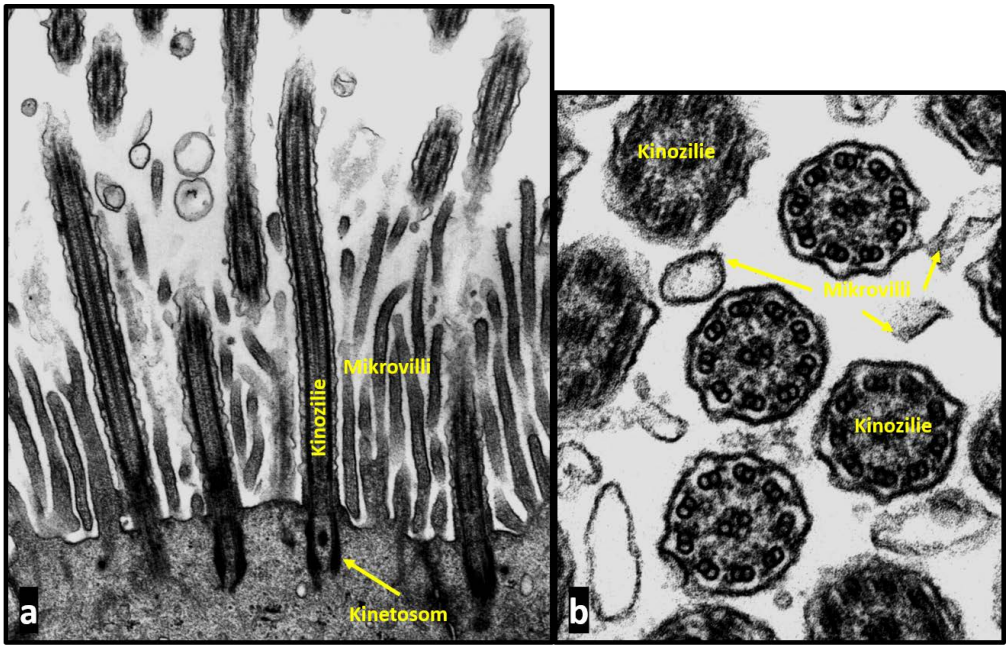

Abbildung 14.8: In (**a**) sind Längsschnitte von Kinozilien im Trachealepithel sichtbar. Sie fallen durch ihre Größe und die dunkel im Inneren kontrastierten Mikrotubuluspaare auf. Unterhalb des Plasmalemms gehen sie direkt in die Kinetosomen (Pfeile) über. Neben den Kinozilien sind auch kleinere Mikrovilli sichtbar, die hier allerdings nicht so dicht stehen wie in einem Bürstensaum und daher im Lichtmikroskop nicht sichtbar sind. Auch im Querschnitt (**b**) fallen die Kinozilien durch ihre typische Anordnung der Mikrotubuli (9 x 2 + 2; im Querschnitt 9 Doppeltubuli im Kreis, zentral ein weiterer Doppeltubulus) auf. Auch hier finden sich zwischen den Kinozilien Anschnitte von Mikrovilli. Ausschnitte eines Kurspräparates der LMU München (EM4-Kinozilien).

Stereozilien sind außergewöhnlich lange Mikrovilli, die ähnlich wie die Mikrovilli ein Aktin-basiertes Innenskelett aufweisen. Allerdings ist ihre Beweglichkeit sehr begrenzt. Sie fallen lichtmikroskopisch durch ihre Größe von ca. 10 μm auf, die sie deutlich vom Bürstensaum und den Kinozilien unterscheidet. Auch fehlt ihnen der für Kinozilien typische Kinetosomensaum unterhalb des apikalen Plasmalemms. Im menschlichen Körper gibt es zwei bedeutsame und funktionell sehr unterschiedliche Vorkommen epithelialer Stereozilien:

- **Stereozilien der ableitenden Samenwege:** Im Epithel des Ductus epididymidis (Nebenhodengang) und des Ductus deferens (Samenleiter) gibt es Stereozilien, die zwar flexibel, aber nur wenig eigenbeweglich sind. Sie sind für die Maturation der Spermien und auch für deren Ernährung während der Passage durch den Ductus epididymis wichtig.
- **Stereozilien im Innenohr:** Die Stereozilien der Sinneszellen des Innenohres haben ein spezielles Innenskelett, das sie tatsächlich sehr unbeweglich und steif macht. Sie sind zuständig für die Transduktion mechanischer Schwingungen (Schall) in Potenziale der Sinnes- und Nervenzellen. Die Steifheit dieser besonderen Stereozilien ist für diese Funktion bedeutsam.

Typ	Zellpol	Länge	Kennzeichen	Epithel
Mikrovilli	apikal	ca. 1 μm	Länge	einreihig
Kinozilien	apikal	5–8 μm	Kinetosomen	Becherzellen, mehrreihig
Stereozilien	apikal	5–10 μm	keine Kinetosomen	keine Becherzellen, mehrreihig
Basales Labyrinth	basal	-	bas. Streifung	einreihig

Tabelle 14.1: Wesentliche Merkmale verschiedener Typen von Oberflächendifferenzierungen einschichtiger Epithelien. Epithelien mit Oberflächendifferenzierung sind stets einschichtig, können aber ein- oder mehrreihig sein. Die einreihigen Epithelien gehören meist zu resorbierenden Deckepithelien (z. B. Epithel des Darmes, Tubulusepithelien der Niere), die mehrreihigen Epithelien und ihre Oberflächendifferenzierungen gehören meist zu Gangepithelien (z. B. Ductus epidydimis, Trachea). Eine Sonderstellung hat das Epithel der Tuba uterina, wo Kinozilien vorkommen, das Epithel aber einreihig ist und keine Becherzellen vorkommen.

Merksätze zu einschichtigen Epithelien

- Die formale Klassifikation einschichtiger Epithelien erfolgt nach der Form der Zellen in platt, prismatisch (kubisch), hochprismatisch.
- Die Zellen einschichtiger platter Epithelien haben relativ wenig Organellen und sind nicht auf hohe Sekretions- oder Resorptionsleistung spezialisiert: Raumordnungsfunktion und diffusionskontrollierter Stoffaustausch.
- Die Zellen einschichtiger prismatischer oder hochprismatischer Epithelien sind i. d. R. auf aktive Resorption und/oder Sekretion spezialisiert. Die zu diesem Zweck vermehrten Organellen bedingen die höhere Zellform.
- Die Zellen einschichtiger prismatischer oder isoprismatischer Epithelien können sowohl in der apikalen Domäne als auch in der basolateralen Domäne funktionelle Oberflächendifferenzierungen aufweisen, die oft (aber nicht immer) der Oberflächenvergrößerung dienen.
- Einschichtige (hoch-)prismatische Epithelien können mehrreihig sein (mehrere Zellkernreihen bei einer Zellschicht).

14.3 Mehrschichtige Epithelien

Bei mehrschichtigen Epithelien lösen sich Zellen nach der Mitose von der Basallamina ab und werden durch nachfolgende Zellen immer weiter von der Basallamina entfernt (Abb. 14.9). Dabei reifen (differenzieren) sie kontinuierlich. Die am weitesten in diesem Prozess fortgeschrittenen Zellen finden sich damit apikal im mehrschichtigen Epithel. Sie grenzen direkt an das vom mehrschichtigen Epithel begrenzte Kompartment und bestimmen die Funktion des mehrschichtigen Epithels. Aus diesem Grund ist auch die apikalste Schicht im mehrschichtigen Epithel namensgebend für das jeweilige mehrschichtige Epithel insgesamt. Grundsätzlich gilt, dass die zwangsläufig relativ dicken mehrschichtigen Epithelien überwiegend Schutzfunktionen haben; allerdings kann man hier zwischen verschiedenen Schwerpunkten in der Schutzfunktion unterscheiden:

- **Starke mechanische Schutzfunktion, inkompletter chemischer Schutz:** Mehrschichtige *Platten*epithelien. Diese Epithelien sind dadurch gekennzeichnet, dass der Differenzierungsprozess im Epithel bis zur Apoptose durchläuft. Die apikalste Lage besteht aus miteinander verblockten, abgeflachten (platten), abgestorbenen Zellen, die die Schutzfunktion vermitteln. In den mehrschichtigen

Plattenepithelien dominieren Desmosomen und Fokalkontakte als Zelljunktionen, tight junctions sind ohne Bedeutung. Daher ist der Verschluss des parazellulären Raumes nicht vollständig dicht.

- **Mechanische Schutzfunktion, kompletter chemischer Schutz:** Urothel. Dieses spezielle Epithel tritt entlang der ableitenden Harnwege auf und schützt vor konzentriertem Endharn, der selbst so stabile Epithelien wie mehrschichtige Plattenepithelien bei längerer Exposition beschädigen würde. Hier läuft die Differenzierung im mehrschichtigen Epithel nicht bis zum apoptotischen Zelltod durch, sondern es bilden sich apikal große, iso- bis hochprismatische Zellen, die imstande sind, die Interzellularräume durch tight junctions in apikaler Position zu verschließen. Sie bilden außerdem im apikalen Zytoplasma spezialisierte hydrophobe Barrieren gegen eindringende niedermolekulare Schadstoffe wie z. B. Harnstoff.

Polarität und epithelialer Abschluss in mehrschichtigen Epithelien

- Die Interzellularräume in mehrschichtigen Epithelien sind nicht durch tight junctions versiegelt.
- Unzählige Desmosomen und Hemidesmosomen verbinden die Zellen untereinander und mit der Basallamina zu einem hochverdichteten Block.
- Polarität entsteht aufgrund des von der Basallamina weg gerichteten Proliferations- und Differenzierungsgeschehens im Epithel.
- Die parazellulären Verdichtungsmechanismen (lipidhaltiger zwischenzellulärer Kitt) sorgen für den epithelialen Abschluss.

14.3.1 Mehrschichtige *Platten*epithelien

Die mehrschichtigen Plattenpithelien sind im menschlichen Körper weit verbreitet und treten in zwei Varianten auf: als *unverhorntes* oder als *verhorntes* Plattenepithel (s. Abb. 14.9 und 14.10). Das mehrschichtige unverhornte Plattenepithel ist dabei die Grundform dieses Epithels, das verhornte Epithel stellt eine Variante mit verstärkter mechanischer Schutzfunktion dar, abgebildet im nur hier vorkommenden, auf das Grundmuster des Epitheltyps aufgesetzten Prozesses der Verhornung. Neben der Mehrschichtigkeit ist beiden Epitheltypen auch gemeinsam, dass die parazellulären Räume zwar durch Ablagerungen verstopft werden, aber nicht durch tight junctions verschlossen sind. Die dominierenden Zell-Zell-Kontakte in diesen Epithelien sind Desmosomen und Fokalkontakte. Dadurch ist der parazelluläre Weg grundsätzlich nicht vollständig verschlossen, was in der Medizin genutzt wird: Über mehrschichtige Plattenepithelien hinweg können grundsätzlich Arzneimittel ins Körperinnere gelangen. Dies geschieht bei der sublingualen Gabe von beispielsweise Nitroglycerin (Epithel im Mundbereich: mehrschichtiges unverhorntes Plattenepithel) oder Morphinen oder Nikotin über Pflaster (Epithel der Haut: mehrschichtiges verhorntes Plattenpithel, die Epidermis).

Mehrschichtige unverhornte Plattenepithelien

Der von der Basallamina weg gerichtete Differenzierungsgradient in mehrschichtigen unverhornten Plattenepithelien wird üblicherweise in Stufen unterteilt, die im Querschnitt als Schicht (Stratum) bezeichnet werden. Folgende Schichten werden unterschieden:

- **Stratum basale:** Diese Schicht besteht typischerweise aus einer einzigen Zelllage, die direkt der Basallamina aufsitzt. Die Zellen sind kleiner als im restlichen Epithel, daher stehen die Zellkerne im Schnitt dichter beisammen. Zusätzlich ist die Kern-Plasma-Relation etwas zugunsten der Kerne

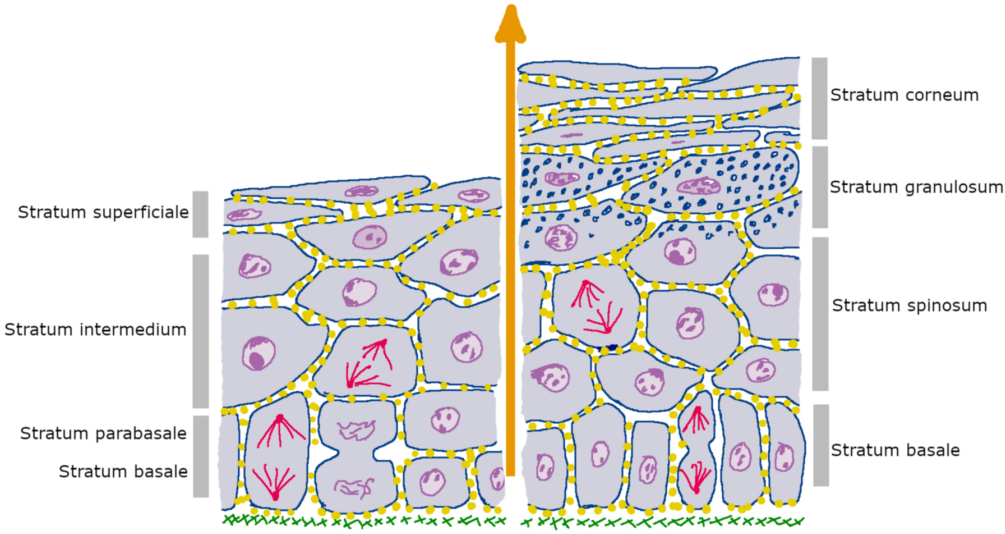

Abbildung 14.9: Organisationsprinzipien mehrschichtiger Epithelien am Beispiel ihrer häufigsten Vertreter. Links sind mehrschichtig unverhornte Epithelien dargestellt, rechts die verhornten Plattenepithelien. Der Name *Platten*epithelien bezieht sich auf die apikalste Schicht dieser Epithelien. Die Polarität mehrschichtiger Epithelien basiert auf dem Proliferations- und Differenzierungsgradienten (Pfeil), der senkrecht von der Basalmembran wegweist. Entlang dieses Gradienten differenzieren sich Zellen fortlaufend. Damit ist die apikale Oberfläche von der basalen Seite verschieden. Die dominierenden Zelljunktionen in diesen Epithelien sind punktförmige Zellkontakte (Desmosomen, Fokalkontakte) und Zell-Matrix-Kontakte (Hemidesmosomen), die als gelbe Punkte schematisiert sind und in hoher Dichte zwischen den Zellen vorkommen. Tight junctions sind nicht wesentlich, fehlen normalerweise gänzlich. Eine Verhornung eines mehrschichtigen Epithels erkennen Sie daran, ob das auffällige Stratum granulosum vorhanden ist oder nicht. Gibt es ein Stratum granulosum, wird die apikalste Lage als Stratum corneum bezeichnet, sonst als Stratum superficiale.

verschoben. Diese Schicht ist die am stärksten basophil färbende Schicht des mehrschichtigen Epithels. Hier befindet sich die Proliferationsreserve des Epithels.

- **Stratum parabasale:** Mehrere Lagen von Zellen, die zwar noch deutlich anfärbbar sind, aber bereits größer und auch zytoplasmareicher werden. Auch im Stratum parabasale können gelegentlich noch Mitosen auftreten.
- **Stratum intermedium:** Mehrere Lagen von Zellen, die nun deutlich größer werden. Die Zellkerne werden kleiner und verdichten sich (Zunahme des Heterochromatins), die Eosinophilie des Zytoplasmas nimmt deutlich ab.
- **Stratum superficiale:** Mehrere Lagen von Zellen, bei denen der Zellkern zunehmend verblasst (Pyknose) oder fragmentiert und der Zelleib nach anfänglicher weiterer Vergrößerung schließlich zusammensintert. Dabei nimmt in den apikalsten Schichten die zytoplasmatische Eosinophilie meist wieder etwas zu. Die apikalen Zelllagen schilfern kontinuierlich in Richtung Oberfläche ab, während zellulärer Nachschub aus der Proliferationszone des Epithels (Stratum basale) kommt.

Die Differenzierung der Epithelzellen im mehrschichtigen unverhornten Plattenepithel erreicht ihren Gipfel im Übergangsbereich zwischen Stratum intermedium und Stratum superficiale. Während die Kernpyknose den fortschreitenden Zelltod anzeigt, hängt die abnehmende Eosinophilie und auch die Vergrößerung des Zellleibs mit einem wesentlichen Teilaspekt der Differenzierung zusammen: In einigen

mehrschichtigen unverhornten Plattenepithelien wird Glykogen in größeren Mengen produziert und als Zelleinschluss eingelagert. Glykogen ist nicht färbbar und wird teilweise während der histologischen Aufarbeitung extrahiert. Dadurch nimmt die Färbbarkeit des Zytoplasmas in dieser Zone des Epithels ab. Die zusammensinternden apikalsten Zelllagen verlieren dann Glykogen ins Lumen, was zu der wieder ansteigenden Eosinophilie apikal beiträgt. Besonders ausgeprägt ist die Glykogensynthese im Vaginalepithel und beim Mann in der Fossa navicularis. Dort wird das Glykogen auch genutzt, um eine spezielle Keimflora zu erhalten und durch deren Milchsäureproduktion einen niedrigen pH-Wert an der Vaginaloberfläche zu erzeugen. Das vermindert das Risiko aufsteigender Infektionen.
Weiterhin werden in den mittleren Schichten des Epithels Lipide in die Interzellularräume abgegeben, die dort als hydrophober verklebender Verschluss des parazellulären Weges durch das Epithel dienen. Diese Art von Epitheldichtigkeit ist allerdings nicht so effektiv wie die tight junctions im einschichtigen Epithel. Die Kittsubstanzen können sich herauslösen und so den parazellulären Weg in den Körper wieder freigeben. Dieser gesonderte Zugangsweg spielt in der Pharmakologie eine Rolle, z. B. bei der Applikation von Sprays (z. B. Nitroglycerin-Spray) in die Mundhöhle, ähnlich auch bei Lutschtabletten. Dabei diffundieren die Pharmaka parazellulär durch die Kittsubstanz. Auch das verhornte Plattenepithel kann als Zugangsweg dienen. Meist müssen dafür aber die Kittsubstanzen wieder aufgeweicht werden, z. B. bei der Verabreichung von Morphinen oder Nikotin über spezielle Pflaster. Auch in der Arbeitsmedizin spielen transkutane Aufnahmewege ggf. eine Rolle. Mehrschichtige Plattenepithelien sind mechanisch sehr stabile Gewebe (die mechanisch stabilsten Epithelien überhaupt, wenn man an Schwielen oder Hornhaut denkt), aber chemisch keineswegs besonders »dicht«.
Mehrschichtige unverhornte Plattenepithelien kommen insbesondere an den Übergangszonen von der Haut zu den Schleimhäuten vor. Dazu gehören z. B. die Lippen, die Mundhöhle, auch der Ösophagus, der Analkanal, die Vagina und die Fossa navicularis.

Mehrschichtige verhornte Plattenepithelien

Verhornung in mehrschichtigen Plattenepithelien kommt physiologischerweise nur im Epithel der Haut vor, der Epidermis. Die Verhornung ist dabei ein spezieller Aspekt der Differenzierung der Epithelzellen, die in der Epidermis auch als Keratinozyten bezeichnet werden. Morphologisches Kennzeichen der Verhornung ist das Auftauchen stark färbbarer intrazellulärer Granula, der *Keratohyalingranula*, in einem fortgeschrittenen Stadium der Differenzierung der Keratinozyten, kurz vor dem Eintritt des apoptotischen Zelltodes am direkten Übergang zur apikalsten Schicht dieses Epithels. Die oberflächlichste Schicht wird hier nicht als Stratum superficiale, sondern als Stratum corneum (Hornschicht) bezeichnet. Die direkt darunter liegende Schicht Granula-gefüllter Zellen wird als Stratum granulosum bezeichnet und ist diejenige Schicht, die das ganze Epithel als verhornendes Epithel kenntlich macht. Um ein mehrschichtiges Plattenepithel als verhornend bezeichnen zu können, muss ein Stratum granulosum sichtbar sein. Wo kein Stratum granulosum ist, gibt es auch kein Stratum corneum, sondern nur ein Stratum superficiale. Dies ist deswegen wichtig, weil die apikalen Schichten sowohl des verhornten wie auch des unverhornten mehrschichtigen Plattenepithels einheitlich stark eosinophil sind und sich in der Histologie genau gleich färben. Auch die Dicke der apikalen eosinophilen Schicht ist kein Kriterium für oder gegen Verhornung. Auf der Zunge und der Wangenschleimhaut können sich dicke Ablagerungen bilden (Stratum superficiale), obwohl sich dort kein verhornendes Epithel befindet.
Die Schichtengliederung des mehrschichtigen verhornten Plattenepithels weicht daher etwas von der Schichtengliederung des mehrschichtigen unverhornten Plattenepithels ab:

- **Stratum basale:** Diese Schicht ist analog zum Stratum basale mehrschichtiger unverhornter Plattenepithelien.

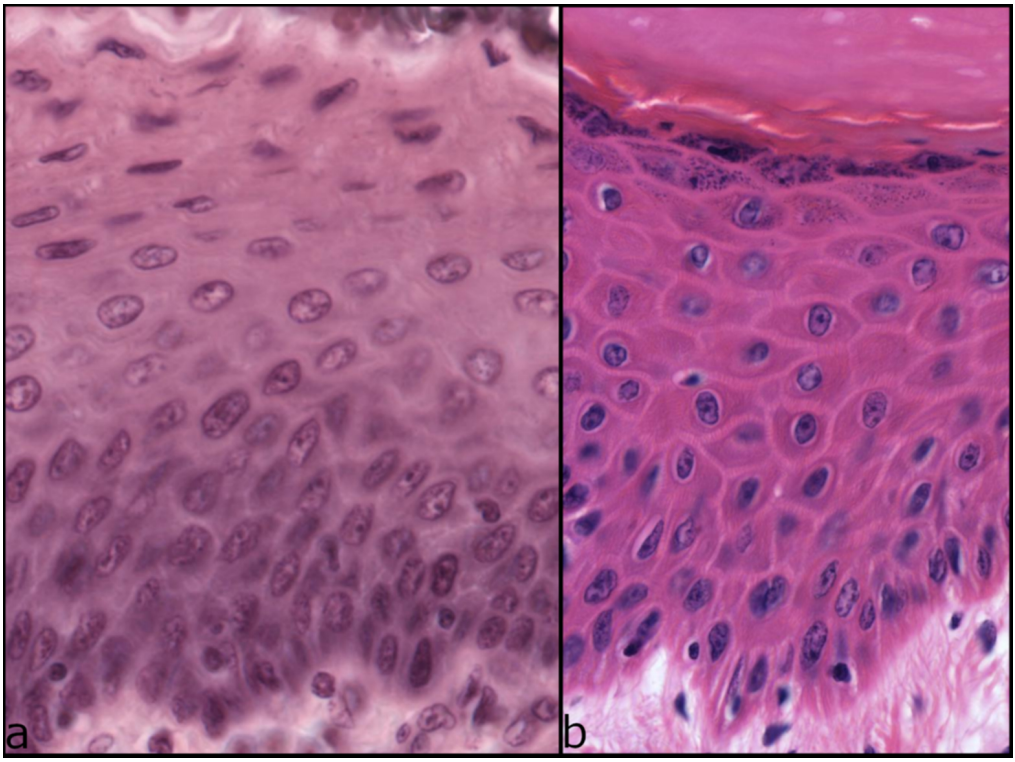

Abbildung 14.10: Typische Histologie mehrschichtiger unverhornter Plattenepithelien (a, Mundhöhle) neben einem typischen verhornten Plattenepithel der Leistenhaut (b, Fingerbeere). Das in der Histologie tatsächlich wesentliche Unterscheidungskriterium ist die An- bzw. Abwesenheit eines Stratum granulosum, das in (b) deutlich an den dunklen Keratohyalingranula in den apikaleren Zellschichten zu erkennen ist. Screenshots der Histologi@-Präparate 1-011n-fingerbeere-he und 1-053-tonsilla-lingualis-he.

- **Stratum spinosum:** Mehrere Lagen polygonaler Zellen, die häufig im Schnitt einen stachelbeerähnlichen Aspekt bieten. Dieser Aspekt ist eigentlich ein (Schrumpfungs-)Artefakt der histologischen Aufarbeitung. Weil die Zellen durch Desmosomen und ihre Intermediärfilamente mechanisch sehr fest miteinander verbunden bleiben, schrumpfen die Zellen nur zwischen den Zellkontakten und wirken wie aufgehängt an diesen Kontakten. Ähnlich wie im unverhornten Plattenepithel werden hier auch Lipide in die Interzellularspalten abgegeben, die diese verlegen sollen. Glykogenproduktion ist nicht typisch für mehrschichtige verhornte Plattenepithelien.
- **Stratum granulosum:** In der letzten, meist relativ weit apikal liegenden Lage, in der noch Zellen mit Zellkernen zu erkennen sind, treten intrazellulär dunkel gefärbte Zonen auf. Diese Keratohyalingranula sind Zonen im Zytosol, in denen Intermediärfilamte (Zytokeratine) und spezielle Hilfsproteine (z. B. das Pro-Filaggrin) miteinander vernetzt werden. An dieser Vernetzung ist das Enzym Transglutaminase beteiligt, das viele zytosolische Proteine miteinander verbinden kann, d. h. quervernetzen bzw. polymerisieren. Durch diese massive Quervernetzung geht das Sol-artige Milieu des Zytosols in

einen immer fester werdenden Zustand über, weil immer größere Proteinblöcke entstehen. Die Zellen gehen hier zwangsläufig zugrunde, weil dem Zytosol funktionelle Proteine durch die Vernetzung entzogen werden.



Ohne Stratum granulosum kein Stratum corneum.

- **(Stratum lucidum):** Diese Schicht ist hier eingeklammert, weil sie nur in der Epidermis der Leistenhaut, nicht aber in der Epidermis der Felderhaut vorkommt. Am Übergang zwischen Stratum ganulosum und Stratum corneum kommt es hier zu einer hyalinen Verschmelzung der Schicht, die (ungefärbt) im Lichtmikroskop einen leuchtenden, stärker transparenten Aspekt haben kann, daher ihr Name. Ein Stratum lucidum kann nur in sehr dicken, stark verhornenden Epithelien auftreten und ist in der HE-Färbung meist homogen stark eosinophil gefärbt.
- **Stratum corneum:** Färberisch unterscheidet sich diese Schicht in der Histologie nicht von einem Stratum superficiale. *Nur die Anwesenheit eines Stratum granulosum erlaubt es, die oberflächlichste Schicht als Stratum corneum zu bezeichnen.* Durch die vorangehenden vernetzenden Vorgänge handelt es sich beim Stratum corneum aber um einen mechanisch sehr stabilen, multipel vernetzten Proteinblock, wie er im Stratum superficiale unverhornter Plattenpithelien so nicht vorkommt. In der Regel ist das Stratum corneum als fest verschweißter Proteinblock auch lichtundurchlässig. Der Übergang von verhornten in unverhornte Plattenepithelien kann daher auch makroskopisch sehr gut sichtbar sein, z. B. beim Übergang von der verhornten Gesichtshaut auf die Lippen. Durch das unverhornte Plattenepithel hindurch bleibt das gut durchblutete Bindegewebe sichtbar. Bei zu starker mechanischer Belastung unverhornter Plattenepithelien, aber auch bei fortschreitender maligner Umwandlung, kommt es zu atypischen Keratinisierungen. Diese werden klinisch-makroskopisch als weiße Stellen, genannt Leukoplakie, auf der ansonsten rötlichen Schleimhaut erkennbar.

14.3.2 Mehrschichtige *hochprismatische* Epithelien; Sonderformen

Nur im Bereich der ableitenden Harnwege finden sich Sonderformen mehrschichtiger Epithelien, die auf Abgrenzung zum chemisch sehr agressiven Endharn ausgelegt sind. Die hohen Konzentrationen osmotisch und chemisch agressiver – teilweise auch toxischer – harnpflichtiger Substanzen im Endharn erfordern eine besondere Schutzfunktion in den Epithelien von Hohlräumen und Gängen, die längerfristig damit in Kontakt kommen. Darüber hinaus dürfen auch verschiedene Füllungszustände der Harnorgane (und damit Dehnungszustände des Epithels) nicht zum Funktionsverlust des Epithels führen. Mehrschichtige Plattenepithelien sind für den Schutz vor Chemikalien nicht optimal aufgestellt. Dies wird sofort klar, wenn man weiß, wie Haut (mit einem mehrschichtigen verhornten Plattenepithel!) nach zu lange dauernder Harnexposition aussieht, z. B. nach unzureichender Pflege von Säuglingen oder bettlägerigen Patienten. Die höhere Stabilität des Urothels als Sonderform der Epithelien gegen chemisch aggressive und toxische Substanzen ist auf zwei Mechanismen zurückzuführen:

- Die apikalste Lage dieser Epithelien enthält keine bereits zugrunde gegangenen, apoptotischen Zellen. Die apikalen Zellen sind vielmehr groß, aktiv und vital (s. Abb. 14.11a, gelbe Pfeile). Sie haben voll ausgebildete Schlussleistenkomplexe mit tight junctions (eher ungewöhnlich in solchen geschichteten Epithelien), die das parazelluläre Durchsickern von Substanzen aus dem Lumen zuverlässig verhindern. Damit bleiben die tieferen Lagen des Epithels besser geschützt.
- Die apikal liegenden Zellen (werden auch als Deckzellen bezeichnet) weisen in Vesikeln unterhalb ihres apikalen Plasmalemms und auch im Plasmalemm selbst stark selbst-assoziierende Membranproteine (Plakoglobine) auf. Diese Membranproteine bilden nach Assoziation in der Membran

hydrophobe, Wasser abweisende Oberflächen – sogenannte Crusta – im Urothel (s. Abb. 14.11a, rote Pfeile), die eine chemische Schutzschicht gegen potenziell gefährliche wasserlösliche Substanzen aus dem Lumen darstellen. Damit schützen sich die Deckzellen, die die apikalste und damit am meisten gefährdete Lage dieses Sonderepithels bilden, selbst. Insgesamt wird so der transzelluläre Weg verlegt und auch die sekundäre Permeabilisierung über eine toxische Schädigung der apikalen Epithelzellen erschwert. Im entspannten Zustand weisen die Deckzellen Auffaltungen auf, die eine erste Streckreserve für die Füllung der Harnblase bilden. Die Deckzellen können ohne Verlust ihres Verbundes beträchtlich flächig gedehnt werden. Dabei kann nötigenfalls zusätzliches Plakoglobin aus den Vesikeln rasch mobilisiert (und auch wieder internalisiert) werden.

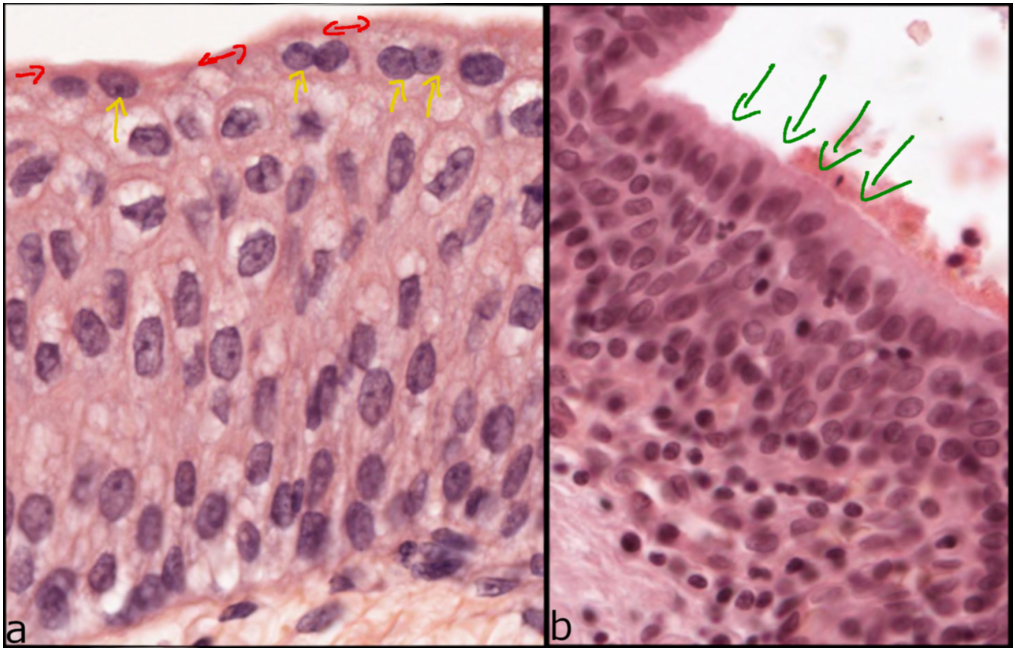

Abbildung 14.11: Sonderformen von Epithelien, die in den ableitenden Harnwegen vorkommen. Das Urothel **(a)** ist das Epithel von Oberflächen, die kontinuierlich mit konzentriertem Harn konfrontiert sind. Sie sind apikal durch die Crusta gekennzeichnet, die aus konzentriertem Plakoglobin besteht (s. rote Pfeile und Doppelpfeile). In den Deckzellen, an deren apikaler Domäne das Plakoglobin auftritt, sind auch lipidhaltige Vesikel nahe der Oberfläche konzentriert; sie weisen tight junctions auf und schließen damit den perizellulären Raum dicht ab. Die Deckzellen haben prominente Nucleoli und sind nicht apoptotisch (gelbe Pfeile), wie das in Plattenepithelien der Fall wäre. Das mehrschichtige hochprismatische Epithel **(b)** – hier gezeigt in der Uretha feminina – findet sich an Oberflächen, die nur intermittierend mit Harn in Kontakt kommen. Pfeile kennzeichnen die apikale Schicht hochprismatischer Zellen. Sowohl Urothel als auch das mehrschichtige hochprismatische Epithel kommen außerhalb der ableitenden Harnwege im menschlichen Körper nicht vor. Screenshots der Histologi@-Präparate 1-036-niere-he und 2-052-urethra-weiblich-he.

Die am dauerhaftesten Harn exponierten Oberflächen befinden sich im Nierenbecken, in der Harnblase und dem Harnleiter (Ureter), der das Nierenbecken mit der Harnblase verbindet. Dort befindet sich das Urothel, meist mit diesem Namen bezeichnet und nicht als mehrschichtiges Epithel klassifiziert. In der Harnröhre (Urethra, verbindet Harnblase mit der Außenwelt) kommt es nur noch zu intermittierendem

Kontakt mit Harn. Hier finden sich Übergangsformen zwischen Urothel und mehrschichtigem unverhorntem Plattenpithel, die als mehrschichtiges iso- bis hochprismatisches Epithel beschrieben werden. Entlang der ableitenden Harnwege gibt es Epithelübergänge vom hochkomplexen und spezialisierten Urothel über mehrschichtige iso- bis hochprismatische Epithelien bis hin zum mehrschichtigen unverhornten Plattenepithel im letzten Abschnitt der Urethra.

- **Urothel:** Beim Menschen ein Epithel mit mehrschichtigem Aspekt (s. Abb. 14.11a), das ca. 3–5 Schichten umfasst, die keine besonderen Namen haben. Nur die apikalen Zellen, die große Zellkerne mit prominenten Nucleoli aufweisen, werden als Deckzellen bezeichnet. Die Deckzellen sind untereinander durch Schlussleistenkomplexe verbunden und apikal mit direkt subplasmalemmalen, lipidhaltigen Vesikeln angereichert, was lichtmikroskopisch zum Begriff der apikalen *Crusta* geführt hat. Das apikale Plasmalemm der Deckzellen ist im entspannten Zustand stark gefaltet; dabei handelt es sich um eine Dehnungsreserve, mit der sich das Epithel unterschiedlichen Füllungszuständen, z. B. der Harnblase, anpassen kann, ohne seine Integrität zu gefährden. Die Zellen unterhalb der Deckzellen weisen keine tight junctions auf, sondern sind primär durch Desmosomen verbunden. Eine weitere Besonderheit des Urothels ist, dass der Ploidiegrad der Zellen von basal zu den Deckzellen hin zunimmt. Dieses Phänomen ist in anderen Gangepithelien nicht bekannt. Die basalen Zellen sind diploid, während die Deckzellen häufig oktoploid sind. In den Zwischenlagen finden sich tetraploide Zellen. Die großen Zellkerne der Deckzellen sind damit auch auf den ansteigenden DNA-Gehalt der Zellen zurückzuführen, nicht nur auf die ebenfalls zunehmende Gesamtgröße.
- **Mehrschichtiges iso- bis hochprismatisches Epithel:** In diesen mehrschichtigen Epithelien (s. Abb. 14.11b) findet sich als Gemeinsamkeit mit dem Urothel, dass die iso- bis hochprismatischen apikalen Zellen vital sind und Schlussleistenkomplexe aufweisen. Diese Epithelien kommen nur in Teilen der Urethra (die im Anfangsteil, nach dem Abgang aus der Harnblase noch Urothel aufweist) vor, wo Probleme mit wechselnden Füllungszuständen nicht zu berücksichtigen sind; daher finden sich keine Dehnungsreserven im apikalen Plasmalemm, auch keine Crusta. In den letzten Abschnitten der Urethra herrscht bereits mehrschichtiges unverhorntes Plattenepithel vor, sodass dieses Epithel auch als Zwischenschritt eines langgezogenen Übergangs aus dem Urothel hin zum mehrschichtigen unverhornten Plattenepithel interpretiert werden kann.

14.4 Epithelübergänge

Wie am Beispiel der ableitenden Harnwege ausgeführt, kommen Epithelübergänge im menschlichen Körper oft vor, häufig entlang von Gangsystemen, die von äußeren Körperoberflächen zu inneren Körperoberflächen führen. Dabei gilt die Faustregel, dass Übergänge von Epithelien mit verwandtem basalem Regenerationsmuster klinisch weniger problematisch sind als solche, bei denen nicht miteinander kompatible Regenerationsmuster aneinander grenzen. Letztere Übergänge sind dann häufig lebenslang »unruhig«. Sie sind stets Orte mit höherem Risiko einer malignen Entartung. Daher sind Epithelübergänge auch klinisch von Bedeutung.

Als besonders kritisch müssen Epithelübergange mit direkt benachbarten einschichtigen und mehrschichtigen Epithelien gelten, weil bei diesen die Proliferations- und Differenzierungsgradienten in unterschiedliche Richtungen weisen: von der Basallamina weg in mehrschichtigen Epithelien, lokal oder entlang der Basallamina in einschichtigen Epithelien. In Abbildung 14.12 werden einige wichtige Epithelübergänge im menschlichen Körper beispielhaft zusammengestellt.

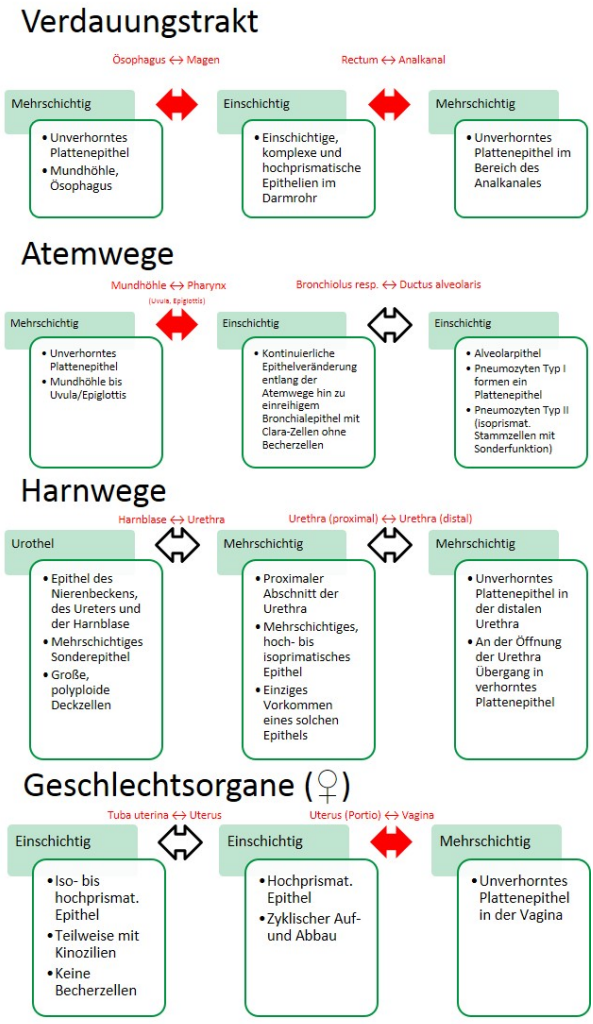

Abbildung 14.12: Beispiele wichtiger Epithelübergänge im menschlichen Körper. Schwerpunkt ist auf Epithelübergänge von mehrschichtigen auf einschichtige Epithelien gelegt. Diese sind in der Abbildung durch rote Doppelpfeile markiert. Über den Doppelpfeilen sind jeweils die anatomischen Regionen angegeben, in denen die entsprechenden Übergänge auftreten. Die mit roten Doppelpfeilen markierten Übergänge sind wegen der unterschiedlichen Regenerationsmuster einschichtiger und mehrschichtiger Epithelien problematisch (Karzinome: Mundhöhle (Kopf-Hals-Tumoren), Ösophagus/Magen, Rectum/Analkanal, Cervix uteris (Portio)). Regionen mit solchen Übergängen sind in der Klinik mit einem höheren Risiko maligner Entartung verbunden. Epithelübergänge zwischen vergleichbar geschichteten Epithelien sind durch schwarze, leere Doppelpfeile markiert. Die Harnwege sind als Beispiel eines kontinuierlich mehrschichtigen Epithelsystems mit aufgenommen.

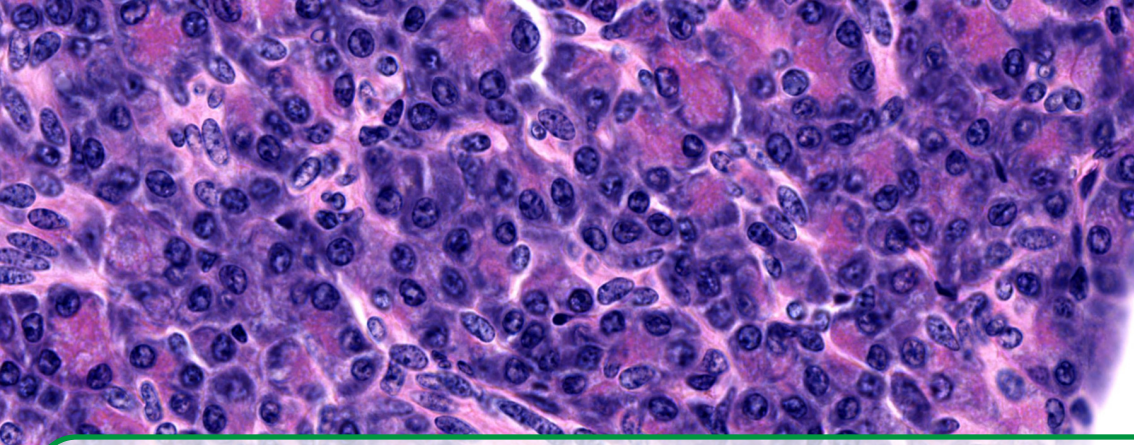

15. Sezernierende Epithelien: Drüsen

Lernziele: Epithelgewebe II - Drüsenepithel und Zellverbindungen

- Wiederholung: intrazelluläre Membransysteme, insbesondere der Weg eines sezernierten Proteins vom RER bis zur Exozytose
- Definition und Beispiele für exokrine und endokrine Drüsen. Definition der Sekretionsrichtung auf (epithel-)zellulärer Ebene (apikal; exokrin und basolateral, endokrin)
- Verständnis von Sekretionsmodi (ekkrin, merokrin, apokrin, holokrin)
- Struktur und Funktion der Becherzelle, Beispiele für ihr Vorkommen
- Einteilung der exokrinen Drüsen nach der chemischen Beschaffenheit des Sekrets
- Acinöser bzw. tubulärer Bau seröser und muköser Drüsenendstücke der Speicheldrüsen und morphologisch verwandter Drüsen, z.B. seröser Halbmond in seromukösen Endstücken.
- Aktive (Bsp: Streifenstücke) und passive Ausführungsgänge (Bsp: Schaltstücke) von Drüsen
- Einteilung der exokrinen Drüsen nach Sekretionsmodus (ekkrin, merokrin, apokrin, holokrin)
- Struktur und Funktion der Hautdrüsen
- Struktur und Funktion der Komponenten des Schlußleistenkomplexes (Zonula occludens, Zonula adhaerens, Macula adhaerens=Desmosom)
- Definition der epithelialen Polarität (im Verbund mit Epithel I)
- Struktur und Funktion der Gap junctions (Wh. aus Zytologie)
- Unterschiedliche Struktur und Funktion von Desmosomen und Hemidesmosomen (v.a. auch in mehrschichtigen Epithelien, Wh. aus Zytologie)

Kurspräparate zu Intraepitheliale Drüsen (Bsp. Becherzelle) :

1. Becherzelle: Jejunum PAS/Hämalaun (Fluoreszenz: 2-070-jejunum-pas-dapi-crop; Durchlicht: 2-092-jejunum-pas)

Kurspräparate zu komplexen (zusammengesetzte) Drüsen:

1. Seromuköse Drüsen, Bsp. Glandula submandibularis: HE (1-016-glandula-submandibularis-he), und AZAN (3-002-glandula-submandibularis-azan).
2. Mukoseröse Drüsen, Bsp. Gl. sublingualis (2-039n-glandula-sublingualis-he)
3. Seröse Drüsen, Bsp. Gl. parotis, HE (3-004n-glandula-parotis-he) Bsp. Pankreas, HE (2-078-pancreas-macaca-he) und AZAN (2-079-pancreas-macaca-azan) und Bsp. Gl. lacrimalis, HE (2-012-glandula-lacrimalis-he)
4. ekkriner, apokriner und holokriner Sekretionsmodus: Achselhaut, Masson-Trichrom (1-018-achselhaut-masson-trichrom)

Kurspräparate zu Zellverbindungen (im Verbund mit Epithel I):
1. Desmosomen (mechanische Haftfunktion; EM 5a und b)
2. gap junctions (Kommunikationsfunktion; EM 5a und b)
3. tight junctions (Barrrierefunktionen; EM 5a und b)

An vielen Oberflächen des menschlichen Körpers gibt es Spezialisierungen der Epithelien, bei denen sich einzelne Zellen oder Zellgruppen auf Sekretion oder Resorption als Hauptaktivität konzentrieren. Einzelne Zellen, z. B. Becherzellen, oder Gruppen von Zellen, z. B. Foveolae der Magenschleimhaut, die sekretorisch aktiv sind, können auch als *intraepitheliale* oder *einzellige* Drüsen bezeichnet werden (s. Abb. 14.5a,c). Auch wenn die sezernierenden Zellen in Gruppen ins Epithel integriert sind, redet man von intraepithelialen Drüsen, allerdings nicht mehr von einzelligen Drüsen. Kennzeichen der intraepithelialen Drüsen ist, dass es kein Ausführungsgangsystem gibt: Die sezernierenden Zellen sind Teil des Deckepithels.
Während resorbierende Zellen notgedrungen stets in direktem Kontakt zur Oberfläche bleiben müssen – dort befindet sich das zu resorbierende Material –, können sekretorisch aktive Zellen auch von der Oberfläche in die Tiefe verlagert werden, solange sie mit der Oberfläche über einen Ausführungsgang verbunden bleiben. Auf diese Weise entstehen auf der sekretorischen Seite der Epithelien teilweise sehr komplexe Gebilde, die Drüsen genannt werden. Histologisch heißen zusammengesetzte vielzellige Drüsen i. d. R. *Glandulae*. Es kann sich um verstreute kleine Gebilde im subepithelialen Bindegewebe handeln oder um große Drüsenkörper wie zum Beispiel die Glandula parotis (Ohrspeicheldrüse, mit sehr langem Ausführungsgang: Ductus parotideus), die Glandula lacrimalis (Tränendrüse) oder das Pankreas (Bauchspeicheldrüse). Die Drüsen unterscheiden sich – bei grundsätzlich ähnlicher Histologie – durch ihre Epithelien im sezernierenden Bereich oder in ihrem Ausführungsgangsystem. Die histologische Analyse erlaubt eine Unterscheidung dieser Drüsen nur aufgrund des Aussehens ihrer Epithelien. Darum also traditionell an dieser Stelle ein Ausflug in die mikroskopische Anatomie der Organe. Die Drüsen können nämlich unter dem Mikroskop basierend auf der Fähigkeit der Epitheliunterscheidung eindeutig erkannt werden. Zunächst aber einige beschreibende Begriffe zu den Drüsen.

15.1 Sekretionsmechanismen und -richtungen in Drüsen

15.1.1 Sekretionsmechanismen

Drüsenzellen können nach der Art und Weise unterschieden werden, in der die sezernierende Zelle das Sekret herstellt und ausschleust.

- **Merokrine Sekretion:** Dabei handelt es sich um den klassischen sekretorischen Weg, bei dem (Glyko-)Proteine in ER und Golgi-Apparat produziert und Sekrete in Sekretgranula konzentriert werden. In Drüsenzellen spielt dabei der regulierte Weg mit hochkonzentriertem Sekret in Vesikeln die wichtigste Rolle. Die merokrine Sekretion ist der typische Weg, auf dem stark protein- oder kohlehydrathaltige Sekrete produziert werden.
- **Ekkrine Sekretion:** Hierbei werden große Volumina von Sekreten freigesetzt (sehr viel Wasser, wenig Beiwerk), meist über ionale Mechanismen (Beispiel: Schweißsekretion). Die Sekrete sind typischerweise proteinarm und stark verdünnt; meist finden in den sezernierenden Zellen auch Ionentransporte als Basis der Wasserabgabe statt. Es handelt sich nicht primär um den besonders komplexen vesikulären Sekretionsprozess. Die ekkrine Sekretion steht im Vordergrund, wenn es in erster Linie um die Abgabe von Flüssigkeit geht.
- **Apokrine Sekretion:** Dieser Weg wird von Zellen beschritten, wenn größere Mengen an lipophilen, wasserunlöslichen Sekreten abgegeben werden müssen. Die Lipide laufen zytosolisch in Tröpfchen zusammen und werden dann als Ganzes abgegeben – im Rahmen des Ausschleusungsvorganges,

zuvor noch eingepackt in apikales Plasmalemm der Zelle. Bei diesem Vorgang geht also ein Teil der Zelle, nämlich apikale Zellmembran und etwas Zytosol, als Bestandteil des Sekretes mit. Es entstehen lipidhaltige und membranumsäumte Vesikel im Sekret (typisch: Brustdrüse und die der Brustdrüse verwandten apokrinen Duftdrüsen). Apokrine Drüsen sezernieren meist außerdem noch merokrin. Sie werden trotzdem als apokrin bezeichnet, weil die apokrine Sekretion die morphologische und funktionelle Besonderheit dieser Sekretbildung ist.

- **Holokrine Sekretion:** Dabei ist nicht nur ein Teil der Zelle Bestandteil des Sekretes, sondern die gesamte Zelle. Dies wird vor allem bei zähflüssigeren, stark lipidhaltigen Sekreten (Talg) gebraucht. Die holokrinen Drüsen sind aus diesem Grund die einzigen mehrschichtigen Drüsenepithelien des menschlichen Körpers.

Die Begriffe merokrine und ekkrine Sekretion werden nicht immer begrifflich sauber getrennt. Allerdings werden zum Beispiel die Schweißdrüsen der Haut immer korrekt als ekkrine Schweißdrüsen bezeichnet, niemals als merokrine Schweißdrüsen.

Eine weitere häufig gebrauchte Möglichkeit der Klassifizierung ist die Unterscheidung von Drüsen nach der Zusammensetzung des Sekretes. Hierbei werden zwei wesentliche Zuordnungen getroffen.

- **Seröse Drüsen:** Sie stellen hochkonzentrierte Proteinlösungen her. Die ausgeprägte Proteinproduktion führt häufig zu zytoplasmatischer Basophilie (Ergastoplasma, Äquivalent des rER). Bereiche im Zellkörper, in denen sich die proteinbeladenen Sekretvesikel konzentrieren, können dagegen stark eosinophil gefärbt sein. Zwar können diese Proteine Glykoproteine sein, allerdings sind die Kohlehydratketten eher kurz und wenig komplex. Die Zellen sind aus diesen Gründen i. d. R. deutlich und farblich kontrastreich färbbar und die Zellkerne typischerweise relativ mittig im Zellleib.
- **Muköse Drüsen:** Sie stellen Proteoglykane mit kleinem Proteinkern und teils riesigen Kohlehydratanteilen her. Die Kohlehydrate im Sekret und den Sekretvesikeln führen zur schlechten Färbbarkeit der Zellen. Die hohe Wasserbindung durch die Kohlehydrate bläht die schlecht färbbaren Zellen auf und drängt den Zellkern oft an den basalen Rand der Zellen.

Bei Drüsen, in denen sowohl seröse als auch muköse Bereiche auftreten, spricht man je nach überwiegendem Anteil von seromukösen (mehr serös als mukös) bzw. von mukoserösen (mehr mukös als serös) Drüsen.



Sowohl seröse als auch muköse Sekretion funktionieren nach dem merokrinen Sekretionsmodus.

15.1.2 Sekretionsrichtungen

Drüsenepithelien sind mit Ausnahme holokriner Drüsen stets einschichtig. Sie weisen zum Lumen hin apikal einen Schlussleistenkomplex auf, der apikale und basolaterale Domänen definiert, korrespondierend zu apikaler und basolateralen Oberflächen. Der zelluläre Apparat von Drüsenzellen kann nun diese beiden Domänen getrennt ansteuern, womit Drüsenepithelien grundsätzlich die Möglichkeit haben, apikal oder basolateral zu sezernieren. Mit diesen zellulären Sekretionsrichtungen korrespondieren zwei Begriffe, die ursprünglich nicht auf dieser zellulären Ebene definiert worden waren, jedoch damit zusammenhängen:

- **Exokrine Sekretion:** Erfolgt in Richtung auf äußere oder innere Körperoberflächen. Dem entspricht auf der Ebene der sezernierenden Zellen i. d. R. die *apikale Sekretionsrichtung*.
- **Endokrine Sekretion:** Erfolgt in Richtung des Körperinneren, also z. B. in Richtung Gefäßbindegewebe. Dem entspricht auf der Ebene der sezernierenden Zellen i. d. R. die Sekretion in die *basolaterale Richtung*.

Endokrine und exokrine Drüsen weisen daher nicht nur unterschiedliche Produkte, sondern auch bedeutsame zytologische Unterschiede auf. Die Begriffe exokrin und endokrin müssen dabei sauber von ähnlich klingenden Termini (»ekkrin«) unterschieden werden. Sekretionsrichtung und Sekretionsmodus sind auseinanderzuhalten.

15.2 Komplexe, zusammengesetzte Drüsen: Glandulae

Dabei handelt es sich in der Histologie meist um die Drüsen der Haut sowie um die Speicheldrüsen. Den Speicheldrüsen werden meist auch noch die Tränendrüsen (Glandula lacrimalis) zugeordnet, die zwar formal keine Speicheldrüsen sind, mit diesen aber histologisch eng verwandt. Für diese Drüsen gilt, dass ein weit von der zugehörigen Oberfläche entfernter Drüsenkörper das Sekret produziert. Ein unterschiedlich komplexes Ausführungsgangsystem, das in einigen der Drüsen auch noch die Möglichkeit der Nachbearbeitung des Sekretes während der Passage hat, verbindet den Drüsenkörper mit der zugehörigen Oberfläche. Die im Drüsenkörper konzentrierten Epithelien, die für die primäre Sekretproduktion zuständig sind, werden als *Endstücke* bezeichnet, die ableitenden Gangsysteme als *Ausführungsgänge*.

15.2.1 Strukturmerkmale komplexer Drüsen

Die Endstücke sind funktionell die bedeutendsten Anteile dieser Drüsen. Hier wird das primäre Sekret produziert und in die Lumina der Endstücke zur weiteren Ableitung über das Ausführungsgangsystem abgegeben. Die wichtigste Unterscheidung der Endstücke nutzt ihre Form, die in der Histologie relativ leicht zu erkennen ist (s. Abb. 15.1).
Daneben werden Endstücke häufig nach der Beschaffenheit ihres Sekretes in seröse und muköse Endstücke (s. Abb. 15.1 und Tab. 15.1) unterteilt.

- **Endstücke:** Die Form von Endstücken kann entweder beerenförmig sein (Azini), oder ein länglich röhrenförmiges Endstücklumen (Tubuli) oder aber große »ballonartige«, bläschenförmige Endstücklumina aufweisen (Alveoli). Tubuli können darüber hinaus auch geknäuelt oder gerade sein und Alveoli können länglich sein (dann redet man von tubulo-alveolär).
  - *Azini, azinöse Endstücke:* Azini sind durch ein punktförmig kleines Lumen gekennzeichnet, das manchmal auch etwas längsoval sein kann (Pankreas). Jedenfalls ist das Lumen im Durchmesser viel kleiner als die Drüsenzellen des Azinus hoch sind. Daraus ergibt sich in der Histologie bei zufälliger Anschnittsrichtung, dass in Azini selten ein Lumen in der Mitte angeschnitten ist. Die meisten Anschnitte schneiden am kleinen Lumen vorbei durch die Drüsenzellen. Man gewinnt den Eindruck von dicht stehenden Drüsenzellgruppen ohne regelmäßige Lumenanschnitte.
  - *Tubuli, tubuläre Endstücke:* Tubuli sind – nomen est omen – Röhrchen mit einem Lumen, dessen Durchmesser i. d. R. immer noch deutlich kleiner als die Zellhöhe der Drüsenzellen ist. In vielen Fällen ist der Durchmesser bei ca. 20–30 % der Zellhöhe in idealen Querschnitten. Weil aber bei zufälliger Anschnittsrichtung in Röhrchen das Lumen stets mit angeschnitten ist, sieht man hier nun häufig Lumina in den Anschnitten der Endstücke. Darüber hinaus sieht man auch immer wieder längliche Lumina von Endstücken im Schnitt, nämlich dann, wenn der Schnitt parallel zum Röhrchen durch einen Tubulus geht. Im histologischen Bild ergibt sich somit bei tubulären Drüsen ein anderes Anschnittsmuster (der Endstücklumina) als bei azinösen Drüsen. Das Anschnittsmuster kann unabhängig von der Frage nach serösen oder mukösen Sekretcharakter der Drüsenzellen beurteilt werden.
  - *Alveoli, alveoläre Endstücke:* Alveoli sind bläschenförmig, d. h. der Durchmesser des Lumens ist in der Regel um ein Vielfaches größer als die Höhe der Drüsenzelle. Das ist histologisch

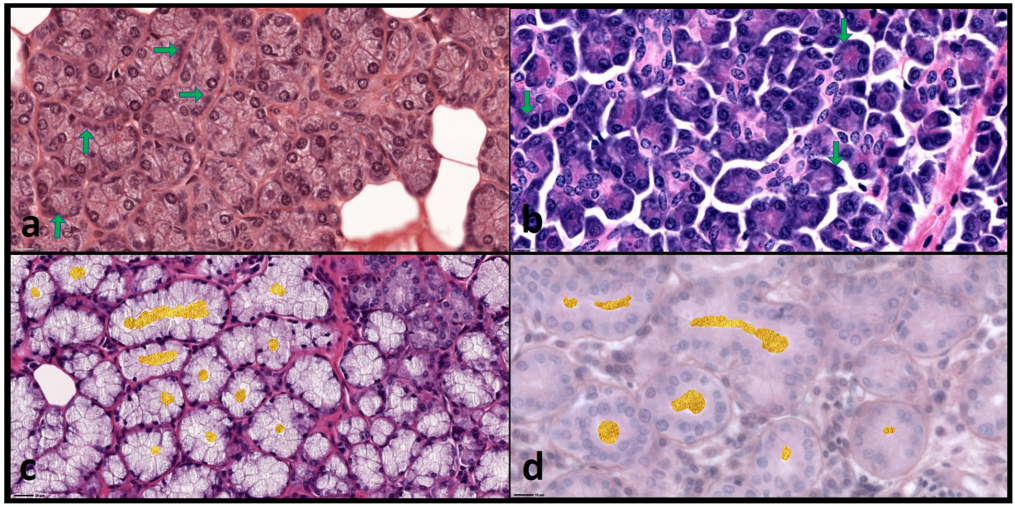

Abbildung 15.1: Typische Endstücke verschiedener Drüsen in ihrem Anschnittsmuster im histologischen Schnitt. Die Bilder (**a**, Gl. submandibularis, seröse Azini) und (**b**, Pankreas exokrin, seröse Azini) verdeutlichen, wie azinöse Endstücke im Schnitt aussehen. Azini haben ein nahezu punktförmiges kleines Lumen und sind von Drüsenzellen umgeben, die viel höher sind als der Durchmesser des immer sehr kleinen Lumens. Im Schnitt wird dieses Lumen sehr selten getroffen (das nennt sich: niedrige Anschnittswahrscheinlichkeit). Es bietet sich das Bild von epitheloiden Zellgruppen meist ohne Lumenanschnitt. Ein solches Anschnittsbild charakterisiert azinöse Endstücke. Dazu kommt, dass beide Drüsen große Mengen Proteine sezernieren und darum das Phänomen der zytoplasmatischen Basophilie (auch Ergastoplasma genannt) aufweisen. Das sind basophil färbende, schattenartig unscharf begrenzte Zonen außerhalb der Zellkerne im Zytoplasma. Sie sind in **(a)** und **(b)** durch grüne Pfeile gekennzeichnet. In den anderen Abbildungsteilen (**c**, Gl. sublingualis, muköse Endstücke) und (**d**, Gl. lacrimalis, seröse Endstücke) sind die Endstücke dagegen tubulär. Tubuli sind Röhren und beim Anschnitt ist es sehr wahrscheinlich, das Lumen eines Rohrs zu treffen. Die zahlreich zu erkennenden Lumenanschnitte sind beispielhaft durch gelbe Markierungen hervorgehoben. Man sieht sowohl rundovale Anschnitte (Tubulus fast senkrecht angeschnitten) als auch längliche Anschnitte (Tubulus im Schnitt längs eröffnet). Solche Anschnittsmuster zeigen, dass es sich um tubuläre Strukturen handelt. In **(c)** fällt außerdem auf, dass die Zellen fast wasserhell gefärbt und die Kerne nach basal verlagert sind. Das ist der typische Aspekt muköser Anschnitte, während in **(d)** ein ordentlich gefärbtes Zytoplasma – ohne zytoplamatische Basophilie – ausreichend ist, um seröse Eigenschaften zu erkennen. Screenshots der Histologi@-Präparate 1-016-glandula-submandibularis-he, 2-078-pancreas-macaca-he, 2-039n-glandula-sublingualis-he, und 2-012-glandula-lacrimalis-he

einfach zu erkennen. Sind die Alveoli nicht als »Ballon« strukuriert, sondern eher wie ein »Zeppelin«, redet man von tubulo-alveolären Endstücken, die zusätzlich natürlich auch noch geknäuelt sein können (kann der Zeppelin nicht....). Alveoläre Endstücke treten häufig in Kombination mit lipidhaltigen Sekreten und apokriner/holokriner Sekretion auf.

- **Ausführungsgangsystem:** Ausführungsgänge haben zwar als Grundfunktion die Aufgabe der Weiterleitung des Endstücksekretes, aber die Ausführungsgänge beschränken sich nicht in allen Drüsen auf die reine Leitungsfunktion. In einigen Drüsen (Mundspeicheldrüsen: Gl. parotis, Gl. submandibularis, Gl. sublingualis) kommen *Streifenstücke* vor, Abschnitte des Ausführungsgangsystems, die das Sekret durch Rückresorption (hier von NaCl) verändern. Eine Zone mit besonders auffälliger Variabilität zwischen den Drüsen ist der direkte Übergang vom Endstück in das Ausführungsgangsystem. Hier können einerseits Endstücke zu sezernierenden Abschnitten umgebaut werden (durch derart umgebaute Ausführungsgänge vergrößern sich die Endstücke, es entstehen *mukös-tubuläre Endstücke* in gemischten Drüsen), andererseits können bereits Ausführungsgänge in den Lumina der

Endstücke beginnen. Dann tauchen im Anschnitt von Endstücken plötzlich Zellen mitten im Zentrum von Azini auf (wo man sonst keine Zellen erwarten würde), i.e. *zentroazinäre Zellen im exokrinen Pankreas*.

- *Passive Ausführungsgänge*
  - *Ausführungsgänge* sind in allen zusammengesetzten exokrinen Drüsen vorhanden (Abb. 15.2). Bei größeren Drüsen, die in Lobuli unterteilt sind, beginnen sie meist schon innerhalb der Lobuli (*intralobuläre Ausführungsgänge*) und sammeln sich dann zu größeren, zwischen den Lobuli gelegenen Gangsystemen (*interlobuläre Ausführungsgänge*). In vielen Drüsen haben diese Ausführungsgänge ein zweischichtiges Epithel, das sie im Schnitt häufig direkt als Komponenten des Ausführungsgangsystems ausweist.
  - *Schaltstücke* beginnen stets unmittelbar anschließend an die Endstücke und haben ihren Namen aufgrund der Tatsache, dass sie zwischen die Endstücke und die nachgeschalteten Ausführungsgänge geschaltet sind. *Schaltstücke* haben ein niedriges, fast plattes Epithel und kommen nur in den Speicheldrüsen (Mund- und Bauchspeicheldrüse, Gl. parotis, Gl. submandibularis, Gl. sublingualis, Pankreas) vor, fehlen aber in der Glandula lacrimalis und den Hautdrüsen. In den Mundspeicheldrüsen (Gl. parotis, Gl. submandibularis, Gl. sublingualis) münden sie direkt in die Streifenstücke (s. u.), die dann in die Ausführungsgänge drainieren.
- *Aktive Ausführungsgänge: Streifenstücke* kommen nur in den Mundspeicheldrüsen vor und sind histologisch sehr auffällige, leicht zu erkennende Abschnitte des Ausführungsgangsystems. Sie folgen auf Schaltstücke und drainieren in Ausführungsgänge. Sie haben ein sehr großes Lumen, das von einem iso- bis hochprismatischen Epithel ausgekleidet wird. Die Epithelien der Streifenstücke können eine basale Streifung aufweisen, weil sich basal das basale Labyrinth befindet – eine Oberflächenvergrößerung, die zur Rückresorption von NaCl mithilfe von Na/K-ATPasen dient. Das große Lumen der Streifenstücke verlangsamt die Fließgeschwindigkeit, um ausreichend Zeit für diesen aktiven und energieintensiven Rückresorptionsprozess zu geben. Streifenstücke sind einfach zu erkennen; sie liegen stets intralobulär und sind charakteristisch für Mundspeicheldrüsen (keine Streifenstücke in der Gl. lacrimalis und im Pankreas).
- *Transformierte oder auch inapparente Teile des Ausführungsgangsystems:* Teile des Ausführungsgangsystems können sich in sekretproduzierende Areale umwandeln und werden dann formal in die Endstücke einbezogen. Die mukösen Anteile der Endstücke der Mundspeicheldrüsen sind nichts anderes als umgewandelte Schaltstücke (in deren Folge auch die zugehörigen Streifenstücke verschwinden). Daher sind die mukösen Anteile der Mundspeicheldrüsen tubulär, nicht azinös.
  - *Mukös-tubuläre Endstücke* in den Mundspeicheldrüsen[1] sind die mukösen Anteile dieser Drüsen und werden etwas salopp auch als »verschleimte Schaltstücke« bezeichnet. Tatsächlich sind die mukösen Endstücke zu schleimproduzierenden Endstücken transformierte Schaltstücke. Daher auch die Tatsache, dass die mukösen Anteile der Speicheldrüsen tubulös sind, nicht azinär. Der Tubulus-Charakter wurde von den Schaltstücken ererbt. Das muköse Sekret ist wichtig für diese Drüsen, daher werden diese Abschnitte auch nicht mehr als Teil des Ausführungsgangsystems betrachtet, sondern sind Endstücke. Allerdings fehlen dann in Bereichen mit mukösen Endstücken die Schaltstücke und vielfach auch die nachgelagerten Streifenstücke. Daraus ergibt sich der Zusammenhang, dass mehr muköse

[1] **Überwiegend mukös**, d. h. mehr als 50 % des Anschnitts in der Gl. sublingualis; **überwiegend serös**, deutlich weniger als 50 % der Anschnittsfläche in der Gl. submandibularis, **nicht** in der rein azinös-serösen Gl. parotis.

Endstücke gleichzeitig – und automatisch – weniger Schalt- und Streifenstücke bedeuten. Die ursprünglich azinös-serösen Endstücke der Speicheldrüsen bleiben bei diesem Umbau prinzipiell erhalten. Allerdings werden sie im Übergangsbereich zum mukösen Teil des Endstücks (dem früheren Schaltstück) jetzt durch die Größenentfaltung der umgebauten Schaltstücke aufgebogen und sehen im Schnitt dann aus als wären sie als Halbmonde auf die mukösen Tubuli aufgesetzt. Daher die Bezeichnung *von Ebner Halbmond* für diese Art der Kombination von serös-azinösem mit mukös-tubulärem Endstück. Das Epithel der mukösen Endstücke ist ein wenig gefärbtes iso- bis hochprimatisches Epithel, in dem die Zellkerne zumeist nach basal zusammengepresst erscheinen.

* *Zentroazinäre Zellen im exokrinen Pankreas* sind eine Besonderheit des Pankreas, die seine azinösen Endstücke kennzeichnet. Die relativ großen und zellreichen Azini des Pankreas sind nicht genau kugelförmig gebaut, sondern länglich bohnenförmig. Mit dieser länglichen Form umfassen sie die ersten Abschnitte des nachfolgenden Schaltstückes mit seinem flachen Epithel. Das Schaltstück beginnt also quasi intraazinär. Im Schnitt findet man dann kleine, wenig auffällige Zellen (im Vergleich zu den stark färbenden Endstückzellen), deren Zellkern mitten im Azinus liegt. Diese zentroazinären Zellen sind ein typisches Erkennungszeichen der Endstücke des exokrinen Pankreas.

15.2.2 Drüsen der Haut

In der Haut finden sich Drüsenkörper, die drei verschiedenen Sekretionsmodi zugeordnet werden können. Alle drei Drüsen treten in der Achsel- und der Leistenhaut auf. Im histologischen Kurs wird die Achselhaut als Beispiel mikroskopiert (s. Abb. 15.3). Die Drüsenkörper mit den Endstücken all dieser Drüsen sind von der Oberfläche der Haut in die Tiefe verlagert. Die Hautdrüsen sind ektodermalen Ursprungs, genau wie die Haut selbst. Sie weisen daher in der Wand der Endstücke myoepitheliale Zellen auf, die es nur in Drüsen ektodermaler Herkunft gibt. Besonders gut zu erkennen sind myoepitheliale Zellen in den Endstücken der apokrinen Duftdrüsen. Myoepitheliale Zellen sind Epithelzellen, die sich zu kontraktilen Zellen differenziert haben, aber nicht – wie glatte Muskulatur – basal, sondern apikal der Basalmembran (aber basal der eigentlichen Epithelzellen).

- *Apokrine Duftdrüsen* kommen nur in der Achselhaut und in der Haut der Genitalregion vor. Sie sind der Glandula mammaria (Brustdrüse) histologisch verwandt und werden von Geschlechtshormonen mit gesteuert. Sie bilden sich daher auch – bei Mann und Frau – erst im Rahmen der Pubertät voll aus. Die Endstücke sind auffällig groß und alveolär. Vollständig beschrieben wären sie mit der Bezeichnung geknäuelt tubulo-alveolär. Die Zellen der Endstücke sind iso- bis hochprismatisch und zeigen apikal gehäuft klare Bereiche, die mit der apokrinen Sekretion in Verbindung gebracht werden können. Basal fallen die stark färbenden Myoepithelzellen auf, die ein gitterartiges Netz auf der apikalen Seite der Basalmembran bilden. Besonders in Schrägschnitten fallen die streng geometrisch geordneten Myoepithelzellen auf. Die Ausführungsgänge teilen sich die apokrinen Duftdrüsen mit den ekkrinen Schweißdrüsen (s. u.).
- *Ekkrine Schweißdrüsen* kommen in allen Hautabschnitten vor, auch in Palma manus und Palma pedis (Leistenhaut). Die Endstücke sind lange, geknäuelt verlaufende Tubuli, deren Hauptaufgabe die Sekretion eines wasserreichen, aber protein- und elektrolytarmen Sekretes ist. Die wenigen Proteine, die (auf merokrinem Weg) beigemengt werden, haben abwehrunterstützende Funktionen (z. B. Defensine, Lysozym). Auch die Ausführungsgänge verlaufen geknäuelt durch die oberen Schichten des subepithelialen Bindegewebes (Subcutis) und durch das Hautepithel (Epidermis) hindurch. Die Ausführungsgänge haben typischerweise ein zweischichtiges Epithel, das sich erst während des

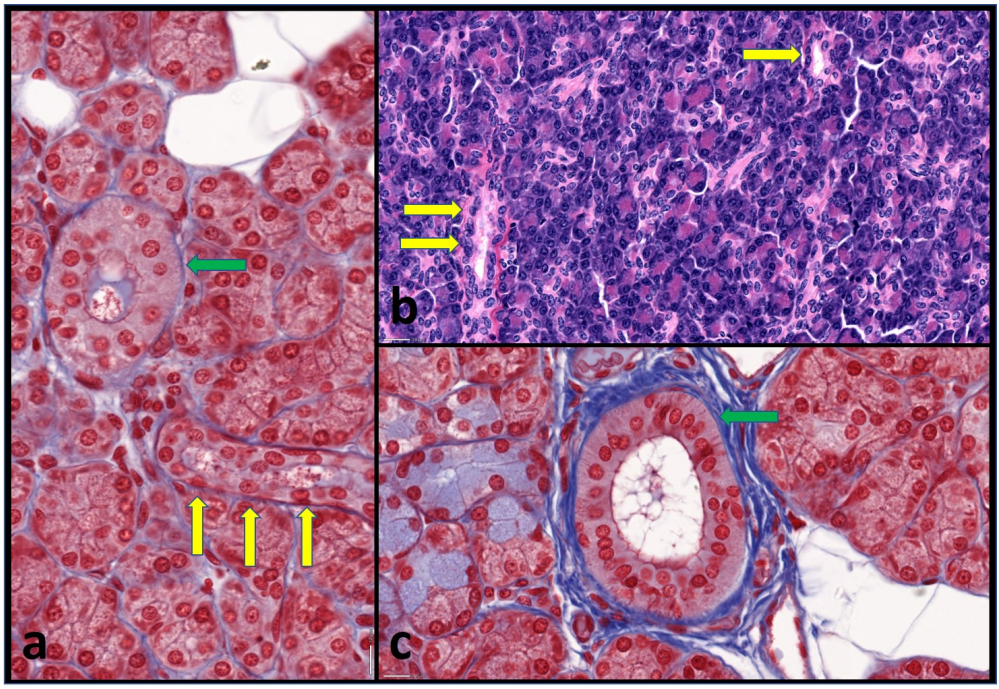

Abbildung 15.2: Elemente des Ausführungsgangsystems in den Speicheldrüsen (a und c: Gl. submandibularis und b: Pankreas). In der Gl. submandibularis und im Pankreas sind Schaltstücke mit gelben Pfeilen gekennzeichnet. Die großlumigen Streifenstücke, die nur in den Mundspeicheldrüsen auftreten, sind durch grüne Pfeile markiert (a, c). In (c) ist auch das Phänomen der basalen Streifung zu erkennen. Screenshots der Histologi@-Präparate 2-078-pancreas-macaca-he und 3-002-glandula-submandibularis-azan.

Durchtritts durch das mehrschichtige Epithel der Haut allmählich selbst zu einem mehrschichtigen Epithel weiterentwickelt.

- *Talgdrüsen* kommen in der behaarten Haut (Felderhaut, nicht in der Leistenhaut) vor und sind mit den Haarfollikeln assoziiert. Sie haben keinen expliziten Ausführungsgang; ihr Sekret wird mit dem Haarwachstum nach außen befördert. Das auffällige, mehrschichtige Drüsenepithel zeigt eine basale Lage intensiv färbender Zellen, die die Stammzellschicht darstellt. Mit zunehmendem Abstand von der Basalmembran werden die Zellen immer weniger färbbar, [2] die Zellkerne schlechter sichtbar und pyknotischer und es verschwimmen die Zellgrenzen.

15.2.3 Speicheldrüsen und Tränendrüse

Alle Speicheldrüsen (Gl. parotis, Gl. submandibularis, Gl. sublingualis, Pankreas) haben einen gemeinsamen Grundbauplan, während die Tränendrüsen (Gl. lacrimalis) von diesem allgemeinen Grundplan abweicht.

[2] Die im Zellleib angehäuften Lipidmassen werden in der Histologie durch die Entwässerung herausgelöst und sind dann nicht mehr färberisch nachweisbar, daher also der helle Aspekt dieser Zellen, die biologisch aber keineswegs »leer«sind.

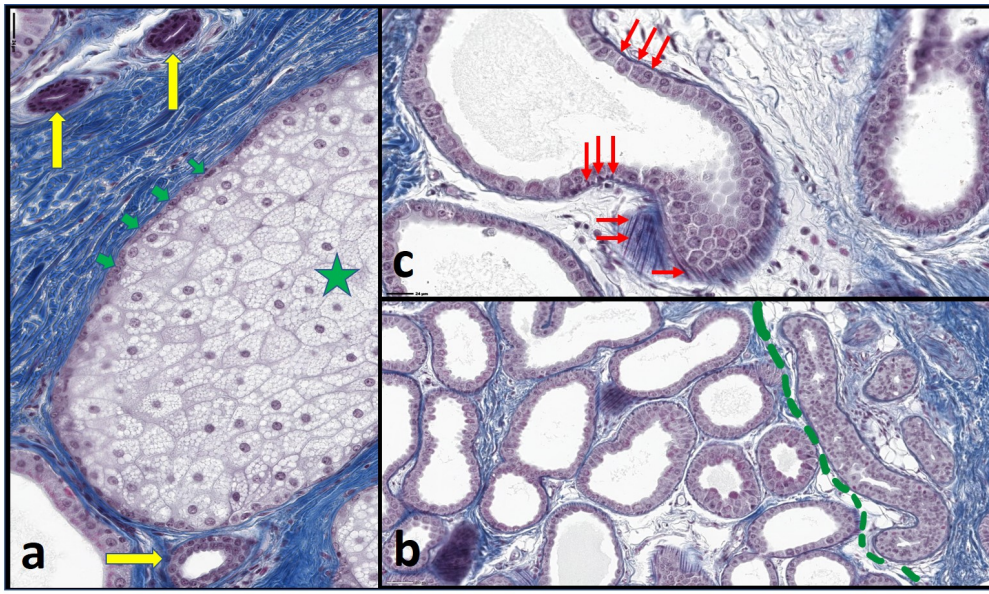

Abbildung 15.3: Drei verschiedene Typen von Drüsen der Haut sowie ihre Ausführungsgänge. **(a)** zeigt den alveolären Drüsenkörper einer Talgdrüse (basale Zelllage mit grünen Pfeilen markiert, Apoptosezone mit einem grünen Stern). Die Talgdrüse hat als einzige Drüse ein mehrschichtiges Epithel, dessen basale Lage (grüne Pfeilchen) mit intaktem Aussehen der Basalmembran aufsitzt. Die Zellen häufen während der Differenzierung auf dem Weg in das Innere der alveolären Endstücke Lipidtropfen an und werden als Ganzes zum Talg, der mit dem Haar nach draußen gebracht wird. Gelbe Pfeile markieren in **(a)** vorbeiziehende Ausführungsgänge der ekkrinen Schweiß- und der apokrinen Duftdrüsen mit dem typischen zweischichtigen Epithel. Die grüne Linie in **(b)** trennt die tubulären Endstücke ekkriner Schweißdrüsen (rechts der Linie) von den links liegenden tubulo-alveolären Endstücken apokriner Duftdrüsen. Der apokrine Sekretionsmodus wird an einer Stellen durch Vorwölbungen ins Lumen erkennbar. In **(c)** sind die Myoepithelzellen hervorgehoben, die in Drüsen ektodermaler Herkunft (d. h. auch in der Gl. mammaria) regelhaft vorkommen. Die Myoepithelzellen sind kontraktile Epithelzellen (d. h. sie liegen epithelseitig der Basalmembran auf). Sie sind durch rote Pfeile markiert (waagerecht: Myoepithelzellen im Tangentialschnitt; senkrecht: Myoepithelzellen im Querschnitt; schräg: Myoepithelzellen im Längsschnitt). Screenshots des Histologi@-Präparates 1-018-achselhaut-masson-trichrom.

Zwei der Speicheldrüsen haben ausschließlich seröse Endstücke und kommen in ihrem Aufbau dem allgemeinen Grundbauplan am nächsten.

- *Rein seröse Speicheldrüsen (Gl. parotis und Pankreas):* Die Endstücke beider Drüsen sind rein azinös, die sezernierenden Epithelien sind stark färbbar und weisen lokal – ggf. etwas unterschiedlich – sowohl deutlich eosinophile Bereiche als auch zytoplasmatische Basophilie auf. Zytoplasmatische Basophilie ist ein beschreibender Begriff, der faktisch synonym zum alten histologischen Begriff des »Ergastoplasma« ist. Es handelt sich hier um Basophilie, die auf große Mengen rER zurückzuführen ist. Wie es typisch für azinöse Endstücke ist, sind in Anschnitten beider Drüsenkörper praktisch kaum Lumina in den Azini zu erkennen. Im Zentrum der Azini des Pankreas treten aber vereinzelte Zellkerne der schwächer färbenden ersten Schaltstückabschnitte auf, die zentroazinären Zellen. Diese kommen nur im Pankreas vor.
  In beiden Drüsen schließen sich an die Endstücke die Schaltstücke als erster Abschnitt des Ausfüh-

rungsgangsystems an. Schaltstücke haben ein niedriges einschichtiges Epithel, bestenfalls kubisch, das weniger gut färbbar ist als das Epithel der Azini. Es ist nicht einfach, Schaltstücke im Schnitt zu identifizieren. Im Pankreas münden die Schaltstücke dann in intralobuläre Ausführungsgänge, die sich zu interlobulären Ausführungsgängen und schließlich zu Ductus pancreaticus vereinigen. Die Glandula parotis aber ist eine Mundspeicheldrüse, deren Sekret nach der Passage durch die Schaltstücke noch durch Ausführungsgänge mit hochprismatischem Epithel und großen Lumina fließt. Dort ist die Fließgeschwindigkeit reduziert und das Epithel dieser Schaltstücke resorbiert NaCl netto aus dem Lumen zurück in den Körper. Der Salzgehalt im Speichel wird reduziert, was nur beim Mundspeichel von Bedeutung ist: Im Mund befinden sich Geschmacksrezeptoren, u. a. für den Salzgehalt von Nahrung. Salz ist ein wichtiges (und früher einmal auch: knappes) Mineral und soll zuverlässig schon in niedrigen Konzentrationen schmeckbar sein. Das geht nur, wenn der Salzgehalt im Mund deutlich niedriger ist als unter sonst üblichen extrazellulären Bedingungen. Im Bauchspeichel ist das nicht wesentlich; daher fehlen dort die Streifenstücke. Die auf die Salzrückholung spezialisierten Ausführungsgänge sind morphologisch leicht an Epithel und großem Lumen zu erkennen und werden als Streifenstücke bezeichnet (nach dem gelegentlich hier zu beobachtenden Phänomen der basalen Streifung benannt, das die Gegenwart von basalem Labyrinth anzeigt).

- *Seromuköse (mukoseröse) Speicheldrüsen (Gl. subling. und Gl. submand.):* In Abwandlung des Baues der rein serösen Speicheldrüsen werden hier einige der Schaltstücke in die Endstücke einbezogen. Dabei behalten sie ihren tubulären Charakter, produzieren aber nicht serös, sondern mukös. In den Drüsenabschnitten, in denen die Schaltstücke »verschleimen« und zu mukösen Endstücken werden, fehlen auch die Streifenstücke. Mit der Zunahme mukös-tubulärer Endstücke in Speicheldrüsen vermindert sich damit proportional auch die Anzahl der Anschnitte von Streifenstücken. Die Gl. sublingualis ist überwiegend mukös, während bei der Gl. submandibularis die serösen Anteile überwiegen.
- *Serös-tubulär: (Gl. lacrimalis)* Die Glandula lacrimalis sezerniert rein serös, aber ihre Endstücke sind keine Azini, sondern Tubuli, die teilweise etwas geknäuelt oder gewinkelt verlaufen. Es gibt keine Schalt- und Streifenstücke, sondern die Endstücke münden direkt in intralobuläre Ausführungsgänge.

Drüse	Endstück	Schalt-stück	Streifen-stück	Ausführungsgang
Pankreas	Acini[1] rein serös	**+++**	⊘	**+**
Parotis	Acini, rein serös	**++**	**+++**	**+**
Lacrimalis	Tubuli, rein serös	⊘	⊘	**+**
Submandi-bularis	azino-tubulär, überwiegend serös[2]	**+**	**++**	**+**
Sublingualis	tubulo-azinär, überwiegend mukös[3]	⊘**/+**	⊘**/+**	**+**

[1] Zentroazinäre Zellen **nur** im Pankreas!!
[2] **Seromukös**, am Ende tubulumuköser Abschnitte aufgespreizte serös-azinäre Kappen: von Ebner Halbmonde.
[3] **Mukoserös**, am Ende tubulumuköser Abschnitte aufgespreizte serös-azinäre Kappen: von Ebner Halbmonde.

Tabelle 15.1: Wesentliche strukturelle Unterschiede zwischen den in der Histologie üblicherweise mikroskopierten zusammengesetzten Drüsen (Speicheldrüsen und Tränendrüsen). Links sind die Drüsen benannt, danach folgt die Morphologie der Endstücke. Die drei rechten Spalten beschäftigen sich mit Strukturmerkmalen der Ausführungsgangsysteme. (⊘) steht dabei für strukturelle Merkmale, die in der jeweiligen Drüse nicht vorhanden sind. (⊘**/+**) steht für Merkmale, die selten vorkommen, in Anschnitten einiger Lobuli auch fehlen können. (**+** - **+++**) symbolisiert die relative Häufigkeit des Vorkommens.

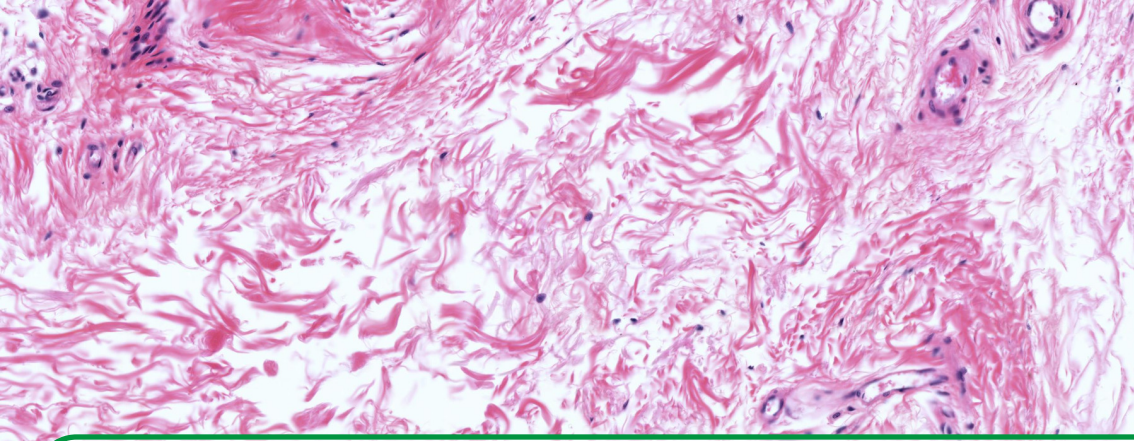

16. Bindegewebe

Lernziele: Bindegewebe, Fettgewebe

- Bindegewebe definieren können, verstehen und erkennen, strukturelle und funktionelle Unterschiede zum Epithelgewebe (und anderer Gewebearten, s. 8. 9. und 10. Kurstag: Muskel und Nervengewebe) erklären
- Drei Grundkomponenten (Zellen, Fasern, Grundsubstanz) aller Bindegewebsarten benennen
- Struktur und Funktion der „ortsständigen (fixen)“ Zellen (Fibroblasten, bzw. spezifisch nach Gewebeart: Adipozyten, Tenozyten, etc.)
- Freie Zellen des Bindegewebes (Makrophagen, Histiozyten, Plasmazellen, Lymphozyten, Granulozyten etc.) verstehen und erkennen können.
- Struktur und Funktion (biomechanische Eigenschaften) der Bindegewebsfasern (kollagene, retikuläre und elastische Fasern), ihre färberische Eigenschaften, chemische Zusammensetzung und ihr Bildungsort
- Vorkommen der drei wichtigsten fibrillären Kollagentypen (Typ I, Typ II, Typ III)
- Vorkommen von Kollagen Typ IV
- Struktur und Vorkommen elastischer Fasern
- Struktur und Funktion der Moleküle der „Grundsubstanz“ (Glykosaminoglykane, Proteoglykane, Glykoproteine), ihre färberischen Eigenschaften, chemische Zusammensetzung und ihren Bildungsort
- Klassifizierung der Bindegewebe nach Typ, Häufigkeit und Anordnung der Zellen, Fasern und Grundsubstanz in zellreiche (mesenchymales, gallertiges, retikuläres) und faserige lockere sowie faserige straffe (parallelfaseriges, geflechtartiges=scherengitterartig angeordnetes, lamelläres) Bindegewebe, Beispiele ihres Vorkommens
- Erkennen von Fettgewebe im histologischen Präparat
- Erklären der färberischen Eigenschaften des Fettgewebes im Paraffinschnitt und nach Fettfärbung (z.B. Sudanfärbung)
- Struktur und Funktion der Fettgewebe (Unterschiede: Speicherfett - Baufett, weißes Fett - braunes Fett)

Kurspräparate zur Grundsubstanz (HE) und Faserdarstellungen:

1. Aorta, HE (1-019-aorta-he)
2. Aorta, Masson-Trichrom (1-020-aorta-masson-trichrom)
3. Aorta, Elastika (1-032-aorta-elastica)
4. Lymphknoten, Silberimprägnation („Versilberung“) (1-017-lymphknoten-versilberung)
5. Bindegewebsfasern (EM 6)

Kurspräparate zu den Zellen der Bindegewebe:

1. Fibroblasten: Mamma-Anlage, Neugeborenes, HE (1-026-mamma-anlage-neugeborenes-he)

Kurspräparate zum Fettgewebe, einem Sonderfall der Bindegewebe:

1. Fettgewebe, braunes (plurivakuolär) und weißes (univakuolär) aus dem Nierenlager, Maus, HE (2-087-niere-maus-he-braunes-fett)
2. Mesenterium mit univakuolären Fettzellen, Katze, Häutchenpräparat, Sudan III- Hämalaun (1-039-mesenterium-katze-haeutchenpraeparat-sudanIII)
3. Fettgewebe (univakuolär) um einen mesenterialen Lymphknoten, HE (1-021-mesenterialer-lymphknoten-he)

Die Bindegewebe sind nicht dafür da, Räume zu begrenzen, sondern sie füllen sie. Sie sind damit das Innerste unseres Körpers, sein eigentlicher Innenraum hinter allen epithelialen Barrieren. Bindegewebe sind die Orte der Abwehrreaktionen, der Entzündungen, aber auch die des Stofftransportes. Denn in den Bindegeweben eingebettet verlaufen die Gefäße des Körpers und hinter fast jeder Kapillare des menschlichen Gefäßbettes liegt unter der dem Endothel folgenden endothelialen Basalmembran Bindegewebe. Weil es sich um unser eigentlich Körperinnerstes handelt, verdient es mehr Beachtung als man einer biologisch inaktiven Füllmasse zukommen lassen würde. Bindegewebe sind eben keine biologisch inaktive Füllmasse. Sie sind wichtig.

16.1 Grundlegende Struktur-Funktionsbeziehungen

Im Unterschied zu den Epithelgeweben ist es nicht die primäre Funktion der Binde- und Stützgewebe, zweidimensionale Oberflächen zu definieren und zu funktionalisieren. Vielmehr ist ihre Aufgabe, die **dreidimensionalen Innenräume des Körpers zu füllen und zu funktionalisieren**. Die Zellleiber der Bindegewebszellen sind daher – im Unterschied zu Epithelzellen – oft weit voneinander entfernt; der Raum zwischen ihnen wird durch die extrazelluläre Matrix (EZM; engl. ECM) gefüllt. In der Regel (Ausnahme: Knorpelgewebe) bleiben die Zellen weiterhin miteinander in Kontakt, üblicherweise über lange Ausläufer des Zellleibs. Zellkontakte finden sich am Ende dieser Ausläufer und sind typischerweise Punktkontakte (Desmosomen, Fokalkontakte) und gap junctions (Connexone, Nexus). Mit den Molekülen der EZM bestehen ebenfalls Zellkontakte, v. a. mittels Hemidesmosomen. Tight junctions bilden Bindegewebszellen nicht aus. Auch sind die Zellen der Bindegewebe nicht intrinsisch polarisiert, wie das bei den Zellen vieler einschichtiger Epithelien (s. o. Kapitel 14) der Fall ist.

In den meisten Binde- und Stützgeweben ist der Raum, der durch die EZM eingenommen wird, um vieles größer als der Raum, der durch die Zellen selbst eingenommen wird. Die EZM der Binde- und Stützgewebe ist primär ein Produkt der jeweiligen Bindegewebszellen und definiert dessen biomechanische und biologisch-funktionale Eigenschaften. Obwohl die Zellen bei der Erkennung eines solchen Gewebes immer mit beurteilt werden, ist die EZM hier entscheidend, das Binde- und Stützgewebe zu kennzeichnen und zu unterscheiden nach Fasergehalt, Wassergehalt, Grad der Vernetzung oder der Mineralisierung. Dies ist anders als bei den Epithelien, wo primär die Gestalt der Zellen für die Gewebeklassifikation entscheidend ist.

Im Bindegewebsraum finden sich auch Blut- und Lymphgefäße eingebettet. Nährstoffe müssen aus diesen Gefäßen beispielsweise zu Epithelien gelangen, in denen sich keine Gefäße befinden. Dabei müssen alle

Stoffe zu und von Körperoberflächen (innere und äußere Oberflächen) aus dem Gefäßinnenraum durch den Bindegewebsraum diffundieren, auch wenn die Strecken sehr kurz sein können. Der Bindegewebsraum ist damit ein zentraler Transport- und Stoffwechselraum des Körpers. Darüber hinaus halten sich in ihm nicht nur reife Abwehrzellen auf, sondern dort finden auch die Entzündungsreaktionen statt. Zu vielen anderen Geweben hin (zum Beispiel zu Epithelien, in Richtung von Muskelgeweben oder Nervengewebe) ist der Bindegewebsraum durch eine Basalmembran abgegrenzt. Dabei liegt die Lamina fibroreticularis stets dem Bindegewebe zugewandt und ist noch Produkt der Zellen des Bindegewebes, während die Basallamina mit ihren Unterabschnitten Lamina rara und Lamina densa ein Produkt der Zellen des angrenzenden Gewebes ist.

Eigenschaften und Funktionen des Bindegewebsraumes

- ausgefüllt von der extrazellulären Matrix = EZM (im klassischen histologischen Text häufig auch als Interzellularsubstanz bezeichnet), einem Produkt der Bindegewebszellen
- allseitig begrenzt durch eine Basallamina
- enthält fast immer Blut- und Lymphgefäße (Ausnahme: Knorpelgewebe)
- dient dem Stofftransport
- der wichtigste Ort der Immunabwehr durch zu- und abwandernde Zellen (»freie Zellen«)
- Ort der Entzündungsreaktion

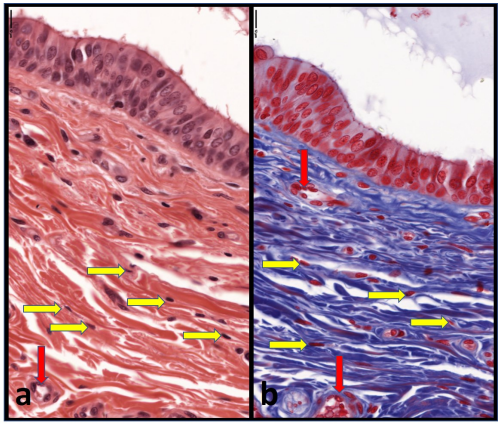

Abbildung 16.1: Epithel eines Ausführungsganges der Gl. submandibularis mit dem unterliegenden lockeren kollagenfaserigen Bindegewebe. **(a)** zeigt die HE-Färbung, **(b)** die AZAN-Färbung. Im Unterschied zu den großen, dicht stehenden Epithelzellen fallen im Bindegewebe nur die weit voneinander entfernt liegenden kleinen Zellkerne der Fibrozyten auf (gelbe Pfeile). Der Raum zwischen den Fibrozyten ist angefüllt mit der extrazellulären Matrix, die in **(a)** eine eosinophile Masse ist. In **(b)** fällt durch die dominante blaue Farbe der Reichtum an fibrillären Kollagenen auf (in diesem Bindegewebe Kollagen des Typs I). Die Grundsubstanz und andere Fasermoleküle werden durch diese Färbungen nicht sichtbar gemacht. Nur im Bindegewebe – nicht im Epithel – finden sich Blutgefäße (rote Pfeile). Was in dieser Färbung nicht sichtbar wird, sind die langen Fortsätze der Fibrozyten, über die sie miteinander in Kontakt stehen. Screenshots der Histologi@-Präparate 1-016-glandula-submandibularis-he und 3-002-glandula-submandibularis-azan.

16.1.1 Allgemeine Eigenschaften der Bindegewebszellen

Die in den Bindegeweben vorkommenden Zellen lassen sich in zwei große Gruppen einteilen, nämlich in

- **fixe oder ortsständige Bindegewebszellen** und in
- **freie Bindegewebszellen** (s. Abb.16.1 und Abb.16.2).

Ortsständige (fixe) Bindegewebszellen

Diese Zellen sind die eigentlichen Bindegewebszellen, die die extrazelluläre Matrix des jeweiligen Bindegewebstyps produzieren und die Eigenschaften des Bindegewebes darüber definieren. Für die Bindegewebe gilt als Regel (Ausnahmen beim Knorpelgewebe), dass die fixen Bindegewebszellen noch zur Proliferation befähigt oder mindestens zur Proliferation aktivierbar sind und das Gewebe nach Verletzungen eine teilweise ausgeprägte Regenerationsfähigkeit hat. Die Morphologie dieser Zellen in histologischen Schnitten ist meist sehr unauffällig. Weil ihre langen Zellausläufer zu Nachbarzellen oft nicht sichtbar sind, sehen sie wesentlich kleiner aus als sie tatsächlich sind. In der Regel finden sich in Schnitten nur weite Strecken leicht eosinophil gefärbter Matrix, teilweise locker von Fasern durchsetzt, in denen hin und wieder die Zellkerne der Fibrozyten zu finden sind.

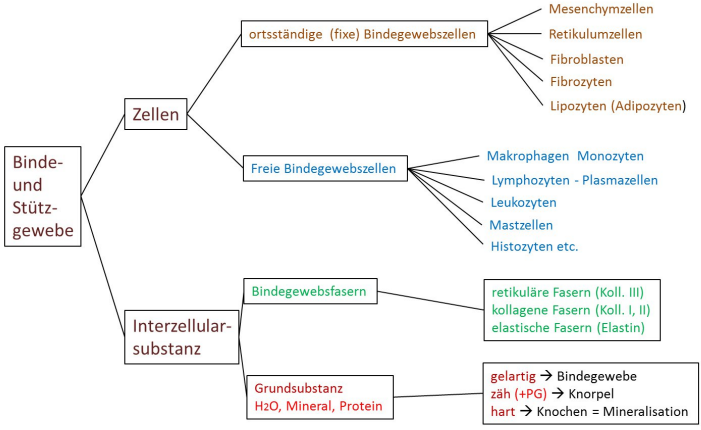

Abbildung 16.2: Verschiedene Bauelemente der Binde- und Stützgewebe: zelluläre Zusammensetzung sowie Zusammensetzung und Gestalt der extrazellulären Matrix (hier als Interzellularsubstanz bezeichnet).

Die fixen Bindegewebszellen produzieren die EZM auf dem konstitutiven Weg, was für Heilungs- und Regenerationsvorgänge bedeutet, dass die Heilungsfähigkeit und die Heilungsgeschwindigkeit grundsätzlich von der Anzahl proliferierender bzw. neugebildeter Bindegewebszellen und von der Blutversorgung abhängen. Zellen, die bei der Bindegewebsbildung – häufig auch selbst noch im Zellzyklus – aktiv sind, werden gerne als Blasten bezeichnet (Fibroblasten, Osteoblasten, Chondroblasten). Solche Blasten sind häufig durch viel raues ER gekennzeichnet, weil sie große Mengen an EZM bilden. Zellen, die im Erhaltungsstoffwechsel und vollständig ausdifferenziert sind, werden in der Regel mit der Endung -zyten bezeichnet (Fibrozyten, Osteozyten, Chondrozyten). Sie haben nur wenig raues ER für die EZM-Produktion und sind – ebenfalls im konstitutiven Modus, d. h. im geringen Umfang – imstande, Moleküle der EZM wieder aufzunehmen und abzubauen.

Der Fibroblast: die aktive Bindegewebszelle

- Fibroblasten können als aktivierte Fibrozyten verstanden werden. Fibrozyten können bei adäquater Stimulation zu Fibroblasten aktiviert werden und umgekehrt auch

wieder zu Fibrozyten werden.
- Fibroblasten produzieren alle Bestandteile der extrazellulären Matrix.
- Fibroblasten besitzen dafür raues ER, Golgi-Apparat etc.
- Fibroblasten (in geringem Umfang auch Fibrozyten) sezernieren die extrazelluläre Matrix im konstitutiven Modus.
- Fibroblasten und Fibrozyten zeigen desmosomale Zellkontakte und Zell-Matrixkontakte.
- Fibroblasten und Fibrozyten sind in der Regel durch gap junctions und Desmosomen miteinander verbunden.
- Fibroblasten und Fibrozyten konzentrieren diese Zellkontakte an den langen Ausläufern der Zellen, die sich durch den Matrixraum zu den Ausläufern der Nachbarzellen erstrecken.

Freie Bindegewebszellen

Die freien Bindegewebszellen sind nicht originär Bindegewebszellen, sondern wandern aus dem Blut über die Kapillarwände (sog. Diapedese) in die Bindegewebe ein und aus. Sie können also durchaus zwischen Blut und Bindegeweben wechseln und dabei in verschiedene Bereiche des Körper gelangen. Sie haben ganz wesentlich mit Abwehraufgaben zu tun. Vielfach entstehen diese Zellen bzw. ihre im Blut zirkulierenden Vorläufer im Knochenmark, und zwar im Rahmen der Hämatopoiese (Blutbildung). Der Gehalt an freien Zellen in den verschiedenen Bindegeweben ist sehr unterschiedlich (Knorpelgewebe: sehr wenige freie Zellen; retikuläres Bindegewebe: riesige Mengen freier Zellen) und charakterisierend für bestimmte Subtypen der Bindegewebe.
Die freien Zellen dienen Abwehrfunktionen. Es zählen sowohl Zellen des unspezifischen Abwehrsystems (Makrophagen) als auch Zellen des spezifischen Abwehrsystems (T- und B-Lymphozyten, Plasmazellen) zu den in Geweben vorkommenden freien Zellen.

16.1.2 Hauptkomponenten der EZM der Bindegewebe

Die EZM der Bindegewebe ist *im konstitutiven Modus* sezerniertes Produkt der jeweiligen Bindegewebszellen und kann grundsätzlich in zwei Hauptkomponenten unterschieden werden. Dabei richtet man sich nach den dominierenden Färbemöglichkeiten im Lichtmikroskop. Man unterteilt die EZM in
- **Grundsubstanz:** Bei der Grundsubstanz handelt es sich um eine komplexe Mischung von Molekülen, die in der Licht- und Elektronenmikroskopie meist hyalin durchscheinend oder schlecht färbbar sind, sowie
- die **Fasern:** Hierbei handelt es sich vorwiegend um verschiedene Kollagene und elastische Fasern, die sich färberisch recht gut darstellen lassen, teilweise in Spezialfärbungen.

Die Grundsubstanz und ihre wesentlichen Bestandteile

Die **Grundsubstanz** ist für die raumfüllende Funktion der Bindegewebe von grundlegender Bedeutung, denn sie beinhaltet hochkomplexe Kohlehydratketten, die mit – im Vergleich zur Glykosylbeladung relativ winzigen – Proteinen verbunden sind. Die komplexen Kohlehydrate der Grundsubstanz haben die Eigenschaft, große Mengen an Wasser zu gelifizieren und zu binden. Neben dieser rein physikalisch-chemischen Grundfunktion haben die Kohlehydratepitope auch die Möglichkeit, an Fasern und/oder Zelloberflächen zu binden. Allerdings sind diese spezifisch biologischen Eigenschaften schlechter verstanden als die physikalisch-chemische Grundfunktion der Gelifizierung von Wasser. Über die Gelifizierung von Wasser wird nicht nur die Raumfüllung vermittelt, sondern es wird auch eine weitere wichtige Eigenschaft

der Bindegewebe (und in diesem Fall auch der Stützgewebe, z. B. des Knorpels) mit beeinflusst: die Kompressionsresistenz.

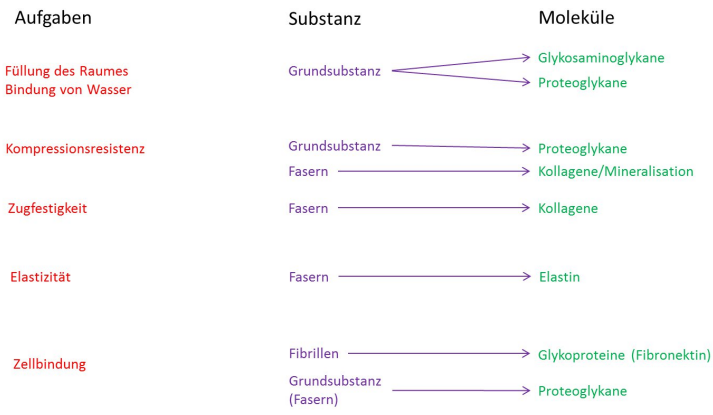

Abbildung 16.3: Verschiedene biochemische Substanzklassen der extrazellulären Matrix der Binde- und Stützgewebe mit deren wesentlichen biophysikalischen und teilweise auch biomechanischen Aufgaben.

In der Grundsubstanz finden sich Adhäsionsproteine, die sowohl Kohlehydratepitope als auch Faserproteine oder andere Adhäsionsproteine der EZM bzw. Rezeptoren an Zelloberflächen binden können. Solche Glykoproteine (hier allerdings mit relativ kleinen Kohlehydratresten glykosyliert) sind dazu geeignet, die verschiedenen Komponenten der EZM miteinander zu vernetzen und dabei mit den Zellen in Kontakt zu bringen. Typische Vertreter sind die Fibronektine, die Bindungsstellen für Integrine der Zelloberflächen und auch Bindungsstellen für kollagene Faserproteine aufweisen. Weitere Proteine mit ähnlichen vernetzenden Funktionen zwischen Zelloberflächen, Fasern und anderen Molekülen der Grundsubstanz sind beispielsweise Osteonectin (v. a. im Knochen), Tenascin oder Laminin.

Wichtige Faserproteine der extrazellulären Matrix

Kollagene: Sie sind die wichtigsten und häufigsten Faserproteine der extrazellulären Matrix in den Binde- und Stützgeweben. Ihre wesentliche biomechanische Eigenschaft ist die Zugresistenz, die in Verbindung mit der über Vernetzung eingebundenen, wasserhaltigen Grundsubstanz wesentlich zur biomechanischen Stabilität des jeweiligen Bindegewebes beiträgt.
Die im Lichtmikroskop sichtbaren Kollagenfasern haben einen Durchmesser im Bereich von ca. 2–20 μm, bestehen aber tatsächlich aus gebündelten und parallel angeordneten Kollagenfibrillen, die erst im elektronenmikroskopischen Bild einzeln sichtbar werden. In der HE-Färbung sind kollagene Fasern nur schwach rot gefärbt und heben sich nicht deutlich von anderen Proteinen ab. Vor allem die fibrillären Kollagene vom Typ I und vom Typ II, aber auch das in Basalmembranen vorkommende Kollagen vom Typ IV, können durch spezielle Farbstoffe (z. B. Anilinblau, AZAN-Färbung) recht selektiv angefärbt werden. In einer solchen histologischen Trichromfärbung werden die Kollagene also tiefblau bzw. grün sichtbar, während andere Proteine mit dem allgemeinen Proteinfarbstoff der entsprechenden Färbung (bei AZAN: Azokarmin, rot) dargestellt werden.

Kollagene im Überblick

- Kollagene sind eine große Proteinfamilie:
  - 28 Typen sind bekannt
  - Moleküle bilden häufig eine Tripel-Helix aus 3 α-Ketten
  - Sequenzen haben einen hohen Glycin-, Lysin- und Prolinanteil
- fibrillenbildende Kollagene: Typ I, II, III, V
- flächige Netze (Lamina densa der Basallamina) werden v. a. von Kollagen Typ IV gebildet
- LM: Faser besteht aus Fibrillenbündeln
- EM: Fibrille besteht aus Kollagen-Molekülen (Molekül besteht aus 3 α-Ketten)

Damit können die nur extrazellulär vorkommenden fibrillären Kollagen von intrazellulären Proteinen unterschieden werden. Außerdem können die Kollagene – genau wie viele andere Proteine – durch immunhistochemischen Nachweis sehr spezifisch nachgewiesen werden.
Die Kollagene werden wie die anderen Faserproteine in der Regel als Pro-Kollagene in den Zellen produziert und sezerniert. Dies geschieht meist auf dem konstitutiven Weg. Die Pro-Kollagene liegen fast immer schon intrazellulär als kollagentypische Tripel-Helix vor, können aber noch nicht zu größeren fibrillären Verbänden assoziieren. An den Enden der Helices hängen die Assoziation-störenden Teile der Pro-Kollagene über und hemmen die Selbstassoziation sterisch. Die Fähigkeit zur Selbstassoziation und zur Fibrillenbildung aus den Tripel-Helices kommt erst nach der Sekretion im extrazellulären Raum zustande, wenn die Pro-Kollagene enzymatisch modifiziert werden und damit die Fibrillenbildung ermöglicht wird. Die Enzyme werden separat von den Pro-Kollagenen sezerniert. Auf diese Art und Weise wird verhindert, dass sich schon intrazellulär wasserunlösliche große Kollagenfibrillen bilden können.
Die große Proteinfamilie der Kollagene besteht aus vielen, meist mit römischen Buchstaben unterschiedenen Kollagen-Typen. Die für die Histologie wichtigsten Kollagen-Typen und ihre typische Verbreitung in Geweben finden Sie weiter unten. Typisches gemeinsames Merkmal vieler Kollagen-Typen ist ihr Aufbau aus drei α-Ketten, die sich zu einer Tripelhelix aneinanderlagern. Die Aminosäuren Prolin, Glycin und Lysin sind sehr häufig in Kollagenen zu finden. Außerdem kommt es – vor allem am Prolin – zu ungewöhnlichen posttranslationalen Modifikationen während der Golgi-Passage, nämlich zur Hydroxylierung von Prolin. Verschiedene Kollagentypen können sich auch durch ihre Glykosylierung voneinander unterscheiden; besonders auffällige Glykosylierungsmuster sind beispielsweise am Kollagen Typ III bekannt. Kollagene werden typischerweise im konstitutiven Modus sezerniert und lagern sich bereits intrazellulär im Membransystem zur Tripel-Helix zusammen. Höherstufige Selbstaggregation findet aber erst extrazellulär statt, nachdem die Prokollagen-Peptide an den Enden der Tripel-Helix extrazellulär enzymatisch entfernt wurden. Intrazellulär treten daher noch keine fibrillären Aggregatstrukturen der Kollagene auf. Die besondere Rolle des Kollagens Typ III, das in der Histologie als Retikulinfaser bezeichnet wird, wird beim retikulären Bindegewebe beschrieben.



Vorkommen der wichtigsten Kollagen-Typen

- **Typ I:** ubiquitär, v. a. Haut, *Sehnen, Bänder, Knochen*, Sklera, Cornea, Dura, Gelenk- und Organkapseln
- **Typ II:** *Knorpel*, Glaskörper
- **Typ III:** in geringen Mengen ubiquitär perizellulär, perivaskulär
  - **Retikulinfaser** (= Typ III-Kollagen): *in größeren Mengen: retikuläres Bindegewebe des Knochenmarks, der lymphatischen Organe, Fettgewebe*, Leber, Niere, Muskel etc.
- **Typ IV:** flächig vernetzt, v. a. in der *Lamina densa der Basallamina*



Abbildung 16.4: Auf der rechten Seite sind Hauptkomponenten der extrazellulären Matrix zu erkennen. Dazu zählt vor allem die – eigentlich unsichtbare – Grundsubstanz (grüne Sterne). Die Grundsubstanz ist sogar im Lichtmikroskop meist ungefärbt oder sehr schwach gefärbt. Elastische Fasern fallen durch ihren schmutzig grauen und klobigen Aspekt auf, der zunächst gar nicht an Fasern denken lässt. Sie sind durch gelbe Sterne markiert. Die kollagenen Fasern haben in der rechten Abbildung einen Anblick, der auch schon als Bambuswald-Aspekt bezeichnet wurde. Auch bei dieser relativ kleinen Vergrößerung (ca. 12000x in der rechten Teilabbildung) ist die Querstreifung der kollagenen Fasern bereits zu erahnen. Die kollagenen Fasern machen dem Begriff der Faser auch im EM-Bild alle Ehre und sind scharf kontrastiert vor der Grundsubstanz zu erkennen. In hoher Vergrößerung erkennt man die typische Querstreifung (68 nm, s. rote Striche) der fibrillären Kollagene. Bei der Selbstassoziation der Kollagen-Tripel-Helices entstehen kleine Versätze zwischen den Molekülen, die Lücken lassen. In diese Lücken integrieren sich exakt die Schwermetallionen der Kontrastierung im EM; im Lichtmikroskop passen Anilinblau und Lichtgrün genau hinein. So kommt es zu der relativ kollagen-spezifischen Färbung mit den Farbstoffen bei den Trichrom-Färbungen. Ausschnitte aus einem Kurspräparat der Anatomischen Anstalt der LMU München (EM6-Fibrozyt-Kollagen-Elastin).

Elastin und elastische Fasern: Neben den von besonderer Dehnungsresistenz geprägten Kollagenen (nicht mehr als ca. 5 % Dehnung von Kollagenfasern ist möglich, bevor sie reißen) gibt es auch Fasern in den Binde- und Stützgeweben, die die besondere Eigenschaft des Formgedächtnisses haben, d. h. sie sind elastisch. Bei diesen Faserstrukturen gibt es einen entspannten Zustand, der durch Krafteinwirkung in einen gedehnten Zustand überführt werden kann. Die Energie der Verformung wird in der Formänderung gespeichert und wieder freigesetzt, wenn die Moleküle in die entspannte Konformation zurückfallen. Elastische Fasern treten darum z. B. in der Wand herznaher Gefäße auf, wo die Herzarbeit dazu genutzt wird, die herznahen Gefäße zu erweitern. Nach Schluss der Herzklappen wird die in den elastischen Fasern der Wand gespeicherte Herzarbeit während der Rückbildung der elastischen Dehnung kontinuierlich in einen gleichmäßigen Blutstrom umgesetzt (sog. Windkesselfunktion in der Physiologie). Die ausgeprägte Dehnungsfähigkeit ist also ein besonderes Merkmal dieser Fasern.

16.2 Bindegewebe im Einzelnen

Die Gruppe der Bindegewebe weist eine ganze Reihe von Mitgliedern auf, die sich von einem gemeinsamen Ur-Bindegewebe, dem Mesenchym, ableiten. Die verschiedenen Bindegewebe im Vergleich zeigt Abb. 16.5. Dem Mesenchym kommt das gallertige Bindegewebe der Nabelschnur am nächsten. Beim erwachsenen Menschen ist aber weder Mesenchym noch gallertiges Bindegewebe zu finden.

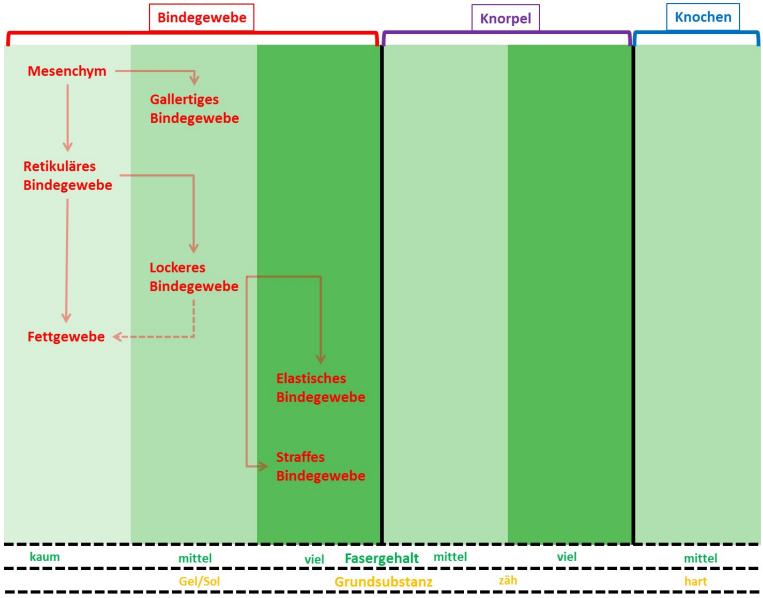

Abbildung 16.5: Wesentliche Eigenschaften der verschiedenen Bindegewebe und ihre Beziehung zu einander. In der Fußleiste sind die biomechanischen Eigenschaften der Grundsubstanz (gelartig weich, zäh oder hart) dargestellt. Der Gesamtgehalt an Fasern in der extrazellulären Matrix der verschiedenen Bindegewebe ist qualitativ durch grüne Farbschattierungen wiedergegeben. Lockere Bindegewebe mit moderatem Fasergehalt sind zum einen das retikuläre Bindegewebe, in dem Retikulinfasern dominieren, und zum anderen das lockere (kollagenfaserige) Bindegewebe, das beim Erwachsenen das Bindegewebe schlechthin ist. Fettgewebe kann als Sonderfall des retikulären Bindegewebes interpretiert werden, während elastisches und straffes Bindegewebe (Sehnen) durch großen Faserreichtum gekennzeichnet sind.

16.2.1 Mesenchym: das embryonales Vorläufergewebe

Während der embryonalen Entwicklung entstehen die meisten Bindegewebe aus dem mittleren Keimblatt, dem Mesoderm, das erst durch die Gastrulation sekundär zwischen Ekto- und Endoderm (die beiden ursprünglichen Keimblätter) eingefügt wurde. Sehr rasch bildet sich ein zellreiches Bindegewebe, das wenig Fasern enthält. Dieses ursprünglichste aller Bindegewebe wird als Mesenchym bezeichnet und ist als solches schon bei der Geburt nicht mehr vorhanden. Am ähnlichsten ist ihm zum Zeitpunkt der Geburt nur noch das gallertige Bindegewebe der Nabelschnur (häufig als Whartonsche Sulze bezeichnet). Das Mesenchym ist der Stammvater aller anderen Binde- und Stützgewebe. Alle Blutgefäße, das Immunsystem mit seinen Zellen und die Blutbildung (Hämatopoiese) gehen auf das Mesenchym als Vorläufergewebe zurück.

16.2.2 Lockeres kollagenfaseriges Bindegewebe: der Universalist

Das am weitesten verbreitete Bindegewebe des menschlichen Körpers ist das lockere oder kollagenfaserige Bindegewebe. Es enthält sehr viel weniger Zellen als das Mesenchym, aber bereits deutlich mehr, vorwiegend kollagene Fasern (s. Abb. 16.1). Das dominierende fibrilläre Grundkollagen dieses Bindegewebes ist Kollagen vom Typ I, das auch im Knochen das bestimmende Kollagen ist. Die Fasern sind locker geflechtartig angeordnet; in der AZAN-Färbung zeigt eine deutliche Blaufärbung die kollagenen Fasern an (s. Abb. 16.1). Lockeres Bindegewebe ist nahezu ubiquitär in allen parenchymatösen Organen als eine Art Füllgewebe enthalten. Es findet sich z. B. im Darm, in der Lunge, zwischen Herzmuskelzellen etc. Geringe Mengen von Fasern anderer Kollagene (v. a. vom Typ III, Retikulin) können ebenfalls vorkommen, führen aber nicht zu einer Umdefinition des Gewebetyps.

16.2.3 Verwandte: retikuläres Bindegewebe und die Fettgewebe

Retikuläres Bindegewebe

Retikuläres Bindegewebe ist ebenfalls ein lockeres Bindegewebe, das allerdings über einen sehr großen Anteil retikulärer Fasern verfügt. Diese Fasern (alte histologische Nomenklatur: Retikulinfaser) sind biochemisch nichts anderes als Kollagen vom Typ III. Dieser Kollagentyp weist überdurchschnittlich viele Glykosylierungen auf; des Weiteren sind die fibrillären Fasern sehr schmal im Durchmesser. Histologisch lässt sich die besondere Glykosylierung gut erfassen, weil die retikulären Fasern dadurch die Tendenz haben, Silber aus Silberlösungen anzulagern. Die Versilberung ist daher auch die klassische Darstellung dieser Fasern in der Histologie (Abb. 16.6). Funktionell steht nicht die mechanische Belastbarkeit im Vordergrund, sondern die Interaktion mit Zellen. Vielfach liegen die Kollagen-III-Fasern nicht frei in der extrazellulären Substanz, sondern sind von den produzierenden Fibroblasten des Grundgewebes quasi eingehüllt: Diese Zellen wickeln sich um die Fasern und orientieren sich an ihnen. Die genauen Interaktionen von Kollagen Typ III mit den Zellen des (und den Zellen im) Bindegewebe sind allerdings noch nicht in vollem Umfang verstanden. Diese besondere Funktion der Fibrillen vom Kollagen Typ III wird vor allem in zwei Bereichen sehr deutlich:

- Das retikuläre Bindegewebe ist das Grundgewebe sekundärer lymphatischer Organe, also zum Beispiel von Lymphknoten, Milz oder von den Lymphfollikeln der Darmwand (MALT (= Mucosa-associated lymphoid tissue); außerdem ist es Grundgewebe von Abwehrzentren (Lymphgewebe) direkt unter dem Epithel innerer Körperoberflächen, z. B. im Magen-Darm-Trakt oder in den Atemwegen bzw. im Waldeyerschen Rachenring. Hier sind die retikulären Grundgerüste eine Art Homing-Gewebe für freie Zellen. In der Masse an Lymphoyzten, die in diesen Organen vorkommen, sind die unterliegenden retikulären Fasern oft nur mithilfe der Versilberung zu erkennen.
- In der Leber kommen ebenfalls retikuläre Fasern vor. Allerdings spricht man hier nicht von einem retikulären Bindegewebe, sondern lediglich von retikulären Fasern. Hier haben die Zellen, die die Fasern produzieren, einen Eigennamen: Ito-Zellen. Die Ito-Zellen und die Kollagen-Typ-III-Fasern sorgen dafür, dass nachwachsende Hepatozyten nach Schädigungen den richtigen Platz im Lebergefüge finden können. Ist dieses Grundgerüst gestört, finden nachwachsende Leberzellen den besten Platz nicht mehr und orientieren sich fehl: Eine wichtige Grundlage für die Entstehung einer Leberzirrhose.

Während retikuläre Fasern auch in parenchymatösen Organen wie der Leber vorkommen, wird als retikuläres Bindegewebe im klassischen histologischen Sinn nur das Grundgewebe der lymphatischen Organe bezeichnet.

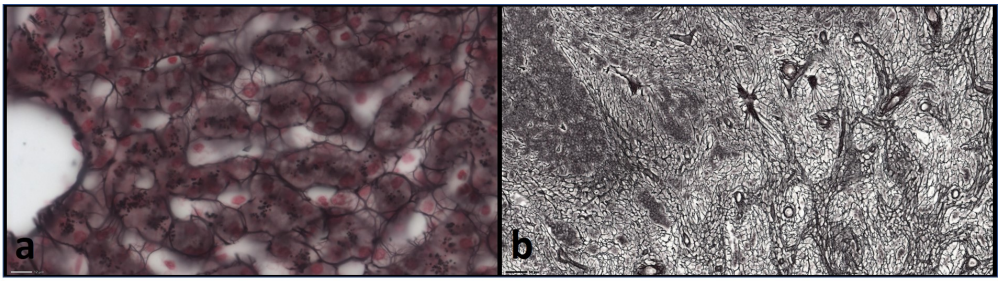

Abbildung 16.6: Retikuläre Fasern können durch Versilberung dargestellt werden und wirken dann als schwarze fädige Gebilde im Lichtmikroskop. In der Abbildung sind retikuläre Fasern in der Leber **(a)** und das retikuläre Grundgewebe (Bindegewebe) eines Lymphknotens **(b)** zu sehen. Die schwarzen Gespinste retikulärer Fasern umspinnen die Hepatozyten der Leber und bilden das Grundgerüst des Lymphknotens. Screenshots der Histologi@-Präparate 1-017-lymphknoten-versilberung und 2-043-leber-ret-fasern-gomori-kernechtrot.

Fettgewebe

Die Fettgewebe sind Abkömmlinge des retikulären Bindegewebes und weisen häufig noch einen substanziellen Anteil retikulärer Fasern auf. Ihre Herkunft von den Bindegeweben ist allerdings auf den ersten Blick nicht ersichtlich. Entgegen der Regel, dass die extrazelluläre Matrix der Bindegewebe für ihre Klassifikation entscheidend ist, fallen hier vor allem die vergrößerten Zellen auf. In den Zellen der Fettgewebe finden sich Fettröpfchen, teilweise zu einer großen Vakuole konfluierend. Die Fetteinschlüsse können sehr voluminös sein und drücken sowohl Kerne und als auch Organellen in einen schmalen Randsaum der Zellen. Weil die Fetteinschlüsse durch die übliche histologische Entwässerung herausgelöst werden, sind an diesen Stellen häufig nur noch große, ungefärbte wabenähnliche Räume mit schmalen trennenden Zytoplasma- und Matrixstegen zu erkennen. Letztlich liegen hier Fettvakuolen dicht an dicht, während die Zellen, die sie beherbergen, hinter den großen Fettvakuolen optisch fast verschwinden. Auch grenzen sich die Fettzellen gegen ihre Umgebung mit einer Basallamina ab. Fett ist ein sehr effizienter Energiespeicher. Die Funktion des Energiespeichers wird v. a. vom weißen Fettgewebe übernommen, das beim Erwachsenen auch den größten Anteil darstellt. Fettgewebe sind keineswegs nur reine Speicherorgane, sondern spielen eine aktive Rolle im homöostatischen Regelwerk des Körpers, indem sie Produktionsort und Wirkungsort verschiedener Hormone sein können und biochemisch eine wichtige Rolle beim Fettstoffwechsel einnehmen. Grundsätzlich werden zwei Typen von Fettgeweben unterschieden (Abb. 16.7), mit jeweils leicht unterschiedlichen Fähigkeiten und Vorkommen:

Weißes (univakuoläres) Fettgewebe ist das im Körper des Erwachsenen am häufigsten vorkommende Fettgewebe. Versprengte einzelne, auch in Gruppen zusammenliegende Fettzellen des weißen Fettgewebes kommen in den meisten Organen und Präparaten vor. Das weiße Fettgewebe wird auch als univakuoläres Fettgewebe bezeichnet. Morphologisch ist auffällig, dass die Fetteinschlüsse in Form einer einzigen riesigen Vakuole zusammenlaufen.

Braunes (plurivakuoläres) Fettgewebe ist besonders wichtig in der Perinatalphase, wo es ein sehr weit verbreiteter Fettgewebstyp ist. Beim Erwachsenen kommt es als Baufett nur in wenigen Bereichen vor, so z. B. im Nierenlager und auch im Wangenfettkörper. Bei der Mobilisierung von Fettreserven beginnt der Körper mit dem weißen Fettgewebe, während das braune Fettgewebe, z. B. im Bereich der Wangen, erst sehr spät mobilisiert wird. Eingefallene Wangen sind daher auch ein Zeichen von Kachexie. Für die kritische Temperaturregulation beim Säugling ist vor allem von Bedeutung, dass

die Mitochondrien des braunen Fettgewebes die Fähigkeit haben, nicht nur ATP zu erzeugen, sondern auch direkt Wärme als Ergebnis der inneren Zellatmung produzieren zu können.

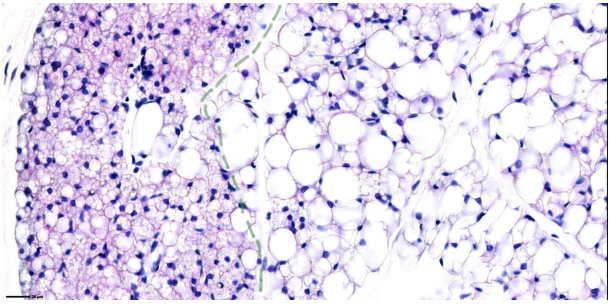

Abbildung 16.7: Ausschnitt aus dem Fettgewebe des Nierenlagers. Zu erkennen sind plurivakuoläres Fettgewebe (links der grünen Abgrenzung) und monovakuoläres Fettgewebe (rechts der grünen Abgrenzung). Die fetthaltigen Vakuolen sind ungefärbt, weil das Fett während der histologisch-technischen Aufarbeitung herausgelöst wird. Screenshot des Histologi@-Präparates 2-087-niere-maus-he-braunes-fett.

16.2.4 Elastisches Bindegewebe

Elastisches Bindegewebe hat eine dehnbare, elastische extrazelluläre Matrix mit der Eigenschaft des Formgedächtnisses. In die Formveränderung des elastischen Gewebes muss Energie gesteckt werden, die anschließend wieder abgegeben wird, wenn das Gewebe seine ursprüngliche Gestalt annimmt. Wesentliche Grundlage dieser Eigenschaft ist ein hoher Gehalt an elastischen Fasern (Elastin), die teilweise in Platten und Lagen im Gewebe organisiert sind. Elastisches Bindegewebe kommt in seiner Reinform im menschlichen Körper nur in den herznahen Gefäßen vor, wo es die biomechanische Basis für die Windkesselfunktion ist: Ein Teil der Herzarbeit wird während der Systole nicht direkt in Blutfluss umgesetzt, sondern führt zu einer Dehnung der Wand (damit zu einer Vergrößerung des Volumens) der herznahen Gefäße. Nach dem Schluss der Segelklappen wird das im Dehnungsraum befindliche Blut langsam und kontinuierlich in Blutfluss umgesetzt. Dadurch kann der arterielle Blutfluss gleichmäßiger sein als dies bei starren Gefäßen der Fall wäre. Auch werden extreme Druckschwankungen vermieden. Näheres dazu in der Physiologie. Im Alter sinkt der Gehalt an elastischen Fasern in der Wand der herznahen Gefäße; dadurch wird auch die Windkesselfunktion weniger effizient ausgeführt. Elastische Fasern müssen durch Spezialfärbungen (Elastika-Färbungen: Resorcin-Fuchsin-Färbung oder Orcein-Färbung sind gängige Verfahren der Darstellung elastischer Fasern, s. Abb. 16.8) dargestellt werden; in HE- oder AZAN-Färbungen sind sie nicht besonders hervorgehoben. Elastische Fasern können auch außerhalb der klassischen elastischen Bindegewebe auftreten. So finden sich viele elastische Fasern im Stroma der Lunge, wo sie für elastische Verfolgung der Volumenschwankungen während der Atemzyklen mit verantwortlich sind. Allerdings wird das Bindegewebe der Lunge üblicherweise nicht als elastisches Bindegewebe bezeichnet. Im elastischen Knorpel finden sich ebenfalls viele elastische Fasern.

16.2.5 Straffes kollagenfaseriges Bindegewebe (Sehnen, Bänder)

Straffes kollagenfaseriges Bindegewebe ist die Basis der Sehnen und Faszien des menschlichen Körpers und spielt eine wichtige biomechanische Rolle im Bewegungsapparat. In diesem Gewebe dominieren hochgradig parallelisiert, dicht an dicht geschichtete Kollagenfibrillen (Kollagen vom Typ I, s. Abb. 16.9). Die Zellen sind zwischen den Faserbündeln eingeengt und relativ weit auseinander; das Gewebe ist gering durchblutet und vergleichsweise zellarm. Relative Zellarmut und schlechte Durchblutung sind hervorzuheben, weil sie die klinisch problematischen Eigenschaften des straffen Bindegewebes erklärt. Dieses Gewebe braucht sehr

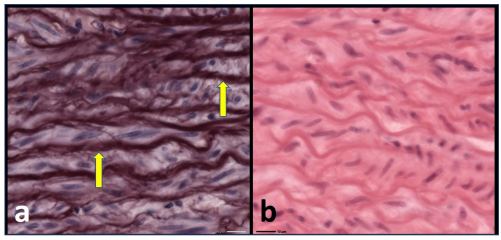

Abbildung 16.8: Ausschnitt aus der Wand der Aorta. In **(a)** werden die elastischen Fasern im Extrazellulär-Raum durch eine Elastika-Färbung dunkelbraun gefärbt (gelbe Pfeile). In der HE-Färbung **(b)** können nur leichte Farbschattierungen beobachtet werden. Die Zellkerne in beiden Präparaten gehören sowohl zu glatten Muskelzellen der Gefäßwand oder zu Fibrozyten der Gefäßwand. Screenshots der Histologi@-Präparate 1-019-aorta-he und 1-020-aorta-masson-trichrom.

lange, um sich umzubauen oder auch um nach Verletzungen oder Rissen wieder zu heilen. Zumeist leidet dabei die Organisation der Fasern und ist anschließend suboptimal verheilt. Das Vernähen von Sehnen ist problematisch und die Heilungsdauer ist lang (s. Abb. 16.10).

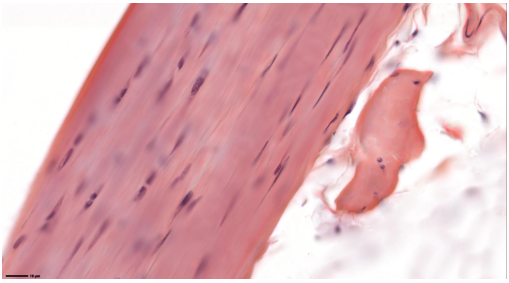

Abbildung 16.9: HE-Färbung in einem Ausschnitt aus einem Band. Das Bindegewebe weist massive parallel orientierte Fasern auf, zwischen denen die Zellen längsorientiert eingebettet sind. Der größere Teil der Abbildung zeigt einen Längsschnitt mit spindelförmigen Fibrozytenkernen, der kleinere einen Querschnitt mit runden Fibrozyten-Kernen. Screenshot des Histologi@-Präparates 1-045-zwischenwirbelscheibe-he.

Eigenschaften	Mesenchym	Retikuläres Bindegewebe	Lockeres Bindegewebe	Straffes Bindegewebe
Vorkommen	passager, früh embryonal	Lymphoretikuläre Organe	Haut, unter Schleimhäuten	Sehnen, Bänder, Kapseln
Fixe Zellen	Viel	Mittel	Mittel	Wenig
Freie Zellen	Mittel	***Sehr*** Viele	Mittel	***Sehr*** Wenige
Fasern	Wenig	Mittel	Mittel	***Sehr*** Viele
Reissfestigkeit	Wenig	Mittel	Mittel	Hoch
Heilungsdauer	Wenige Tage	1-2 Wochen	1-2 Wochen	Monate - Nie
Heilungsergebnis	Wie vorher	Wie vorher	Wie vorher	Reduziert

Abbildung 16.10: Wesentliche histologische Eigenschaften wichtiger Bindegewebe und Zuordnung zu den in der Klinik beobachteten Heilungsverläufen bei Verletzungen oder Operationen.

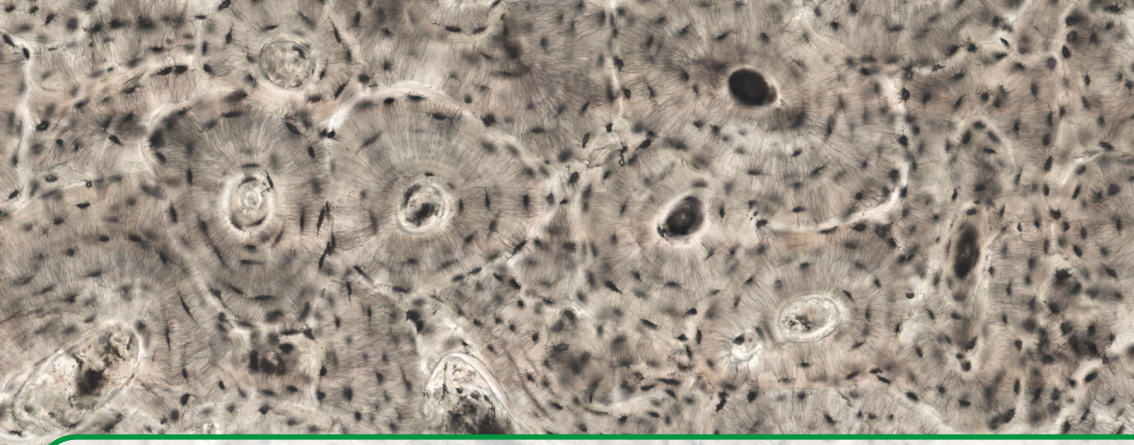

17. Stützgewebe

Lernziele: Stützgewebe

- Erkennen und Differentialdiagnose von Binde-, Knorpel- und Knochengeweben
- Organisation des Knorpelgewebes, Erkennen und Definition der Komponenten (Zellen, Matrix, Hof, Chondron, Territorium, interterritoriale Substanz, Perichondrium)
- Bestandteile der Knorpelmatrix (Kollagen, Proteoglykane), ihre chemische Zusammensetzung, färberische Eigenschaften, Bildungsort und bevorzugte Lokalisation innerhalb der Matrix
- Biomechanische Eigenschaften des Knorpels, Ähnlichkeiten und Unterschiede der drei Knorpeltypen in Abhängigkeit von der Funktion
- Beispiele für das Vorkommen der drei Knorpeltypen im Körper
- Histogenese und Regenerationsfähigkeit des hyalinen Knorpels
- verschiedene Formen des Knorpelwachstums
- Organisation des Knochengewebes (Geflechtknochen, Lamellenknochen, Compacta, Spongiosa)
- Definition: Osteon, Speziallamellen, Havers'scher Kanal, Volkmann'scher Kanal, Schaltlamellen, Generallamellen
- Erkennen und Definition der Zellen (Osteoblast, Osteozyt, Osteoklast) und der Matrix (Fasern, Grundsubstanz, Mineralisierung)
- Vergleich der Knochenzellen hinsichtlich ihrer Struktur, Funktion und Herkunft
- Biomechanische Eigenschaften des Knochens in Abhängigkeit von der Beschaffenheit der Matrix
- Vergleich direkte-indirekte Ossifikation (desmal-chondral; enchondral-perichondral) und Beispiele für ihr Vorkommen
- Knochenumbau während der Entwicklung und beim Adulten (Schaltlamellen), Knochenheilung (Callus)
- Hormone und Vitamine, die an der Mineralisation beteiligt sind
- Präparation des Knochens für die Histologie: Entkalkung-Mazeration
- Aufbau und Form der Knochenverbindungen
- Diarthrosen (Gelenkkapsel, Gelenkknorpel, Synovia)

Kurspräparate zum Knorpel:
1. Hyaliner Knorpel: Nasenspitze, HE (1-040-nasenspitze-he) bzw. Trachea, HE (1-014-trachea-kalb) oder Trachea, Affe, HE (2-008-trachea-quer-he)
2. Elastischer Knorpel: Ohrmuschel, HE, Elastika (1-043-ohrmuschel-he-elastika)
3. Faserknorpel: Zwischenwirbelscheibe, HE (1-045-zwischenwirbelscheibe-he)

Kurspräparate zur Knochenbildung:
1. desmale Ossifikation: Kopf, Fetus, HE (1-044n-kopf-fetus-he)
2. chondrale Ossifikation: Tibia, Fetus, Schwein, Hämalaun/Azoploxin (1-027-tibia-fetus-schwein)
3. chondrale Ossifikation: Spongiosa, HE (1-029-spongiosa-he)
4. Geflechtknochen: Spongiosa, quer, HE (1-028-spongiosa-quer-he)

Kurspräparate zu Knochen:
1. Lamellenknochen quer: Schliffpräparat (1-022-lamellenknochen-quer-schliff)
2. Lamellenknochen quer: Schnittpräparat, Delafield'sches Hämatoxylin (1-023-lamellenknochen-quer-schnitt)
3. Gelenk: Masson-Trichrom (1-038-gelenk-masson-trichrom)

Die Stützgewebe (Knorpel und Knochen) sind eng mit den Bindegeweben verwandt. Aber ihre extrazelluläre Matrix ist biomechanisch gehärtet und kompressionsresistent.

17.1 Knorpelgewebe

Knorpelgewebe ist ein einfaches, evolutionär altes Stützgewebe, das direkt aus den Bindegeweben hervorgehen kann. Bei dieser Umwandlung werden allerdings viele Dinge – vor allem die Ernährung und Versorgung des Knorpels – umgestellt und sind im Knorpelgewebe dann untypisch für die Binde- und Stützgewebe. Je nach Faser-Zusammensetzung kennt man drei verschiedene Knorpelgewebe unterscheiden (hyalines Knorpelgewebe, elastisches Knorpelgewebe und Faserknorpel), die eine Reihe gemeinsamer Merkmale aufweisen.

17.1.1 Allgemeine Merkmale der Knorpelgewebe

Knorpelgewebe unterscheidet sich in vielerlei Hinsicht von den anderen Binde- und Stützgeweben. Es zeichnet sich durch eine ganze Reihe grundsätzlicher Besonderheiten aus:



Wichtige Grundmerkmale der Knorpelgewebe

- Die Zellen des Knorpelgewebes (Chondrozyten) stehen nicht miteinander in Verbindung. Sie haben keine Zellausläufer, an deren Ende sich interzelluläre Kontakte konzentrieren. Stattdessen sind sie von meist kugeliger Gestalt und liegen isoliert oder bestenfalls in kleinen Gruppen in den Knorpellakunen. Eine solche auffällige Isolierung der ortsständigen Zellen voneinander gibt es in keinem anderen Binde- oder Stützgewebe.
- Knorpelgewebe ist gefäßfrei und produziert sogar Botenstoffe, die das Einsprossen von Gefäßen behindern bzw. unmöglich machen. Die Zellen im Knorpelgewebe leben darum überwiegend anaerob. Die Versorgung der Knorpelzellen erfolgt durch Diffusion aus den Blutgefäßen des an den Knorpel angrenzenden Bindegewebssaumes (dem Perichondrium); bei Gelenkknorpel auch aus der Synovia, der Gelenkflüssigkeit.
- Das grundlegende fibrilläre Kollagen im Knorpel ist nicht Typ I, sondern Typ II. Alle Knorpelgewebe enthalten also als dominantes Fasermolekül Kollagen Typ II, das außerhalb des Knorpels nur noch im Glaskörper des Auges vorkommt.

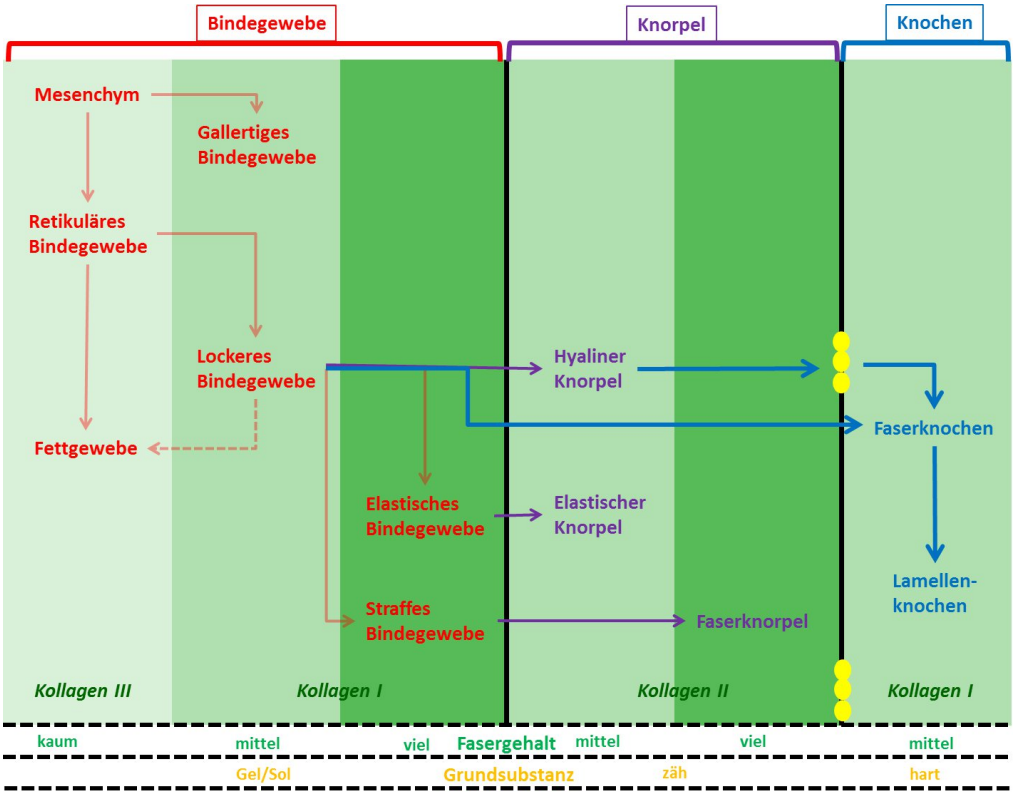

Abbildung 17.1: Wesentliche Eigenschaften der verschiedenen Binde- und Stützgewebe und ihre Beziehungen zueinander. In der Fußleiste sind die biomechanischen Eigenschaften der Interzellularsubstanz dargestellt. Der Gesamtgehalt an Fasern in der extrazellulären Matrix ist qualitativ durch grüne Farbschattierungen wiedergegeben, Knorpelgewebe in violetter Schrift und Knochengewebe sind in blau dargestellt. Die Pfeile (violett für Knorpel, blau für Knochen) verbinden die Herkunfts- und Endgewebe miteinander. Faserknochen kann auf direktem Weg aus Bindegewebe entstehen, während bei der Bildung von Faserknochen über hyalinen Knorpel kein direkter Weg vom Knorpel zum Knochen existiert. Dies ist durch die drei gelben Kreise am Übergang von Knorpelgeweben zu Knochengeweben symbolisiert.

- Die extrazelluläre Matrix enthält knorpelspezifische Glykoproteine und auch Glykosaminoglykane (wichtigstes Beispiel ist das Aggrecan). Diese aus vielen Kohlehydratuntereinheiten bestehenden Riesenmoleküle sind wesentlich für die Wasserbindung des Knorpels. Die Wasser-Kohlehydrat-Mischung im Knorpel hat etwa denselben Brechungsindex wie die kollagenen Fasern vom Typ II. Dadurch werden die Fasern unsichtbar und der Knorpel erscheint milchig durchscheinend. Dieser Effekt wird als Maskierung der kollagenen Knorpelfasern bezeichnet und spiegelt sich in der Bezeichnung des wichtigsten Knorpeltyps als hyalinem Knorpel wider.

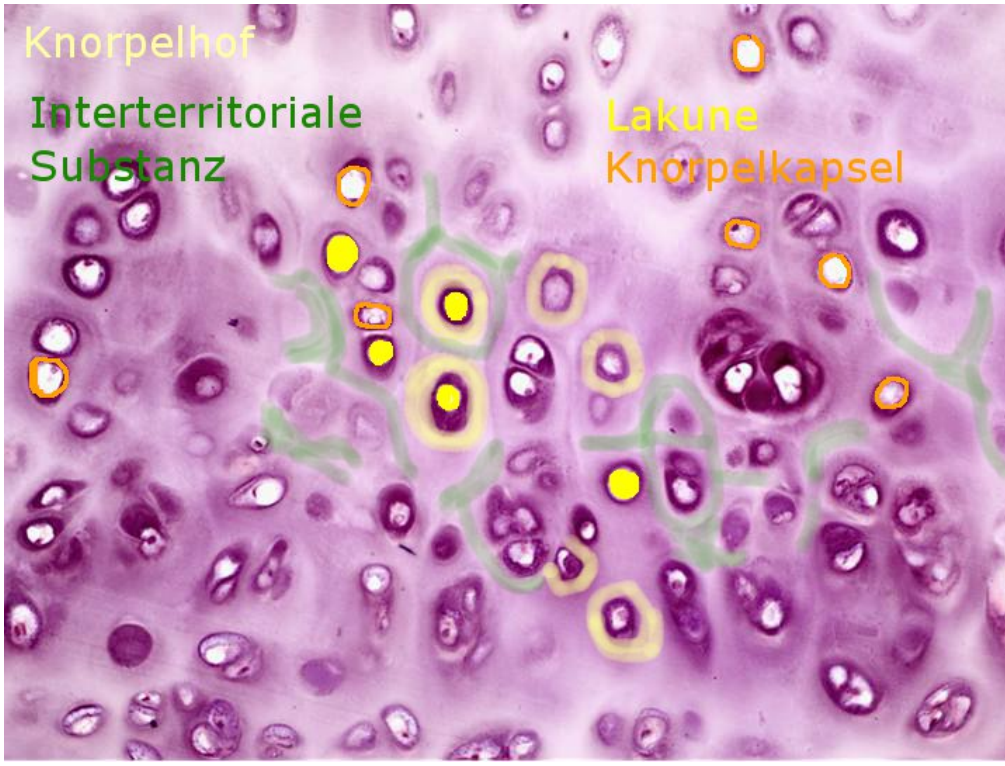

Abbildung 17.2: Wichtige Merkmale der Histologie des Knorpels am Beispiel des hyalinen Knorpels. Die Begriffe sind in die Abbildung farbig eingetragen und gleichfarbig im Bild hervorgehoben. Screenshot aus Histologi@-Präparat 1-040-nasenspitze-he.

Prinzipien des Knorpelwachstums und der Knorpelregeneration

Wegen der bradytrophen Ernährungssituation des Knorpelgewebes ist Knorpelwachstum grundsätzlich ein sehr langsamer Prozess, der in zwei verschiedenen Grundtypen erfolgen kann, hauptsächlich bestimmt von der An- oder Abwesenheit von Perichondrium.

Appositionelles Wachstum: Die meisten Knorpelgewebe des menschlichen Körpers sind direkt von Perichondrium umschlossen, einem Bindegewebe, aus dem heraus sich Stammzellen des Knorpels zu Chondroblasten differenzieren und dabei beginnen, knorpeltypische Matrix zu produzieren. Sobald diese Zellen in der Knorpelmatrix eingeschlossen sind, werden sie als Chondrozyten bezeichnet. Das vom Perichondrium ausgehende Knorpelwachstum ist stets auflagernd, d. h. appositionell.

Interstitielles (endogenes) Wachstum: Diese Form des Knorpelwachstums findet sich z. B. beim Längenwachstum der Röhrenknochen im Knorpel der Epiphysenfuge bzw. im Gelenkknorpel, der kein Perichondrium aufweist. In solchen Knorpelabschnitten sind Chondroblasten noch im Knorpel selbst vorhanden, die sich – wenn auch sehr langsam, mit großen intermitotischen Intervallen – teilen können.

Grundsätzlich gilt, dass Knorpelwachstum nur sehr langsam erfolgen kann und dass schwere – zum Beispiel arthritische – Schäden am Gelenkknorpel zum therapeutischen Gelenkersatz zwingen können. Die Heilung von Knorpelschäden ist eine klinische Herausforderung, langwierig und schwierig.

Mineralisierung von Knorpel

Die Mineralisierung von Knorpel ist nicht zu verwechseln mit der Mineralisierung von Knochengewebe. Mineralisierung kommt vor allem beim hyalinen Knorpel vor und ist physiologisch in der Knorpel-Matrix des Blasenknorpels bei der enchondralen Osteogenese. Auch gibt es in vielen Gelenken mineralisierte Knorpel im Übergangsbereich zwischen Gelenkknorpel und dem Knochengewebe. Die Mineralisierung von Knorpel ist meist eine Folge apoptotischer Degeneration von Chondroblasten, die kurz vor dem Zelluntergang noch Ca^{2+} im endoplasmatischen Retikulum aufkonzentrieren, das dann beim Untergang der Zellen freigesetzt wird. Diese diffuse Mineralisierung ist besonders ausgeprägt in der direkten Umgebung zugrunde gehender (oder zugrunde gegangener) Zellen. Bei der chondralen Osteogenese ist diese Form der Mineralisierung ein wichtiger Faktor zur Steuerung des Knorpelabbaues in der Eröffungszone. Das liegt daran, dass die Osteoklasten der Eröffungszone bei der chondralen Osteogenese auf mit Calcium mineralisierte Matrix spezialisiert sind. Nicht mineralisierte Matrix wird nicht oder sehr langsam abgebaut. [1].

Hyalines Knorpelgewebe

Hyalines Knorpelgewebe ist der am weitesten im Körper verbreitete Knorpeltyp (s. Abb. 17.2). Die extrazellulären Fasern bestehen überwiegend aus Kollagen vom Typ II, das vollständig von der kohlehydratreichen Matrix maskiert wird. Hyalines Knorpelgewebe kommt als Gelenkknorpel vor und ist – mit Ausnahme der Epiglottis, die aus elastischem Knorpel besteht – auch das Knorpelgewebe, das in der Wand der Atemwege (Larynx, Trachea, Bronchien) vorkommt. Hyalines Knorpelgewebe tritt im Rahmen der chondralen Osteogenese als Knochenvorläufergewebe auf.

Im hyalinen Knorpel liegen die Chondrozyten einzeln oder in kleinen Gruppen in den Knorpellakunen (s. Abb. 17.2). Sie produzieren die Knorpelmatrix, die in ihrer direkten Umgebung deponiert wird und dann extrazellulär ausreift, vor allem durch fortschreitende Selbstorganisation. Dieser Prozess der Reifung führt im Regelfall zu einer Abnahme der direkt nach der Sekretion noch sehr ausgeprägten Basophilie der Matrix. Der sehr stark basophile Rand der Knorpellakune wird als Knorpelkapsel bezeichnet, während der langsam verdämmernde Bereich im Anschluss an die Knorpelkapsel als Knorpelhof bezeichnet wird.

Die zu einer Gruppe von Chondrozyten gehörigen Knorpelkapsel- und Knorpelhofbereiche werden gemeinsam als Territorium bezeichnet. Wo größere Lücken zwischen den Territorien auftreten, redet man von interterritorialer Substanz. Der typische Aspekt der Chondrozyten zeigt sie in rundlichen Lakunen isoliert voneinander. Wegen der technischen Probleme beim Fixieren, Einbetten und Schneiden des relativ harten Knorpelgewebes ist der Strukturerhalt der Chondrozyten in der Histologie oft schlecht; letzteres ist aber als Artefakt zu werten und entspricht nicht der Situation in vivo.

Elastisches Knorpelgewebe

Elastisches Knorpelgewebe ist ein Knorpeltyp, der im menschlichen Körper nur an wenigen Stellen vorkommt; typische Beispiele sind der Ohrknorpel oder die Epiglottis. In der HE-Färbung fällt zunächst kein Unterschied zum hyalinen Knorpel auf, auch wenn man gelegentlich den Eindruck hat, nicht vollständig maskierte Fasern im Inneren dieser Knorpelgewebe zu erkennen. Erst nach einer Elastika-Färbung wird deutlich, dass hier neben den Fasern vom Kollagen Typ II (maskiert, genau wie im hyalinen Knorpel) auch

[1] Schmeckt Osteoklasten nicht....

elastische Fasern vorkommen, teilweise in dicken Bündeln. Die elastischen Fasern sind nicht so vollständig maskiert wie die Kollagen-Typ-II-Fasern. Der zusätzliche Einbau elastischer Fasern in die Matrix verleiht Formgedächtnis. Elastischer Knorpel kann verformt werden und nimmt danach wieder seine ursprüngliche Gestalt ein.

Elastischer Knorpel: Eigenschaften und Vorkommen

- enthält neben Kollagen II auch viele *elastische Fasern* in der Matrix
- verformbar
- **Vorkommen:**
  - Ohrmuschel
  - Epiglottis

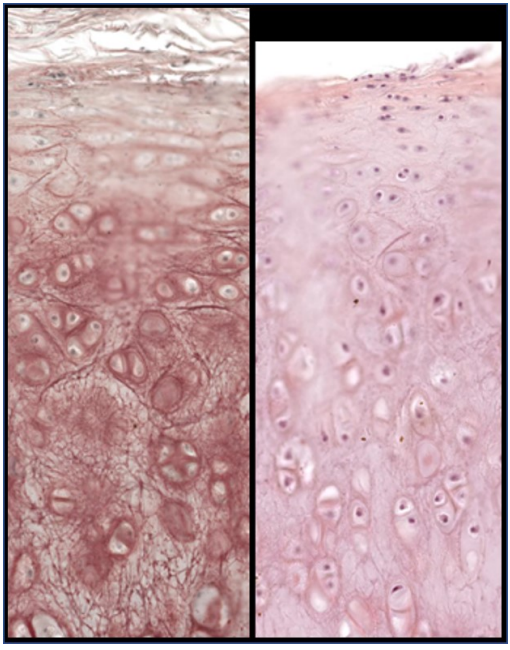

Abbildung 17.3: Auf der linken Seite ist elastischer Knorpel zu sehen, in dem die elastischen Fasern durch eine Elastika-Färbung sichtbar gemacht wurden. Sie sind nicht wie die Fasern vom Typ Kollagen II maskiert, die hier ebenfalls auftreten. Auf der rechten Seite ist die HE-Färbung des entsprechenden Knorpels zu sehen. In der HE-Färbung ist der Schnitt kaum von hyalinem Knorpel zu unterscheiden. Screenshots des Histologi@-Kombinationspräparates 1-043-ohrmuschel-he-elastika.

Faserknorpel

Im Faserknorpel fallen schon im HE-Präparat lichtmikroskopisch sichtbare eosinophile Fasern auf. Dabei handelt es sich um Fasern vom Typ des Kollagens I, die hier neben den knorpeltypischen Fasern vom Typ Kollagen II auftreten. Das hier zusätzlich exprimierte Kollagen vom Typ I ist nicht maskiert und verleiht dem Knorpel stärker mechanische Belastbarkeit. Faserknorpel tritt darum vor allem an Stellen auf, die eine starke mechanische Belastung erfahren, z. B. in Zwischenwirbelscheiben, in Amphiarthrosen wie der Symphysis pubis oder auch z. B. in den Meniski des Kniegelenkes. Wegen des Auftretens von Fasern in der Matrix wird dieser Knorpeltyp oft als Knorpel verkannt (Fasern im Knorpel in einer HE-Färbung zu sehen,

ist für viele unerwartet!) und dann mit straffem kollagenem Bindegewebe verwechselt, das ebenfalls sehr faserreich ist.
Im Unterschied zum straffen kollagenen Bindegewebe in beispielsweise Sehnen sind die Zellen hier jedoch abgerundet in knorpeltypischen Lakunen, auch wenn diese weit auseinander liegen können. Die Kombination von Fasern im Extrazellulärraum mit rundlichen Zellen in Lakunen ist also ein deutlicher Hinweis auf Faserknorpel. Auch im Faserknorpel ist das Grundkollagen jedoch vom Typ II. Kollagen vom Typ I tritt nur zusätzlich unmaskiert auf.

Merkmale des Faserknorpels

- Entstehung i. d. R. aus straffem kollagenem (Typ I) Bindegewebe, in dem sich Fibroblasten zu Chondrozyten differenzieren. Die Fasern vom Kollagen Typ I werden nicht maskiert und bleiben in der Färbung sichtbar.
- Die Chondrozyten produzieren jetzt Kollagen Typ II sowie knorpeltypische Proteoglykane.
- Es entstehen kleine basophile Höfe.
- Faserknorpel ist sehr zellarm und sieht straffem Bindegewebe sehr ähnlich, weil große Mengen unmaskierte Kollagen-Typ-I-Fasern zu sehen sein können.
- **Vorkommen:**
  - Anulus fibrosus der Bandscheibe
  - Syndesmosen, z. B. Syndesmosis pubis
  - Menisken

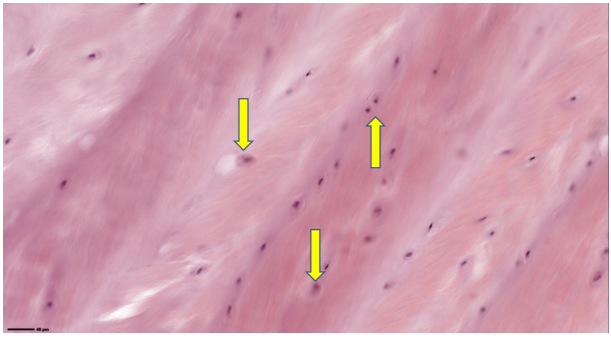

Abbildung 17.4: Im Faserknorpel finden sich in der HE-Färbung zunächst reichlich sichtbare Fasermaterialien. Der durchscheinende Charakter der anderen Knorpelgewebe in der HE-Färbung ist nicht gegeben. Das verleitet dazu, den Faserknorpel als Gewebe zu verkennen. Erst ein detaillierter Blick auf die runden Zellkerne (nicht länglich, wie eigentlich typisch für Fibrozyten; gelbe Pfeile auf Chondron gerichtet) und die darum sich abzeichnenden Chondrone zeigt, dass es sich nicht um straffes Bindegewebe handelt. Es ist nicht einfach, dieses Gewebe richtig zu erkennen. Screenshot des Histologi@-Präparates 1-045-zwischenwirbelscheibe-he.

17.2 Knochengewebe

17.2.1 Grundmerkmale der Knochengewebe

Das wesentliche Grundelement der Knochengewebe ist die ausgeprägte und gezielte Mineralisierung der extrazellulären Matrix, die sich nur hier bei den Knochengeweben in dieser Ausprägung findet. Die großen Mengen an Ca^{2+}-Ionen und Phosphat, die sich hier als Hydroxylapatit finden, sind wesentliche Einflussgrößen für den gesamten Ca^{2+}- und Phosphat-Haushalt des Körpers.

Mit dem Knorpelgewebe und dem Knochengewebe sind zwei sehr unterschiedliche Gewebetypen in der Gruppe der Stützgewebe zusammengefasst worden. Sie könnten eigentlich histologisch und physiologisch kaum unterschiedlicher sein. Der Grund dafür sind ähnliche biomechanische Eigenschaften (Kompressionsresistenz, harte Matrix), aber eben nicht ihre zellbiologisch-histologische Verwandtschaft. Letztere ist nämlich nicht gegeben; Knorpel und Knochen sind keine Geschwister, noch nicht einmal weitläufige Vettern. Das ist auch einer der wichtigen Gründe dafür, warum das Knorpelgewebe nicht einfach ohne Bruch in Knochengewebe umgewandelt werden kann, was die chondrale Osteogenese wiederum zu einem sehr komplizierten Vorgang macht. Es reicht bei Weitem nicht aus, einfach Knorpel zu mineralisieren, um Knochen zu erhalten.



Knorpel und Knochen sind sehr unterschiedlich Die Unterschiede sind:

- Knochengewebe ist bestens durchblutet, Knorpelgewebe überhaupt nicht; Knorpelgewebe ist bradytroph und bildet sogar Faktoren, die das Einsprossen von Blutgefäßen unterdrücken.
- Die Zellen des Knochengewebes stehen bindegewebstypisch über Ausläufer miteinander in Verbindung. Die Knorpelzellen sind Eremiten.
- Das hauptsächliche Fasermolekül in Knochengeweben ist Kollagen Typ I, während in den Knorpelgeweben Kollagen Typ II dominiert.

Um aus hyalinem Knorpel Knochen zu machen, müsste man also:

- die Zellen austauschen.
- die Fasermoleküle austauschen.
- Blutgefäße in hoher Dichte einsprossen lassen.
- eine geordnete Mineralisierung mit Hydroxylapatit durchführen.

Konsequenz daraus: Abriss von Knorpel und Neubau von Knochen ist der effektivste Weg, um Knorpel in Knochen zu überführen!

17.2.2 Osteogenese

Obwohl es für die primäre Knochenbildung zwei formal verschiedene Wege gibt, wird der durch primäre Osteogenese neu gebildete Knochen immer als *Geflechtknochen* bzw. *Faserknochen* bezeichnet. Diese beiden Begriffe sind als Synonyme anzusehen. Hintergrund dieser Bezeichnungen ist die Tatsache, dass im neu gebildeten Knochen die kollagenen Fasern (Kollagen Typ I) der Knochenmatrix, des Osteoids, noch ungeordnet im Raum verlaufen und ein Geflecht bilden. Im reifen Knochengewebe dagegen sind die Fasern in geordneten, entlang von Kraft-Trajektorien ausgerichteten Lagen angeordnet. Dabei ist es wichtig, die Begriffe Spongiosa und Geflechtknochen zu unterscheiden; hier kommt es immer wieder zu Verwechslungen. Spongiosa ist ein Begriff aus der *makroskopischen* Anatomie, der auf die Bälkchenstruktur in langen Röhrenknochen und ihren Apophysen verweist. Mikroskopisch-anatomisch sind diese Bälkchen aber eben kein Geflechtknochen, sondern reifer Knochen, sogenannter Lamellenknochen. Primärer Knochen kann auf zwei verschiedenen Wegen entstehen, während reifer Lamellenknochen immer bei einem dritten Prozess, dem Knochenumbau, entsteht:



Formale Mechanismen der Osteogenese

- **Desmale Osteogenese:** Bei diesem Vorgang entsteht Knochen direkt aus Bindegewebe. Die Fibroblasten differenzieren sich lokal zu Osteoblasten und beginnen mit

der Bildung von Geflechtknochen.

- **Chondrale Osteogenese:** Hier wird zunächst Knorpel als Zwischengewebe angelegt. Der Knorpel muss abgebaut und Geflechtknochen auf seiner Grundlage neu aufgebaut werden. Diese Form der Osteogenese tritt vor allem beim Längenwachstum der Röhrenknochen des menschlichen Körpers auf.
- **Knochenumbau:** Sobald im Körper Geflechtknochen auf einem der beiden oben erwähnten Wege entstanden ist, beginnt der lebenslang fortschreitende, belastungsreaktive Umbau des Knochengewebes vom Geflechtknochen zum Lamellenknochen. Beim Erwachsenen findet man physiologischerweise daher nur noch Lamellenknochen.

Knochen wird vielfach bereits parallel zum Aufbau wieder abgebaut. So wird zum Beispiel im Bereich der Schädelknochen innen Knochen abgetragen, während außen neuer Knochen angelagert wird. Dieses Prinzip findet sich auch beim Dickenwachstum der Röhrenknochen, wo der Durchmesser rundlicher Knochengebilde (Kalotte des Schädels, Compacta des Röhrenknochens) kontinuierlich vergrößert wird. Aus diesem Grund gibt es im Knochen auch einen Zelltyp, der zu seinem Inventar gezählt wird, aber in anderen Binde- und Stützgeweben physiologischerweise nicht vorkommt: der Osteoklast (übersetzt etwa: Knochenfresser....). Er ist darauf spezialisiert, mineralisierte Matrix abzubauen; im Rahmen der chondralen Osteogenese auch für die mineralisierte Knorpelmatrix des Blasenknorpels. Je nach Diät wird dieser einheitliche Zelltyp darum als Chondroklast (chondrale Osteogenese) oder als Osteoklast (Knochenumbau) bezeichnet. Es handelt sich aber um ein und dieselbe Zelle. Mit Ausnahme dieser sehr ungewöhnlichen Zellen gibt es aber im Knochen sozusagen heimische Zellen, die schon durch die Namensgebung suggerieren, dass sie mit den Bindegeweben verwandt sind: Osteoblasten und Osteozyten.

Wichtige Zelltypen des Knochens

- **Osteoblasten:** Osteoblasten sind gemeinsam mit den Osteozyten die knochentypischen Bindegewebsderivate. Osteoblasten sind dabei aktivierte, mit vielen Organellen ausgestattete Zellen. Sie haben die Aufgabe, neue Knochenmatrix, Osteoid, zu synthetisieren und sie steuern die Mineralisierung des Osteoids über Matrixvesikel. Osteoblasten sitzen häufig in dichten Reihen nebeneinander an Oberflächen, auf die neuer Knochen abgeschieden wird. Ruhende Osteoblasten sind jederzeit (z. B. zur Frakturheilung) aktivierbar und kommen im Periost vor, hier morphologisch getarnt als Fibrozyten. Außerdem kommen entlang der Blutgefäße des Knochens, im Endost, endostale Saumzellen vor, die ebenfalls zu Osteoblasten aktivierbar sind.
- **Osteozyten:** Im Rahmen der Knochenbildung mauern sich einige Osteoblasten in die Knochenmatrix ein und werden dann als Osteozyten bezeichnet. Die Matrixbildung ist nicht mehr ihre primäre Aufgabe und bestenfalls residual vorhanden. Sie haben folglich wenig Organellen. Allerdings stehen sie über lange Zellausläufer mit den benachbarten Osteozyten und ggf. auch mit Osteoblasten in direktem Kontakt. An den Enden dieser Zellausläufer finden sich daher sowohl gap junctions als auch Haftkontakte und Desmosomen. Die Osteozyten eines Knochenverbands stehen also – im Unterschied zu Chondrozyten im Knorpel – bindegewebstypisch miteinander in Verbindung.
- **Osteoklasten:** Osteoklasten sind keine fixen Bindegewebederivate des Knochens, sondern entstehen durch interzelluläre Fusion eingewanderter (Blut-)Monozyten. Sie

Grundwege der Neubildung von Knochen (primäre Osteogenese):

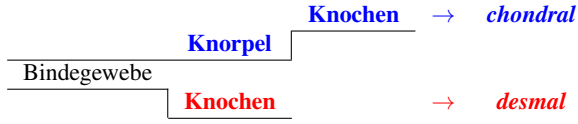

Tabelle 17.1: Gegenüberstellung der chondralen und desmalen Osteogenese als die beiden Wege, die zu neu gebildetem Knochen (Faserknochen bzw. Geflechtknochen) führen können.

sind Synzytien und mehrkernige Riesenzellen. Sie sind auf den Abbau mineralisierter Matrix spezialisiert (das gilt sowohl für diffus mineralisierten Knorpel als auch für Knochenmatrix). Je nachdem, welches Substrat sie gerade abbauen, werden sie als Chondro- oder als Osteoklasten bezeichnet. Es handelt sich dabei aber nicht um unterschiedliche Zelltypen. Osteoklasten sind große, äußerst mitochondrienreiche und mit Lysosomen vollgestopfte Fressmaschinen.

Tatsächlich ist primärer Knochen (Geflechtknochen), der chondral entstanden ist, und primärer Knochen (Geflechtknochen), der desmal entstanden ist, zunächst noch voneinander zu unterscheiden (s. Abb. 17.5). Im chondral entstandenen Geflechtknochen finden sich unmittelbar nach seiner Bildung noch die Einsprengsel hyaliner Knorpelmatrix (s. Abb. 17.5), auf deren Fundament die Osteoblasten den neuen Knochen gebildet haben. In beiden Typen von Geflechtknochen liegen die Osteozyten aber recht ungeordnet im Osteoid eingemauert. Sie werden rasch zu Lamellenknochen umgebaut, der dann als einheitliches, auf biomechanische Stabilität optimiertes Knochengewebe im Körper vorkommt.

Desmale Osteogenese

Der Weg vom lockeren kollagenen Bindegewebe zum Knochen ist prinzipiell nicht weit. Diese beiden Gewebe könnte man tatsächlich als eng miteinander verwandt bezeichnen. Beide Gewebe haben als fibrilläres Hauptkollagen Kollagen vom Typ I und beide Gewebe sind gut durchblutet. Um also vom Bindegewebe zum Geflechtknochen zu kommen, muss nur eine lokale Um-Differenzierung der Fibroblasten in Osteoblasten erfolgen (Abb. 17.6). Dies wird während der Entwicklung i. d. R. durch lokale Faktoren gewährleistet. Die Osteoblasten bilden dann die für den Knochen typische Matrix, das Osteoid, und sorgen für die Mineralisierung der neu gebildeten Matrix.

Im Osteoid des Geflechtknochens sind die kollagenen Fasern nicht systematisch nach Belastungsprofilen ausgerichtet, sondern sind wirr als Geflecht angeordnet. Daher kommt auch der Name dieses Knochengewebes: Geflechtknochen. Erst beim späteren Umbau des Geflechtknochens zum reifen Lamellenknochen werden die kollagenen Fasern systematisch nach Belastungsprofilen ausgerichtet und in Schichten parallel orientiert.

Die bei der desmalen Osteogenese entstehenden Knochenbälkchen werden meist nicht dicker als ca. 200 μm. Damit wird die maximale Diffusionsdistanz zu den im Bindegewebe vorhandenen Blutgefäßen kurz gehalten. Im Inneren des Geflechtknochens mauern sich einzelne Zellen in Osteoid ein. Diese von Osteoid umschlossenen Zellen bilden i. d. R. keine großen Mengen neuen Osteoids und werden als Osteozyten bezeichnet. Im Geflechtknochen hat die Anordnung der Osteozyten kein festes Muster, sondern ist ungeordnet, was auch der noch nicht regulären Anordnung der kollagenen Fasern im Osteoid entspricht. Osteoblasten und Osteozyten sind die wesentlichen zum Geflechtknochen gehörenden fixen Bindegewebszellen. Sie sind

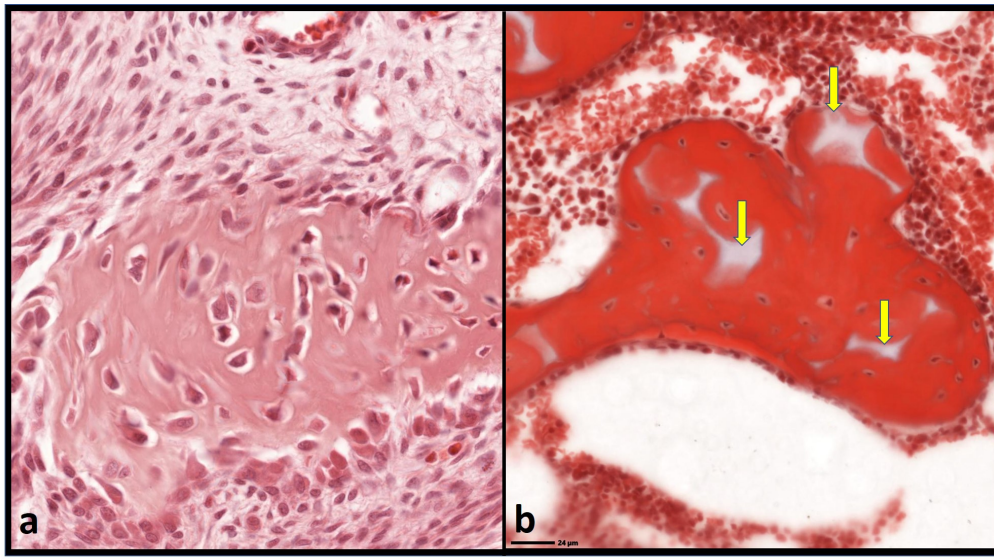

Abbildung 17.5: In beiden Teilabbildungen ist Geflechtknochen, d. h. neugebildeter primärer Knochen, zu sehen. Die Osteozyten sind recht ungeordnet in die Matrix, das Osteoid, eingelagert. Die lamelläre Schichtung, die in den Osteonen des sekundären Knochens (Lamellenknochen) auftritt, ist nicht zu erkennen. Geflechtknochen wird im Körper zügig in Lamellenknochen umgebaut, der das biomechanisch überlegenere Knochengewebe ist. In Abbildung **(a)** ist desmal entstandener Geflechtknochen zu sehen. In Abbildung **(b)** sind durch gelbe Pfeile Einsprengsel hyaliner Knorpelmatrix zu sehen. Diese sind die Knorpel-Fundamente, auf denen Osteoblasten das Knochengewebe primär aufgebaut haben. Die Abbildung **(b)** ist also unweit einer Zone mit chondraler Osteogenese entstanden. Screenshots der Histologi@-Präparate 1-028-spongiosa-quer-he und 1-044-kopf-fetus-he.

– ähnlich den Bindegeweben, anders als im Knorpel – über lange Zellausläufer miteinander verbunden. An den Enden dieser Zellausläufer finden sich Zelljunktionen inkl. gap junctions, sodass eine interzelluläre Kommunikation zwischen den Zellen des Knochengewebes auch auf diesem direkten Kontaktweg möglich ist. Am Übergang von Knochengewebe zum benachbarten Bindegewebe liegen die Osteoblasten häufig dicht am Osteoid aufgereiht in einer bindegewebigen Grenzschicht, die als Periost bezeichnet wird. Im Periost verlaufen nicht nur die Blutgefäße zur Ernährung des neu gebildeten Knochens, sondern auch die Nervenfasern, die die Schmerzempfindlichkeit des Knochens gewährleisten. Desmale Osteogenese findet sich in vielen Schädelknochen, v. a. den planen Schädelknochen der Kalotte, aber auch in der Compacta der Röhrenknochen (s. u.) und z. B. in der Mandibula.

Chondrale Osteogenese

Die chondrale Osteogenese ist ein hochkomplexer Vorgang, denn die Umwandlung von Knorpelgewebe in Knochengewebe hat hohe Hürden zu überwinden. Anders als im Bindegewebe ist das Hauptkollagen des Knorpels das Kollagen vom Typ II und der Knorpel ist nicht durchblutet. Diese Unterschiede erzwingen einen weitgehenden (aber nicht ganz vollständigen) Abbau des Knorpels, damit auf dem Fundament des Knorpels Geflechtknochen entstehen kann (s. Abb. 17.5). Die chondrale Osteogenese läuft in vielen Skelettelementen des menschlichen Körpers ab, sie ist aber vor allem in den langen Röhrenknochen wichtig, weil sie dort selektiv für das Längenwachstum sorgt.

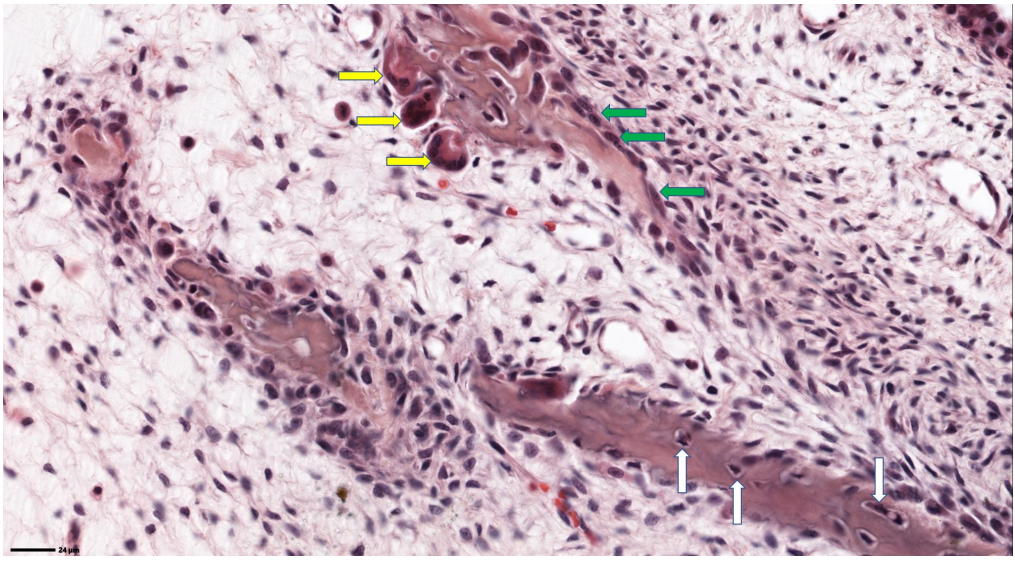

Abbildung 17.6: Desmale Osteogenese in einem fetalen Schädel (Bereich: Maxilla). Bei der desmalen Osteogenese differenzieren sich lokal Fibroblasten um und werden zu Osteoblasten, die – anstatt der bindegewebstypischen Matrix – Osteoid produzieren. Dieses ist in dieser Abbildung in HE als homogene eosinophile Masse zu erkennen. Die Osteoblasten (grüne Pfeile) liegen dem neu gebildeten Bälkchen Faserknochen als dichter Zellbesatz relativ großer Zellen an, unterlagert von zellreichem Bindegewebe, dem Periost. Auf der Gegenseite findet bereits wieder Knochenabbau statt. Dort sind mehrkernige Riesenzellen zu erkennen: Osteoklasten (gelbe Pfeile). Wo die Knochenbälkchen etwas breiter angeschnitten sind, erkennt man Osteozyten, die ins Osteoid eingemauert sind (weiße Pfeile). Die Osteozyten sind nicht in Schichten oder Lagen angeordnet, sondern liegen ungeordnet im Osteoid. Das ist ein Zeichen für die ungeordneten Kollagenfasern im Osteoid. Daran kann Geflecht- bzw. Faserknochen im Zweifelsfalle erkannt werden. Screenshot des Histologi@-Präparates 1-044-kopf-fetus-he.

Der Begriff der chondralen Osteogenese ist zunächst formal (den Kernprozess beschreibend) gemeint und bezieht sich auf Osteogenese, die auf Knorpelgewebe als Vorläufergewebe von Knochen aufbaut. Sie ist damit ein Gegenbegriff zur desmalen Osteogenese, die die Bildung von Knochengewebe direkt aus Bindegewebe bezeichnet. Kompliziert wird diese Situation im langen Röhrenknochen, wo nebeneinander sowohl chondrale Osteogenese (Längenwachstum) als auch desmale Osteogenese (Dickenwachstum) vorkommen. Hier werden diese beiden Formen der Knochenbildung aber häufig mit dem Ort verbunden, an dem sie im Röhrenknochen vorkommen. Die perichondrale Osteogenese läuft entlang der Diaphyse an der Oberfläche der Compacta ab, ist formal eine desmale Osteogenese und sorgt für das Dickenwachstum. Die enchondrale Osteogenese findet im wachsenden Röhrenknochen in der Epiphyse statt, solange die Epiphysenfugen noch Knorpel enthalten. Die enchondrale Osteogenese am Röhrenknochen ist formal aber eine chondrale Osteogenese. Um hier Verwirrung zu vermeiden, ist es von Bedeutung, die formalen Bezeichnungen (desmal vs. chondral) von den topographischen Bezeichnungen (perichondral (außen) vs. enchondral (innen)) auseinanderzuhalten.

chondral... wie bitte? Zur Vermeidung möglichen Durcheinanders

- **Die (topographisch) perichondrale Osteogenese im Bereich der Compacta ist formal eine desmale Osteogenese und mit dem Dickenwachstum verbunden.**

- **Die (topographisch) enchondrale Osteogenese in der Epiphysenfuge ist formal eine chondrale Osteogenese und mit dem Längenwachstum verbunden.**

Ablauf der chondralen Osteogenese:
Beispielhaft erläutert an einem Röhrenknochen.

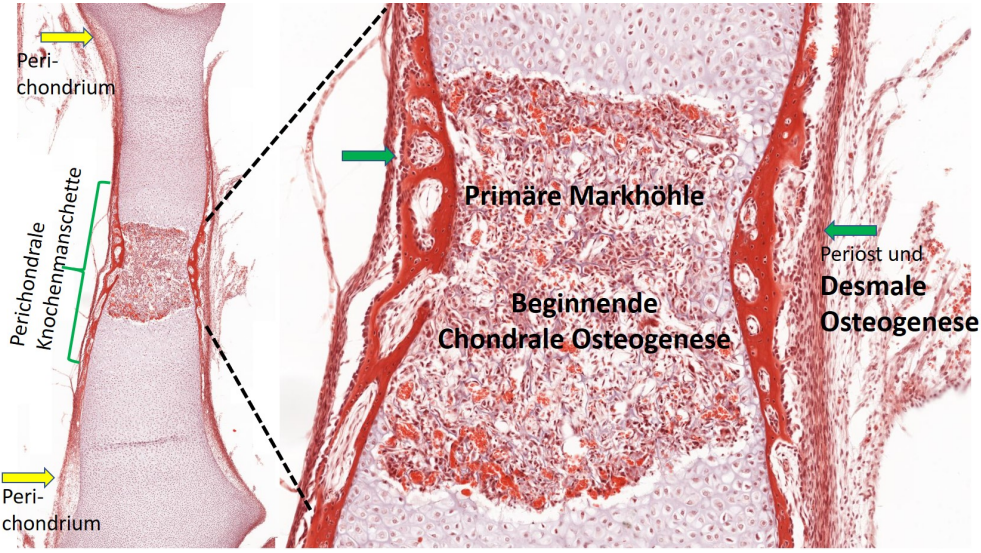

Abbildung 17.7: Fetaler Röhrenknochen in HE kurz nach der primären Gefäßeinsprossung in die primäre Markhöhle. Zuvor hatte sich bereits durch desmale Osteogenese im Bereich der Compacta die perichondrale Knochenmanschette gebildet (grüne Klammer links und grüne Pfeile rechts). Die perichondrale Knochenmanschette hat auch jetzt noch nicht die gesamte Diaphyse umschlossen. Es findet sich noch Perichondrium (gelbe Pfeile) außerhalb der Knochenmanschette Richtung Enden der Diaphyse. Nach der Bildung des Foramen nutricium durch die primäre Gefäßeinsprossung wandern – über die sich rasch bildenden sinusoidalen Kapillaren – in die primäre Markhöhle Makrophagen und mesenchymale Stammzellen ein, die sich zu Osteoklasten und auch Osteoblasten umwandeln und unmittelbar mit dem Abbau des dort bereits degenerierten und durch die Degeneration mineralisierten Knorpels beginnen. In der primären Markhöhle finden sich neben vielen breiten sinusoidalen Kapillaren auch Reste von Knorpel und Bereiche, in denen Osteoblasten bereits mit der Abscheidung von Osteoid begonnen haben. Rekombinierte Screenshots des Histologi@-Präparates 1-027-tibia-fetus-schwein.

1. Zunächst liegt die Grundgestalt des Röhrenknochens vollständig als hyaliner Knorpel vor. Dieser ist umgeben von Perichondrium, das in alle Raumrichtungen (Länge, Dicke) Knorpel anlagern kann. Längenwachstum und Dickenwachstum können hier noch nicht separat voneinander gesteuert werden, weil es sich um denselben Vorgang (Knorpelwachstum) handelt. Der gesamte Knorpelbereich ist – knorpeltypisch – avaskulär. Im Bereich der späteren Diaphyse beginnt dann das Perichondrium, sich lokal in Periost umzudifferenzieren und statt Knorpelmatrix Osteoid zu produzieren, das rasch auch mineralisiert wird. Räumlich gesehen entsteht dadurch um den zentralen Abschnitt der Diaphyse eine Knochenmanschette (perichondrale Manschette, s. Abb. 17.7), die nach den Regeln der desmalen Osteogenese (s. Abb. 17.7) weiter wächst, denn sie ist nicht durch Ersatz von Knorpel, sondern durch Auflagerung auf Knorpel entstanden. Der Knorpel im Inneren der Manschette wird sodann durch diese Manschette von dem ernährenden Perichondrium getrennt (dieses ist jetzt Periost, s. Abb. 17.7)), das außerdem noch mitsamt den dort verlaufenden Gefäßen durch die dicker werdende

Knochenmanschette immer weiter vom Knorpel entfernt wird. Obwohl Knorpel ein bradytrophes Gewebe ist, wird im Inneren der Manschette die Versorgung zu knapp und Knorpelzellen im Inneren beginnen, abzusterben und dabei aufzuquellen. Die zugrunde gehenden Chondrozyten

- senden Zytokine und Signalmoleküle aus, die der Umgebung von dem Untergang der Chondrozyten Nachricht geben,
- setzen die großen Ca^{2+}-Vorräte in ihrem endoplasmatischen Retikulum in die Knorpelmatrix frei und mineralisieren diffus die zuvor noch unmineralisierte Knorpelmatrix.

Zusammengenommen sind mit diesen Geschehnissen die Voraussetzungen für den nächsten und in vielerlei Hinsicht wichtigsten Schritt gegeben. Mit der nun folgenden Einsprossung eines Gefäßes durch die Knochenmanschette hindurch wird der ab jetzt kontinuierlich weiterlaufende Prozess der chondralen Osteogenese in Gang gesetzt.

2. Aus dem Periost heraus beginnt eine Gefäßschlinge, in der sich sowohl speziell differenzierte Endothelien als auch perivaskuläre Makrophagen befinden, damit, ein Loch in die perichondrale Manschette zu bohren. Das Loch, das hier von einer invasiv vordringenden Gefäßschlinge erzeugt wird, wird später lebenslang in vielen Röhrenknochen als Foramen nutricium persistieren. Sobald die Knochenmanschette durchbrochen ist, wandern Bindegewebszellen, Monozyten und angiogenetische Zellen über dieses Gefäß ein. In Folge dieses Einbruchs und der einwandernden Zellen entsteht die primäre Markhöhle (s. Abb. 17.7). Sie wird von allen Zelltypen, die zum Aufbau von Knochenmatrix (mesenchymale Stamzellen als Vorläufer der Osteoblasten), zur Zerstörung von Restknorpel sowie zum Umbau von Knochen (Makrophagen als Vorläufer der synzytialen Osteoklasten) gebraucht werden, besiedelt. Die bereits in der Apoptose befindlichen Chondrozyten werden von den sich aus Monozyten bildenden Osteoklasten abgeräumt. Dabei werden Reste der Knorpelmatrix noch stehen gelassen. Auf diesem Fundament lagern sich dann eingewanderte Bindegewebszellen nebeneinander an und beginnen mit der Bildung von Osteoid, d. h. sie differenzieren zu Osteoblasten. Der Vorgang der Knochenbildung auf Resten der Knorpelmatrix (chondrale Osteogenese) hat somit im Inneren des Röhrenknochens begonnen, während die spätere Compacta desmal entstanden ist und auch weiter als desmale Osteogenese abläuft (s. Abb. 17.7).
   Die Knochenbildung im Röhrenknochen ist ab jetzt zweigeteilt: Längenwachstum erfolgt durch chondrale Osteogenese (enchondrale Osteogenese), Dickenwachstum durch desmale Osteogenese (perichondrale Osteogenese). Damit können Dicken- und Längenwachstum separat reguliert werden und sind nicht mehr zwangsläufig gekoppelt.
3. In den Epiphysen der langen Röhrenknochen kommt es – bei jedem Röhrenknochen in unterschiedlichem Ausmaß später als in der Diaphyse – ebenfalls zum Untergang von Knorpelzellen und einer diffusen Mineralisierung der dortigen Knorpelmatrix. Diese Mineralisierung initiiert die Röntgendichte der Epiphysenkerne in der Radiologie. Während der Kindheit und Adoleszenz treten in den verschiedensten Knochen des menschlichen Körpers – entlang einer recht exakten Zeitschiene – solche röntgendichten Epiphysenkerne auf. Der Status der Epiphysenkerne ist ein wichtiges Indiz für das biologische Alter während der Adoleszenz und spielt bei forensischen Begutachtungen eine Rolle. Zu den Zeitpunkten des Auftretens der Epiphysenkerne gibt es entsprechende Tabellenwerke. Sobald in den Epiphysen Gefäße eingesprosst sind, beginnt auch dort die chondrale Osteogenese, die natürlich wegen der weiter fortschreitenden Mineralisierung ebenfalls röntgendicht ist. Danach bleibt zwischen Diaphyse und Epiphyse noch eine Knorpelscheibe (die Epiphysenfuge) übrig, in der sich die langsam proliferierende Population der Chondroblasten befindet. Diese Zellen bestimmen das knorpeltypisch sehr langsame Tempo des Längenwachstums des Röhrenknochens. Im Bereich der Diaphyse wird der Knochen parallel durch desmale Osteogenese dicker.

Zwischen der Proliferationszone in der Epiphysenfuge und den benachbarten Zonen der enchondralen Knochenbildung bildet sich ein Differenzierungsgradient der Knorpelzellen aus, der sich in einer typischen Schichtengliederung widerspiegelt:

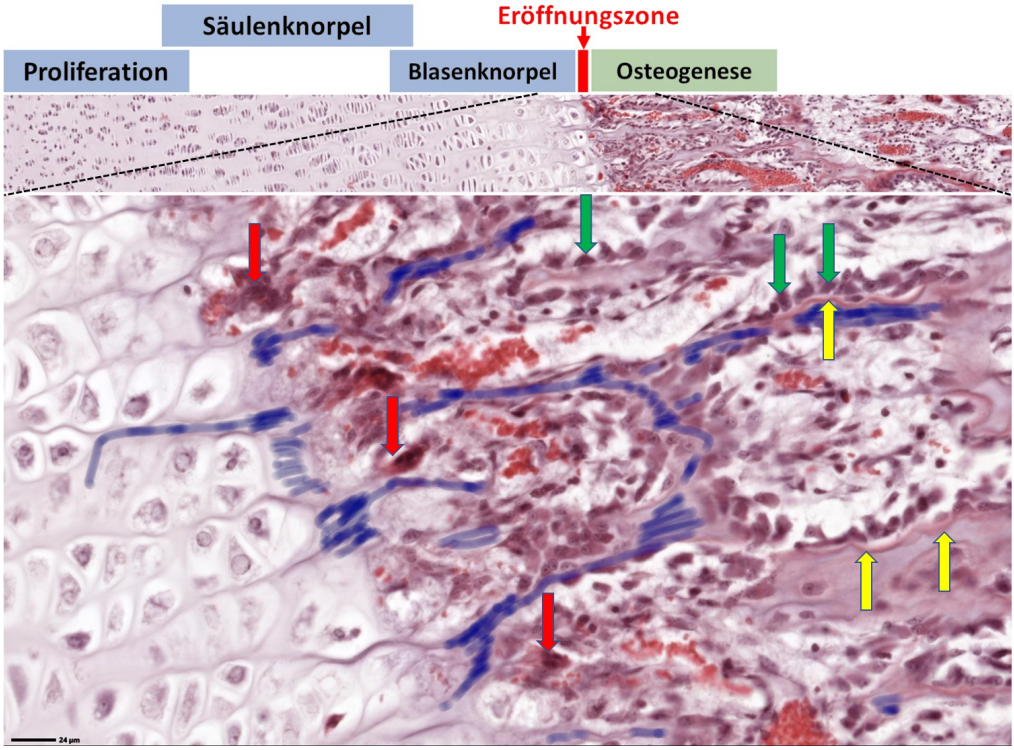

Abbildung 17.8: Im oberen Abschnitt sehen Sie einen Übersichtsstreifen, der die zonale Abfolge bei der chondralen Osteogenese von links nach rechts darstellt. Bis zur Eröffnungszone steht die Differenzierung und anschließend beginnende Apoptose der Chondrozyten im Mittelpunkt. Proliferierende Chondroblasten (Proliferation) führen zu Chondronen mit säulenartig angeordneten Chondrozyten (Säulenknorpel), die jeweils auf einen proliferierenden Chondroblasten zurückzuführen sind. In Richtung Eröffnungszone beginnt der apoptotische Prozess. Zu diesem gehört nicht nur, dass sich die Chondrozyten aufblähen (Blasenknorpel), sondern auch, dass die Chondrozyten aktiv Ca^{2+} anreichern, das dann im Rahmen der Apoptose die unmittelbare Umgebung der Chondrozyten diffus mineralisiert. Die Mineralisierung ist wichtig für den Angriff der Osteoklasten (rote Pfeile), die sowohl den mineralisierten Teil der Matrix als auch die Reste der Chondrozyten abbauen. Es bleiben Knorpelspangen stehen, die durch blaue Überzeichnung exemplarisch hervorgehoben sind. Auf diesen Knorpelspangen siedeln sich Osteoblasten (grüne Pfeile) an, die unmittelbar mit der Bildung von Osteoid auf der Knorpelgrundlage beginnen (dünne rote Lage auf dem Knorpel (gelbe Pfeile)). Rekombinierte und arrangierte Screenshots des Histologi@-Präparates 1-029-spongiosa-he.

- **Proliferationszone:** Histologisch sieht die Proliferationszone aus wie hyaliner Knorpel (und ist es natürlich auch). Einzig mithilfe des immunhistochemischen Nachweises von Proliferationsmarkern kann gezeigt werden, dass in dieser Zone einzelne proliferierende Chondroblasten vorkommen. Sie liegen grundsätzlich in der Nähe des Übergangs vom Säulenknorpel in den hyalinen Knorpel, i. d. R. an der Spitze der Chondron-Säulen des Säulenknorpels.

- **Säulenknorpel:** Der Name dieser Zone leitet sich von der stapelartigen Anordnung der Chondrone in diesem Bereich ab, der im Schnitt den Eindruck von Chondron-Säulen hervorruft. Diese Säulen beginnen jeweils bei proliferierenden Chondroblasten, deren Tochterzellen beim Knorpelwachstum – eingeengt durch die perichondrale Knochenmanschette – nur hintereinander zu liegen kommen können. Die Längsrichtung der Säulen zeigt also die Richtung der Differenzierung an. Zwischen den Säulen entstehen längliche Zonen, die reich an Knorpelmatrix sind, während zwischen den Chondrozyten oft nur dünne Knorpellamellen anzutreffen sind. Die Zellen des Säulenknorpels bilden nicht nur Knorpelmatrix, sondern häufen auch in ihrem ER große Mengen Calcium an.
- **Blasenknorpel:** Mit zunehmender Entfernung von der Proliferationszone gehen die Zellen dann in einen apoptotischen Zelluntergang über, dessen wesentliches morphologisches Kennzeichen blasenförmige Erweiterungen der Knorpellakunen und der darin befindlichen Chondrozyten sind. Diese sichtbare Veränderung ist namensgebend für den Blasenknorpel. Die zugrunde gehenden Chondrozyten setzen dabei aus ihrem ER das angereicherte Calcium frei, das die direkt im Bereich des Knorpelhofs liegenden zellnahen Matrixareale diffus mineralisiert. Hier entsteht also als Besonderheit mineralisierte Knorpelmatrix, letztere allerdings nur in der unmittelbaren Umgebung der Zellen des Blasenknorpels im Übergangsbereich vom Blasenknorpel zur Eröffungszone. Die großen Matrixzonen, die zwischen den Chondron-Säulen des Säulenknorpels entstanden waren, bleiben unmineralisiert.
- **Eröffungszone:** Hier liegen die Chondroklasten (= Osteoklasten, selber Zelltyp; Namengebung nach jeweiliger Diät), die auf den Abbau mineralisierter Matrix spezialisiert sind. Sie zerstören die blasig degenerierten Chondrozyten des Blasenknorpels und degradieren die diese unmittelbar umgebende mineralisierte Knorpelmatrix. Die großen Knorpelspangen zwischen den vormaligen Chondron-Säulen des Säulenknorpels bleiben aber unberührt. Sie sind dann zellfreie, gefäßfreie, dünne Säulen von Knorpelmatrix, die jetzt in offenen Kontakt mit den Zellen des Knochenmarks kommen.
- **Knochenbildung:** An der Oberfläche der Knorpelspäne siedeln sich Osteoblasten an, die auf die Grundlage des Knorpels nun Osteoid absondern, das rasch mineralisiert wird. Diese Mineralisierung läuft knochentypisch ab und wird durch Matrixvesikel gesteuert; es ist handelt sich demnach nicht um eine diffuse Mineralisierung wie im Blasenknorpel. Der hier entstehende Geflecht- oder Faserknochen enthält primär (zunächst noch) Knorpelspäne in seiner Mitte. Dieses Merkmal unterscheidet chondral entstandenen Geflechtknochen von desmal entstandenem Geflechtknochen.

Das Längenwachstum des Röhrenknochens wird also vom Knorpelwachstum gesteuert und determiniert. Die Proliferation der wenigen Chondroblasten ist über die Differenzierung (Säulenknorpel) und Degeneration (Blasenknorpel und Matrix-Mineralisation) direkt mit der Neubildung von Knochen verbunden und rate-limiting, d. h. geschwindigkeitsbestimmend. Da die Chondroklasten vor nicht mineralisierter Matrix zurückscheuen, kann die Matrixdegeneration als Vorstufe der Knochenbildung nicht über das Tempo der Proliferation und der damit über die Differenzierung zur Apoptose fortschreitenden Entwicklung der Chondrozyten hinausgehen. Sobald die Knorpelreserve aufgebraucht und die Proliferation der Chondroblasten in der Proliferationszone beendet ist, läuft der Prozess noch einmal mit den letzten Zellen durch. Danach sind die Epiphysenfugen geschlossen (d. h. knöchern durchgebaut) und Längenwachstum ist nicht mehr möglich.

17.2.3 Sekundäres (reifes) Knochengewebe: über Knochenumbau zum Lamellenknochen

Die beiden Entstehungsmechanismen von Knochen (chondral, desmal), die oben ausführlich beschrieben wurden, führen zu primärem Knochen (Geflechtknochen oder Faserknochen genannt). Im Körper des

Erwachsenen kommt primärer Knochen aber praktisch nicht mehr vor. Hier findet sich sekundärer Knochen, der aus dem primären Knochen durch Knochenumbau entstanden ist. Ein wesentlicher Unterschied zwischen primärem und sekundärem Knochen besteht in der Biomechanik. Sekundärer Knochen ist – bei gleicher Masse – wesentlich belastbarer als primärer Knochen. Das liegt an der hochorganisierten Anordnung der Kollagen-I-Fasern, die sich entlang von Krafttrajektorien ausgerichtet haben. Im primären Knochen liegen diese Fasern sozusagen durcheinander, geflechtartig vor und zeigen keine geordnete räumliche Ausrichtung. Der Umbau von Knochengewebe läuft lebenslang ab. Es wird nicht nur primärer Knochen in sekundären Knochen umgebaut, sondern auch sekundärer Knochen in neuen sekundären Knochen. Bei all diesen Vorgängen kommt es zur Umorganisation der biomechanischen Basis entlang von Kraftlinien. Daher kann sich Knochen im Lauf des Lebens anpassen und seine Form verändern.

Knochenumbau beginnt schon beim Primärknochen

- Rasch nach der Bildung des Primärknochens beginnt bereits wieder der Abbau und Neuaufbau des Knochens.
- Zu Anfang geschieht dies mit hohem Tempo.
- Später werden die Knochen in der Größenordnung von 5–10 % des Knochens jährlich komplett erneuert.
- Die Rate kann sich jederzeit wieder ändern.
- Beim Umbau gibt es sowohl eine Abbaukomponente als auch eine Aufbaukomponente, die im Gleichgewicht gehalten werden müssen.

Prozess des Knochenumbaus

Zum Knochenumbau lagern sich mehrere Osteoklasten zusammen und beginnen, sich durch den Knochen hindurchzufressen. Die Richtung, in der sich diese Tunnelbohrmaschine durchfräst, wird dabei von Belastungslinien im Knochen mitbestimmt. Hinter der voranschreitenden Gruppe Osteoklasten bleibt eine Höhle, die sich aber nicht wirklich zu einem langen Gang entwickelt, weil der Verschluss ebenfalls rasch voranschreitet. Der Verschluss ist ein hoch organisierter Knochenbildungsprozess. An den Rand des von den Osteoklasten gefrästen Ganges lagern sich Osteoblasten an und beginnen mit der Abscheidung von Osteoid und der Mineralisation. Dabei werden die Kollagenfasern geordnet in einer schraubenförmigen Tour an der Wand entlang abgelegt und von Matrix umschlossen. Nachdem sich die ersten Osteoblasten eingemauert und zu Osteozyten umgewandelt haben, beginnt eine weitere Schicht Osteoblasten mit der Matrixsynthese. Die hier liegenden kollagenen Fasern folgen ebenfalls einer Schraubentour an der Wand entlang, sind aber im Winkel gegenüber der ersten Lage deutlich gekippt. Meist werden so drei bis vier Schichten Knochenmatrix abgelagert, die einander konzentrisch umschließen und jeweils an den Schichtgrenzen Osteozyten enthalten. In der Mitte bleibt gerade genug Platz für das ernährende Blutgefäß. In jeder der konzentrischen Lagen sind die kollagenen Fasern parallel angeordnet, aber der Winkel der Schraubentour ist von Lage zu Lage gekippt. Dadurch entstehen extrem belastbare kollagen-monierte konzentrische röhrenförmige Knochenelemente, die man als Haverssche Systeme oder als Osteone bezeichnet. Die konzentrischen und röhrenförmigen Knochenlagen des durch diesen Umbauprozess entstandenen sekundären Knochens werden als Lamellen bezeichnet. Der Name Lamellenknochen für sekundären Knochen leitet sich von diesen typischen Strukturen ab.

Strukturmerkmale des Lamellenknochens

Im Lamellenknochen (s. Abb. 17.9) finden sich die durch den Umbau entstandenen Osteone in Gestalt ringförmig konzentrisch angeordneter Osteozyten und dazwischenliegender Knochenlamellen wieder. In

der Mitte der Osteone befindet sich eine Öffnung für das zentrale Blutgefäß, das Haverssche Gefäß (im Haversschen Kanal). Immer wieder verbinden Äste die verschiedenen Haversschen Gefäße miteinander. Diese Verbindungsarterien laufen schräg zur Hauptverlaufsrichtung der Osteone und werden als Volkmannsche Gefäße bezeichnet, die ihrerseits in den Volkmannschen Kanälen verlaufen. Im Schnittbild des Knochens können sowohl jüngst gebildete, vollständige Osteone auftreten wie auch durch den Knochenumbau teilzerstörte Osteone, von denen nur noch Stücke – die sogenannten Schaltlamellen – übrig sind. Zwischen den Schaltlamellen und den Osteonen verlaufen die Kittlinien, an denen die benachbarten Lamellenelemente durch kollagenreiche Matrix miteinander verklebt sind. Lange Röhrenknochen werden im Bereich der Kompakta typischerweise von einer (gelegentlich auch mehreren) Lamelle(n) ganz und zirkulär umschlossen. Diese äußerste Lamelle wird als Generallamelle bezeichnet. Alle Osteozyten eines Osteons stehen über gap junctions und auch Desmosomen an den Spitzen ihrer zahlreichen Zellausläufer miteinander in Verbindung. Diese Zellausläufer verlaufen in den Knochenkanälchen, die mit speziellen Methoden (Schliff mit Lufteinschluss, s. Abb. 17.9b) sichtbar gemacht werden können. Die Zellverbindungen reichen nicht über die Kittlinien hinaus. Die Osteozyten werden durch Diffusion aus den Haversschen Gefäßen ernährt; daher erreichen Osteone meist nur einen Durchmesser von 200–300 μm. In dem schmalen Markraum, der die Haversschen Gefäße umgibt, liegen auch ruhende Osteoblasten, die für die Frakturheilung beispielsweise eine wichtige Rolle spielen. Sie gehören zu der Zellreserve, die für die Bildung des Knochens beim Frakturverschluss aktiviert wird.

Lamellenknochen: das Haverssche System

- Lamellärer Knochen *entsteht durch Umbau* (d. h. er ist sekundäres Knochengewebe) von Geflechtknochen oder von lamellärem Knochen; dieser Umbau geschieht *zeitlebens*.
- Beim Aufbau eines Haversschen Systems fräsen *Osteoklastengruppen* gerichtete Kanäle in den vorhandenen Knochen. Sie orientieren die Fräsrichtung an Zugsensiblen Osteoblasten.
- *Blutgefäße* sprießen hinter den Osteoklasten ein und bringen weitere *Osteoblasten* mit.
- Die *Osteoblasten* legen sich der Wand an und *sezernieren Osteoid* $\rightarrow$ *erste äußerste Lamelle*. Die eingemauerten *Osteozyten* ragen mit *feinen Ausläufern* aus dem Osteoid hervor.
- Weitere *Osteoblasten* legen sich der ersten Lamelle auf, *kontaktieren über gap junctions* die alten Osteozyten und sezernieren ebenfalls Osteoid $\rightarrow$ zweite Lamelle.
- Die Lamellenbildung hält an, bis der Kanal gefüllt ist. Nur das *zentrale Blutgefäß (Haverssches Gefäß)* und ein bisschen perivaskuläres Bindegewebe bleiben erhalten.
- Die *„lining cells“* an der Grenze von Knochengewebe und perivaskulärem Bindegewebe enthalten Stammzellen, aus denen neue Osteoblasten differenzieren können.

Endost und Periost

- Endost und Periost enthalten ruhende, jederzeit aktivierbare Osteoblasten.
- Endost kleidet die »innere« Knochenoberfläche (zu den knocheninternen Bluträumen hin) komplett aus.
- Periost kleidet die äußere Knochenoberfläche (Übergang zum umgebenden Bindegewebe) komplett aus.
- Endost und Periost sind vaskularisiert oder Bluträumen direkt benachbart.
- Endost ist nicht sensibel innerviert, Periost ist dicht sensibel innerviert.

17.2.4 Frakturheilung

Frakturen von Knochen sind häufig und klinisch ein wichtiges Grundproblem. Die biologische Basis der Frakturheilung sind ruhende Osteoblasten, die sich sowohl im Periost als auch im Endost in den Haversschen und Volkmannschen Kanälen finden. Nach einer Fraktur werden diese Zellen aktiviert, beginnen zu proliferieren und fangen damit an, Knochenmatrix abzuscheiden. Das Produkt dieses endogenen Reparaturprozesses ist die Bildung von Knochen, der histologisch Geflechtknochen (d. h. primärer Knochen) ist. Dieser im Heilungsprozeß gebildete Knochen wird auch auch als »Kallus« bezeichnet. Im Idealfall findet der Kallus direkten Anschluss an bestehende Frakturenden und überbrückt so den Frakturspalt, der darüber knöchern stabilisiert wird. Dieser Prozess kann nur erfolgreich verlaufen, wenn die Frakturenden in einer anatomisch korrekten Position zueinander stehen und nach Stabilisierung auch wieder die Grundfunktion bzw. Grundposition hergestellt ist. Zu diesem Zweck werden Frakturen bei der konservativen, d. h. nicht chirurgischen, Frakturtherapie reponiert und für mehrere Wochen ruhiggestellt. Die Ruhigstellung ist wichtig, weil Unruhe im Bruchspalt zu Fehlanreizen führt, wobei dann Chondroblasten anstatt Osteoblasten entstehen. Eine solche fehlgeleitete Frakturheilung führt zu instabilen Frakturen mit entsprechenden Schmerzen und biomechanischen Problemen. Defekte Frakturheilung dieser Art wird als Pseudoarthrose bezeichnet und ist eine schwere Komplikation einer Frakturheilung. Auch wenn der Kallus einen Frakturspalt erfolgreich überbrückt und stabilisiert hat, ist die ursprüngliche Stabilität des Knochens noch nicht wiederhergestellt. Der Kallus ist Geflechtknochen, dessen biomechanische Stabilität noch nicht der des besser organisierten Lamellenknochens entspricht. Erst nach dem Umbau des Kallus zu Lamellenknochen ist die Frakturheilung vollständig abgeschlossen und die biomechanische Stabilität grundsätzlich wieder mit der Ausgangssituation vor der Fraktur vergleichbar.

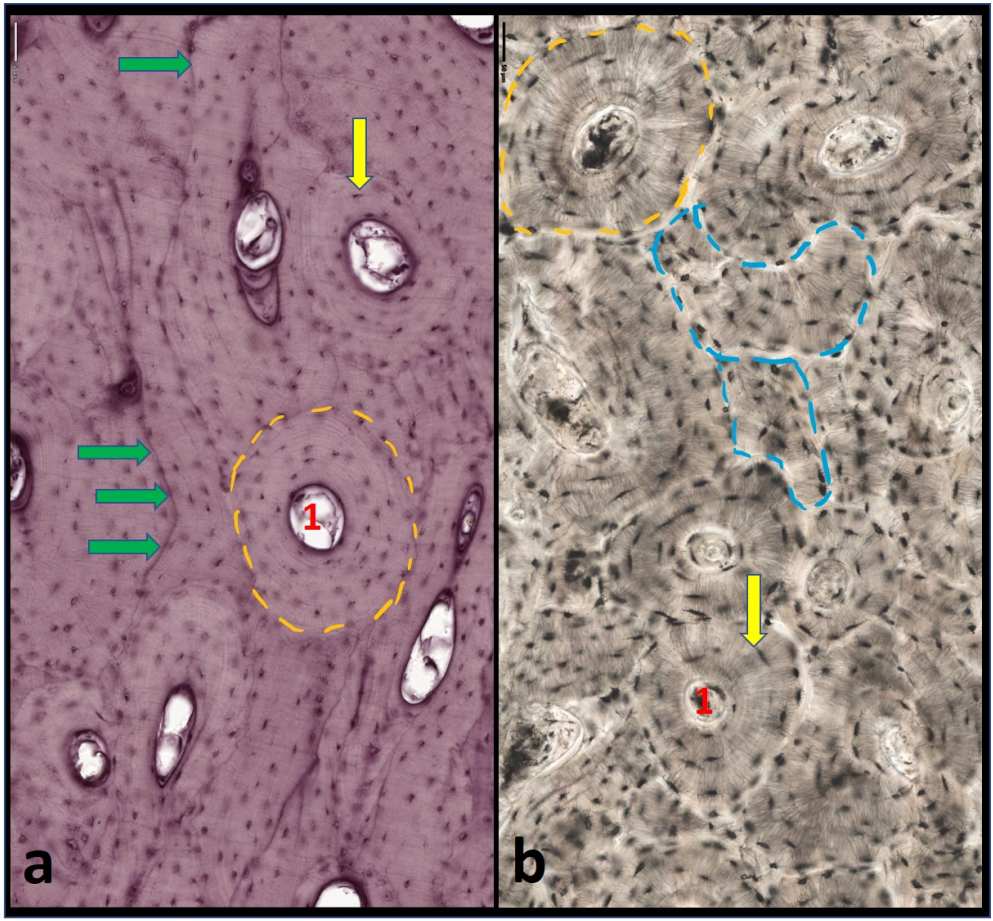

Abbildung 17.9: Knochen kann wegen der Härte seiner mineralisierten Matrix nur histologisch geschnitten werden, wenn der Kalk entfernt wurde. Ein solches Präparat ist in **(a)** zu sehen. Hier sind die Zellkerne der Osteozyten als dunkle Punkte zu erkennen (gelber Pfeil in **(a)**). Alternativ kann auch die organische Matrix entfernt werden und das Hydroxylapatit-Mineral des Knochens gesägt und geschliffen werden **(b)**. Wird dabei zum Eindecken unter dem Deckglas ein besonders zähes Einschlussmittel verwendet, so dringt dieses nicht in die Osteozytenhöhlen ein, die auf diese Weise luftgefüllt bleiben. Unter dem Mikroskop wird dann Licht an der Luftgrenze des Einschlusses zur Seite abgelenkt, sodass die Höhlen (nicht nur die Kerne) der Osteozyten (gelber Pfeil in **(b)**) und auch ihre vielen kleinen Fortsätze optisch schwarz erscheinen. In **(a)** und **(b)** sind Haverssche Kanäle mit einer roten 1 markiert. Um die Haversschen Gefäße in den Kanälen sind die konzentrisch angeordneten Lamellen des Osteoids mit eingemauerten Osteozyten zu erkennen: Osteone (exemplarisch in **(a)** und **(b)** durch gelbe gestrichelte Linien abgegrenzt). In **(a)** markieren die grünen Pfeile die Kittlinien, die benachbarte Osteone und die Schaltlamellen miteinander verkleben. Schaltlamellen sind auch in **(b)** durch blaue gestrichelte Linien markiert. Sie sind Reste älterer Osteone, die beim Knochenumbau als Reststücke zwischen neuen Osteonen stehengeblieben sind. Meist sind Röhrenknochen im Bereich der Compacta von einer mehrlagigen großen Randlamelle abgeschlossen, der sogenannten Generallamelle. Die Haversschen Gefäße benachbarter Osteone stehen über die Volkmannschen Kanäle mit den darin liegenden gleichnamigen Gefäßen miteinander in Verbindung. Screenshots der Histologi@-Präparate 1-023-lamellenknochen-quer-schnitt und 1-022-lamellenknochen-quer-schliff.

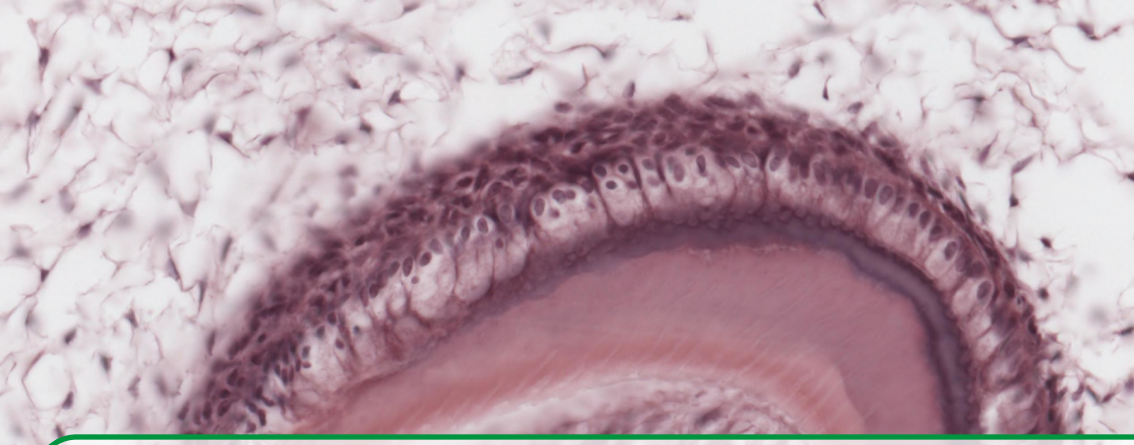

18. Besondere Hartgewebe der Zähne

von Katharina Sternecker

Lernziele: Zahn, Zahnentwicklung

- Definition: Zahnkrone, -hals, -wurzel
- Bau des Zahns: Schmelz, Dentin, Pulpahöhle
- Bildung, chemische und funktionelle Eigenschaften von Schmelz und Dentin
- Struktur, Funktion und Herkunft der Ameloblasten und Odontoblasten
- Struktur und Funktion des Zements
- Stadien der Zahnentwicklung

Kurspräparate zur Zahnentwicklung:

1. Kopf Fetus, HE (1-044-kopf-fetus-he)
2. Zahnleiste, Embryo, Schwein, ca. 5. Woche, Frontalschnitt, HE (0-Zahnleist-schwein-he)
3. Zahnglocke, HE (0-Zahnglocke-he)
4. Schmelzbildung, HE (0-Schmelzbildung-he)

Kurspräparate zum Zahn:

1. Zahnschliff, längs (1-063-zahnschliff-laengs)
2. Zahnschnitt, längs, Katze, HE (1-064-zahnschnitt-laengs-he)
3. Zahnwurzeln in Alveolenfächern, quer, HE (2-040-zahnwurzeln-in-alveolenfaechern-quer)

Auch außerhalb der oben erwähnten und vorgestellten Hartgewebe gibt es im Körper besondere Typen von Hartgewebe, nämlich die Zähne. Sie sind aus insgesamt sogar drei verschiedenen Hartgeweben aufgebaut (Abb. 18.1), darunter mit dem Schmelz das härteste Gewebe des menschlichen Körpers.

18.1 Entwicklungsgeschichte der Zähne

Im Zahn finden sich drei unterschiedliche Typen von Hartgewebe, die entweder aus dem Ektoderm (das Ektoderm ist Epithelgewebe: Schmelz) oder aus dem der Neuralleiste stammenden Mesenchym (Zement und Dentin) entstehen. Da die Entwicklungsgeschichte der Milchzähne

denen der bleibenden Zähne entspricht, wird an dieser Stelle nur die Hartgewebeentwicklung der Milchzähne exemplarisch angesprochen.
Wichtige Unterscheidungsmerkmale zwischen den Hartgeweben des Zahns liegen in der Zusammensetzung der extrazellulären Matrix (z. B. Wie viel organisches Material ist vorhanden? Sind in der Matrix Zellen (oder Zellausläufer) vorhanden oder nicht?). Die Zusammensetzung ist abhängig von der Funktion des Hartgewebes, so geht beispielsweise die Spezialisierung des Zahnschmelzes hin zum härtesten Material in unserem Körper auf Kosten der Fähigkeit zur Regeneration bei Abnutzung.

18.2 Hartgewebe des Zahns und deren Entstehung

An der Bildung der Hartgewebe sind unterschiedliche Strukturen beteiligt. Zum besseren Verständnis werden vorab wesentliche Strukturen beschrieben:
Die Zahnanlage besteht aus ektodermalen (für die Schmelzbildung) und mesenchymalen (die Zahnpapille für die Bildung des Dentins und der Pulpa; das Zahnsäckchen später für die Entstehung des Zahnhalteapparates) Anteilen (Abb. 18.2).
Die Zahnleiste entsteht aus dem Stratum basale des Ektoderms. Aus ihr sprossen die Zahnknospen aus, die sich in ihrer weiteren Entwicklung von unten einstülpen (Schmelzkappe).
Das Epithel des eingestülpten Bereichs bezeichnet man als inneres Schmelzepithel. Aus dem inneren Schmelzepithel entwickeln sich später die Adamantoblasten. Der basale Pol der Zellen des inneren Schmelzepithels zeigt in Richtung Zahnpapille. An dieser Stelle verdickt sich vor der Schmelzbildung die vorhandene Basalmembran. Der apikale Pol der Zellen befindet sich an der Schmelzpulpa. Die äußere Begrenzung der Schmelzpulpa bildet das äußere Schmelzepithel, dessen apikaler Zellpol ebenfalls zur Schmelzpulpa zeigt. Sie wird damit vom inneren und äußeren Schmelzepithel begrenzt.

18.3 Schmelz

Der Zahnschmelz besteht ausschließlich aus extrazellulärer Matrix (ca. 95 % Hydoxylappatit, 1 % organisches Material) und wird von Adamantoblasten (= Ameloblasten) produziert.
Die Adamantoblasten sind ektodermalen Ursprungs, da sie sich aus dem inneren Schmelzepithel entwickeln. Der Schmelz entsteht dadurch, dass die Adamantoblasten apikal in Richtung Dentin extrazellulär lange Schmelzprismen erzeugen. Die Schmelzbildung beginnt an der Zahnspitze und weitet sich dann auf den Zahnhals aus. Sobald eine Schicht Schmelz erzeugt worden ist, wandern die Adamantoblasten weiter in die Schmelzpulpa, hin zum äußeren Schmelzepithel, und bilden durch Apposition eine neue Schicht Schmelz. Das geschieht solange, bis das äußere Schmelzepithel erreicht ist. Die Adamantolasten verschmelzen dann mit dem Schmelzepithel und bilden so das Schmelzoberhäutchen. Diese dünne Membran löst sich nach dem Zahndurchbruch auf. Somit sind nach dem Zahndurchbruch keine Adamantoblasten mehr vorhanden. Da sie die einzigen Zellen sind, die Zahnschmelz bilden können, entsteht ab diesem Zeitpunkt kein neuer

Schmelz mehr. Das bedeutet, dass durch Abnutzung, Verletzung oder anderweitig entstandene Schädigungen des Zahnschmelzes nicht durch neuen Schmelz behoben werden.
Der hohe Prozentsatz an Hydroxylapatit (ca. 95 %) im Schmelz hat zur Folge, dass nach der Entkalkung eines Zahnpräparates nicht mehr viel vorhanden ist. Damit Zahnschmelz histologisch begutachtet werden kann, müssen deshalb spezielle Schliffpräparate hergestellt werden (Abb. 18.3).

18.4 Dentin

Die Odontoblasten bilden das Prädentin, das im Laufe der Zeit verkalkt und zu Dentin (= Zahnbein; ca. 70 % Hydoxylappatit, 20 % organisches Material) wird. Erst nach der Verkalkung des Dentins beginnen die Ameloblasten mit der Schmelzbildung. Die Odontoblasten selbst entstehen direkt innerhalb des inneren Schmelzepithels aus Mesenchym. Im Dentin finden sich keine kompletten Zellen, sondern die Tomes-Fasern – Fortsätze der Odontoblasten –, die weit ins Dentin reichen, nachdem die Odontoblasten in die Zahnpapille wandern. Die Odontoblasten bleiben erhalten und scheiden zeitlebens Prädentin aus. Sekundärdentin kann teilweise bei Verletzungen anstelle von Zahnschmelz eingebaut werden.

18.5 Zement

Der Zement (ca. 61 % Hydoxylappatit, 27 % organisches Material) ist, neben der Wurzelhaut (= Desmodont), des Alveolarknochens und des Zahnfleischs (= Gingiva), ein Teil des Zahnhalteapparats (= Parodont). Zement und Wurzelhaut entstehen aus dem Zahnsäckchen. Der fibrilläre Zement, der den Zahnhals umgibt und sich damit auf der oberen Wurzelhälfte befindet, ist azellulär. Auf der unteren Wurzelhälfte ist der fibrilläre Zement zellulär, wobei die Zellen in den Zement »eingemauert« werden.

Wichtiges zu den zahnmedizinischen Hartgeweben...

- Im Zahn haben wir drei Hartgewebe: Schmelz, Dentin und Zement.
- Schmelz wird von Ameloblasten gebildet, die nach dem Zahndurchbruch zugrunde gehen.
- Dentin wird zeitlebens von Odontoblasten gebildet.
- Zement wird von Zementoblasten gebildet und ist Teil des Zahnhalteapparats.

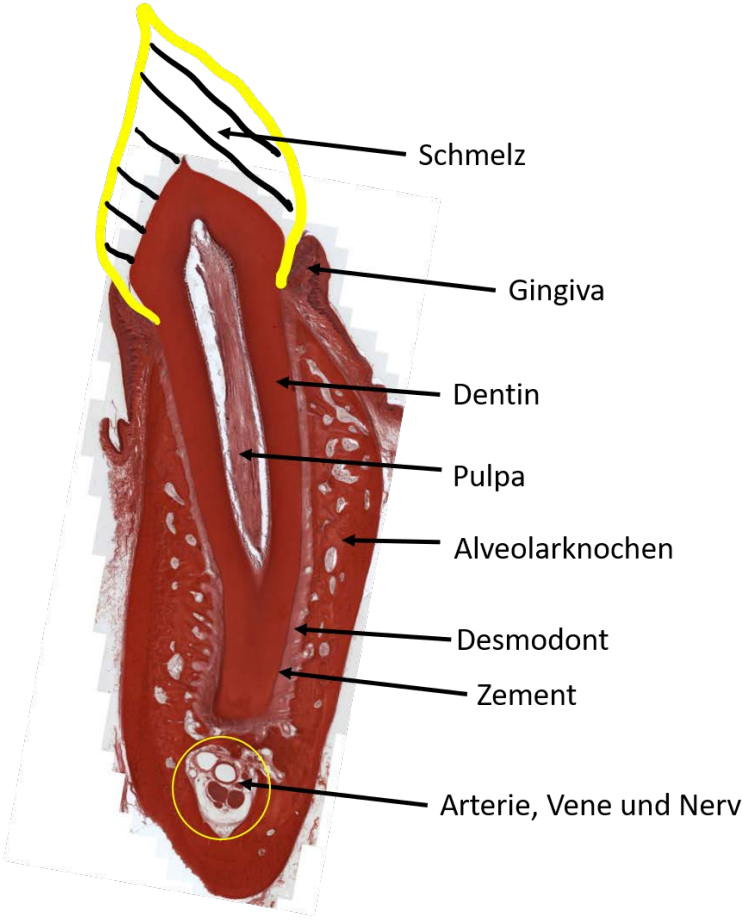

Abbildung 18.1: Zahn längs geschnitten (H.E.; Katze); da der Schmelz durch die Entkalkung während der Herstellung des Präparats entfernt wurde, sind die Umrisse in der Abbildung eingezeichnet. Der Schmelz befindet sich nur in Zahnkrone und Zahnhals; den Zement gibt es als Teil des Zahnhalteapparats nur in der Zahnwurzel. Das Dentin macht den Großteil des Zahns aus und ist in allen drei Abschnitten (Krone, Hals und Wurzel) des Zahns zu finden. Screenshot des Histologi@-Präparates 1-064-zahnschnitt-laengs-he.

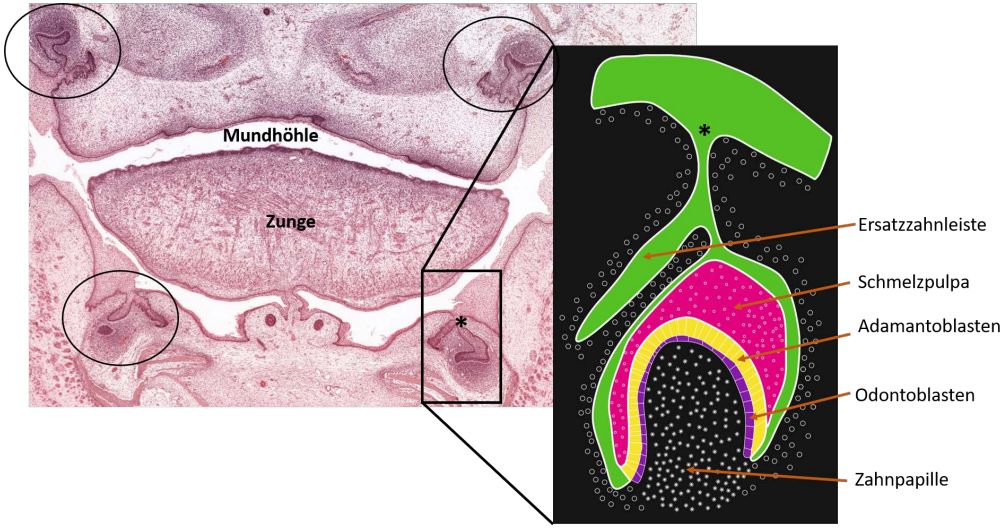

Abbildung 18.2: Die Zahnanlagen (Kreise) in den Zahnleisten des Ober- bzw. Unterkiefers. Im histologischen Präparat ist das Kappenstadium zu sehen. In der Skizze ist bereits das Glockenstadium dargestellt. Das Sternchen markiert die Verbindung zwischen Zahnleiste und Kappe bzw. Zahnglocke. Screenshot des Histologi@-Präparates 1-044-kopf-fetus-he.

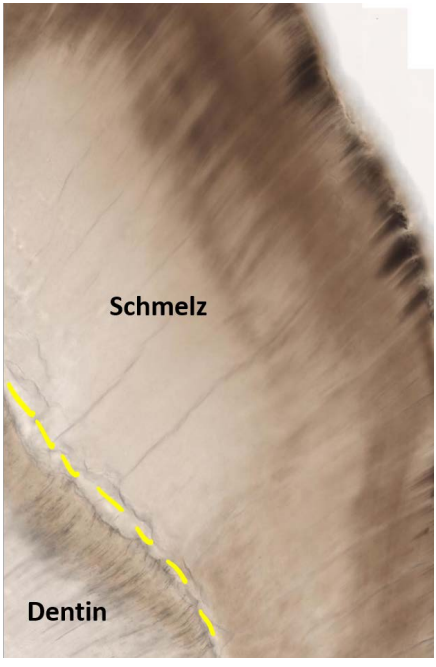

Abbildung 18.3: Zahnschliff; Retzius-Streifen verlaufen annähernd parallel zur Oberfläche des Schmelzes. Hunter-Schreger-Streifen verlaufen eher radiär zur Oberfläche des Schmelzes. Screenshot des Histologi@-Präparates 1-063-zahnschliff-laengs.

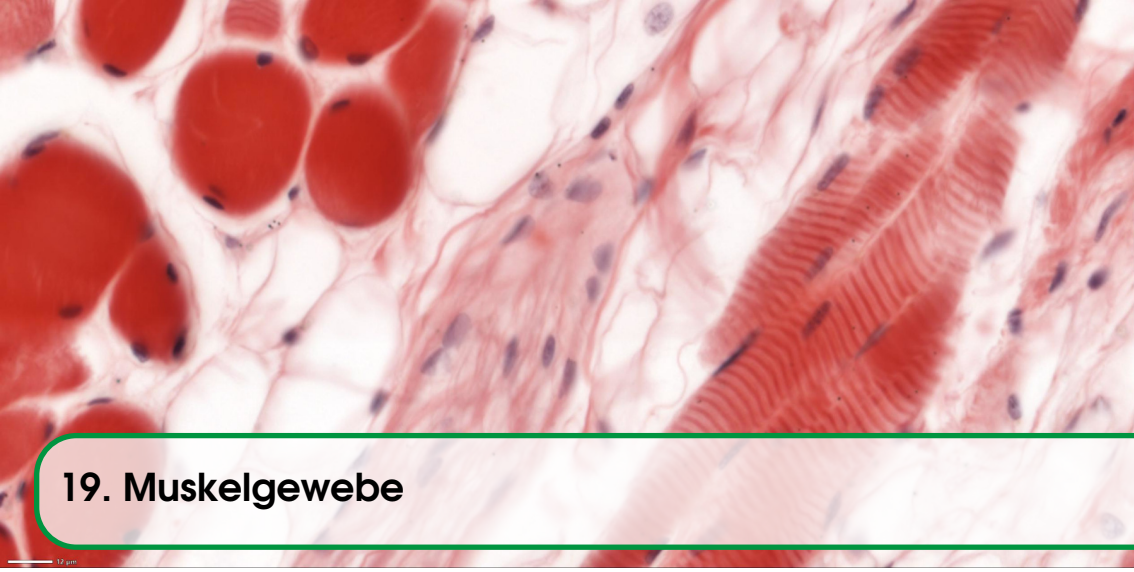

19. Muskelgewebe

Lernziele: Muskelgewebe

- Erkennen von Skelett-, Herz- und glattem Muskelgewebe
- Differentialdiagnostische Kriterien von Skelett- und Herzmuskulatur
- Beziehungen zwischen Perimysium, Endomysium, Muskelfaszikel, Muskelfaser, Myofibrille, Myofilament
- rote und weiße Muskelfasern
- Unterschiede in der Innervation von Skelett-,Herz- und glatter Muskulatur
- Definition der motorischen Einheit des Skelettmuskels im Unterschied zu einem Bündel glatter Muskelzellen
- Aufbau des Sarkomers, Veränderungen bei isotonischer Kontraktion
- Struktur und Funktion des Sarkoplasmatischen Retikulums, T-Tubulus Systems, Triaden und Diaden
- Struktur und Funktion des Glanzstreifens
- Regenerationsfähigkeit des Herzmuskels
- Struktur und Funktion der Muskel-Sehnen Verbindung
- Struktur, Lokalisation, Funktion und Herkunft der Myoepithelzellen

Kurspräparate zu Muskelgewebe mit Querstreifung:

1. Skelettmuskel: Zunge, HE (1-024-zunge-he), extrafusale mit intrafusale Fasern in Muskelspindeln vergleichen
2. Herzmuskel: Ventrikelmyokard, HE (1-046-ventrikelmyokard-he)
3. Herzmuskel: Connexin 43 (1-091-herz-ihc-connexin43), Glanzstreifen mit dem HE-Präparat 1-046 vergleichen.

Kurspräparate zur Glatten Muskulatur:

1. Uterus, HE (1-025-uterus-he)
2. Uterus, Azan (1-034-uterus-azan)

Kurspräparate zu Sonderfälle kontraktiler Gewebe (Bsp.: Myoepithelzellen):

1. Achselhaut, Masson-Trichrom (1-018-achselhaut-masson-trichrom)

Die Muskelgewebe sind kontraktile Gewebe. Ihre Kontraktilität nutzt die Eigenschaften des

Zytoskeletts, vor allem des Actin-Myosin-Systems. Diese genannten Systeme entfalten sich intrazellulär teilweise zu gewaltigen und spezialisierten Apparaten. Sowohl die Steuerung der Erregung und Kontraktion wie auch die Verankerung der kontrahierenden Zellen in umgebende Bindegewebe werden in den Muskelgeweben (Glatte Muskulatur, Quergestreifte Muskulatur und Herzmuskulatur) auf teilweise eigene Art und Weise gelöst.

19.1 Allgemeine Eigenschaften der Muskelgewebe

19.1.1 Abgrenzung: Zelluläre Kontraktilität versus kontraktile Gewebe

Beweglichkeit und (bio-)mechanische Stabilität werden durch das Zytoskelett (kontraktile Filamentsysteme und Intermediärfilamente) vermittelt. Alle Zellen des menschlichen Körpers verfügen über kontraktile Elemente des Zytoskeletts, d. h. über Actine und Tubuline. Auch entsprechende Motorproteine, die die Energie aus ATP zur Verfügung stellen, sind vorhanden. Expression von Actinen ist daher kein Alleinstellungsmerkmal der Muskelgewebe. So sind zum Beispiel Granulozyten zur amöboiden Einzelzellbewegung befähigt, was ein funktionsfähiges Actinsystem voraussetzt.

Molekulare Grundlage der Kontraktion in allen Muskelgeweben sind ATP-verbrauchende Wechselwirkungen zwischen Elementen des Zytoskeletts. Bei den Muskelgeweben (oder: Muskulatur) ermöglicht typischerweise die Wechselwirkung zwischen Actin und Myosin II (Motorprotein, ATPase) in Gegenwart von zytosolischem Ca^{2+} unter Verbrauch von ATP die Bewegung (s. Abb. 19.1, der Motorraum der Muskelgewebe). Dieser generelle Mechanismus ist die Basis der Kontraktilität in allen Muskelgeweben.

19.1.2 Querstreifung

In Muskelgeweben mit besonders stark massierter und dann auch parallelisierter Organisation der Actin- und Myosinfilamente tritt lichtmikroskopisch das Phänomen der Querstreifung auf, i.e. quergestreifte Muskulatur. Die Herzmuskulatur und die Skelettmuskulatur sind quergestreift. Die Querstreifung fehlt bei der glatten Muskulatur. Sie ist aber nicht nur ein lichtmikroskopisches Unterscheidungsmerkmal, sondern mit ihr gehen auch andere bedeutende Veränderungen einher. Diese betreffen v. a. die Strukturen, die zur elektromechanischen Kopplung (d. h. der Kopplung von Membranpotenzial des Sarkolemms mit der Kontraktion massiv entwickelter zytosolischer Myofilamente) erforderlich sind.

19.1.3 Zellbiologie und Histophysiologie der Muskelgewebe

Die zelluläre Organisation der Skelettmuskulatur ist zellbiologisch einzigartig: Skelettmuskulatur besteht aus gigantischen multinukleären Synzytien, die nicht miteinander kommunizieren (nur mit dem Zentralnervensystem) und als *Skelettmuskelfasern* bezeichnet werden. Die ebenfalls quergestreifte Herzmuskulatur besteht – genau wie die glatte Muskulatur – aus Einzelzellen, weist aber Besonderheiten bei der Zell-Zell-Kommunikation auf. Diese Kommunikation der Herzmuskelzellen untereinander ist sehr intensiv und führt in der Physiologie zum Begriff des

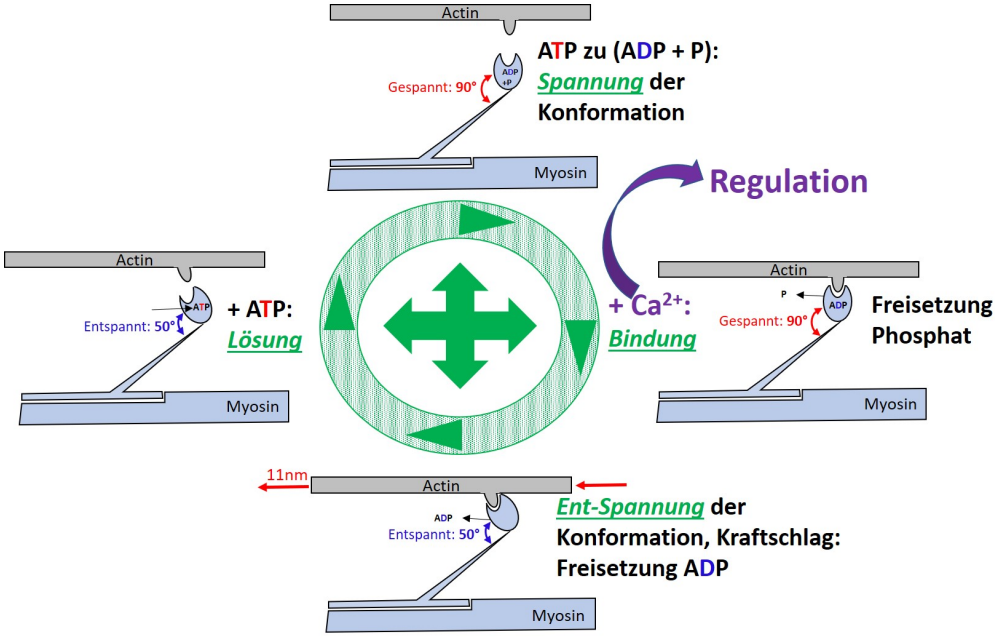

Abbildung 19.1: Schematischer Blick in den Motorraum aller Muskelgewebe. Die Myosinköpfchen werden dabei durch Spaltung zuvor gebundenen ATPs gespannt. Das stellt man sich am besten analog zur Spannung einer Armbrust vor. Durch Änderung des Winkels am Myosinköpfchen wird die Armbrust gespannt, aber sie ist noch arretiert. Ist Ca^{2+} im Zytosol hoch genug konzentriert, bindet das gespannte Köpfchen an Actin und entspannt sich danach wieder auf den Ausgangswinkel. Das noch am Actin gebundene Köpfchen wird durch Bindung eines neuen ATP-Moleküls wieder vom Actin gelöst. In Gegenwart von Ca^{2+} läuft dieser Zyklus sehr schnell und repetitiv ab. Diese Interaktionen sind die Triebfeder aller Kontraktionen in Muskelgewebe.

funktionellen Synzytiums. Letzteres in Abgrenzung zum anatomischen Synzytium, das in der Skelettmuskelfaser vorliegt.
Die Hauptmerkmale aller Muskelgewebe kann man folgendermaßen beschreiben:

Generelle Merkmale der Muskelgewebe

- Muskelzellen bilden sehr viele Myofilamente aus.
- Die Kontraktion in Muskelgeweben erfolgt durch ATP-zehrende Interaktion zwischen Actin- und Myosin-Molekülen des Zytoskeletts.
- Der Impuls zur Kontraktion wird intrazellulär immer durch *zytosolische* Ca^{2+}-Ionen vermittelt.
- Die Kontraktion einzelner Muskelzellen bringt nicht den angestrebten Effekt: Muskelgewebe kontrahieren als Gewebe-Verband. Um die Kontraktion im Verbund zu kontrollieren, gibt es in jedem der Muskelgewebe spezielle Strukturen und Eigenschaften.
- Die kontraktilen Elemente (Zellen oder Muskelfasern) grenzen sich durch eine

Muskulatur			
	+ Querstreifung	Skelettmuskulatur, synzytial	zentrale Innervation
		Herzmuskulatur, zellulär	
	− Querstreifung	glatte Muskulatur, zellulär	autonome Innervation

Tabelle 19.1: Wesentliche strukturelle Unterscheidungsmerkmale der drei Muskelgewebe.

Basallamina von der bindegewebigen Umgebung ab.
- Diese Basallamina vermittelt die (bio-)mechanische Kopplung von Muskel- und Bindegewebe.

Anatomie und Physiologie unterscheiden drei Hauptgruppen der Muskelgewebe nach einigen wenigen Kriterien. In der mikroskopischen Anatomie basiert die Unterscheidung auf dem Phänomen der Querstreifung (spiegelt den Grad der Organisation und Parallelisierung der Myofilamente wider), auf der zellbiologischen Struktur der motorischen Einheit (Synzytium (Muskelfaser) versus Einzelzelle (Muskelzelle)) sowie auf dem Innervationstypus (zentrale Innervation ohne periphere Automatie *oder* myogene Automatie kombiniert mit autonomer Innervation durch das vegetative Nervensystem). Diese Kriterien sind in Tabelle 19.1 zusammengestellt.

- **glatte Muskulatur**
- **Herzmuskulatur**
- **Skelettmuskulatur**

19.1.4 Die elektromechanische Kopplung in den Muskelgeweben

In der Elektronenmikroskopie und auch in der Physiologie können weitere Unterscheidungsmerkmale der Muskelgewebe festgestellt werden. In allen Muskelgeweben sind Ca^{2+}-Ionen im Zytosol der wesentliche Auslöser der Kontraktion (s. Abb. 19.1). Ca^{2+} wird in den Muskelgeweben darum in besonderen Strukturen angereichert und bevorratet und von dort in das Zytosol freigesetzt. Meist sind das spezielle morphologische Ausformungen des endoplasmatischen Retikulums, das sogenannte L-System. (L-System: Das **L** kommt hier von longitudinal, d. h. in der Längsachse der Muskelzelle bzw. der Muskelfaser.) In der glatten Muskulatur sind auch die Randvesikel (= Caveolae) an der Ca^{2+}-Bevorratung und Freisetzung beteiligt. In den quergestreiften Geweben (Skelett- und Herzmuskulatur) gibt es darüber hinaus besondere, in regelmäßigen Abständen auftretende Einstülpungen des Plasmalemms (bei Muskelgeweben auch häufig als Sarkolemm bezeichnet), das sogenannte T-System. (T-System: Das **T** kommt hier von transversal, d. h. quer zur Längsachse der Muskelzelle bzw. der Muskelfaser.) Die sarkolemmalen Membranen des T-Systems sind in direkter Nachbarschaft zu den Membranen des ER (L-System). Über diese räumliche Nähe wirkt (siehe Physiologie) das Membranpotenzial des Sarkolemms auf spannungsabhängige Rezeptoren in der ER-Membran ein, was den Übertritt von Ca^{2+} aus dem ER in das Zytosol ermöglicht. So werden Membranpotential und Auslösung

Muskelgewebe	Ca^{2+}-Speicher	Ca^{2+}-bindende Proteine	T-System
Glatte Muskulatur	Randvesikel	Calmodulin (Caldesmon)	-
Herzmuskulatur	L-System	Troponin/Tropomyosin	+
Skelettmuskulatur	L-System	Troponin/Tropomyosin	+

Tabelle 19.2: Besonderheiten der drei Muskelgewebe bei der Kontrolle der Kontraktion. Wesentlich ist die Speicherung von Ca^{2+} in Organellen außerhalb des Zytosols und die durch das Membranpotenzial kontrollierte Freisetzung von Ca^{2+} in das Zytosol. In der glatten Muskulatur ist nicht nur die Speicherung von Ca^{2+} anders organisiert – nur teilweise im ER (das aber kein L-System ausbildet) –, sondern es werden auch andere Ca^{2+}-bindende Proteine im Zytosol eingesetzt, um den Anstieg der Ca^{2+}-Konzentration zu erkennen.

der Kontraktion aneinander gekoppelt.

Essentials der elektromechanischen Kopplung

- Der zytosolische Spiegel an Ca^{2+} reguliert die Kontraktion in allen Muskelgeweben:
  - starker Anstieg: Initiierung der Kontraktion
  - folgender Abfall: Relaxation
- Das Membranpozential der kontraktilen Einheiten der Muskelgewebe und die Kontraktion selbst werden durch einen vom Membranpotenzial getriggerten Anstieg der zytosolischen Ca^{2+}-Konzentration gekoppelt.
- Eine besondere Nähe von Membranpotenzial (Membran: Sarkolemm) und Membran der Organelle ist für die Speicherung des Ca^{2+} erforderlich. Diese Nähe muss gleichzeitig auch zu den zytosolischen Myofilamenten bestehen, um die Diffusionswege für Ca^{2+} kurz zu halten.
- Je nach Muskelgewebe sind aber unterschiedliche Organellen und Proteine an diesem Geschehen beteiligt! (s. auch Tabelle 19.2)

19.1.5 Der Motorraum der Muskelgewebe: ATP als Kraftstoff

In allen Muskelgeweben ist eine molekulare Interaktion zwischen muskulärem Actin und Myosin die Basis der Kontraktion (s. Abb. 19.1). Die Energie wird letztlich aus energiereichen ATP-Molekülen bezogen, die im »Motorraum« der Muskelgewebe verbraucht werden. Alle Myofilamente sind zytosolische Moleküle, der Sitz des Kontraktionsmotors damit das Zytosol. Myosin ist dasjenige Protein, das ATP spalten kann, und wird daher auch als ATPase bezeichnet. Durch Bindung und Spaltung von ATP am Myosin wird die Energie des ATP in eine energiereichere Konformation des Myosins gesteckt. Diese energiereiche Konformation entspannt sich dann und erzeugt dabei Bewegung auf molekularer Ebene. Gesteuert wird das Ganze davon, ob eine ausreichende Ca^{2+}-Konzentration im Zytosol vorhanden ist oder nicht. Im Zytosol ist die Ca^{2+}-Konzentration normalerweise zu niedrig, um die Interaktion zwischen Actin und Myosin zu ermöglichen. Erst wenn aus den intrazellulären Ca^{2+}-reichen Kompartimenten (in der Regel: ER) und/oder aus dem Extrazellulärraum Ca^{2+} in das Zytosol übertritt, wird der kontraktile Zyklus enthemmt. Das Prinzip des kontraktilen Zyklus ist in Abb. 19.1 dargestellt.

19.1.6 Die mechanische Kopplung: vom Myofilament zur Sehne

Myofilamente liegen immer im Zytosol. Es sind zytosolische Proteine; sie erreichen selbst nicht die Zellmembran oder gar den extrazellulären Raum. Um die im Inneren der Zellen entstehende Bewegung nach außen zu übertragen, werden teilweise sehr komplexe Molekülketten aufgebaut. Intrazellulär verbinden Brückenproteine die Myofilamenten mit der zytoplasmatischen Seite von Haftkontakten in den Zellmembranen. Extrazellulär verankern sich die Exodomänen der Transmembranproteine der Haftkontakte über weitere Brückenproteine an den Fasern der Extrazellularsubstanz des die Muskulatur stets einbettenden Bindegewebes. Dies ist für die Skelettmuskulatur in Abb. 19.7 dargestellt. Hier dient die Skelettmuskulatur als Beispiel, weil es in der Pädiatrie bedeutsame, genetisch bedingte Erkrankungen gibt, bei denen diese molekularen Bindungsketten der Kraftübertragung in der Skelettmuskulatur dysfunktional sind (z. B. bei der Muskeldystrophie Duchenne).

19.2 Muskelgewebe im Einzelnen

19.2.1 Glatte Muskulatur

Die glatte Muskulatur ist im menschlichen Körper weit verbreitet und kommt dort vor, wo klassische Skelett-basierte (Fort-)Bewegung keine Rolle spielt, aber muskulärer Tonus und/oder Bewegung doch zwingend erforderlich sind. Hierbei handelt es sich meist um innere Organe, sodass die glatte Muskulatur auch immer wieder als Eingeweidemuskulatur bezeichnet wird. Beispiele für typische Vorkommen glatter Muskulatur sind:

Gefäßwände von Arterien und Arteriolen sowie Venen und Venolen: Die Media der muskulären Gefäße (siehe auch Mikroskopische Anatomie, Kreislauforgane) ist ein Hauptvorkommen glatter Muskulatur im Körper. Die glatte Muskulatur wird dabei dicker, je höher der Mitteldruck innerhalb des Gefäßes ist (d. h. dünne Media in Venen, dickere Media in Arterien). Die glatte Muskulatur ist folglich druckresponsiv und tatsächlich auch der wesentliche druckresistente Teil der Gefäßwand. (Wo Defekte in der Media auftreten, kann das Bindegewebe als Ersatzgewebe häufig dem Blutdruck nicht lebenslang standhalten und es entwickeln sich Aussackungen der Gefäßwände, sogenannte Aneurysmen (z. B. angeborene Wandschwäche bei Aneurysmen der arteriellen Hirngefäße).) Für die Media der Gefäße im Körper gilt als Regel, dass sie ausschließlich vom sympathischen Subsystem des vegetativen Nervensystems, nicht aber vom parasympathischen Subsystem innerviert wird. Einzige Ausnahme sind die Gefäße der Schwellkörper der Genitalien, die parasympathisch innerviert sind. Für alle andere Gefäßwände des menschlichen Körpers gilt diese Doppelinnervation nicht.

Wand der verschiedenen Abschnitte des Magen-Darm-Traktes: In der Wand des Magen-Darm-Traktes kommt glatte Muskulatur in zwei Bereichen vor: zum einen in der Tunica muscularis, der äußeren Ring- und Längsmuskelschicht des Darmrohres (hier ist die Eigenbeweglichkeit des Darmes, z. B. peristaltische Wellen, der funktionelle Hintergrund), zum anderen als häufig sehr dünne Lage direkt unter der Schleimhaut. Diese dünne Lage, die es als eigenständige Schicht nur im Darmrohr gibt, wird zur Schleimhaut selbst

gerechnet und daher als Lamina muscularis mucosae bezeichnet. Die gesamte Muskulatur des Darmrohres wird sowohl parasympathisch als auch sympathisch innerviert.

Wand der luftleitenden Wege im Atemtrakt: Sowohl in den Bronchien als auch in den Bronchioli gehört glatte Muskulatur zum regulären Wandbau der luftleitenden Wege. Vor allem in den Bronchioli ist sie für die Regulation des Atemwegwiderstands verantwortlich.

Wand der Harn- und Samenwege sowie der weiblichen Geschlechtsorgane: Die Wand der Harn- und Samenwege weist glatt-muskuläre Schichten auf. Die Wand des Uterus ist glatt-muskuläres Gewebe, das hier als Myometrium bezeichnet wird.

Haut (Mm. arrectores pili): In der Haut sind die Mm. arrectores pili glatte Muskeln, die vegetativ innerviert sind.



Hauptmerkmale glatter Muskelgewebe in der Histologie

- Einkernige, oft längliche und spindelförmige Zellen; diese können gelegentlich auch verzweigt sein.
- Die Zellen sind mechanisch durch Desmosomen gekoppelt und weisen gap junctions (Nexus) zur Koordination benachbarter Zellen auf.
- Die Zellen sind von einer Basallamina umgeben, an der sie mit Hemidesmosomen und Fokalkontakten verankert sind.
- Kontraktionswirksame Aktionspotenziale können endogen (als Folge myogener Automatie glatter Muskelzellen) oder über das Nervensystem entstehen:
  - Basis der myogenen Automatie I: Das Membranpotenzial glatter Muskelzellen ist instabil und rutscht langsam in Richtung Auslöseschwelle des Aktionspotenzials.
  - Basis der myogenen Automatie II: Zellen mit sehr instabilem Membranpotenzial überholen andere und werden zu Schrittmacherzellen (z. B. Cajal-Zellen in der Darmwand), die die Kontraktion des ganzen Gewebeverbandes verursachen und damit steuern.
  - Nervale Erregung über Synapsen: zuständig ist das vegetative Subsystem des peripheren Nervensystems.
- Die Weitergabe eines kontraktionswirksamen Aktionspotenzials zwischen glatten Muskelzellen erfolgt über reichlich vorhandene gap junctions.
- Im subplasmalemmalen Bereich der glatten Muskelzellen finden sich viele Caveolae (nur im EM sichtbar).

Myogene Automatie und Prinzipien der Innervation

Das oben bereits erwähnte Phänomen der myogenen Automatie unterscheidet die glatte Muskulatur (und mit ihr zusammen auch die Herzmuskulatur) von der Skelettmuskulatur. Die instabilen Membranpotenziale (Details zu den Ursachen dieser Instabilität in der Physiologie) bedeuten letztlich, dass glatte Muskelgewebe nicht innerviert sein müssen, um kontrahieren zu können. Damit hat die myogene Automatie auch eine myogene Autonomie zur Folge, eine Unabhängigkeit vom zentralen Nervensystem. Solche Unterschiede fallen zum Beispiel bei Patienten mit Querschnittslähmung auf und sind klinisch wichtig. Während die Skelettmuskulatur bei solchen Patienten durch den Ausfall der zentralen Innervation ausgeschaltet wird, können z. B.

peristaltische Wellen des Darmes nach wie vor entstehen. Die von muskulären Kontraktionen abhängenden Vitalfunktionen der Organe sind nicht in Gänze von zentralnervösen Störungen betroffen wie die Skelettmuskulatur.

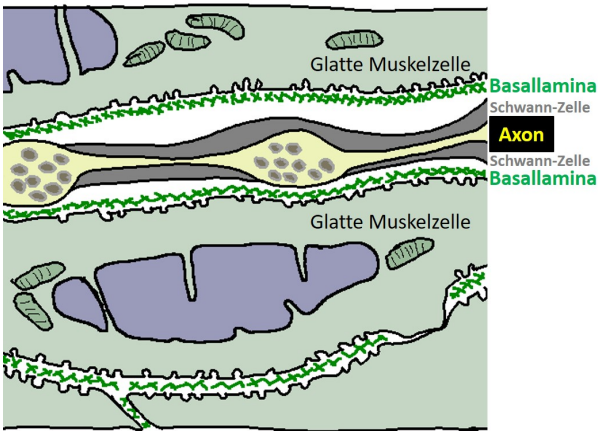

Abbildung 19.2: Glatte Muskelzellen mit den für diese typischen neuromuskulären Synapsen. Es handelt sich um eine perlschnurartige Kette von Auftreibungen postganglionärer vegetativer Neurone, in denen sich die Vesikel mit Transmitter konzentrieren. An den Synapsen ist die Umhüllung durch die Schwannschen Zellen kurz unterbrochen. Die Basallamina der glatten Muskelzellen geht aber durch und liegt im synaptischen Spalt. Dieser ist insgesamt sehr weit, weswegen diese Synapsen auch als Synapse-en-passant bezeichnet werden. Es gibt glatte Muskelgewebe mit sehr vielen solchen Synapsen, bei denen eine Detailsteuerung der glatten Muskulatur möglich ist (beispielsweise in den inneren Augenmuskeln (M. sphincter pupillae)). Da die glatte Muskulatur über myogene Automatie verfügt und sich über ihre gap junctions auch selbst koordinieren kann, gibt es Bereiche, in denen die Innervation sehr ausgedünnt ist.

Die Synapsen, die zwischen postganglionären vegetativen Nervenfasern und glatten Muskelzellen entstehen, weisen ebenfalls morphologische Besonderheiten auf (s. Abb. 19.2). Der synaptische Spalt ist sehr weit, auch wenn man berücksichtigt, dass an den neuromuskulären Synapsen stets noch eine vollständige muskuläre Basallamina im synaptischen Spalt untergebracht werden muss. An einem einzigen Axon können nacheinander – sozusagen unterwegs – synaptische Buttons ausgebildet sein. Die Bildung der Synapsen ist nicht auf den terminalen Bereich der Axone beschränkt. An den Stellen, an denen synaptische Buttons liegen, sind die Axone verdickt; diese Stellen werden als Varikositäten bezeichnet und enthalten viele synaptische Vesikel. Nach Ausschüttung der Transmitter brauchen diese relativ lang (Diffusion durch einen sehr breiten synaptischen Spalt), um die postsynaptische Membran der glatten Muskelzelle zu erreichen. Die Synapsen der vegetativen Fasern werden vor diesem morphologischen Hintergrund daher auch häufig als Synapse *en passant* oder Synapse *a distance* bezeichnet.
Die Innervationsdichte in glatten Muskelgeweben kann stark variieren. In den meisten glatten Muskelgeweben gibt es eine niedrige Nervenfaserdichte. Die Erregung wird dann innerhalb des glatten Muskelverbandes über gap junctions (Nexus) verbreitet. Dieser Innervationstypus ist am weitesten verbreitet und wird als *single unit* bezeichnet. Seltener kommt es vor (Beispiele sind der Musculus sphincter pupillae und die Wand des Samenleiters), dass eine sehr hohe Innervationsdichte vorliegt. Dann sind alle glatten Muskelzellen von Synapsen direkt erreichbar. Dieser Innervationstypus wird als *multi unit* bezeichnet.

Kontraktiles System der glatten Muskulatur

Das kontraktile System der glatten Muskelzellen wird schematisch und im elektronenmikroskopischen Bild auch in den Abb. 19.3, 19.4 und 19.5 vorgestellt und erläutert. Im Zytosol

der glatten Muskelzellen finden sich elektronenmikroskopisch elektronendichte Spots, die als *dense bodies* bezeichnet werden. Die dense bodies sind untereinander durch ein Netzwerk von Desmin-Filamenten verbunden, die die mechanische Verankerung der gesamten Filamentstruktur darstellen. In den dense bodies sind außerdem Actinfilamente verankert, die linear in Richtung benachbarter dense bodies ziehen. Zwischen den dense bodies überlappen die Actinfilamente in Bereichen, in denen auch Myosin auftritt. Weil die Actinfilamente mit dem +-Ende in dense bodies verankert sind, sind sie in den Überlappungszonen stets antiparallel organisiert. Dies ist von Bedeutung, weil in den quergestreiften Muskelgeweben die Ausrichtung der Actinfilamente im kontraktilen Bereich stets parallel ist (siehe Vergleich mit Skelettmuskulatur in Abb. 19.4). Die Myosinköpfchen arbeiten daher auch gegenläufig an den benachbarten Actinfilamenten. Das Prinzip dieser Anordnung ist in Abb. 19.4 dargestellt. Die netzartige Anordnung der Myofilamente vermeidet die hochparallele Struktur der Myofilamente, die in den quergestreiften Muskelgeweben auftritt, und ist der Grund für das Fehlen der Querstreifung in der »glatten« Muskulatur. Die dreidimensionale Netzstruktur der kontraktilen Filamente führt dazu, dass sich bei Verkürzung des Abstands zwischen den dense bodies immer die ganze Zelle in allen Raumdimensionen verkürzt. Die Gestalt und Ausrichtung der ganzen Zellen (mehr länglich = Kraftentfaltung entlang der Längsachse dominiert; weniger länglich = Kraftentfaltung in allen Raumrichtungen möglich) bestimmt also wesentlich mit, welche biomechanischen Konsequenzen die Kontraktion hat.

Neben der anderen Anordnung der kontraktilen Filamente ist auch die biochemische Kontrolle der Kontraktion in der glatten Muskulatur auf andere Proteinwechselwirkungen aufgebaut als in den quergestreiften Muskelgeweben:

Ca^{2+} und die Kontraktion

- Ohne Erregung der Membran blockiert zytosolisches Caldesmon die Actin-Myosin-Interaktion.
- Ohne Erregung ist die Ca^{2+}-Konzentration im Zytosol gering; das ER und die Caveolae sind die wesentlichen extrazytosolischen (aber intrazellulären) Calciumreservoire.
- Bei Erregung strömt Ca^{2+} aus diesen Reservoiren in das Zytosol ein und bindet an das Molekül Calmodulin. Die so entstehenden $\rightarrow$ Ca^{2+}-Calmodulin-Komplexe lösen die Caldesmon-Blockade der Actin-Myosin-Interaktion. Die Kontraktionsmaschine startet.

Bauprinzipien des kontraktilen Systems glatter Muskelzellen

- Ein Netz aus Desmin (und nicht muskulärem Actin) durchspannt die Zelle.
- Die Verknüpfungspunkte des Netzes sind dense bodies (im EM).
- An den dense bodies inserieren die Actinfilamente (muskuläres α-Actin: $\rightarrow$ Z-Scheiben-äquivalent),
- Die Myosinköpfchen sind gegensinnig an den antiparallelen Actinfilamenten ausgerichtet $\rightarrow$ starke, aber langsame Verkürzung.
- In Ruhe blockiert Caldesmon das Gleiten von Actin- an Myosin-Filamenten.
- Caveolae und glattes ER fungieren als Ca^{2+}-Speicher.

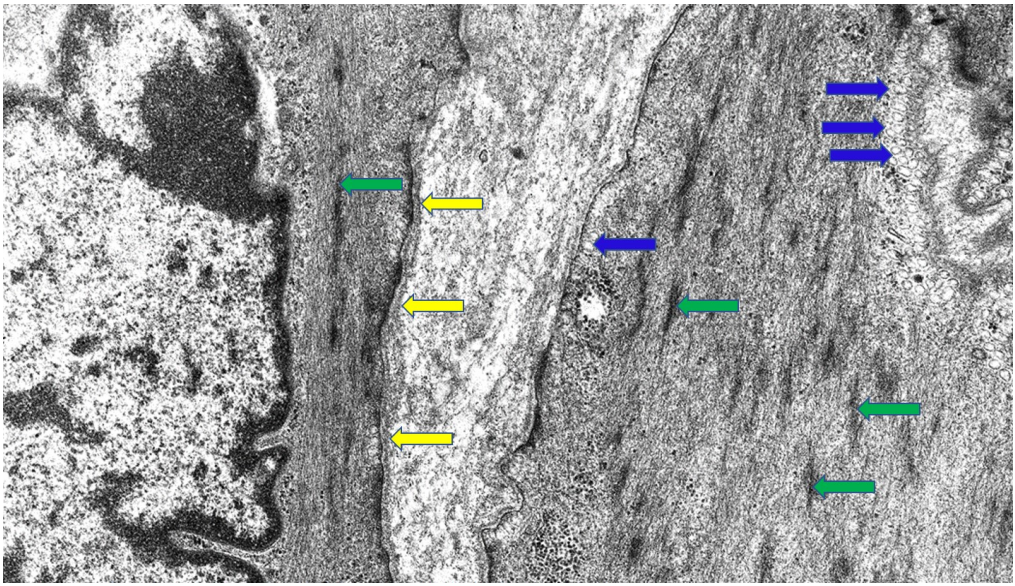

Abbildung 19.3: Zwei benachbarte glatte Muskelzellen sind von einem schmalen Streifen Bindegewebe getrennt. In der linken Zelle ist der Zellkern angeschnitten. Im Zellinneren sind die fädigen Filamentsysteme zu erkennen, aber vor allem durch grüne Pfeile markierte dense bodies. An der Oberfläche der Zellen findet sich als dünne graue Schicht die Basallamina (gelbe Pfeile). Direkt unterhalb der Plasmamembran finden sich viele Caveolae (blaue Pfeile). Besonders im Rahmen eines tangentialen Anschnitts (drei blaue Pfeile rechts oben) wird deutlich, wie hoch ihre Dichte an der Oberfläche ist. Ausschnitt aus einem Präparat der Anatomischen Anstalt der LMU München.

- Ca^{2+} bindet an Calmodulin. Der Ca^{2+}-Calmodulin-Komplex löst die Caldesmon-Blockade der Myosinköpfchen.

19.2.2 Skelettmuskulatur

Die Skelettmuskulatur ist das am deutlichsten auf reine Kontraktion spezialisierte kontraktile Gewebe und stellt in vielerlei Hinsicht einen Kontrapunkt zur glatten Muskulatur dar.

Skelettmuskulatur: Der *Bodybuilder* lässt grüßen

- Bei der Spezialisierung zur kontraktilen Maschine gehen die Myoblasten des Gewebes weitgehend verloren: Millionen dieser Vorläuferzellen verschmelzen miteinander zu polynukleären Synzytien, den Skelettmuskelfasern. Nur einige wenige Reservezellen (sog. Satellitenzellen) bleiben als echte Zellen übrig. Skelettmuskel**zellen** im Sinne der glatten Muskulatur oder der Herzmuskulatur gibt es demnach gar nicht (cave: mündliche Prüfungen!).
- Die Skelettmuskelfasern enthalten Millionen von Kernen, können ca. 100 μm Durchmesser (pro Faser) erreichen und viele Zentimeter (im Musculus biceps ca. 15 cm) lang sein. Das ist für zelluläre Gebilde im menschlichen Körper riesig.

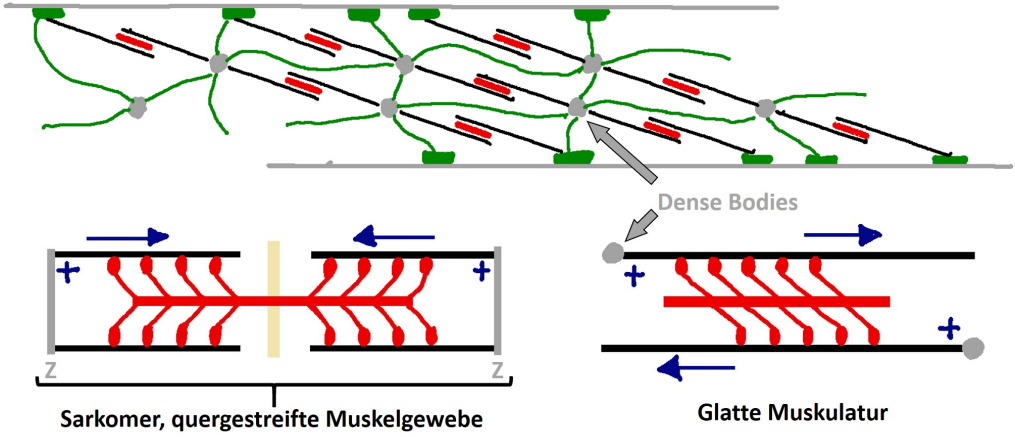

Abbildung 19.4: Prinzip der antiparallelen Anordnung der Myofilamente Myosin und Actin in der glatten Muskelzelle (antiparallele Actinfilamente). Zum Vergleich ist auch die deutlich abweichende Anordnung der Actinfilamente in der quergestreiften Muskulatur gezeigt (parallele Actinfilamente im Halb-Sarkomer). Das PLUS-Ende der Actinfilamente ist jeweils markiert und befindet sich am dense body (quergestreifte Muskulatur: Z-Scheibe). Die dense bodies sind als Z-Scheiben-Äquivalente in grau dargestellt, die Haftkontakte zu Nachbarzellen und zur Basallamina in grün. Ein Netzwerk des Intermediärfilaments Desmin durchzieht die Zelle und verbindet die dense bodies und die Haftkontakte untereinander.

- Skelettmuskelfasern beginnen am Sehnen/Muskel-Übergang des muskulären Ursprungs und ziehen *ununterbrochen* und *unverzweigt* bis zur Ansatzsehne oder zur nächsten Zwischen-Sehne.
- Skelettmuskelfasern verlaufen unverzweigt über die gesamte Länge. Sie sind eingehüllt in eine Basallamina, über die die biomechanische Verankerung (und gleichzeitig die Abgrenzung) zum umliegenden Bindegewebe (dem *Endomysium*) hergestellt wird.
- Im Inneren der Skelettmuskelfasern sind die kontraktilen Filamente in hoch paralleler Weise zentral angeordnet und füllen den größten Teil des Zytoplasmas aus (hier als Sarkoplasma bezeichnet). Die Myofilamente sind als Sarkomere hintereinander geschaltet und verlaufen ebenfalls ununterbrochen und unverzweigt von Beginn bis Ende der Skelettmuskelfaser.
- Alle Organellen (zum Beispiel das ER, das hier als sarkoplasmatisches Retikulum bezeichnet wird) und vor allem die im Mikroskop gut sichtbaren Zellkerne liegen randständig zwischen den zentralen Myofilamenten und der Membran (hier als Sarkolemm) bezeichnet.
- Die Skelettmuskulatur kennt keine myogene Automatie, sondern ist völlig von direkter zentralnervöser Steuerung abhängig.

Die obigen Punkte machen deutlich, dass die Skelettmuskulatur aus anatomischer Sicht ein absoluter Sonderfall unter den kontraktilen Geweben und auch unter den Geweben überhaupt ist. Synzytien im menschlichen Körper kommen nur in hochspezialisierten Funktionen und nur als

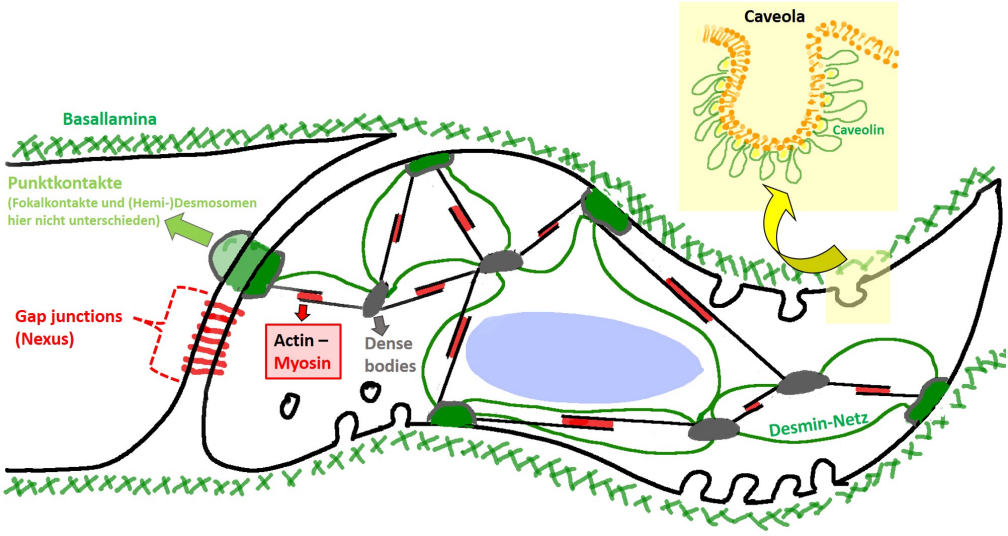

Abbildung 19.5: Wichtigste strukturelle Besonderheiten einer glatten Muskelzelle; insbesondere die Anordnung und Verteilung der Actin-Myosin-Filamente, ihre Aufhängung an den dense bodies sowie die Verknüpfung mithilfe v. a. des Intermediärfilaments Desmin miteinander.

terminal differenzierte, nicht mehr teilungsfähige Elemente vor. Neben der Skelettmuskelfaser ist der Synzytiotrophoblast der menschlichen Plazenta ein reines Synzytium. Der Synzytiotrophoblast ist für die Ernährung und Versorgung des Kindes in utero zuständig und bildet die Grenze zwischen Mutter und Kind während der Schwangerschaft. Das dritte Vorkommen von Synzytien im menschlichen Körper sind die Osteoklasten, die hochspezialisierten Knochenfresser der Stützgewebe.

Anordnung der Myofilamente im Inneren der Skelettmuskelfaser: Sarkomer und Querstreifung

Im Inneren der Skelettmuskelfaser sind die Myofilamente in einem sich kettenförmig wiederholenden Muster angeordnet, das die Basis der Querstreifung darstellt. Das einzelne »Kettenglied« wird als Sarkomer bezeichnet. Analog gebaute Sarkomere sind auch die Basis der Querstreifung der Herzmuskulatur. An der Struktur des Sarkomers lässt sich zwanglos die Basis der lichtmikroskopischen Querstreifung herleiten.

Bau eines Sarkomers und die mechanische Kopplung

Im Sarkomer sind die Myofilamente Actin und Myosin längsparallel zur Kraftachse angeordnet (s. Abb. 19.4 und 19.6). Die Ordnung wird durch Aufhängung der Myofilamente in einem Netz aus Desmin und assoziierten Hilfsproteinen erreicht. Verdichtungen dieses Aufhängungssystems gibt es vor allem im Bereich der Z-Scheibe, die genau an den Sarkomergrenzen liegt. In dieser Struktur kommt das Hilfsprotein alpha-Actinin vor, das für die Verankerung von Actinfilamenten

am dichten Desminnetz der Z-Scheibe mitverantwortlich ist. Die exakten Abstände zwischen den Actinfilamenten, die das passgenaue Gleiten von Myosin- und Actin ermöglichen, werden ebenfalls von Actinin vorgegeben. Die Actinfilamente entspringen in exakter hexagonaler Anordnung von der Z-Scheibe. Sie umstellen damit ein genau in der Mitte des Sarkomers aufgehängtes Myosin-Molekül, dessen Myosin-Köpfchen mit den Actinfilamenten in den Eckpositionen des Hexagons interagieren kann (s. Abb. 19.1). Genau in der Mitte des Sarkomers (Anfang und Ende des Sarkomers sind bestimmt durch die Z-Scheiben) befindet sich eine weitere Verdichtungszone des Zytoskeletts, die als M(= Mitten)-Linie bezeichnet wird. Während die an der Z-Scheibe entspringenden Actinfilamente die M-Linie nicht erreichen können, wird die M-Linie von dem ebenfalls an der Z-Scheibe entspringenden Hilfsmolekül Titin erreicht, das sowohl in der Z-Scheibe als auch in der M-Linie (über das Hilfsmolekül Myomesin und die Myosine) aufgehängt ist. Titin ist damit ein elementares Ordnungsmolekül des Sarkomers und ist dehnbar. Über Myosin-bindende Proteine (z. B. Myosin-bindendes Protein C) steht Titin in Verbindung mit Myosin und hilft, die Myosinfilamente genau mittig im Sarkomer elastisch und schwebend aufzuhängen.
Die Mitte der bidirektional von der M-Linie in Richtung der Z-Scheiben entspringenden Myosinfilamente ist genau in der M-Linie positioniert, wo die Myosine über weitere Hilfsproteine (z. B. Myomesin) an dem dortigen Desmin-Netzwerk aufgehängt sind. So wie die Actinfilamente die M-Linie nicht erreicht haben, so erreichen die Myosinfilamente die Z-Scheibe nicht. Myosinfilamente färben sich mit histologischen Färbungen (z. B. Eosin) hervorragend und sind etwa doppelt so dick wie Actinfilamente. Der zentrale Bereich des Sarkomers, in dem sich die Myosinfilamente um die M-Linie herum befinden, färbt sich daher dunkel und wird mit dem (dunklen) Vokal **A** als **A**-Bande bezeichnet. (Die dunkle Färbung durch Protein-Farbstoffe hat tatsächlich nichts mit dem dunklen Vokal A zu tun; aber vielleicht hilft dies als Eselsbrücke ...; Abb. 19.6). Um die Z-Scheibe herum befinden sich nur dünne Actinfilamente und wenige Hilfsproteine. Die Färbung ist darum sehr viel weniger intensiv. Dieser Bereich, in dem jeweils benachbarte Sarkomere aneinander stoßen (mit der Z-Scheibe als Sarkomergrenze) wird mit dem hellen Vokal **I** als **I**-Bande bezeichnet. (Die schwache Färbung durch Protein-Farbstoffe hat – wie bereits erwähnt – nichts mit dem hellen Vokal I zu tun; aber hier noch eine weitere Eselsbrücke...; Abb. 19.6). Im Unterschied zur glatten Muskulatur sind die Actinfilamente pro Halb-Sarkomer parallel zueinander ausgerichtet (aber antiparallel zu den Actinen im anderen Halb-Sarkomer desselben Sarkomers (Abb. 19.6)). Die geometrische Interaktion zwischen Actin und Myosin sind damit konträr zu der Organisation der Filamente in der glatten Muskelzelle (s. Abb. 19.4). Schematisch ist dieser Grundbauplan eines Sarkomers auch in Abb. 19.6 dargestellt.
Bei der Kontraktion eines Sarkomers verändern sich die verschiedenen Zonen nicht gleichmäßig. Bei der Kontraktion bleiben die Myosine mittig und werden nicht kleiner oder kürzer. Darum bleibt die A-Bande gleich lang, unabhängig vom Kontraktionszustand eines Sarkomers. Das gilt nicht für die I-Bande und die H-Zone. Wenn die Actinfilamente in Richtung M-Linie gleiten, dann verkürzen sich diese Bestandteile des Sarkomers.

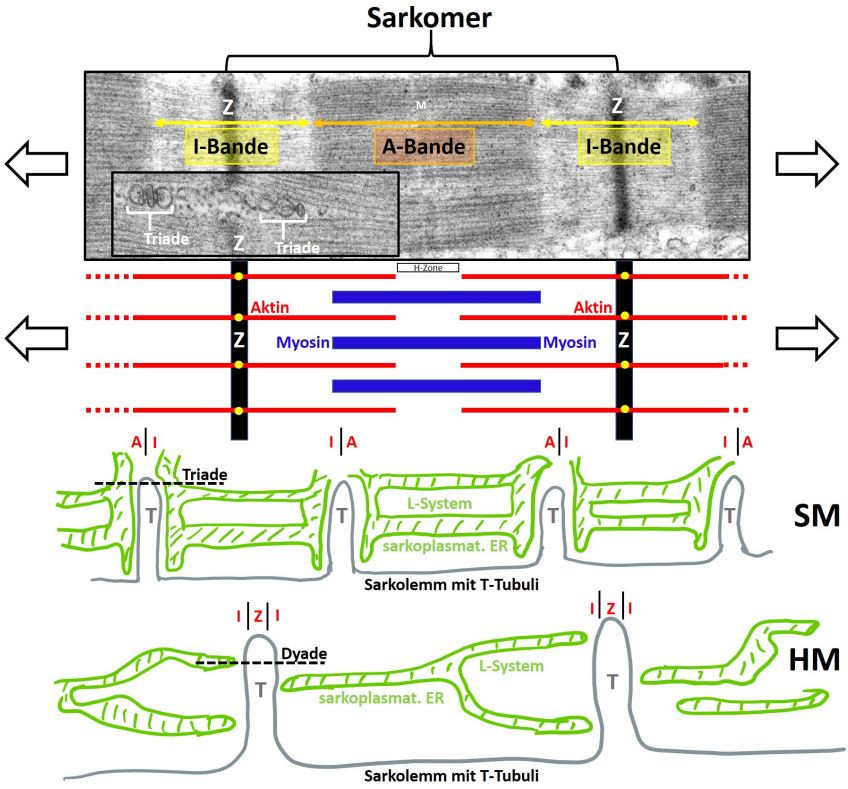

Abbildung 19.6: Oberer Abschnitt: Elektronenmikroskopie eines Sarkomers mit Verteilung von Actin und Myosin. Die I-Bande, die A-Bande, der Z-Streifen und die M-Linie sind im elektronenmikroskopischen Bild direkt markiert. Der Actin-freie Teil um die M-Linie wird auch als H-Zone bezeichnet. Sarkomere können als Einzelglieder einer vielgliedrigen Kette bezeichnet werden. Die als SM (Skelettmuskulatur) und HM (Herzmuskulatur) bezeichneten Bildabschnitte zeigen die T-Tubuli und das L-System in ihrer Verteilung entlang eines Sarkomers. In der Skelettmuskulatur liegen die T-Tubuli und die terminale Zisterne des L-Systems direkt nebeneinander an jedem I/A-Banden-Übergang. Im Schnittbild entsteht auf diese Weise die Triade. Im Herzmuskel existieren keine terminalen Zisternen, sondern nur verbreiterte Tubuli des L-Systems. Die T-Tubuli ergeben im Schnitt nur zwei Tubulusanschnitte nebeneinander: die Dyade.

Die mechanische Kopplung

Die Verkürzung der Sarkomere muss mit dem Bindegewebe und den Sehnen gekoppelt bzw. auf diese übertragen werden, um eine tatsächliche Bewegung zu erreichen. Die Intermediärfilamente der Skelettmuskelfaser (v. a. Desmin) dienen nicht nur zur Organisation der Filamentstruktur. Sie stehen mit den Matrixrezeptoren (z. B. Integrinen, Sarcoglykanen und Dystroglykanen) des Sarkolemms über Brückenmoleküle (das klinisch bedeutsamste ist sicherlich das Dystrophin) in Verbindung.

! Genetisch bedingte Muskeldystrophien sind in der Pädiatrie bedeutsame Erkrankungen. Eine häufige Form dieser Erkrankungen ist die Muskeldystrophie Duchenne, der Gendefekte des Dystrophin-Gens zugrunde liegen. Weil dysfunktionales Dystrophin die Molekülkette der mechanischen Kopplung unterbricht, kann die Kontraktion nicht auf die Umgebung übertragen werden. Der fehlende mechanische Stimulus für die Skelettmuskelfasern lässt diese dann rasch atrophieren. Diese Erkrankungen sind unheilbar und verlaufen häufig noch in der Adoleszenz tödlich.

In Abb. 19.7 sind diese Zusammenhänge noch einmal zusammengefasst. Es wird hier nicht nur die Kontraktion auf den statischen Bindegewebsapparat übertragen; der mechanische Stress wirkt ebenso auf die Skelettmuskulatur zurück, die dadurch vor Atrophie bewahrt wird. Diese Zusammenhänge sind in der Sportmedizin und in der Rehabilitation von großer Bedeutung.

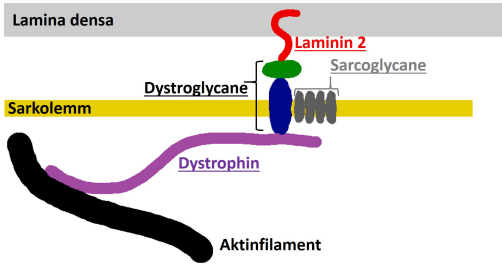

Abbildung 19.7: Die Kraftübertragung vom Zytosol zum extrazellulären Raum ist ein Prozess, bei dem eine ganze Kette von Proteinen interagieren. An das Actin sind Brückenmoleküle (Dystrophin) gebunden, die wiederum an die zytosolische Domäne von Transmembranproteinen (Dystroglykane und Sarcoglykane) binden. Die extrazellulären Domänen dieser Transmembranproteine stellen dann über weitere Brückenmoleküle (z. B. Laminin 2) die Bindung an die Moleküle der Basallamina her. Wenn diese Ketten nicht funktionieren, weil einzelne Komponenten fehlen, dann degenerieren die zugehörigen Skelettmuskelfasern, weil ihnen der mechanische Stimulus fehlt. Die unterstrichenen Namen in der Abbildung signalisieren, dass für diese Moleküle Gendefekte bekannt sind, die zu schweren Muskeldystrophien führen.

Die Morphologie der elektromechanischen Kopplung

Wie oben bereits ausgeführt, sind Ca^{2+}-Ionen für die Auslösung der Kontraktion notwendig (s. Abb. 19.1). Der Übertritt von Ca^{2+}-Ionen aus den Ca^{2+}-Speichern bzw. aus dem Extrazellulärraum in das Zytosol wird durch die Veränderung des Membranpotenzials des Sarkolemms ausgelöst. Die spannungsabhängige Auslösung des Calciumeinstroms ins Zytosol erfolgt über spezialisierte Membranmoleküle und spannungsabhängige Interaktionen. Details dieser Vorgänge gehören primär in die Physiologie der Skelettmuskulatur. In der Anatomie aber muss das Problem der Limitierung der Diffusionsstrecken für Calcium-Ionen in den enorm langen (Zentimeter) Skelettmuskelfasern gelöst werden. In der glatten Muskulatur war dieses Skalenproblem nicht wirklich relevant und ist auch nicht kritisch, weil wichtige Ca^{2+}-Speicher (Caveolae) ja nichts anderes als Einbeulungen der Plasmamembran sind. Sie werden direkt vom Aktionspotenzial erreicht. Wenn die synaptische Übertragung aus einer motorischen Endplatte das Membranpotenzial der Skelettmuskelfaser depolarisiert, so läuft dieses Aktionspotenzial das gesamte Sarkolemm entlang. Die Geschwindigkeit dieser Erregungsausbreitung ist prinzipiell hoch genug, um eine nahezu gleichzeitige Kontraktion auszulösen. Als weitere Komplikation kommt aber noch die außergewöhnliche Dicke der Skelettmuskelfaser hinzu (ca. 100 μm sind möglich, mehrere Zentimeter in der Länge) kombiniert mit der Tatsache, dass die Actin- und Myosinfilamente, die das Calcium aktivieren soll, im Inneren gebündelt sind und nicht direkt an

der Membran liegen.
Unter diesen Bedingungen werden die Diffusionsstrecken von Ca^{2+} aus dem ER hin zu den Myofilamenten zu einem limitierenden Faktor für die Kontrolle der möglichst gleichzeitigen Kontraktion aller Sarkomere in einer solchen gigantischen Skelettmuskelfaser. Diese Diffusion ist nämlich nicht so schnell wie das Membranpotenzial: Wenn die Diffusionsstrecke zu lang wäre, wäre die Auslösung der Kontraktion diffusionslimitiert. Das ist aber nicht der Fall. Das Problem wird vermieden, indem die Diffusionsstrecken durch spezielle anatomische Strukturen massiv verkürzt werden. Sarkolemm (d. h. die Struktur mit dem Aktionspotenzial) und sarkoplasmatisches Retikulum (d. h. die Membran, die Ca^{2+} aus dem Zytosol aussperrt) werden strategisch im Zell-Innenraum verteilt (d. h. direkt in die Nähe der Filamente gebracht) und in enge räumliche Nähe zueinander gebracht. Das führt zu auffälliger, sich regelhaft entlang der Sarkomere wiederholender Morphologie. Es gibt darum in der quergestreiften Muskulatur (sowohl in der Herz- wie auch in der Skelettmuskulatur, s. Abb. 19.6) Spezialstrukturen, die die Aktionspotenziale des Sarkolemms bis tief hinein zwischen die zytosolischen Filamentbündel der Sarkomere bringen. Auch das sarkoplasmatische Retikulum wickelt sich sozusagen direkt um die Filamentbündel und kommt so in direkten räumlichen Kontakt mit den Myofilamenten einerseits und dem Aktionspotenzial im Sarkolemm andererseits. Nur auf Basis solcher Spezialstrukturen ist die gleichzeitige kontrollierte Kontraktion derart langer und dicker Fasern möglich.

High-Speed-Auslösung der Kontraktion, überall

- **T-System**: Hierbei geht es um röhrenförmige, tiefe Einstülpungen des Sarkolemms bis zwischen die Myofilamentbündel hinein. Genau an der Grenze zwischen I- und A-Banden der Sarkomere bilden diese T-Tubuli Ringtubuli aus, die primäre Filamentbündel umschließen. Sie treten damit sehr regelmäßig entlang der Skelettmuskelfaser auf, verlaufen **t**ransversal (d. h. quer zur Längsachse der Faser, daher **T**-System) und leiten – als Teil des Sarkolemms – die oberflächliche Erregung des Sarkolemms in die Tiefe der Zelle hinein.
- **L-System**: Das L-System verläuft **l**ongitudinal und besteht aus vielen, netzförmig miteinander verbundenen membranbegrenzten Tubuli, die einzelne Primärbündel im Längsverlauf umspinnen. Sie sind Bestandteil des sarkoplasmatischen Retikulums und stellen die Ca^{2+}-Ionen-Speicher der Skelettmuskelfaser dar.
- Das L-System bildet jeweils am Übergang von I- und A-Bande zirkuläre Ringtubuli aus, die mit den hier ebenfalls liegenden Tubuli des T-Systems in unmittelbarer Nachbarschaft liegen. Auf diese Weise kommen genau an den für die Kontraktionskontrolle entscheidenden Stellen (Übergang I-Bande zu A-Bande) Sarkolemm, ER und Myofilamente in praktisch unmittelbaren räumlichen Kontakt.
- An den Übergängen von I- zu A-Banden einer Skelettmuskelfaser, die längs zur Filamentrichtung geschnitten und im Transmissionselektronenmikroskop untersucht wird, treten drei unmittelbar benachbarte Tubulusanschnitte auf:
  - genau am Übergang von I- zu A-Bande ein T-Tubulus-Anschnitt
  - unmittelbar darüber und darunter je ein Anschnitt der terminalen Ringzisterne des L-Systems
  - diese typische Dreifachstruktur von Tubulusanschnitten wird als *Triade* bezeich-

net, s. Abb. 19.6

Steuerung: motorische Endplatten und Muskelspindeln

Weil der Skelettmuskulatur die myogene Automatie fehlt, die sowohl in der Herzmuskulatur als auch in der glatten Muskulatur auftritt, ist sie vollständig von externer Stimulation abhängig. Der Puppenspieler für die Skelettmuskulatur ist das zentrale Nervensystem. Die Fäden, die die Bewegungen der Puppe auslösen und vom Puppenspieler kommen, sind die Axone der (α- und γ-)Motoneurone, die das zentrale Nervensystem mit den Skelettmuskelfasern verbinden. Die Motoneurone liegen also nicht peripher, sondern beim Puppenspieler, d. h. im Gehirn oder im Rückenmark. Ohne Aktionspotenziale der Motoneurone findet keine Kontraktion der Skelettmuskulatur statt.
Das hat weitreichende Konsequenzen in der Klinik:

Ein Grundelement der neurologisch-topischen Diagnostik: Somatotopik

- Störungen in der Funktion des Zentralnervensystems können Symptome (z. B. Lähmungen) in der zugeordneten Skelettmuskulatur auslösen.
- Über die somatotopische Zuordnung der Skelettmuskulatur zur metameren Gliederung und zu zentralen Hirnbahnen (Tractus pyramidalis) lässt der Ort des Ausfalls der Muskulatur oft auf den Ort der Schädigung im ZNS schließen (Prinzipien der Somatotopik und der neurotopischen Diagnostik).

Die Besonderheit der vollständigen Abhängigkeit vom und der kompletten Steuerung durch das zentrale Nervensystem bedingt Strukturen, die in dieser Form in keinem anderen Muskelgewebe vorhanden sind. Motorische Endplatten und Muskelspindeln (auch: Golgi-Sehnenorgane in den Sehnen großer Körpermuskeln) sind Strukturen, die weder im Herzmuskel noch in der glatten Muskulatur auftreten können.

Motorische Endplatte:

Die Motoneurone (sowohl α- wie auch γ-Motoneurone) enden an synaptoiden Strukturen, die man als motorische Endplatten bezeichnet (s. Abb. 19.8). Sie haben grundsätzlich Ähnlichkeiten mit den neuro-neuronalen Synapsen innerhalb des Nervensystems, weisen aber eine Reihe anatomischer und physiologischer Besonderheiten auf. Diese Besonderheiten dienen dem Zweck, keine Verarbeitung von Informationen am Sarkolemm zuzulassen. Dieses Ziel wird entsprechend erreicht, denn motorische Endplatten lösen für jede Erregung des Motoneurons ein Aktionspotenzial aus (daraus folgend dann die Kontraktion). Anders als im ZNS gibt es hier also eine feste 1:1-Übertragung der präsynaptischen Erregung auf das postsynaptische Sarkolemm. Im ZNS muss ein Aktionspotenzial, das über ein präsynaptisches Neuron auf ein postsynaptisches Neuron auftrifft, keineswegs immer ein Folge-Aktionspotenzial des postsynaptischen Neurons auslösen, ganz im Gegenteil.
Diese Eigenschaft der 1:1-Übertragung der motorischen Endplatte macht die Skelettmuskulatur endgültig zum reinen Sklaven zentralnervöser Neurone und die motorische Endplatte zu einer unintelligenten Steckverbindung (wenn auch kompliziert gebaut...).

Der Transmitter motorischer Endplatten ist Acetyl-Cholin, das eine erregende Wirkung auf das postsynaptische Sarkolemm hat. Der Transmitter findet sich in zahllosen Vesikeln in der präsynaptischen Endigung (es sind tatsächlich sehr viele synaptische Vesikel) und wird dort auf ein Aktionspotenzial hin in den synaptischen Spalt freigesetzt. Soweit folgt der Bau der motorischen Endplatte qualitativ zunächst den allgemeinen Regeln des Baues von Synapsen. Es ergeben sich aber folgende Besonderheiten:

Besonderheiten der motorischen Endplatte

- Die postsynaptische Membran ist zur Oberflächenvergrößerung stark gefaltet und weist einen enorm dichten Besatz an Acetyl-Cholin-Rezeptoren auf. Damit wird eine maximale Bindungskapazität für den Transmitter (der auch von vielen Vesikeln, d. h. in großen Mengen, freigesetzt wird) und für die Transduktion bereitgestellt.
- Im synaptischen Spalt liegt die Basallamina der Skelettmuskelfaser, die hier nicht unterbrochen ist. Damit wird der synaptische Spalt automatisch wesentlich breiter als bei neuro-neuronalen Synapsen im ZNS.
- Postsynaptisch fehlt unter dem Sarkolemm die postsynaptische Dichte. Dabei handelt es sich um eine Verdichtung von Zytoskelettmolekülen und Membranmolekülen im Bereich der postsynaptischen Membran, die bei neuro-neuronalen Synapsen regelmäßig auftritt, bei der motorischen Endplatte aber genauso regelmäßig fehlt.

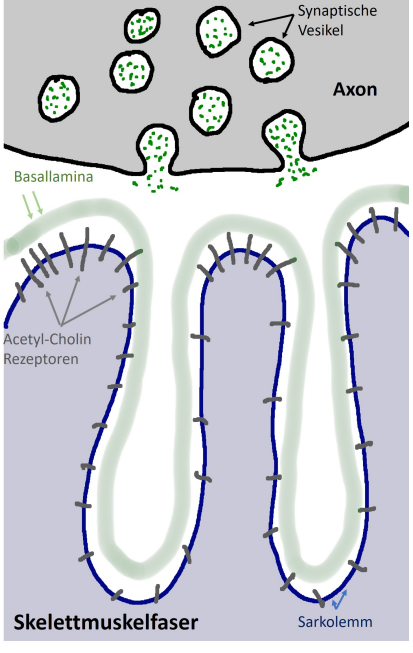

Abbildung 19.8: Die motorische Endplatte ist eine neuromuskuläre Synapse, bei der die präsynaptische Membran zum Axon gehört; die postsynaptische Membran ist das Sarkolemm. Im Axonterminale befinden sich viele synaptische Vesikel, die den Transmitter Acetyl-Cholin enthalten. Dieser wird bei jedem Aktionspotenzial durch Fusion der Vesikelmembranen mit der präsynaptischen Membran in den synaptischen Spalt freigesetzt. Das Sarkolemm ist stark aufgefaltet zur Vergrößerung der postsynaptischen Oberfläche und dicht mit Rezeptoren für Acetyl-Cholin besetzt. Besonders hoch ist diese Rezeptorendichte in den Spitzenbereichen des Sarkolemms, die der präsynaptischen Membran am nächsten kommen. Unterhalb des Sarkolemms gibt es hier nicht die für neuro-neuronale Synapsen typische postsynaptische Dichte. Das Acetyl-Cholin trifft auf die Rezeptoren und wird außerdem sehr rasch durch das Enzym Acetyl-Cholinesterase inaktiviert. Die Basallamina der Muskelfaser begleitet alle Faltungen des Sarkolemms und liegt mitten im synaptischen Spalt, der – u. a. aus diesem Grund – weiter ist als bei neuro-neuronalen Synapsen im Nervengewebe.

Muskelspindel:
Damit das Zentralnervensystem die Skelettmuskulatur sinnvoll steuern kann, müssen auch Sensoren in der Skelettmuskulatur vorhanden sein, die den aktuellen Zustand (Länge, Geschwindigkeit der Änderung der Länge) eines Skelettmuskels erfassen und direkt zum zentralen Nervensystem zurückmelden können. Diese Sensoren in der Skelettmuskulatur selbst werden als Muskelspindeln bezeichnet und bestehen aus umgebauten Skelettmuskelfasern (s. Abb. 19.12a). Muskelspindeln sind spindelförmige, durch eine kapselartige, bindegewebige Verdichtung gegen die Umgebung abgegrenzte Strukturen, die im Schnitt häufig mit benachbarten myelinisierten Nervenfasern zu sehen sind (s. Abb. 19.12a).
Im Inneren der Muskelspindeln finden sich Skelettmuskelfasern, die wesentlich kleiner sind (sie sind nur aus einigen wenigen Myoblasten durch Fusion entstanden) als die Arbeitsmuskelfasern außerhalb der Muskelspindel. Arbeitsmuskelfasern der Skelettmuskulatur werden darum auch als *extra*fusale Fasern bezeichnet, während die kleinen Skelettmuskelfasern innerhalb der Muskelspindeln als *intra*fusale Fasern bezeichnet werden. Die Muskelspindeln werden über ihre bindegewebige Aufhängung bei Kontraktion/Relaxation der viel größeren extrafusalen Fasern passiv mit verlängert bzw. verkürzt. Ihre sensorische Ableitung ist dazu in der Lage, solche Längenänderungen zu messen. Allerdings sind sie keineswegs ein rein passiver Sensor, sondern verfügen über kontraktile Elemente im Inneren der Muskelfaser, die die Muskelspindel zu dem machen, was in der Technik als aktiver Sensor bezeichnet wird. Die aktive Komponente wird über das γ-Motoneuron kontrolliert, das nur die intrafusalen Fasern erreicht und keinen Kontakt zur extrafusalen Arbeitsmuskulatur hat.
Ein für das Verständnis der intrafusalen Fasern und der Muskelspindel wichtiges Detail ist die besondere Anordnung der Myofilamente und der Zellkerne in den intrafusalen Fasern (s. Abb. 19.9 und 19.12a). In den länglichen Fasern sind die maximal 20 bis 30 Zellkerne einer Faser stets in der Mitte der Faser aufgehäuft (entweder hintereinander: *Kern-Ketten*-Fasern oder aber als Gruppe zusammen: *Kern-Sack*-Faser). Die Myofilamente durchziehen nicht die ganze Faser ununterbrochen (wie bei extrafusalen Fasern), sondern fehlen in dem mittigen Bereich, in dem die Zellkerne liegen. Durch Aktivierung des γ-Motoneurons und Kontraktion der intrafusalen Faser in den beiden Akren der Faser wird also der mittige, zellkernhaltige Bereich verlängert. Genau in diesem mittigen Bereich liegen die anulospiraligen Windungen der ableitenden sensorischen Faser, die die Länge dieses Bereiches über die Veränderung des Anstiegswinkels der anulospiraligen Windungen erfassen kann. Das Netto-Signal, das aus dem Sinnesorgan Muskelspindel an das ZNS zurückgemeldet wird, ergibt sich aus der Längenänderung im Sensorbereich in der Mitte der intrafusalen Fasern. Auf diese Länge wirken sowohl passive Mitnahmeeffekte des Kontraktionszustandes der Arbeitsmuskulatur als auch die über die γ-Motoneurone vom ZNS aktiv voreingestellte Grundlänge der intrafusalen Fasern ein. Über die komplexe Funktion dieser Strukturen im Rahmen der Kontrolle der Motorik siehe Lehrbücher der Neurophysiologie. Muskelspindeln sind Ausdruck der zentralnervösen Kontrolle der Skelettmuskulatur und kommen darum **nur** hier vor, nicht aber in der glatten Muskulatur oder in der Herzmuskulatur.

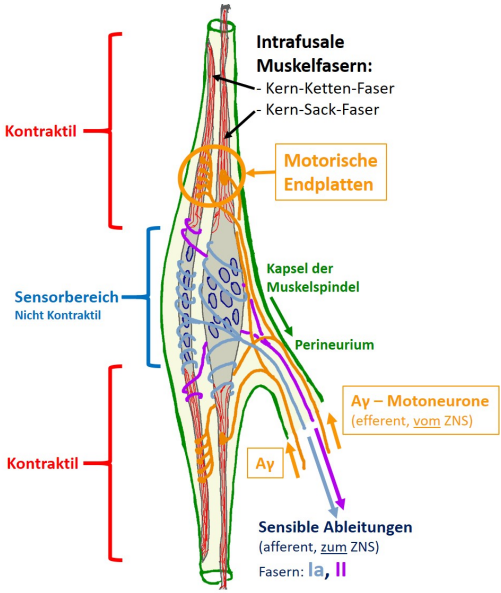

Abbildung 19.9: Die intrafusalen Skelettmuskelfasern der Muskelspindel haben die Kerne in der Mitte (nicht randständig wie in den extrafusalen Fasern) und ihre Myofilamente sind nur in den langen, fädig ausgezogenen Enden der Faser, aber nicht durchgängig (wie in den extrafusalen Fasern). Die Zellkerne konzentrieren sich (hintereinander: Kern-Ketten-Faser; als Haufen: Kern-Sack-Faser) genau mittig, wo keine Myofilamente vorkommen. Dieser zentrale Bereich ist der Sensorbereich der Muskelspindel, um den sich die sensiblen Axone (Kaliberklassen: II und Ia) anulospiralig wickeln. Bei Verlängerung oder Verkürzung werden die Steigungswinkel der Axon-Spiralen verändert. Die sich verändernde Scherspannung zwischen Axon und Membran löst die Signale aus. Der Sensorbereich kann sich selbst nicht aktiv kontrahieren; er ist passiv. Bei Kontraktion der intrafusalen Myofilamente wird dieser Bereich gedehnt (Wirkung über die γ-Motoneurone). Wenn sich die extrafusalen Fasern kontrahieren, wird die ganze Spindel über ihre Kapsel mitgestaucht und der Sensorbereich verkürzt sich (Wirkung der α-Motoneurone; hier nicht im Schema).

19.2.3 Herzmuskulatur

Die Herzmuskulatur ist ebenfalls ein hochorganisiertes, auf Kontraktion spezialisiertes Muskelgewebe, das sich durch eine ganze Reihe von Besonderheiten ausweist. Embryologisch entsteht die Herzmuskulatur aus der Media (d. h. der glatten Muskulatur) embryonaler Arterien, die sich im Rahmen der komplexen Herzentwicklung zum Myokard der Vorhöfe und Ventrikel weiterentwickelt. Mit dieser Historie hat die Herzmuskulatur noch Ähnlichkeit mit ihrem Vorgängergewebe, der glatten Muskulatur. Andererseits entwickelt sich unter dem enormen Leistungsdruck, dem die Herzmuskulatur ausgesetzt ist, auch eine Querstreifung und eine besondere Architektur der Zellen, die die Herzmuskulatur in die Gruppe der quergestreiften Muskelgewebe rückt – zusammen mit der Skelettmuskulatur.

Spezifika der Herzmuskulatur

- Herzmuskelzellen (Kardiomyozyten) verschmelzen nicht miteinander zu Synzytien. Sie bleiben Einzelzellen mit einem bis maximal zwei großen Zellkernen. Die Herzmuskelzellen sind zwar auch große Zellen, sie erreichen jedoch niemals und nicht einmal ansatzweise die enorme Größe und Ausdehnung der Skelettmuskelfasern.
- Um die Zellkerne herum finden sich die wichtigsten Organellen. Die Myofilamente umschließen Kern und Organellen in der Mitte der Zelle und machen dabei im Längsschnitt einen Bogen um den Kern und den ihn umgebenden Organellenhof. Die Zellkerne liegen also zentral, nicht randständig, wie bei den extrafusalen Fasern der Skelettmuskulatur.
- Herzmuskelzellen sind häufig dreidimensional verzweigt, im Unterschied zu Skelettmuskel-

fasern. Es entstehen komplexe, netzförmige Bezüge, die sich als Gesamtheit kontrahieren. Die Verzweigung stört ein wenig die Regelmäßigkeit der Anordnung der Myofilamente. Darum ist in der Herzmuskulatur die Querstreifung lichtmikroskopisch oft weniger gut zu erkennen als in der Skelettmuskulatur.

- Herzmuskelzellen sind zum direkt benachbarten, eher spärlich vorhandenen Bindegewebe durch eine Basallamina abgegrenzt.
- Das Zytosol der Herzmuskelzellen wird von großen Myofilamentbündeln dominiert. Diese weisen eine Sarkomer-Gliederung auf, die der Gliederung der Skelettmuskelfasern im Prinzip gleicht. Auch die Anordnung der Myofilamente entspricht der parallelen Anordnung, die in der Skelettmuskulatur auftritt, nicht aber der antiparallelen Anordnung der glatten Muskulatur.
- Die Herzmuskelzellen sind über sehr stabile Zell-Zell-Kontakte mechanisch (Desmosomen, Fokalkontakte) und auch elektrophysiologisch (gap junctions (Nexus)) miteinander verbunden. An den Zellgrenzen massieren sich die Kontaktproteine, was zur färberisch sichtbaren Verdichtungen, den Glanzstreifen (formaler Name: Disci intercalares, s. Abb. 19.10), führt. Die elektrophysiologische Verbindung der Herzmuskelzellen untereinander macht diese zu einem einheitlich und gleichmäßig kontrahierenden Verband, sobald die Erregung an einer Stelle auf das Zellsystem übergegriffen hat.
- Herzmuskelzellen kennen analog zur glatten Muskulatur die myogene Automatie, d. h. das spontane Depolarisieren der Membran, das eine Erregung auslösen kann. Einmal ausgelöst, breitet sich diese Erregung dann über die gap junctions im ganzen Gewebeverband aus und führt zur Kontraktion des Gesamtverbandes, z. B. der Kammermuskulatur. Die Herzmuskelzellen mit der instabilsten Membran, d. h. der raschesten spontanen Depolarisation, bestimmen den Kontraktionszeitpunkt des Gesamtverbandes; Schrittmacherprinzip: z. B. der Sinusknoten oder der AV-Knoten. Herzmuskulatur benötigt zur Kontraktion keinen zentralnervösen Impuls wie die Skelettmuskulatur. Herzmuskulatur kann auch außerhalb des Körpers, z. B. in Versuchseinrichtungen bei Tierversuchen, weiterschlagen. Diese Eigenschaft ist auch eine wesentliche Grundlage für die Möglichkeit der Herztransplantation.

Zytologie des kontraktilen Apparates der Herzmuskulatur

Zwischen den Myofilamenten der Herzmuskelzellen liegen viele große Mitochondrien vom Crista-Typ, die das für die Kontraktion benötigte ATP bereitstellen. Glykogen und Lipide sind häufige Einschlussgebilde im Zytoplasma. Das ER ist gut entwickelt und erstreckt sich zwischen die Myofilamente. Das glatte ER ist der hauptsächliche Speicher für Ca^{2+}-Ionen, die von hier aus im Erregungsfall das Zytosol erreichen. Vor allen Dingen im Umfeld des A-Streifens finden sich viele längliche tubuläre Zisternen des ER, die hier allerdings nicht die für die Skelettmuskulatur typischen ringförmig die Myofilamente umgreifenden Terminalzisternen bilden. Aus diesem Grund fehlen die für die Skelettmuskulatur im Elektronenmikroskop typischen Triaden. Meist ist im Anschnitt im EM nur der T-Tubulus und eine einzelne erweiterte Zisterne des ER in direkter Nachbarschaft zu sehen. Das bezeichnet man dann als Dyade (s. Abb. 19.6). Die Plasmamembran der Herzmuskelzellen verfügt ebenfalls über T-Tubuli, im Prinzip analog zur Skelettmuskulatur.



Abbildung 19.10: Die Glanzstreifen (grüne Pfeile in **(a)** und **(b)**) sind Verdichtungen von Zellkontakten, die – genau wie die Querstreifung – nur in Längsschnitten gut sichtbar sind. Sie verbinden Herzmuskelzellen zur Übertragung der Kontraktionskraft (Fokalkontakte, Desmosomen) und zur elektrophysiologischen Verbindung (gap junctions). In der HE-Färbung **(a)** sind nur diskrete, streifenförmige Verstärkungen der Eosinophilie zu erkennen, die die Proteinverdichtungen an den Glanzstreifen widerspiegeln. Wird Connexin 43 (ein Protein der gap junctions der Herzmuskelzellen) immunhistochemisch nachgewiesen **(b)**, fallen die Glanzstreifen sofort auf. Die Zellkerne der Herzmuskelzellen liegen mittig, was man auch daran erkennen kann, dass die Myofilamente den Kern teilweise gekrümmt umfassen (**a**, blaue Pfeile). Screenshots der Histologi@-Präparate 1-046-ventrikelmyokard-he und 1-091-herz-ihc-connexin43.

Sie ziehen zwischen die Myofilamentbündel und kommen in direkte Nachbarschaft zu den Zisternen des glatten ER. Im Unterschied zur Skelettmuskulatur kommen T-Tubuli hier nur auf Höhe der Z-Streifen vor (nicht wie bei der Skelettmuskulatur am Übergang von A- zu I-Banden). Daher gibt es pro Sarkomer hier im Mittel über mehrere Sarkomere gesehen nur einen T-Tubulus pro Sarkomer (s. Abb. 19.6).

Erregungsleitungssystem

Die Herzmuskelzellen sind nicht nur am Herzrhythmus entscheidend beteiligt – nämlich über die myogene Automatie der Herzmuskulatur –, sondern sie verfügen auch über die Fähigkeit, auf diese Weise entstandene Erregungen in speziellen Leitungsstrukturen weiterzuleiten. Diese bestehen aus Strängen von Herzmuskelzellen und sind kein Nervengewebe. Damit ist die Herzmuskulatur nicht nur bei der Erregungsbildung, sondern auch bei der Erregungsleitung prinzipiell vom Nervensystem unabhängig. Über die an den Disci intercalares liegenden gap junctions können sich Erregungen in einem zusammenhängenden Verband von Herzmuskelzellen verbreiten. Das ist beispielsweise in der Vorhof- und der Kammermuskulatur jeweils separat der Fall, weil das bindegewebige Herzskelett auf der Klappenebene die Weiterleitung unterbricht. Damit die Weiterleitung der Erregung aus dem Vorhof, wo die Schrittmacher mit der höchsten Frequenz der spontanen Depolarisation liegen, in das Kammermyokard gelangen kann, ziehen einzelne Bündel von Herzmuskelzellen durch diese bindegewebige Skelettebene hindurch. Diese Bündel werden auch als His-Bündel bezeichnet. Sie machen deutlich, dass die Herzmuskulatur selbst für eine koordinierte und physiologisch sinnvolle Kontraktion von Vorhof- und Kammermyokard sorgen kann. Auf Vorhofebene finden sich Schrittmacherzellen im Sinusknoten (üblicherweise hier die schnellste Depolarisation) und im Atrio-Ventrikular ((AV)-Knoten), der direkt unter dem Endokard des Vorhofseptums auf Vorhofebene in unmittelbarer Nachbarschaft zur Kammermuskulatur liegt. Vom Sinusknoten breitet sich die Erregung in der gesamten Vor-

hofmuskulatur aus und bringt die Vorhofmuskulatur zur Kontraktion. Das His-Bündel quert die ansonsten bindegewebige Ventilebene. Anschließend läuft die Erregung über spezielle, auf die Erregungsleitung spezialisierte Herzmuskelzellen in Richtung Herzspitze. Diese Bündel werden als Kammerschenkel bezeichnet und und enden in den Purkinje-Fasern, die keine Nerven, sondern nach wie vor hintereinander geschaltete Herzmuskelzellen sind. Die Herzmuskelzellen des Erregungsleitungssystems sind in der Regel etwas dicker, kürzer und weniger verzweigt als die myokardialen Arbeitsmuskelzellen. Sie enthalten außerdem mehr Glykogen und sind deswegen in der Histologie in den typischen Färbungen meist sehr blass dargestellt, weil das Glykogen in HE nicht färbbar und meist auch in der Alkoholreihe herausgelöst ist. Purkinje-Fasern und Kammerschenkel liegen direkt sub-endokardial (d. h. unter dem Endothel der Herzkammer) und sind durch Bindegewebe von der Arbeitsmuskulatur der Herzkammer getrennt (s. Abb. 19.11).

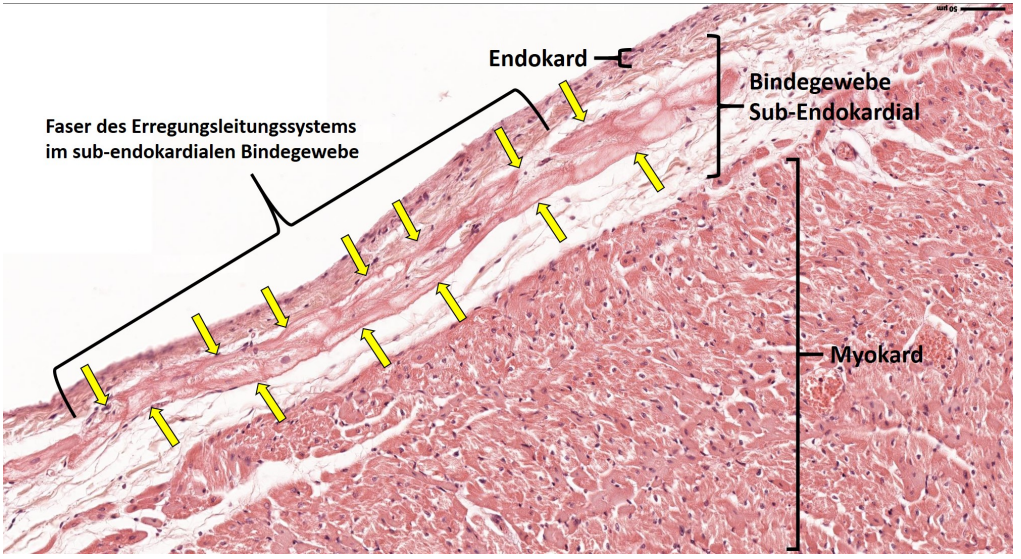

Abbildung 19.11: Das Erregungsleitungssystem des Herzens liegt als separater Strang von Herzmuskelzellen im sub-endokardialen Bindegewebe. Seine Aufgabe im Ventrikel ist es, die Erregung am Kammermyokard vorbei zur Herzspitze zu leiten, damit die Erregung und Kontraktion des Kammermyokards von dort aus beginnen und sich von der Herzspitze aus auf die Ventilebene zu bewegt. Darum sind diese Fasern des Erregungsleitungssystems im Bindegewebe isoliert und so vom Kammermyokard (vor Erreichen der Zielregion) elektrophysiologisch getrennt. Die Zellen dieser Fasern (nicht zu verwechseln mit Nervenfasern – es sind Herzmuskelzellen) sind groß, relativ filamentarm und enthalten viel Glykogen. Sie sehen in der HE-Färbung meist blass und schwach gefärbt aus. Screenshot des Histologi@-Präparates 1-050-herz-schwein-he-purkinjefasern.

Auf diese Weise wird die Erregung sozusagen am Kammermyokard vorbei zur Herzspitze geleitet, wo die Endäste des Erregungsleitungssystems dann mit dem Kammermyokard zelluläre Verbindung haben. Von der Herzspitze aus beginnt die Kontraktion der Herzkammer. Das vorgeschaltete Erregungsleitungsgeschehen dreht also die Richtung der Kontraktion um (beginnend an der Herzspitze, nicht an der Herzskelett- und Klappenebene). Gleichzeitig kommt es zu kleinen

Verzögerungen in der Auslösung der Kontraktion der Kammermuskulatur, weil zunächst die Erregungsleitungsstrecke passiert werden muss. Alle diese Phänomene sind im EKG sichtbar und können dort auch räumlich interpretiert werden (siehe Physiologie, denn Weiteres spränge leider den Rahmen dieses Buches).
Die obigen Ausführungen machen deutlich, dass die Kontrolle der Erregung und Kontraktion in der Herzmuskulatur nach gänzlich anderen Prinzipien erfolgt als in der Skelettmuskulatur. Nervenfasern wirken nur modulierend auf die Herzkontraktion und ihre Frequenz, sind aber für die Auslösung einer Kontraktion nicht erforderlich. Wäre es anders, würden z. B. Querschnittsgelähmte einen Herzstillstand – analog zu einer Lähmung der Skelettmuskulatur – erleiden, was nicht der Fall ist. Diese Autonomie ist eine Voraussetzung für die Herztransplantation. Das Verständnis dieser Unterschiede ist einerseits basal und fast schon banal, andererseits aber für die Klinik essenziell.

19.3 Wie kann man Muskelgewebe unterscheiden?

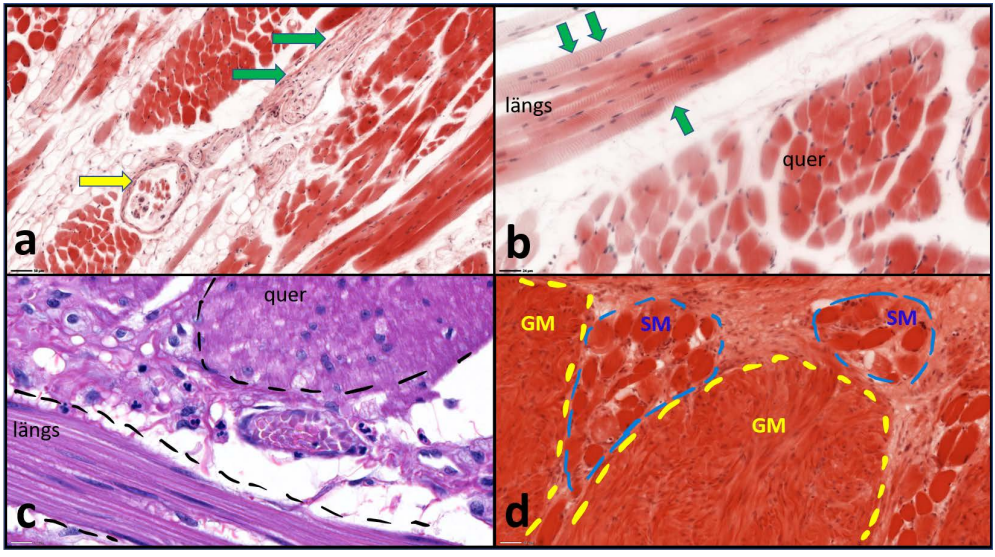

Abbildung 19.12: Einige wichtige histologische Merkmale glatter Muskulatur und der Skelettmuskulatur. In **(a)** ist durch den gelben Pfeil die bindegewebige Kapsel einer Muskelspindel markiert, die in ihrem Inneren intrafusale Fasern aufweist. Die Innervation der Muskelspindel ist durch grüne Pfeile hervorgehoben. In **(b)** sind Quer- und Längsschnitte von Skelettmuskelfasern gezeigt. Im Längsschnitt ist die Querstreifung durch grüne Pfeile markiert. In **(c)** sind Anschnitte der Ring- und Längsmuskulatur des Darmrohres gezeigt, also glatte Muskulatur im Längs- und Querschnitt. Im Querschnitt ist die Kernanschnittswahrscheinlichkeit niedriger als im Längsschnitt, weil die Zellen sehr lang und dünn sind. In **(d)** sind Felder mit Skelettmuskelfasern (SM) und mit glatten Muskelzellen (GM) durch farbige Linien voneinander abgegrenzt. Das Bild stammt aus der Wand des Ösophagus, wo in den oberen Abschnitten beide Arten von Muskelgewebe nebeneinander vorkommen können. Screenshots der Histologi@-Präparate 1-024-zunge-he, 2-090-jejunum-he, und 2-038-oesophagus-quer-he.

Skelettmuskelgewebe fällt vor allem durch seine großen Fasern mit randständigen Kernen auf (s. Abb. 19.12), die im Längsschnitt die Querstreifung meist sehr deutlich erkennen lassen. Die randständige Lage der Zellkerne wird am besten im Querschnitt sichtbar, wo einige wenige Zellkerne um die zentral angeordneten Myofibrillenbündel zu sehen sind. Muskelspindeln (s. Abb. 19.12) sind nur selten in den Schnitten zu finden und besonders häufig in fein-motorischer Muskulatur (Zunge, Augenmuskeln etc.) anzutreffen. Ihr Vorkommen in einem Schnitt ist nicht zwingend.

Glatte Muskulatur weist viele Zellen und Zellkerne auf und in keiner Richtung ist Querstreifung erkennbar (s. Abb. 19.12). Die Zellkerne der einzelnen Zellen sind nicht randständig sowie meist sehr dünn und länglich parallel zur Längsachse der Zellen ausgerichtet. Die Zellen können sehr lang sein, was bei quergeschnittenen glatten Muskelbündeln zu dem falschen Eindruck führt, es wären nur wenige Zellkerne vorhanden (s. Abb. 19.12). Der Proteinreichtum des Zytosols mit seinen Myofilamenten führt zu einer guten Färbbarkeit dieses Bereiches in den meisten histologischen Färbungen.

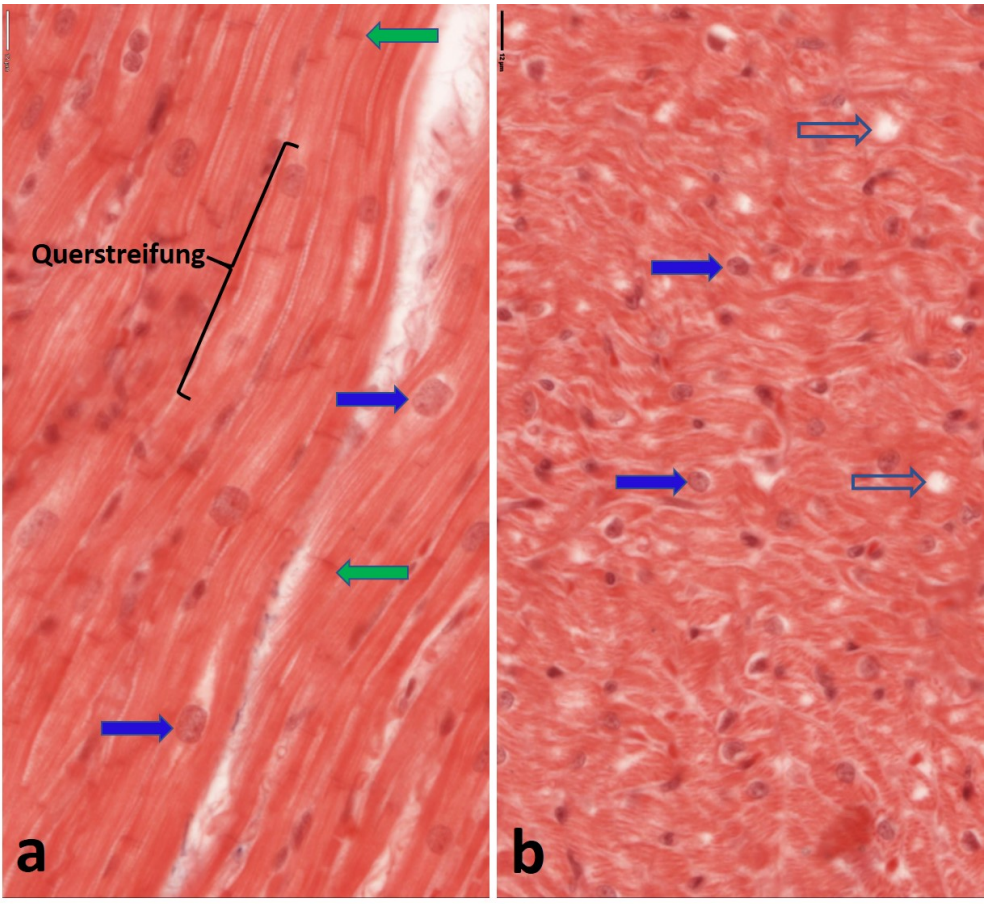

Abbildung 19.13: HE-Färbung der Herzmuskulatur im Längs- **(a)** und Querschnitt **(b)**. Während im Längsschnitt Querstreifung (diese aber schlechter erkennbar als bei der Skelettmuskulatur) und Glanzstreifen (grüne Pfeile) sichtbar sind, sind im Querschnitt weder Querstreifung noch Glanzstreifen erkennbar. Schon im Längsschnitt sieht man die relativ schwach gefärbten Bereiche um die großen Zellkerne der Herzmuskelzellen. Die Myofilamente laufen leicht gekrümmt um die Kerne herum (blaue Pfeile in **(a)**). Im Querschnitt fallen diese Bereiche auf, weil sie entweder einen Kern im Anschnitt aufweisen (volle blaue Pfeile in **(b)**) oder aber keinen Kernanschnitt zeigen (leere blaue Pfeile in **(b)**). Dann liegt der Kern außerhalb der Schnittebene. Diese leeren oder vollen Bereiche liegen jeweils inmitten vieler deutlich eosinophiler Bereiche, die die quergeschnittenen Myofibrillen enthalten. Screenshots des Histologi@-Ppräparates 1-046-ventrikelmyokard-he.

In der **Herzmuskulatur** finden sich ebenfalls Einzelzellen, die aber meist viel größer sind als die Einzelzellen der glatten Muskulatur. In Längsschnitten findet sich Querstreifung, wenn auch weniger deutlich als in der Skelettmuskulatur. Im Unterschied zur Skelettmuskulatur sind die Filamentbündel nicht zentral angeordnet. Zentral liegt vielmehr ein meist recht großer Zellkern,

in dessen unmittelbarer Nähe die Zellorganellen konzentriert sind. Die Myofilamentbündel machen oft einen sichtbaren Bogen um dieses Areal, was bei den anderen Muskelgeweben nicht auftritt. Im Querschnitt fallen viele Zellanschnitte mit einem kernfreien Inneren auf. Dies ist auf Anschnitte dieses organellenhaltigen perinukleären Bereichs außerhalb des Zellkerns zurückzuführen. Auch dieses Phänomen fehlt bei den anderen Muskelgeweben. Die intensiven Zellkontakte zwischen den Herzmuskelzellen konzentrieren sich auf die Glanzstreifen (disci intercalares), die im Längsschnitt auch schon in der HE-Färbung gut zu erkennen sind.

Wichtig: Die Kreuztabelle zur LM-Diagnose

Kriterium:/Gewebe:	**Glatt**	**Skelett**	**Herz**
Querstreifung	*nein*	*ja*	*ja*
Zellkern	*mittig*	*randständig*	*mittig*
Faserdurchmesser	*8–10 µm*	*10–100 µm*	*15 µm*
Faserlänge	*20–200 µm*	*mehrere cm*	*50–120 µm*
Zellgrenzen		*Synzytium*	*Glanzstreifen*

Wesentliche lichtmikroskopische Kennzeichen der Muskelgewebe: Die Unterscheidung ist tatsächlich mit einiger Übung nicht schwierig.

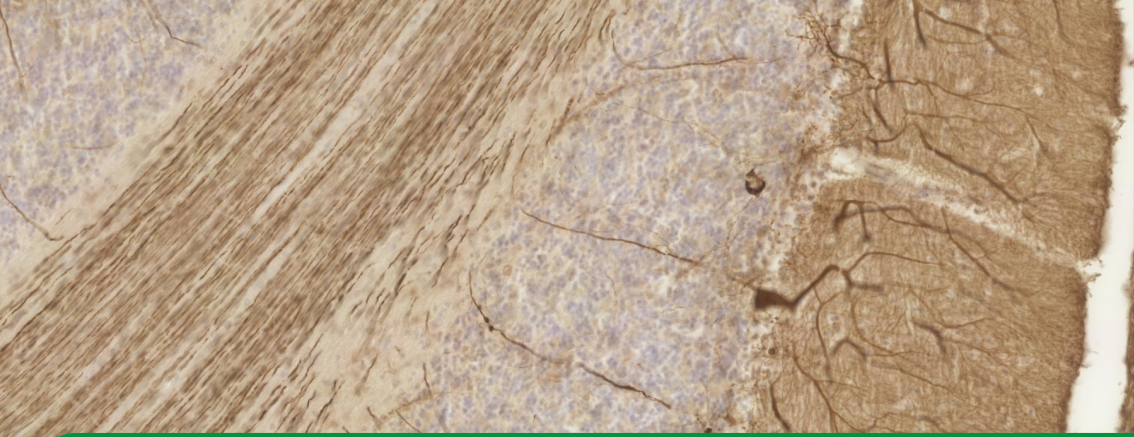

20. Nervengewebe

Lernziele: **Nerven- und Gliagewebe, peripheres Nervensystem (PNS)**

- Grundlagen der Struktur und Funktion von Nerven- und Gliazellen
- Unterschiede von uni-, bi-, pseudouni- und multipolaren Nervenzellen und Beispiele ihres Vorkommens im Körper
- Struktur und Funktion von Soma, Dendrit, Neurit, Axon
- Was ist die Nissl-Substanz?
- Regenerationsfähigkeit des Nervengewebes
- Grundlagen der Erregungsleitung
- Struktur und Funktion myelinisierter und nicht-myelinisierter Nervenfasern, Ranvier'sche Schnürringe
- Unterschiede der Myelinscheiden im peripheren und zentralen NS (Schwann Zelle, Oligodendrozyt)
- Struktur, Funktion und Vielfalt chemischer Synapsen, Unterschiede zu elektrischen Synapsen
- Struktur und Funktion myoneuraler Synapsen
- Unterschiede zwischen Muskelendplatten der Skelettmuskeln und Synapsen a distance und en passant im vegetativen Nervensystem
- Mechanismen des axoplasmatischen Transports
- Beziehungen zwischen Epineurium, Perineurium, Endoneurium, Nervenfaszikeln und Nervenfasern
- Struktur und Funktion des Perineuriums (Nerv-Körper Schranke)
- Struktur und Funktion der Blut-Nerven Schranke
- Struktur, Funktion und Vorkommen der Gliazellen

Kurspräparate zu Nervenzellen:

1. multipolar: Rückenmark, HE (1-004-rueckenmark-he)
2. pseudounipolar: Spinalganglion, HE (1-030n-spinalganglion-he)
3. vegetative Ganglien: Magen, Plexus myentericus, Goldner (2-005-oesophagus-cardia-goldner)
4. Purkinjezellen im Cerebellum, dargestellt durch Calbindin-Nachweis (1-090-cerebellum-ihc-calbindin)

Kurspräparate zu Periphere Nervenfasern:

1. 5. quer: gemischter Nerv (EM 8)
2. 6. quer: Silberimprägnierung nach Bielschowsky (1-033-nerv-quer-silberimpr)
3. 7. quer: Azan (1-037-nerv-quer-azan)
4. 8. quer: OsO4 (1-031-nerv-quer-frosch-oso4)
5. 9. längs (Ranvier'sche Schnürringe): OsO4 (1-035-nerv-laengs-oso4)

Kurspräparate zu Glia:

1. Verweise in oben angeführten Präparaten

Das Nervengewebe ist das einzige der Grundgewebe, bei dem die extrazelluläre Matrix kein konstitutives Merkmal ist. Tatsächlich gibt es extrazelluläre Matrix im Nervensystem nur da, wo das Nervengewebe endet und an Hirnhäute oder subendotheliale Basallamina grenzt. Das gilt auch im peripheren Nervensystem. Hier treten nur Basallaminae auf, wenn das periphere Nervengewebe (eine einzelne Nervenfaser beispielsweise) an seinem Rand an Bindegewebe grenzt, was man hier als Endoneurium bezeichnet. Die Produkte der Zellen waren bei allen bisherigen Grundgeweben von großer Bedeutung. Deren wesentlichstes Produkt, die extrazelluläre Matrix, war in all diesen Geweben Struktur- und Funktionsträger. Nicht so beim Nervengewebe. Hier sind es nur die Zellen, die Beachtung finden:



Nervengewebe besteht nur aus Zellen:

- **Neurone:** Die Neurone sind die Träger der wesentlichen Funktionen des Nervengewebes. Neurone haben eine enorme Gestalt- und Funktionsvariabilität.
- **Gliozyten (Glia):** Die Gliazellen sind unterstützende Zellen, als solche aber nicht selbst Träger der Kernfunktionen des Nervengewebes. Nach Herkunft kann man zwei Haupttypen der Gliozyten unterscheiden:
  - **Autochthone** Gliazellen: Diese Gliozyten sind wie die Neurone aus dem embryonalen Neuroektoderm hervorgegangen. Im zentralen Nervensystem gilt das für die das Ventrikelsystem auskleidenden *Ependymzellen, Astroglia* und *Oligodendroglia*, peripher für die *Schwannschen Zellen* und die *Satelliten- oder Mantelzellen*.
  - **Allochthone** Gliazellen: Sie stammen nicht aus dem Neuroektoderm und dessen Derivaten, sondern sie sind sekundär in das Neuroepithel eingewandert. Im ZNS ist das die *Mikroglia*, im peripheren Nervensystem sind allochthone Gliazellen nicht bekannt.

Die Besonderheiten des Nervengewebes erklären sich aus seiner embryologischen Herkunft und den Vorgängen, die zur Entstehung komplexer, ganz aus Nervengewebe bestehender Organe wie des Gehirns oder des Rückenmarks geführt haben.

20.1 Nervengewebe: Herkunft und Konstruktionsprinzip

20.1.1 Nervengewebe entsteht aus embryonalem Epithel, dem es wichtige Strukturprinzipien verdankt

Nervengewebe ist ein modifiziertes Epithelgewebe und seine wesentlichen Zelltypen, Neurone und autochthone Glia, weisen nach wie vor epitheliale Bauprinzipien auf. Das Epithelgewebe, aus dem sich das Nervensystem entwickelt, ist im Embryo der Vorläufer der späteren äußeren Körperhülle, die im Embryo als Ektoderm bezeichnet wird. Aus diesem Ektoderm schnürt sich im Rahmen der Neurulation – induziert durch die Chorda dorsalis, dem Vorläufer der Wirbelsäule – ein dorsal der Chorda liegender Abschnitt des Ektoderms in die Tiefe des Körpers nach ventral hin ab. Dieser Bestandteil des Ektoderms wird als Neuroektoderm bezeichnet.

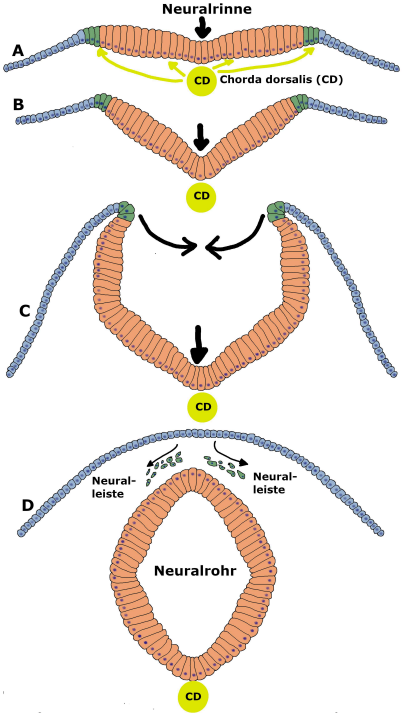

Abbildung 20.1: Ablauf der Neurulation, d. h. der Bildung des Neuralrohres und der Neuralleisten im Querschnitt. Das Ektoderm ist ein Epithelgewebe und dasjenige Keimblatt, das später zur äußeren Körperhülle wird. Im unterlagernden Bindegewebe – dem Mesoderm – ist eine Verdichtungszone eingelagert, die Chorda dorsalis. Sie wird später zur Wirbelsäule und liegt ventral (im Querschnitt hier unterhalb) des Ektoderms. Die Chorda dorsalis induziert aktiv über die Produktion verschiedener Faktoren **(A)** die Bildung des Neuroektoderms und rasch auch die Bildung einer in der Körperlängsachse liegenden rinnenförmigen Einsenkung, der Neuralrinne **(B,C)**. Diese liegt topographisch etwa dort, wo beim Erwachsenen die Dornfortsätze der Wirbelkörper zu tasten sind. Die Chorda dorsalis verstärkt die Einsenkung der Neuralrinne und die Umschlagsbereiche der Neuralrinne zum normalen Ektoderm berühren einander schließlich. Dort verschmelzen die medialen Teile der Neuralrinne zum Neuralrohr **(D)**. Die Zellen in unmittelbarer Nachbarschaft des Verschmelzungsorts werden ebenfalls in die Tiefe verlagert, wo sie zur paarigen Neuralleiste werden.

Wie das Ektoderm ist das Neuroektoderm ein Epithelgewebe mit dem Potenzial zur Mehrschichtigkeit, wie es ja später auch an der äußeren Körperhülle bei der Epidermis als Nachfolge-Epithel des Ektoderms regelhaft zu beobachten ist. Durch den Abschnürungsprozess verliert dieses Epithel den direkten Kontakt zur äußeren Körperoberfläche. Es entstehen zwei in die Tiefe versenkte längliche Strukturen als primäre Derivate des Neuroektoderms:

Neuroektoderm und seine primären Derivate

- Das **Neuralrohr**, das innen einen Hohlraum aufweist (ein nach innen verlagerter Teil der ehemaligen äußeren Körperoberfläche), der von der apikalen Seite des ehemaligen Neuroektoderms umschlossen wird. Das Lumen dieser geschlossenen länglichen Röhre ist der Vorläufer der späteren inneren Liquorräume des Zentralnervensystems. Das gesamte Neuralrohr ist der Vorläufer dessen, was später als Zentrales Nervensystem (ZNS, d. h. Gehirn und Rückenmark) bezeichnet wird. Es wird an seiner Außenseite – zu Bindegewebe und Gefäßen hin – von einer Basallamina begrenzt.
- Zwei längliche leistenartige (d.h. lumenlose) Zellansammlungen, die als **Neuralleisten** bezeichnet werden. Diese sind paarig neben dem Neuralrohr angeordnet. Die Neuralleisten haben keinen inneren Hohlraum und sind u. a. der Vorläufer des peripheren Nervensystems (PNS). Dazu gehören die Spinalganglien, verschiedene Hirnnervenganglien und die vegetativen Ganglien des Körpers inclusive der Sympathikoblasten des Nebennierenmarks.

Die Zellen des **Neuralrohres** proliferieren rasch und beginnen sich in Nervenzellen und autochthone [1] Gliazellen zu differenzieren. Die Zellen verlassen aber den Epithelbereich des Neuralrohres nicht, sondern verdicken diesen nur. Das frühe Neuroepithel wird durch Proliferation, Differenzierung und intraepitheliale Migration von Zellen stark ausgedehnt, vermehrt geschichtet und regional unterschiedlich verdickt. Es kommt dabei auch zu Verformungen des ursprünglich röhrenförmigen Neuralrohres; in einigen Bereichen des morphologisch ausgereiften ZNS ist die ursprüngliche Röhrenstruktur danach nur noch zu erahnen.
Aus den Zellen der **Neuralleisten** entstehen Glia- und Nervenzellen des peripheren Nervensystems (PNS) sowie andere periphere Zelltypen, wie z. B. Melanozyten der Haut und Zellen des Nebennierenmarks.
Die Zellen der Neuralleisten wandern in die Peripherie des Körpers aus und stellen dabei die nervale Versorgung der Organe und der Körperoberfläche sicher. Teilweise sind die Wanderungsstrecken sehr kurz (Zellen der Spinalganglien), teilweise weit (Zellen der verschiedenen vegetativen Ganglien), teilweise entsenden Zellen nur Fortsätze in die Peripherie (Neurone der Spinalganglien, bis in die Sinnesorgane der Haut) und teilweise wandern Derivate der Neuralleisten sehr weit (z. B. Melanozyten der Haut).
Nervengewebe besteht aus entwicklungsgeschichtlicher Perspektive zunächst nur aus Neuronen und autochthonen Gliazellen, d. h. neuroepithelialen Zellen und Derivaten der Epithelzellen des Neuralrohres (ZNS) bzw. der Neuralleisten (PNS). Weil diese Zellen Epithelzellen sind, findet sich zwischen ihnen keine extrazelluläre Matrix (kommt auch sonst nicht in Epithelien vor). Nur rund um die Kapillaren und Gefäße findet sich eine Basallamina; hier ist die basale Seite des Neuroepithels. Dies entspricht auch der allgemeinen Situation in Epithelgeweben, wo die Basallamina nur zum Bindegewebe und zu den Gefäßen hin vorkommt, nicht aber zwischen den Epithelzellen selbst.

[1] Der Begriff **autochthon** sagt hier aus, dass diese Gliazellen ebenfalls aus den Zellen des neuroektodermalen Epithelverbandes hervorgegangen sind.

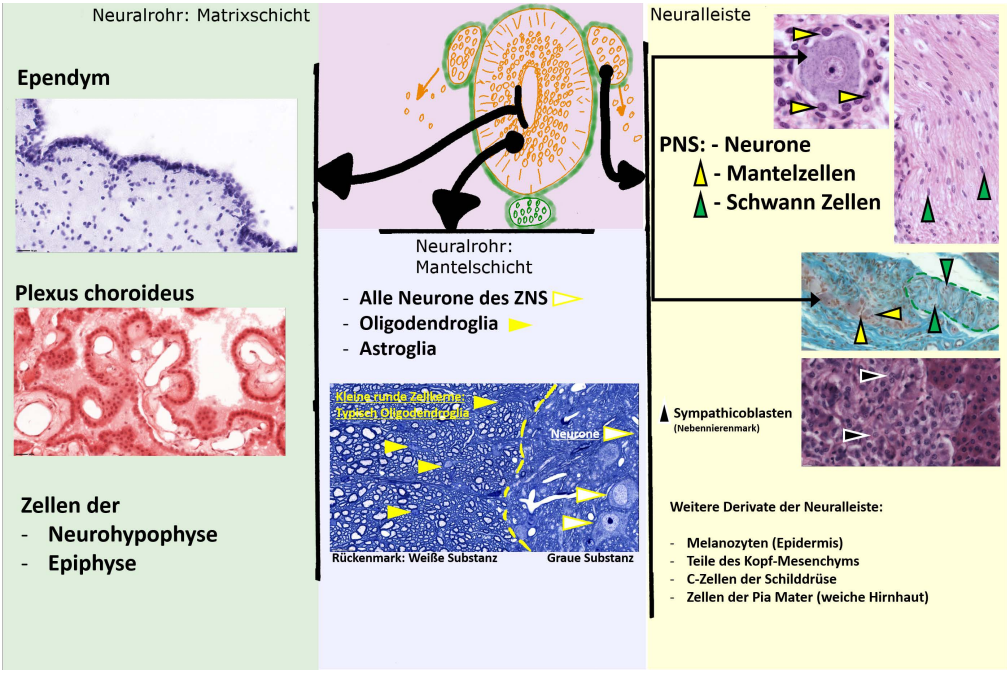

Abbildung 20.2: Zentraler oberer Abschnitt: Schema des Neuralrohres und der Neuralleisten, in denen die Neuroepithelien in orange dargestellt sind. Die Basalmembranen und die Chorda dorsalis, d. h. die bindegewebigen Bereiche, sind in grün hervorgehoben. Aus den Neuralleisten wandern Zellen in die Peripherie aus, die dort wesentliche Teile des peripheren Nervensystems (sowohl die Neurone als auch Schwannsche Zellen und Mantelzellen), aber auch andere Zellen bilden wie beispielsweise das Nebennierenmark oder Melanozyten als Pigmentbildner der Haut. Aus der dicken Mantelschicht des Neuroepithels entstehen die wesentlichen Zelltypen des zentralen Nervensystems, nämlich alle Neurone des ZNS und auch die autochthonen Gliazellen. Die Zellen des Neuroepithel, die sich in direkter Randlage zum Neuralrohr, d. h. zum Liquor befinden, bilden häufig epithelähnliche Strukturen aus, die als Ependym bezeichnet werden. Im Bereich des Plexus choroideus findet die Produktion des Liquor cerebrospinalis statt. Screenshots der Histologi@-Präparate 1-038-plexus-choroideus-he, 3-021-rueckenmark-cervical-maus-toluidinblau, 1-030n-spinalganglion-he, 2-022-nebenniere-he, 2-005-oesophagus-cardia-goldner, und 1-080-mesencephalon-nissl.

20.1.2 Glia des ZNS

Vor allem im ZNS wird das Nervengewebe enorm komplex. Man könnte durchaus davon sprechen, dass das Nervengewebe des ZNS das komplexeste Epithel des menschlichen Körpers ist; an vielen Stellen ist es nicht mehr einfach nur mehrschichtig wie seine embryonalen Ursprungsepithelien, sondern vielschichtig. Wie bei mehrschichtigen Epithelien üblich, gibt es in dem Epithelverband des Neuralrohres viele Zellen, die selbst keinen Kontakt mehr zur Basallamina des Epithels haben. Viele dieser Zellen werden zu Neuronen. Die Neurone sind umgeben von nichtneuronal differenzierten Epithelzellen, den Gliazellen. Weil diese Gliazellen ebenfalls Derivate des Neuroektoderms sind und originär zum Neuroepithel gehören, werden sie hier im Folgenden als **autochthone** Gliazellen bezeichnet. Diese unterteilen sich im ZNS in die beiden Haupttypen der authochthonen Glia, nämlich

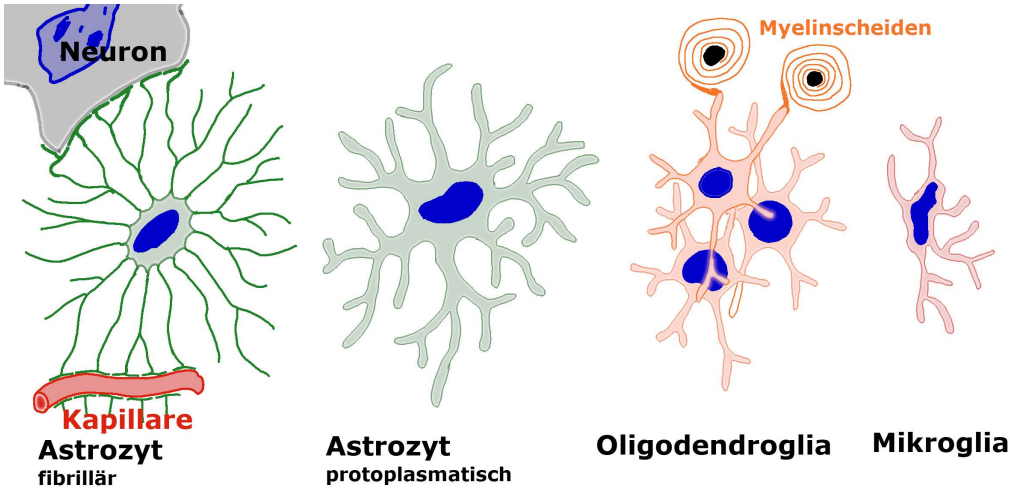

Abbildung 20.3: Wchtigste Gliazelltypen des ZNS und Auschnitte ihrer Funktionen. Die Astrozyten sind die Zellen der Astroglia. Im Prinzip sind die Aufgaben der beiden morphologischen Untertypen (fibrillärer Astrozyt, protoplasmatischer Astrozyt) ähnlich. Beide bilden mit ihren Fortsätzen plattenähnliche Abschlüsse zu den Kapillaren, d. h. zum Rest des Körpers hin. Genauso stehen sie auch mit den Neuronen in direkter Verbindung – im Schema hier nur für den fibrillären Astrozyten gezeigt. Die Oligodendroglia ist imstande, Myelinscheiden in den Bahnen des ZNS zu bilden. Die Zellen der Mikroglia wandern aus dem Knochenmark ein. Es sind immunkompetente Zellen, die phagozytieren und auch Antigene präsentieren können. Ihre Funktionen unterscheiden sich damit deutlich von denen der anderen beiden Gliazelltypen. Die Zellen des Ependyms (Auskleidung der Ventrikelräume) und des Plexus choroideus sind ebenfalls neuroepithelialer Herkunft und werden von manchen Büchern als Gliazellen bezeichnet. Sie sind aber nicht primär auf die Zuarbeit auf einzelne Neurone angelegt, sondern sind funktionell mit suprazellulären Aufgaben verknüpft (Abschluss zum Liquor hin und Liquorproduktion).

- **Astroglia:** Die Astrozyten sind die Zellen der Astroglia. Sie haben viele Fortsätze die namensgebend gewirkt haben. Astrozyten können sehr filigrane Fortsätze (fibrilläre Astrozyten) oder auch Fortsätze mit etwas größerem Durchmesser (protoplasmatische Astrozyten), siehe Abb. 20.3, besitzen. Mit diesen Fortsätzen sitzen sie einerseits der Basalmembran der Endothelzellen der Kapillaren auf und andererseits der Zelloberfläche der Neurone. Die Fortsätze zur Basalmembran bilden eine kachelähnliche Oberfläche und sind durch Zelljunktionen miteinander verbunden. Sie beteiligen sich gemeinsam mit den Endothelzellen am Aufbau der Blut-Hirn-Schranke. Sie haben auch Ernährungs- und Unterstützungsfunktionen für die Neurone.
- **Oligodendroglia:** Sie ist speziell zuständig für die Myelinisierung der als Axone bezeichneten langen Hauptfortsätze der Neurone (siehe Abb. 20.3, 20.4). Ein einziger Oligodendrozyt bildet dabei mehrere Myelinscheiden um benachbarte Axone. Die Myelinscheiden steigern ganz wesentlich die Leitungsgeschwindigkeit der von ihnen ummantelten Axone. Die Oligodendrogliazellen sind ähnlich wie die Neurone meist nicht mehr selbst in direktem Kontakt zur perikapillären Basalmembran der hirnversorgenden Gefäße.

Wie auch sonst bei Epithelgeweben üblich, gibt es zwischen den autochthonen Gliazellen



Abbildung 20.4: Ausschnitt aus der weißen Substanz des Rückenmarks im Querschnitt. Es handelt sich um einen Semidünnschnitt (nur 1 μm Schnittdicke, Plastik-Einbettung, Färbung mit Toluidinblau). In der weißen Substanz – ähnlich wie bei Nerven im peripheren Nervensystem – treten nicht die Perikarya der Neurone, sondern nur deren Axone in dichter Bündelung auf. Es sind also keine Zellkerne von Neuronen zu sehen. Die Axone sind von Myelinscheiden eingefasst, die hier als dunkelblaue Ringe um die hellen Axone erscheinen (gelbe Pfeile). Diese Myelinscheiden werden von Oligodendrozyten gebildet, deren Zellkerne zwischen den Axonen liegen und hier mit roten Pfeilen hervorgehoben sind. Aufgrund der Zuordnung zur weißen Substanz ist sicher, dass diese Zellkerne zu Oligodendrozyten gehören. Will man Astroglia und Oligodendroglia sicher voneinander unterscheiden, dann sind Nachweise von immunhistochemischen Markern hilfreich, die diese Zelltypen dann auch in der grauen Substanz, wo sie nebeneinander vorkommen, sicher kennzeichnen können. Generell ist die lichtmikroskopische Morphologie der Gliazellen eher unscheinbar und wenig speziell. Screenshot des Histologi@-Präparates 3-021-rueckenmark-cervical-maus-toluidinblau

gap junctions, Desmosomen und auch Haftkontakte; zwischen den Zellen des Neuroepithels kommt aber keine extrazelluläre Matrix vor, d. h. kein Kollagen Typ IV, kein Laminin etc. Zur Verankerung der Astroglia auf den Basalmembranen der Kapillaren dienen vor allem die Hemidesmosomen. Die Neurone, die jetzt sozusagen freischwebend in der autochthonen Glia aufgehängt und von den Gliazellen umgeben und versorgt sind, differenzieren sich meist in polarer Form. Sie entwickeln einen Hauptfortsatz, das Axon, sowie baumartig verzweigte kleinere Zytosolausläufer, die Dendriten. Die Neurone zeigen ihre epitheliale Herkunft noch durch die polare Informationsweiterleitung. Die Dendriten dienen i. d. R. als Empfangsregion für Informationen anderer Neurone und sind übersät mit den zugehörigen Synapsen. Die Axone leiten i. d. R. ein Aktionspotenzial vom Soma der Nervenzelle weg. Die Axone können dabei innerhalb des neuronalen (Epithel-)Gewebeverbandes sehr weite Strecken zurücklegen und sehr lang werden. So gibt es Axone, die vom Großhirn entlang des ursprünglichen Neuralrohres innerhalb des Nervensystems bis in den sakralen Abschnitt des Rückenmarks ziehen, also viele Zentimeter lang sind. Solche langen zentralnervösen Axone verlaufen nicht kreuz und quer (kreuz und quer gibt es in der Neuroanatomie überhaupt nirgendwo), sondern hochgeordnet in

Bündeln, die als Bahnen bezeichnet werden. Solche Bahnen und die in ihnen gebündelten Axone durchqueren an keiner Stelle ihres geometrisch oft hochkomplexen Verlaufes eine Basalmembran. Sie bleiben stets innerhalb des neuroepithelialen Gewebes. Die meisten Axone des ZNS werden jedoch nicht sehr lang, sondern stehen mit räumlich benachbarten Neuronen in Kontakt.
Neben den oben erwähnten neuroepithelialen Gliatypen (Astroglia und Oligodendroglia) gibt es im Nervengewebe noch einen dritten Typ von Zellen, der zur Glia gerechnet wird, die **Mikroglia**. Diese Zellen stammen nicht aus dem Neuroektoderm, sondern sind sekundär in das Nervengewebe eingewandert. Sie werden deswegen hier als **allochthone** Glia bezeichnet. Zellen der Mikroglia sind wesentlich mit Abwehr- und Abräumaufgaben beschäftigt und gehören nicht zum originären neuroepithelialen Grundverband. [2]
Die Zellen, die die inneren Liquorräume (das ursprüngliche Neuralrohr) epithelial auskleiden, werden auch als Ependym bezeichnet und sie werden mit zu den autochthonen Gliazellen gerechnet. Auch die Epithelzellen des Plexus choroideus sind Derivate des Neuralepithels. Sie grenzen an die Liquorräume und sind für die Produktion des Liquor cerebrospinalis zuständig. Sowohl Ependymzellen als auch das Epithel des Plexus choroideus sind neuroepithelialer Herkunft, übernehmen aber keine gliatypischen Unterstützungsfunktionen im Nervengewebe selbst. Sie sind für die Abgrenzung der Liquorräume und die Produktion von Liquor verantwortlich, im Dienste des gesamten ZNS.



Myelinscheiden Myelinscheiden sind mehrfache Wicklungen der Zellmembran einer Gliazelle um ein Axon, die dieses elektrophysiologisch von seiner Umgebung isolieren. Entlang eines myelinisierten Axons reihen sich die Myelinscheiden aneinander. An den Grenzen der Myelinscheiden liegen die Ranvierschen Schnürringe, an denen das Axon nicht mehr elektrophysiologisch von der Umgebung isoliert wird. Der Zwischenraum zwischen den Schnürringen wird als Internodium bezeichnet. Durch die Ausbildung der Myelinscheide springt die Erregung von Schnürring zu Schnürring (saltatorische Erregungsleitung) über die Internodien hinweg. Je länger das Internodium, umso höher die Leitungsgeschwindigkeit.

20.1.3 Glia des PNS

Der neuroepitheliale Verband des PNS leitet sich durch kräftige Proliferation und Migration von den Neuralleisten ab. Im PNS werden Ansammlungen der Zellkörper von Neuronen auch als Ganglien bezeichnet. Solche Ganglien gibt es an der Position der ursprünglichen Neuralleisten (Spinalganglien und Spinalganglien-analoge Hirnnervenganglien), verteilt auf der Strecke zwischen Erfolgsorganen und ursprünglicher Position der Neuralleisten (z. B. präaortale Ganglien) sowie in den Erfolgsorganen selbst (z. B. intramurale Ganglien in der Darmwand). Vorläuferzellen späterer Neurone des PNS wandern somit unterschiedlich weit von der Ursprungsposition der Neuralleiste weg in Richtung innerer Organe. Gemeinsam mit den Vorläuferzellen wandern auch

[2] Analogien zu dieser Einwanderung von Knochenmarksderivaten in mehrschichtige Epithelien gibt es auch in der Epidermis. Hier erfüllen Langerhanszellen ebenfalls eine spezielle Abwehrfunktion und gehören nicht zum originären Epithelverband, der ja nur aus den Keratinozyten besteht.

nichtneuronale Begleitzellen, die später zu einem Analogon dessen werden, was im ZNS als Glia bezeichnet wird. Diese autochthone »Glia« des PNS besteht im Wesentlichen aus zwei Zelltypen, nämlich den **Schwannschen Zellen** (Begleitzellen aller Axone im peripheren Nervensystem, dabei auch: Myelinisierung der Axone zur Erhöhung der Leitungsgeschwindigkeit, s. auch Abb. 20.5) und aus den **Mantel- oder Satellitenzellen**, die sich als meist einschichtige Lage platter Zellen um die Neurone (oder auch Gruppen von Neuronen) des PNS herumlegen. Als Bauprinzip kann gelten, dass es periphere Neurone und ihre Fortsätze nicht ohne diese Begleitzellen gibt. Wo das anders ist – nämlich bei bestimmten Axonendigungen – werden diese Bereiche auch als »freie« Nervenendigungen bezeichnet. Solche freien Nervenendigungen sind meist Schmerz- bzw. Temperatursensoren.



- **Regel:** Axone im peripheren Nervensystem sind nie frei von Schwannschen Zellen (Ausnahme: *freie* Nervenendigungen).
- **Definition:** Eine Nervenfaser im PNS besteht aus Axon(en), Schwannschen Zellen **und der Basallamina** als Abgrenzung zum Bindegewebe.
- **Vermeide Konfusion:** Marklose Nervenfasern enthalten auch Schwannsche Zellen. Diese bilden aber keine Myelinscheiden. Die Begriffe 'markhaltig' und 'marklos' bezeichnen die An- bzw. Abwesenheit von Myelinscheiden, nicht die An- bzw. Abwesenheit von Schwannschen Zellen (Abb. 20.5).

20.1.4 Synapse: Ein Zellkontakt, der kein Zellkontakt ist

Bei Neuronen konzentriert sich die Diskussion gerne auf Synapsen (Abb. 20.6) als interneuronale und neuromuskuläre Kontaktstrukturen. Allerdings darf man Synapsen nicht den allgemeinen Zellkontakten aus der Histologie (gap junctions, tight junctions, Desmosomen, Adhaerenskontakte etc.) gleichstellen. Für alle diese Kontakte in der allgemeinen Histologie ist, wie oben in der Zellbiologie schon ausgeführt, ein verbindendes Strukturkriterium, dass Transmembranproteine die Zellen unmittelbar – mechanisch und teilweise elektrophysiologisch – verbinden. Häufig binden dabei strukturverwandte Proteine (z. B. Cadherine) einander direkt. Im Falle von gap junctions (= Nexus) werden sogar Poren zwischen Zellen ermöglicht; bei tight junctions verschmelzen die äußeren Leaflets benachbarter Plasmalemmata miteinander. Die Zellen kommen also direkt, praktisch spaltfrei, in Kontakt.

Bei Synapsen ist das gänzlich anders: Es bleibt immer bei einer Annäherung und damit bei einem Spalt, der als synaptischer Spalt bezeichnet wird – im Unterschied zur gap junction, die ja ebenfalls Aktionspotenziale weiterleiten kann (z. B. im Herzmuskel zwischen benachbarten Herzmuskelzellen über die Glanzstreifen hinweg, aber auch in Epithelien beispielsweise bei der Koordination des Zilienschlages in Flimmerepithelien etc.). Daher die Formulierung in der Überschrift: Die Synapse ist kein Zellkontakt, jedenfalls nicht im klassischen Sinn.

Eine wesentliche Besonderheit der Synapse als einer erregungsübertragenden Struktur wird aus der Namensgebung für die beiden Membranen klar, die den synaptischen Spalt begrenzen. Sie

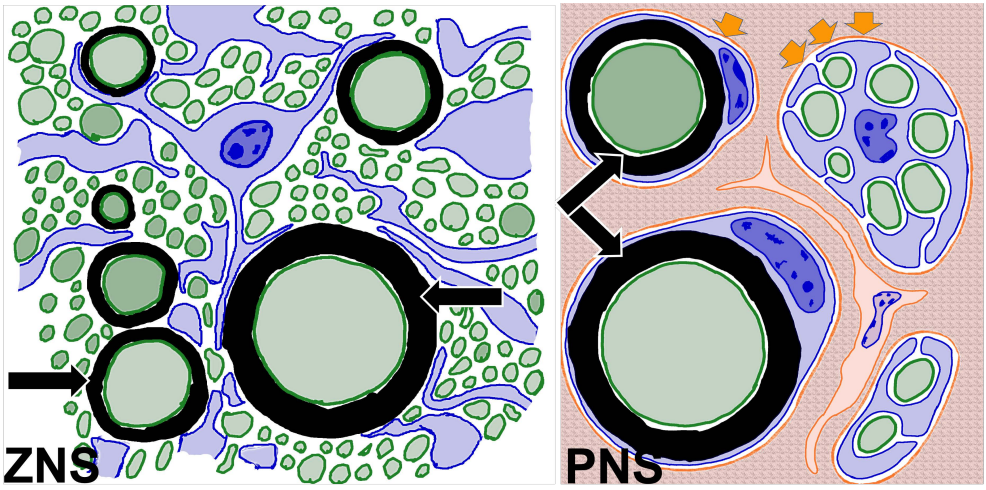

Abbildung 20.5: Vergleich myelinisierter und nicht myelinisierter Axone (grüne Farbe) im ZNS (links) und im PNS (rechts). Sowohl im ZNS als auch im PNS kommen die Axone im Regelfall mit ihren Begleitzellen vor. Im ZNS sind es die Oligodendrozyten (blaue Zellen im linken Teilbild), deren Fortsätze sich um mehrere Axone wickeln und Myelinscheiden bilden (im Bild sowohl im PNS als auch im ZNS als schwarze Ringe dargestellt und mit schwarzen Pfeilen hervorgehoben). Auch im ZNS sind keineswegs alle Axone mit Myelinscheiden versehen. Viele liegen auch einfach nicht myelinisiert im Glia-Stützwerk. Im PNS ist das auffälligste Merkmal das Vorkommen von Bindegewebe (oranger Grundton, ein Fibrozyt ist mit dargestellt), was im ZNS vollständig fehlt. Auch fehlen im ZNS die Basallaminae (orange Pfeile), die im PNS das Neuroepithel (Schwannsche Zellen, blaue Zellen im rechten Teilbild) vom Bindegewebe trennen. Die Schwannschen Zellen begleiten die Axone dabei konsequent. Marklose Nervenfasern bestehen ebenfalls aus Schwannschen Zellen und Axonen, die in länglichen Rinnen von ihnen umfasst werden und ebenfalls eine Basallamina zum Bindegewebe hin aufweisen. Im PNS wird die Einheit von Basallamina, Schwannscher Zelle und Axon(en) als Nervenfaser bezeichnet. Die Begriffe markhaltig und marklos beziehen sich auf die An- bzw. Abwesenheit von Myelinscheiden in einer Nervenfaser, nicht aber auf die An- oder Abwesenheit von Schwannschen Zellen.

werden als präsynaptische und postsynaptische Membran bezeichnet. Die Erregungsübertragung zwischen den benachbarten Zellen ist stets gerichtet. Sie erfolgt immer nur von der präsynaptischen Membran auf die postsynaptische Membran, niemals umgekehrt. Diese basale Eigenschaft macht Informationsketten über mehrere Neurone und ihre Synapsen hinweg möglich und gibt der Informationsverarbeitung in Neuronen eine Richtung, d. h. einen vektorialen Aspekt. Gap junctions z. B. kennen keine Richtung der Erregungsübertragung; hier ist sogar kennzeichnend, dass die Erregungsübertragung grundsätzlich in jede Richtung zwischen den Zellen möglich ist. Obwohl sich diese Eigenschaft trivial anhört, ist sie eine wesentliche Grundlage komplexer Informationsverarbeitung in Neuronenketten und damit der Funktion komplexer Nervensysteme. Synapsen gibt es innerhalb des zentralen und des peripheren Nervensystems zwischen Neuronen (neuro-neuronale Synapsen) und nichtneuronalen Geweben, die man auch als Effektorgewebe bezeichnen könnte, nämlich Muskelgewebe (z. B. Skelett- und glatte Muskulatur) sowie Drüsen (s. Abb. 20.6). Wie oben ausgeführt, liegen neuro-neuronale Synapsen innerhalb des neuroepithelialen Gesamtverbandes; darum liegt im synaptischen Spalt keine Basallamina (diese liegt ja auch

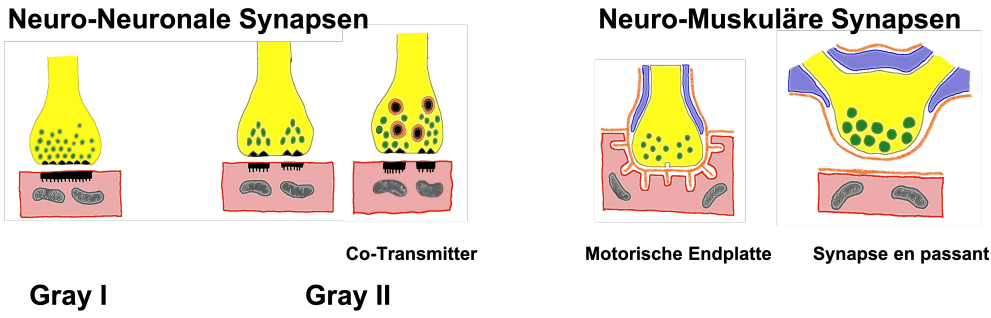

Abbildung 20.6: Wichtigste Synapsentypen: die präsynaptische Axonendigung ist in gelb dargestellt, die Postsynapse in rot. Bei neuro-neuronalen Synapsen fehlt die Basallamina (orange Linie in den rechten beiden Abbildungen) im synaptischen Spalt, der darum meist enger ist als bei neuro-muskulären Synapsen. Die Synapsen vom Typ Gray I haben eine ausgeprägte, durchgehende postsynaptische Dichte (schwarze Zone direkt unterhalb der postsynaptischen Membran), kleinere Verdichtungen unterhalb der präsynaptischen Membran (asymmetrische Synapse) und eine synaptischen Spalt von bis zu 50 nm. Meist ist hier der Transmitter Glutamat, die Übertragung ist erregend. Beim Typ Gray II sind die prä- und postsynaptische Dichte (eine elektronendichte Zone unterhalb der jeweiligen Membran) oft nicht durchgehend (fleckförmig), und sind in etwa gleich ausgedehnt (symmetrische Synapse); der synaptische Spalt ist im Mittel etwas enger (ca. 20 nm). Diese Synapsen wirken in der Regel inhibitorisch auf die Postsynapse. Als Regel kann gelten, dass an Synapsen nur ein einziger Transmitter aus der axonalen Präsynapse freigesetzt werden kann. Es gibt jedoch auch meist inhibitorisch wirkende Co-Transmitter an einigen wenigen synaptischen Verbindungen. Peptide sind häufige Co-Transmitter.

sonst nicht zwischen Epithelzellen). Wo die Erregung das Nervensystem verlassen muss, ist das anders. Synapsen zu Effektorgeweben enthalten im synaptischen Spalt eine Basallamina (z. B. bei der motorischen Endplatte oder auch bei den Synapsen *en passant* zur glatten Muskulatur). Allein schon deswegen haben solche Synapsen zu Effektorgeweben einen breiteren synaptischen Spalt als neuro-neuronale Synapsen und weisen darüber hinaus auch andere Besonderheiten auf. Zum Beispiel findet sich in neuromuskulären Synapsen keine elektronenmikroskopisch sichtbare Verdichtung direkt im Bereich der postsynaptischen Membran (die sogenannte postsynaptische Dichte); die postsynaptische Dichte ist regelhaft nur bei neuro-neuronalen Synapsen vorhanden (s. Abb. 20.6). Motorische Endplatten erzeugen für jedes ankommende Aktionspotenzial zuverlässig ein Aktionspotenzial im Sarkolemm (Physiologie: 1:1-Übertragung). Diese 1:1-Übertragung ist bei neuro-neuronalen Synapsen nicht gegeben.

Synapsen können generell nach ihrem Bautyp unterschieden werden (s. Abb. 20.6). Daneben gibt es die Möglichkeit, sie nach ihrem Transmitter zu benennen (Acetyl-Cholin als Transmitter → *cholinerg*, Adrenalin als Transmitter → *adrenerg*, ein Peptid als Transmitter → *peptiderg* usw.). Eine dritte, ebenfalls morphologische Unterteilungsmöglichkeit beruht auf der genauen Stelle, an der sich die Synapse am postsynaptischen Neuron befindet. Axone bilden stets die Präsynapse, aber sie können an axo-somatischen Synapsen, an axo-dendritischen Synapsen und an axo-axonalen Synapsen enden.

20.2 Zelltypen des Nervengewebes

20.2.1 Neurone

Merksätze zu Neuronen

- Ein Neuron lässt sich in Zellkörper (Perikaryon, Soma), Axon (Neurit), Dendriten und synaptische Endverzweigungen (Boutons) unterteilen. Im Perikaryon liegt nicht nur der Zellkern, sondern auch der Großteil der Membransysteme (ER, Golgi).
- Lokalisation eines Neurons: Ein Neuron wird immer nach der Lage des Zellkörpers (auch Perikaryon oder Soma genannt) verortet, unabhängig von Länge und Verlauf seiner Axone (Abb. 20.7).
- Bauprinzipien und Grundschemata der Neurone:
  - Multipolarer Bau: Viele, oft stark verzweigte Dendriten als rezeptive Zone, ein Axon.
  - Bipolarer Bau: Ein dendritischer Fortsatz, der als rezeptive Zone fungiert, ein Axon.
  - Pseudounipolarer Bau: Hier entspringen die Fortsätze der Zelle an einem Abgangsort, am Axonhügel. Unmittelbar nach dem Axonhügel teilt sich das Axon in zwei Kollateralen. Eine dieser Kollateralen ist die rezeptive Zone (d. h. leitet hin zum Perikaryon), die andere leitet weg vom Perikaryon. Die Erregung wird über das Perikaryon ohne Verarbeitung weitergeleitet.
  - Axonaler Transport: Die teilweise sehr langen Axone der Neurone müssen über leistungsfähige Transportsysteme mit dem Perikaryon verbunden sein, den (anterograden und retrograden) axonalen Transport. Diese Transportsysteme sind Spezialisierungen der Tubuline des Zytoskeletts und entspringen am Axonhügel.
  - Die Massierung der Tubuline für den axonalen Transport im Bereich des Axonhügels ist der Grund dafür, dass am Axonhügel keine anderen Organellen liegen, insbesondere kein rER (d.h. keine Nissl-Schollen).
- Neurone sind terminal differenziert und nicht mehr teilungsfähig. Sie sind in Zellzyklusphase G0. Trotz der bereits lange andauernden Versuche, Stammzellen für die Defektdeckung zu entwickeln, gilt klinisch nach wie vor, dass der Verlust von Neuronen irreversibel ist.
- Neurone sind metabolisch hochaktive Zellen, die große Mengen an rER (zytoplasmatische Basophilie, die hier als Nissl-Schollen bezeichnet wird) enthalten, sowie Mitochondrien und Lysosomen.
- Die Dendriten sind Ausläufer des Zytosols, in deren Inneren alle Organellen, auch raues ER, vorkommen können.

Neurone sind in der Regel große Zellen, deren Dimensionen ja auch die vielen Fortsätze mit umfassen. Entsprechend der Kern-Plasma-Relation haben viele Neurone daher einen großen Zellkern und einen großen Zellleib (Abb. 20.8). Der Zellleib eines Neurons, der auch den Kern enthält, wird auch als Perikaryon bezeichnet. Die Lage dieses Perikaryons (nicht seine Fortsätze, egal wie lange und verzweigt) entscheidet über die Lagebezeichnung des ganzen Neurons (Abb. 20.7). Ein thalamisches Neuron ist also ein Neuron, dessen Perikaryon im Thalamus liegt. Der Zellkern der Neurone ist meist aufgelockert und euchromatinreich; das Zytoplasma weist häufig

das Phänomen der zytoplasmatischen Basophilie auf, die hier auch mit dem Begriff »Nissl-Schollen« bezeichnet wird. Zytoplasmatische Basophilie ist in der Regel auf große Mengen an rER zurückzuführen. Außerdem finden sich noch viele Mitochondrien und Lysosomen in den Neuronen. Das histologische Gesamtbild der Neurone weist auf hohe metabolische Aktivität, inklusive einer massiven Proteinsynthese (Nissl-Schollen) hin. Neurone sind demnach hochgradig aktive, ausdifferenzierte Zellen, die aber nicht mehr teilungsfähig sind. Bei Verlust von Neuronen ist ein Ersatz aus einem Stammzellpool aktuell klinisch nicht etabliert.

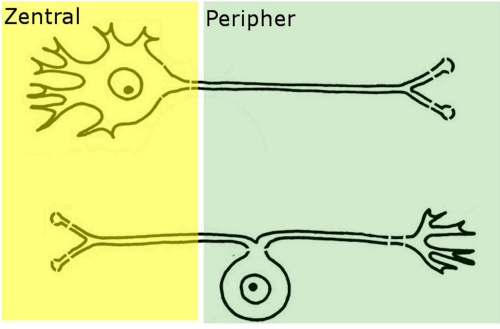

Abbildung 20.7: Die Zugehörigkeit eines Neurons zum ZNS (gelb) oder PNS (grün) bestimmt sich stets nach der Lage seines Perikaryons, unabhängig vom Verlauf des Axons oder der Dendriten. In der Abbildung ist das obere Neuron ein zentrales Neuron (Beispiel: Motoneuron im Rückenmark), das untere Neuron hingegen ist ein peripheres Neuron (Beispiel: pseudounipolare Nervenzelle im Spinalganglion). Dass die Lage des Perikaryons entscheidet, gilt analog auch für die Zugehörigkeit von Neuronen zu Kerngebieten des Gehirns oder des Rückenmarks.

Neurone können nach der Verzweigungscharakteristik ihrer Fortsätze in verschiedene Grundbautypen eingeteilt werden:

Die polare Konfiguration der Neurone kommt in drei Grundbautypen vor, in die sich alle Neurone des menschlichen Körpers einordnen lassen. Teilweise (bipolare und pseudounipolare Bautypen) lassen sich die Neurone mit bestimmten Bautypen nur an ganz wenigen Orten und in definierten Funktionen finden.

- **Multipolare Neurone:** Diese Neurone sind der am weitesten verbreitete Bautyp zentralnervöser und peripherer Neurone. Ganz typische Beispiele sind sowohl die Motoneurone des ZNS als auch die Purkinje-Zellen des Kleinhirns oder die Pyramidenzellen der Hirnrinde. Diese Zellen weisen einen multidendritischen Bereich auf, auf dem oft zahlreiche synaptische Boutons zu finden sind. Vielfach sind die synaptischen Boutons auf kleinen dornenartigen Fortsätzen der Dendriten, den *spines* zu finden. Letztere können sich grundsätzlich ab- und umbauen und sind möglicherweise ein Weg des Nervensystems, plastisch auf sich ändernde Anforderungen zu reagieren, ohne dafür neue Neurone generieren zu müssen. Ausgehend vom Axonhügel entspringt ein einzelnes Axon, das selten auch – eine bis sehr wenige – Verzweigungen (sog. Axonkollateralen) aufweisen kann. Die Dendritenbäume sind die rezeptive Zone dieser Neurone, während die Axone Aktionspotenziale vom Soma wegleiten. Der Begriff der Multipolarität ist in dem Sinne irreführend, da er nahelegt, dass diese Neurone prinzipiell in mehr als eine Richtung leiten könnten. Tatsächlich ist gemeint, dass die ankommenden Informationen enorm überrepräsentiert sind (multipel rezeptiv: verzweigte Dendriten mit spines).
- **Bipolare Neurone:** Diese Neurone sind eine Art Gegentyp zum multirezeptiven Bau der

multipolaren Neurone. Sie haben nur einen dendritischen Fortsatz mit oft nur einem bis wenigen synaptischen Kontakten und auch nur ein in der Regel sehr kurzes Axon. Ihr Vorkommen ist beschränkt auf die direkte Informationsweiterleitung und initiale Informationsverarbeitung in den großen Sinnesorganen. Bipolare Neurone kommen in der Retina vor, aber auch in den Ganglien des Innenohrs (Gehör- und Gleichgewichtsorgane). Die Erregung kommt über den Dendriten zum Perikaryon und wird direkt über das Axon weitergeleitet.

- **Pseudounipolare Neurone:** Sie besitzen einen einzigen, vom Perikaryon abgehenden Fortsatz (daher *unipolar*), der sich bald in einen peripheren und einen zentralen Fortsatz aufteilt. Beide Fortsätze müssen nach morphologischen und funktionellen Gesichtspunkten als Axone betrachtet werden (gemeinsamer Ursprung am Axonhügel, axonaler Transport, enthalten keine Nissl-Substanz, können myelinisiert sein). Trotzdem ist die Informationsverarbeitung eindeutig gerichtet (daher *pseudo*-unipolar): Einer der beiden Fortsätze leitet Informationen zum Axonhügel des Perikaryons, der andere leitet weg vom Axonhügel. Funktionell ist ein pseudounipolares Neuron nichts anderes als ein sehr langes, einzelnes Axon, das – über das im Nebenschluss liegende Perikaryon hinweg – Informationen über sehr weite Strecken transportieren kann. Das Perikaryon spielt für die Informationsverarbeitung keine Rolle, sondern ist die trophische (ernährende und versorgende) Einheit für die oft sehr langen Fortsätze der pseudounipolaren Zelle. Die Fortsätze dieser Zellen können dabei riesige Strecken überbrücken (z. B. von Muskelspindeln oder Hautsinnesorganen des Fußes bis zur Medulla oblongata am oberen Ende des Rückenmarks, meist weit mehr als einen Meter). Die pseudounipolaren Nervenzellen haben wegen ihrer enorm langen Fortsätze riesige Perikarya und sind charakteristisch für die Spinalganglien.

Neurone weisen zytologische Eigenheiten auf:

Trotz ihrer vielfältigen Gestalt und Größen sind einige grundlegende Merkmale bei allen Neuronen vorhanden und stellen damit gemeinsame Merkmale dieser wichtigen Gruppe von Zellen dar.

Perikaryon und Zytoplasma: Durch ihre oft sehr langen Fortsätze sind Neurone insgesamt eher große Zellen, die einen auffälligen Zellleib haben. Ihre metabolische Aktivität dient sowohl dem Selbsterhalt als auch der Synthese von Transmittern und Rezeptoren und dem Unterhalt der axonalen Transportsysteme. Sie sind daher metabolisch sehr aktiv und als Zeichen der ausgedehnten Proteinsynthese finden sich sowohl prominente Nucleoli im Zellkern als auch zytoplasmatische Basosphilie, verursacht durch Ansammlungen von rauem ER im Zytoplasma. Die zytoplasmatische Basophilie bei Neuronen wird auch mit dem Eigennamen Nissl-Schollen bezeichnet. Zellkern und Zytoplasma mit darin liegenden Membran-Organellen werden gemeinschaftlich gern als Perikaryon bezeichnet. Die Lage des Perikaryons entscheidet bei der Benennung des Neurons über seine neuroanatomische Zugehörigkeit, unabhängig von den Axonen, die in ganz andere und weit entfernte Regionen des ZNS ziehen können.

Neurofilamente: Neuronen haben Intermediärfilamente, die typisch für diese Gruppe von

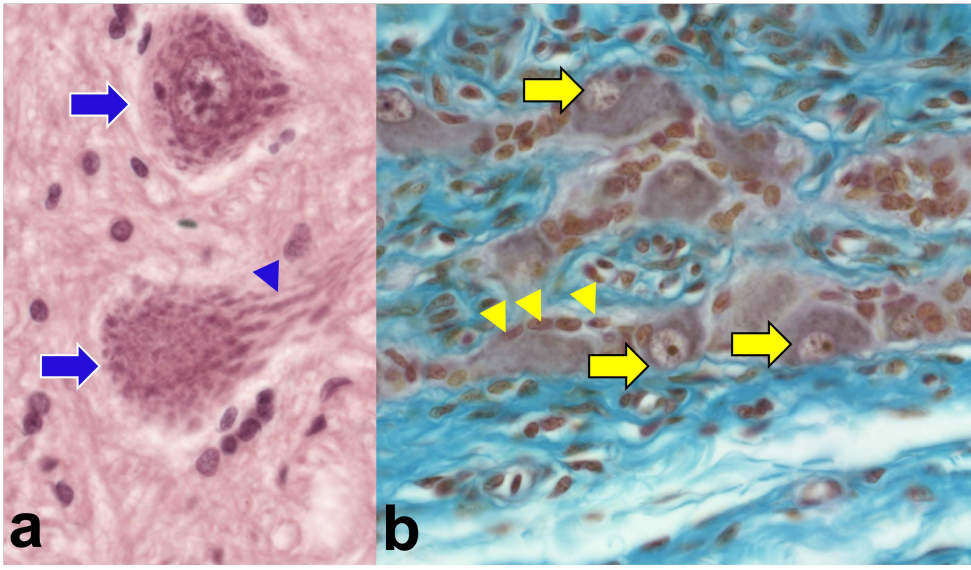

Abbildung 20.8: Die typische Histologie von Neuronen zeigt relativ große Zellen mit prominentem Nucleolus. **(a)** Als Beispiel eines zentralen Neurons werden hier die multipolaren, cholinergen Motoneurone in der grauen Substanz des Rückenmarks gezeigt (blaue Pfeile). Bei dem Fortsatz, der bei einem dieser Neurone angeschnitten ist, handelt es sich um einen Dendriten (blauer Pfeilkopf). Er weist Nissl-Schollen auf. Am Axonhügel wäre kein Platz für Nissl-Schollen wegen der hier massierten Mikrotubuli für den axonalen Transport. Um die Neurone herum sind Zellkerne von Gliazellen und auch Endothelzellen sichtbar. **(b)** Als Beispiel typischer peripherer Neurone sind hier Nervenzellen des Plexus myentericus dargestellt (gelbe Pfeile). In ihrer unmittelbaren Umgebung werden sie von Mantelzellen begleitet (gelbe Pfeilköpfe), die zur Glia des PNS gehören. Die hier eingesetzte Trichrom-Färbung färbt das Bindegewebe blau. Im ZNS sind Neurone nicht von Bindegewebe eingebettet. Screenshots der Histologi@-Präparate 1-004-rueckenmark-he, 2-005-oesophagus-cardia-goldner.

Zellen sind. Die wichtigsten sind die Neurofilamente (NF-L, NF-M und NF-H). Die immunhistochemische Detektion dieser Proteine erlaubt es, Neurone oder ihre Abkömmlinge sehr sicher nachzuweisen.

Axonhügel: Der Axonhügel ist diejenige Region des Perikaryons, von der aus das Axon seinen Ursprung nimmt. In normalen histologischen Färbungen sind hier keine Organellen, insbesondere keine zytoplasmatische Basophilie (keine Nissl-Schollen) zu erkennen. An dieser Stelle formieren sich um das dort liegende Centriol die Mikrotubuli, die das Axon durchziehen und als Leitschienen für anterograden und retrograden axonalen Transport dienen. Im Bereich des Axonhügels ist daher kein Platz für andere große Organellen wie rER oder Golgi-Apparate. Mitochondrien kommen allerdings nicht nur im Axonhügel, sondern auch im gesamten Verlauf des Axons vor. Sie dienen der lokalen Bereitstellung von ATP für den axonalen Transport und können selbst axonal transportiert werden.

Axonaler Transport: Die Axone können für zelluläre Dimensionen enorme Längen erreichen und in weit entfernte Körperregionen ziehen. Diese entfernt liegenden und nur durch

dünne Fortsätze mit dem Perikaryon verbundenen Zellbestandteile können nicht mehr durch Diffusion alleine versorgt werden. Die Transportdauer aus dem Zytosol oder zurück ins Zytosol wäre zu lange. Darum wird die Transportmaschinerie, die bei allen Zellen den vesikulären Shuttleverkehr der intrazellulären Membransysteme organisiert, für den axonalen Transport instrumentalisiert. Nicht nur transmitterhaltige Vesikel, sondern auch verschiedenste Organellen - wie beispielsweise Mitochondrien - können dabei durch die Axone wie durch U-Bahn-Tunnel hindurch in die Peripherie geschleppt (anterograder axonaler Transport) oder auch zurücktransportiert werden (retrograder axonaler Transport). Die zytoskelettale Grundlage dieser Transporte sind Mikrotubuli, deren Minus-Enden am Zentrosom am Axonhügel liegen. Der Transport ist aktiv und verbraucht ATP. Dafür sind die Motorproteine Kinesin (anterograder Transport) und Dynein (retrograder Transport) verantwortlich. Der Transport durchquert in beide Richtungen die ganze Axonlänge, endet aber in den synaptischen Buttons, wo das Cargo entlassen wird. Die letzten Mikrometer zur präsynaptischen Membran übernimmt dann das Actinsystem (analog zu allen anderen Körperzellen, wo es nur nicht in Axonen und synaptischen Buttons geschieht). Um diesen letzten Transportschritt zu übernehmen, wird häufig Ca^{2+} zur Aktivierung dieses Actinsystems benötigt. Mehr dazu in der Physiologie.

Transmitter und Rezeptoren: Als Regel kann gelten, dass Neurone nur einen Haupttransmitter besitzen, der an den axonalen Synapsen zur Erregungsübertragung freigesetzt wird. Darum können Neurone oft auch nach diesem Transmitter benannt werden (cholinerge Neurone haben Acetyl-Cholin als Transmitter, dopaminerge Neurone haben Dopamin als Transmitter etc.). Des Weiteren gilt, dass Neurone über verschiedene Rezeptoren verfügen, um die (verschiedenen) Transmitter anderer Neurone an ihren postsynaptischen Membranen verarbeiten zu können. Dabei können Transmitter entweder hemmend oder aktivierend auf die postsynaptischen Membranen wirken. Neurone sprechen also in der Regel nur eine Sprache (Transmitter), können selbst aber verschiedene Transmitter empfangen.

Zellzyklus (G0): Neurone sind in der Regel nur prä- und perinatal im Zellzyklus. Im späteren Leben ist die Proliferation von Neuronen ausgeschlossen; sie sind dauerhaft in G0. Trotz vieler Bemühungen ist der Ersatz ausgefallener Nervenzellen klinisch noch nicht in aller Breite möglich, jedenfalls bis heute nicht klinische Routine. Neurone, die zugrunde gegangen sind, können nicht ersetzt werden.

20.2.2 Glia

Merksätze zur Glia

- Astroglia und Oligodendroglia sind die beiden Zelltypen der Glia des ZNS, die neuroepithelialer Herkunft sind. In diesem Skript werden sie daher als autochthone Glia bezeichnet.
- Die Mikroglia stammt aus dem Knochenmark. Diese Zellen sind sekundär in das Neuroepithel eingewandert (allochthone Glia) und dienen Abwehrfunktionen.
- Die Astroglia bildet Fortsätze zu den Basallaminae der ZNS-Kapillaren aus und

zusätzlich Fortsätze zu den benachbarten Perikarya der Neurone. Auf der Gefäßseite bilden diese Zellen einen dichten Abschluss und tragen zur Ausbildung der Blut-Hirn-Schranke bei. Sie sind Stütz- und Versorgungszellen der Neurone und beteiligen sich auch an der Metabolisierung freigesetzter Transmitter.

- Die Oligodendroglia übernimmt die Spezialfunktion der Bildung zentralnervöser Myelinscheiden. Ein Oligodendrozyt bildet mehrere Myelinscheiden für benachbarte Axone. Die kleinen runden Zellkerne der Oligodendrozyten kommen darum besonders häufig in Bahnsystemen, d. h. in der weißen Substanz des ZNS, vor.
- Alle Gliazellen sind im Zellzyklus oder rasch zur Proliferation aktivierbar. Im Unterschied zu den Neuronen sind sie nicht irreversibel in G0. Größere Gewebedefekte im Nervengewebe können daher nur von Gliazellen (nicht aber von Neuronen) geschlossen werden. Dies wird als gliöse Narbe bezeichnet, in Analogie zu bindegewebigen Narben. Gliöse Narbenbildung hat aber nicht viel mit sonstigen Narben gemein; es handelt sich um eine epitheliale Zellansammlung ohne nennenswerte Matrixbildung, nicht um Bindegewebe.

Für alle Typen von Gliazellen gilt, dass sie nicht dauerhaft in G0 sind wie das bei Neuronen der Fall ist. Sie können proliferieren oder sind rasch zur Proliferation aktivierbar. Beim Untergang großer Neuronengruppen, wie das zum Beispiel bei Schlaganfällen geschehen kann, werden abgestorbene Nervenzellen in solchen Defekten, u. a. unter Mitwirkung von Gliazellen, abgeräumt und anschließend die Defekte durch Proliferation von Gliazellen räumlich geschlossen. Die Funktion der Neurone kann allerdings damit nicht ersetzt werden. Man bezeichnet das Ergebnis dann als gliöse Narbe in Analogie zur Narbenbildung im Bindegewebe. Eine gliöse Narbe ist allerdings keine Bindegewebsstruktur, sondern eine Defektheilung des neuroepithelialen Grundgewebes.
Die Gliazellen können aufgrund ihrer Abstammung aus dem Neuroepithel oder dem Knochenmark in zwei große Glia-Klassen unterteilt werden:

Autochthone Glia

Zur autochthonen Glia werden in diesem Text diejenigen Gliazelltypen gerechnet, die aus dem Neuroepithel hervorgegangen sind und damit mit den Neuronen selbst noch relativ eng verwandt sind. Sie sind grundsätzlich selbst auch Bestandteile des Neuroepithels und übernehmen Verankerungs-, Ernährungs- und generell Unterstützungsfunktionen für die Neurone.
Zwei wesentliche Zelltypen gehören zu den autochthonen Gliazellen:

Astroglia:

Die Astroglia kann als Abkömmling der basalen Lage des neuronalen Epithels interpretiert werden und ist direkt mit der perikapillären Basallamina der hirnversorgenden Kapillaren in Kontakt; die Fortsätze bilden dabei eine geschlossene Lage um die Kapillaren. Die Astroglia hat aber nicht nur Fortsätze in Richtung der subendothelialen Basallamina der Kapillaren. Sie hat auch Fortsätze in Richtung der Neurone, die von der Astroglia wie Stars beim *stage diving* behandelt werden. Beim *stage diving* springt ein Star von der Bühne und lässt sich vom Publikum auf Händen weiterreichen. Das Publikum ist dabei eine Metapher für Astrozyten: Die Beine

auf dem Boden (kapilläre Basallamina), die Hände zum Star hin erhoben (astrozytäre Fortsätze zum Neuron). So können Sie sich die anatomische Position der Astrozyten zwischen Kapillaren und Neuronen vorstellen. Die Neurone sind also gewissermaßen schwebend im Epithelverband getragene, hoch differenzierte Stars unter den Derivaten des Neuroepithels. Wichtige Funktionen der Astroglia umfassen Ernährung und Unterhalt der Neurone, Kontrolle des perineuronalen Milieus (neuronale Fortsätze) und die Mitwirkung bei der Ausbildung der Blut-Hirn-Schranke (Fortsätze in Richtung der Kapillaren). Die astroglialen Fortsätze schließen sich unter den Hirnhäuten zu einer geschlossenen Schicht zusammen, die aus vielen Einzelfortsätzen von Astrozyten besteht: *Membrana glia limitans*.

Oligodendroglia:
Die Oligodendrozyten sind die Zellen der Oligodendroglia. Im Unterschied zur Astroglia nehmen sie keinen Kontakt zur Basalmembran der Endothelien auf. Sie haben auch nur wenige Zellfortsätze, die sich besonders gestalten und auch eine besondere Funktion wahrnehmen. Ihre Zellfortsätze bilden Myelinscheiden für benachbarte Axone, die sie – analog zu den Schwannschen Zellen im PNS – umwickeln. Eine einzige Oligodendrogliazellen umwickelt dabei wenige (3–5) Axone in ihrer unmittelbaren Nachbarschaft. Die Myelinscheiden im ZNS sind kleiner als die Myelinscheiden im PNS, weil Olidogodendroyzten kleinere Zellen als die Schwannschen Zellen sind, die die Myelinscheiden im PNS bilden. Außerdem müssen sie ja mehrere Myelinscheiden aufbauen und unterhalten. Oligodendrozyten kommen aufgrund dieser besonderen Funktion besonders häufig in Bahnen des ZNS vor, wo sich viele Axone bündeln.

20.2.3 Allochthone Glia: Mikroglia

Überall eingestreut im ZNS liegen kleine Gliazellen, die als Mikroglia bezeichnet werden. Sie sind keine Derivate des Neuroepithels, sondern später eingewanderte Knochenmarksderivate. Ihre wesentliche Aufgabe ist die unspezifische Abwehr im ZNS, z. B. bei der Phagozytose untergegangener Zellen. Sie sind im Falle von Läsionen und Entzündungen rasch aktivierbar und eine first line defense des ZNS. Die Mikroglia kann solche Aufgaben übernehmen, ohne daß dafür die Blut-Hirn-Schranke geöffnet werden muss. Findet letzteres im Rahmen einer Enzephalitis doch statt, entwickelt diese Öffnung für nicht-nervale Immunzellen ein erhebliches Schädigungspotenzial.

20.2.4 Autochthone Glia des peripheren Nervengewebes: *Schwannsche Zellen und Mantel- bzw. Satellitenzellen*

Auch im peripheren Nervensystem finden sich Zellen, die wie die peripheren Neurone aus der Neuralleiste stammen und die auswachsenden Axone begleiten (Schwannsche Zellen) bzw. große Perikaryen in Ganglien ummanteln (Mantel- oder Satellitenzellen, Abb. 20.8). Alle Axone im peripheren Nervensystem werden von Schwannschen Zellen begleitet. Dies kann entweder ohne Ausbildung einer Myelinscheide geschehen (mehrere Axone in einer Schwannschen Zelle: marklose Nervenfasern) oder aber unter Ausbildung komplexer mehrfacher Wicklung der Zellmembran der Schwannschen Zelle um ein Axon (markhaltige Nervenfaser: ein Axon

eingebettet in eine Myelinscheide, Abb. 20.5). Die Schwannschen Zellen bilden also die Myelinscheiden peripherer Axone. Anders als die Oligodendroglia im ZNS bildet jede Schwannsche Zelle nur eine einzige Myelinscheide um ein peripheres Axon. Je größer die Schwannschen Zellen, desto dicker und länger die Myelinscheiden, die sie bilden, und desto dicker und schneller leitend die Nervenfaser. Größe der Schwannschen Zellen, Durchmesser der Nervenfaser und Leitungsgeschwindigkeit hängen auf dieser morphologischen Grundlage miteinander zusammen. Je größer die Schwannsche Zelle, umso größer das Internodium zwischen zwei Ranvierschen Schnürringen und umso schneller die Leitungsgeschwindigkeit. Als Nervenfasern werden im PNS die morphologische und funktionelle Einheit eines Axons und der zugehörigen Schwannschen Zellen bezeichnet. Diese beiden Zelltypen neuroektodermaler Herkunft werden stets durch eine Basallamina vom umgebenden Bindegewebe, das man dann als Endoneurium bezeichnet, abgegrenzt. Mit Ausnahme der freien Nervenendigungen (ganz wesentlich für die Schmerz- und teilweise auch für die Temperaturrezepetion) kommen im peripheren Nervensystem Axone nur in Begleitung Schwannscher Zellen vor. Wenn die Schwannschen Zellen keine Myelinscheiden bilden, so liegen mehrere Axone in länglichen Vertiefungen der Schwannschen Zellen. Nervenfasern mit Myelinscheiden werden als markhaltige Nervenfasern bezeichnet. Nervenfasern mit Schwannschen Zellen, aber ohne Myelinscheiden werden als marklose Nervenfasern bezeichnet.

20.2.5 Enkapsis

Als Enkapsis bezeichnet man die hierarchische bindegewebige Bündelung, die in Nervenfaserbündeln, d. h. den Nerven des PNS, auftritt. Sie kann analog zur Enkapsis bei der Skelettmuskulatur begriffen werden. Dabei wird das Bindegewebe, das sich direkt an die Basallamina einer einzelnen Nervenfaser im Nerven anschließt, als Endoneurium bezeichnet. Die äußere Umhüllung des gesamten Nerven wird als Epineurium und die verschiedenen Hierarchiestufen der Bündelung dazwischen als Perineurium bezeichnet.

20.3 Besondere Regionen des ZNS und Prinzipien der Axonregeneration im PNS

Da die Verläufe peripherer Axone sehr lang sind und auch teilweise an exponierten Stellen zu finden sind (z. B. N. radialis bei Humerusfrakturen, Äste des N. facialis bei Gesichtsverletzungen, Peroneusparese nach fehlerhafter Polsterung eines Gipses etc.), können Unterbrechungen durch Druck oder Schnittverletzung entstehen. Die Unterbrechung des axonalen Transportes und auch die potenzielle Öffnung des Axons durch einen Schnitt führen zum Untergang des Axons distal des Traumas (Wallersche Degeneration). In vielen Fällen bleibt aber das Perikaryon noch erhalten und beginnt nach einer Phase der Reorganisation damit, die Zielstruktur neu zu suchen. Dazu sprossen aus dem Axonstumpf neue Axone aus, die sich den Weg in die Peripherie suchen. Als Leitschienen zur Zielzelle dient dabei die Basallamina der ursprünglichen Nervenfaser. Das Wachstum des aussprossenden Axons ist allerdings langsam und es kann Wochen bis Monate dauern, bis das Zielgebiet wieder erreicht wird – dann meist auch nicht von allen traumatisierten Axonen.

Dieser Mechanismus der Findung von Zielregionen auswachsender Axone ist im ZNS postembryonal sehr erschwert bis unmöglich, weil die Bahnen des ZNS ja im Neuroepithel selbst verlaufen; eine Basallamina zur Richtungsfindung gibt es nicht. Die Radial-Glia und die speziellen Wachstumsfaktoren, die im embryonalen Gehirn die Zielfindung mit unterstützt hatten, sind nicht mehr vorhanden. Ausserdem bildet sich rasch eine gliöse Zellansammlung (gliöse Narbe), die die Zielfindung zusätzlich erschwert. Unterbrechungen von Bahnen im ZNS mit Axon-Untergängen sind daher in der Klinik faktisch irreversibel, selbst wenn zugehörige Perikaryen in Regionen des ZNS liegen, die nicht von der Läsion (z.B. dem Schlaganfall) betroffen waren und das Ereignis überstanden haben sollten. Die funktionelle Adaptationsfähigkeit und Flexibilität des ZNS und die Möglichkeit der Teilrekonstitution von Funktionen nach solchen schweren Ereignissen beruht primär nicht auf dem Aussprossen neuer Axone, sondern auf geänderter Nutzung und Verschaltung noch bestehender Verbindungen.

20.4 Regionale Besonderheiten

20.4.1 Plexus chorioideus

Im Inneren des Neuralrohres und der späteren Liquorräume fließt der Liquor cerebrospinalis, in Kurzform meist einfach nur Liquor genannt. Diese Flüssigkeit wird an einigen wenigen Stellen an der Wand des Neuralrohres produziert. Diese Bereiche sind die Plexus choriodei. Dort hat sich kein vielschichtiges Neuroepithel gebildet, sondern ein einschichtiges kubisches Epithel, das stark kapillarisierten, zottenähnlichen Auffaltungen und Verzweigungen aufliegt. Im Bereich des Plexus haben sich also Gefäße mit begleitendem Bindegewebe direkt unter der Oberfläche eingelagert. Aus diesem Grund findet sich im Plexus chorioideus sehr viel mehr Bindegewebe als sonst im ZNS. Das Epithel des Plexus chorioideus ist neuroektodermaler Herkunft und verfügt über die Fähigkeit, den Liquor cerebrospinalis – im Wesentlichen eine sehr proteinarme Elektrolytlösung – zu produzieren.

20.4.2 Retina

Die Retina ist entwicklungsgeschichtlich ein Teil der Rinde des Zwischenhirns (Diencephalon), der sich ausgestülpt hat und nun als Sinnesorgan für die Lichtwahrnehmung dient. Die Verbindung aus der Retina zum Corpus geniculatum laterale (Thalamus) wird als Nervus opticus bzw. nach dem Chiasma opticum als Tractus opticus bezeichnet. Es handelt sich morphologisch um eine Hirnbahn, die außerhalb der Kalotte und des ZNS verläuft. Nervus und Tractus opticus sind daher von Dura umgeben – wie alle anderen Anteile des ZNS auch. Die Retina kann folglich als spezialisierter Teil der Hirnrinde des Diencephalons betrachtet werden.

20.4.3 Neurohämalorgane des ZNS

In nahezu allen Bereichen des ZNS ist die Barriere zwischen Blut und der (die Neurone und die autochthone Glia umspülenden) Extrazellulärflüssigkeit des ZNS (diese entspricht in ihrer Zusammensetzung dem Liquor cerbrospinalis) geschlossen. Hier ist die Rede von der Blut-Hirn-Schranke. Die morphologischen Grundlagen sind die tight junctions der Endothelien,

teilweise auch die basalen Fortsätze der Astroglia. An einigen wenigen Stellen finden sich fenestrierte Endothelien, oft verbunden mit Sensor-Funktionen (z.B. Brechzentrum) oder mit neuroendokrinen Funktionen (Hypophyse, Epiphyse, Eminentia mediana). An diesen wenigen Stellen sollen also explizit Stoffe im Serum bzw. Plasma wahrgenommen werden oder aber Hormone ausgeschleust werden. Vor allem die neuroendokrinen Zonen werden dabei gern auch als Neurohämalorgane bezeichnet. Dazu zählen:

Neurohypophyse: Hier werden Hormone wie Oxytocin und ADH freigesetzt, die in Kerngebieten des Hypothalamus produziert und über anterograden axonalen Transport in die Neurohypophyse transportiert werden.

Eminentia mediana: Dieser Bereich liegt im Übergangsbereich zwischen Hypothalamus und Hypophyse im proximalen Bereich des Hypophysenstiels. Dort werden Liberine und Statine von Axonen aus dem Hypothalamus freigesetzt. Sie gelangen über das hypophyseale Portalgefäßsystem in die Adenohypophyse, wo sie die Hormonproduktion der Adenohypophyse steuern.

Epiphyse: Hier geht es vorrangig um die Freisetzung von Melatonin.

Area postrema: Hier sitzt das Brechzentrum, das auf bestimmte Stoffe im Blut mit Übelkeit und Brechreiz reagiert; es geht hier nicht um neuroendokrine Sekretion. Vielmehr steht eine Form der Chemorezeption im Mittelpunkt.

Weiterlesen, Schmökern, Keine Pflicht...

Escartin, Carole u. a. (2021). „Reactive astrocyte nomenclature, definitions, and future directions“. In: *Nature Neuroscience* 24.3, S. 312–325.

IV Mikroskopische Anatomie

21 Kreislauforgane 265
22 Blut und Blutbildung 281
23 Immunsystem: Eine Einführung 295
24 Primäre Abwehrorgane 303
25 Sekundäre lymphatische Organe 311
26 Auge 327
27 Innenohr 343
28 Haut und Hautanhangsgebilde 355
29 Atmungsorgane 371
30 Endokrine Organe 383
31 Mundhöhle 403
32 Magen-Darm-Trakt (Rumpfdarm) 413
33 Leber, Gallenwege und Pankreas 439
34 Niere und Harnwege 455
35 Geschlechtsorgane 473
36 Zentrales Nervensystem 523
37 Danke.... 537

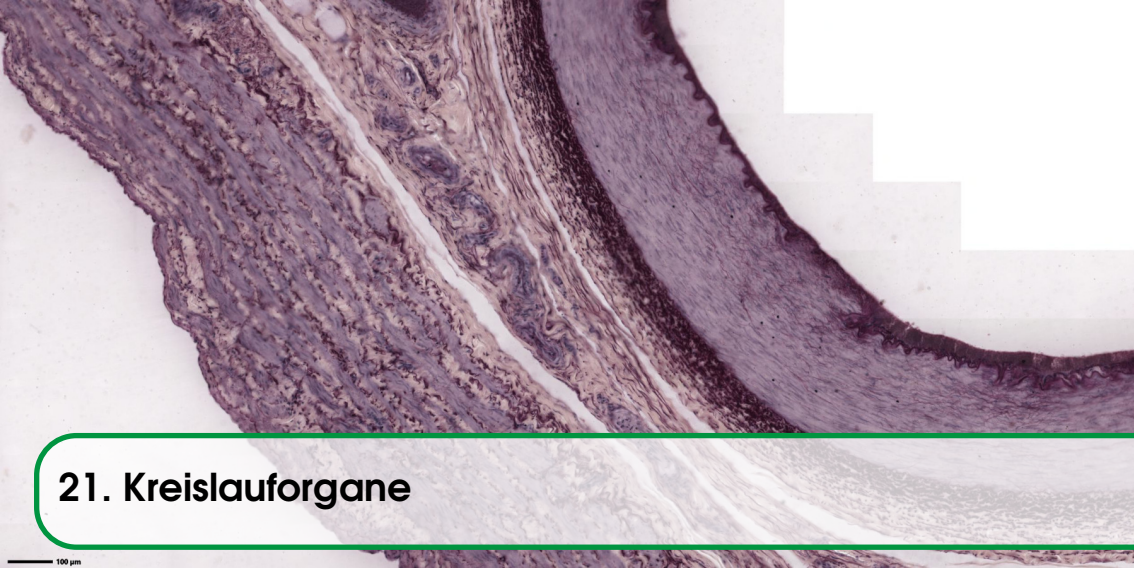

21. Kreislauforgane

Lernziele: Kreislauforgane

- Organisation des Kreislaufs: Herz, großer Kreislauf, kleiner Kreislauf, Lymphgefäßsystem
- Gliederung des Herzens: rechtes und linkes Herz, Vorhöfe und Kammern, Herzklappen
- Wandschichten des Herzens: Endo-, Myo- und Epikard
- Wiederholung: DD Herzmuskel - Skelettmuskel
- Organisation des Erregungsbildungs und -leitungssystems, Unterschiede zum Arbeitsmyokard, Einflüsse des vegetativen Nervensystems
- Myoendokrine Zellen
- Definition, Struktur und Funktion von Arterien und Venen
- Unterschiedliche Struktur (DD) und Funktion der Arterien vom elastischen und muskulären Bautyp
- Organisation der Mikrozirkulation, Struktur und Funktion von Arteriolen, Kapillaren und Venolen
- Kapillartypen (kontinuierlich, diskontinuierlich, gefenstert, Sinusoide), Vorkommen und Beziehung zwischen Ultrastruktur und Permeabilitätseigenschaften

Kurspräparate zu Herz:

1. Herz, HE (1-086-herz-he)
2. Herz, Schwein, HE, Purkinjefasern (1-050-herz-schwein-he-purkinjefasern)

Kurspräparate zu Leitungsgefäße:

1. Aorta, Masson-Trichrom (1-020-aorta-masson-trichrom)
2. Aorta, Elastika (1-032-aorta-elastica)
3. Arterie und Vene, HE (1-048-arterie-vene-he)
4. Arterie und Vene, Resorcin-Fuchsin (1-049-arterie-vene-resorcin-fuchsin)

Kurspräparate zu Endstrombahn, Lymphgefäße:

1. Arteriolen, Venolen, Kapillaren sind in fast allen Präparaten zu diagnostizieren z.B. Cardia Magen, Goldner (2-005-oesophagus-

cardia-goldner)
2. Lymphgefäße (ggf. mit Klappe), z.B. Lymphknoten, HE (1-021-mesenterialer-lymphknoten-he)
3. Blutkapillaren (EM 9)
4. Lymphkapillaren (EM 10)

Die Kreislauforgane sind ein zentrales Thema der Medizin. Erkrankungen mit Kreislaufbeteiligung sind sehr häufig und viele davon auch potenziell schwerwiegend. In der Medizin wurden jedoch für verschiedene Abschnitte des Kreislaufs therapeutische Maßnahmen entwickelt: Zur Verbesserung der Herzfunktion sind medikamentöse und interventionelle Maßnahmen etabliert – bis hin zur Transplantation. Für Gefäße mittlerer Größe gibt es gefäßchirurgische Optionen für einen Gefäßersatz, d. h. auch hier können Ausfälle medizinisch angegangen werden. Eine Übersicht des Kreislaufsystems finden Sie in Abb. 21.1.
Ein entscheidender Teil des Kreislaufs hat sich bisher jedoch effektiven interventionellen Maßnahmen weitestgehend entzogen: die für den Stoffaustausch zuständige Endstrombahn, die Kapillaren. Bei häufigen Erkrankungen (wie z. B. dem Diabetes mellitus, aber auch bei anderen Erkrankungen) tritt bei chronischem Verlauf eine Komplikation auf, die man als Mikroangiopathie bezeichnet. Sie betrifft die Kapillaren beispielshalber der unteren Extremität und kann bei entsprechendem Schweregrad nur noch durch Amputation von Gliedmaßen (Zehen, Fußteile, Unterschenkel etc.) behandelt werden. Dass überhaupt eine verstümmelnde therapeutische Vorgehensweise notwendig ist, zeigt, wie schwierig der therapeutische Zugang zur Endstrombahn immer noch ist. Darum stellt dieses Kapitel – etwas ungewöhnlich – diesen peripheren Abschnitt, die Endstrombahn, an den Anfang.

Grundsätzliches zu den Kreislauforganen

- Der Blutkreislauf transportiert Nährstoffe, Abbauprodukte, Atemgase, Hormone, Wärme u. v. a. m.
- Für jede Zelle in unserem Körper sind diese Funktionen überlebensnotwendig.
- Unersetzbarer Abschnitt des Systems ist die kapillare Austauschstrecke (die Pumpe oder große Gefäße können – jedenfalls prinzipiell – ersetzt werden).
- Die entscheidende Zelle für die Austauschfunktionen (und für viele andere Funktionen) ist die Endothelzelle.

21.1 Die Peripherie: Bau und Funktion der Kapillaren

Die Kapillaren sind die Zone des Stoffaustausches im Blutkreislauf. Sie sind damit der lebensentscheidende Ort, damit der Kreislauf seine Funktion erfüllen kann. Die Pumparbeit des Herzens und auch die dazwischen geschalteten Blut(leitungs)gefäße dienen im Wesentlichen dem Zweck, einen adäquaten Blutfluss durch die Endstrombahn zu erzeugen und zu kontrollieren. Das Prinzip, nach dem die Endstrombahn aufgebaut ist, ist einfach. Es gibt zwei wesentliche Schichten in der Wand der Kapillaren:

- Das Endothel der Kapillaren ist ein typisches einschichtiges Plattenepithel, das das Kapillarlumen umschließt. Seine apikale Seite grenzt an das strömende Blut.

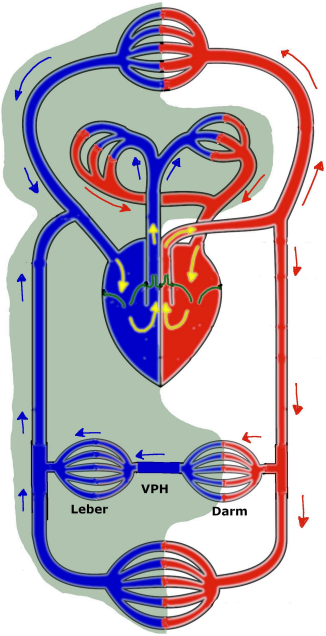

Abbildung 21.1: Schema des Blutkreislaufs. Die Pfeile zeigen die Strömungsrichtung in den Blutgefäßen. Strömung zum Herzen hin definiert Venen, Strömung vom Herzen weg definiert Arterien. Die Farbe von Lumen und auch Pfeilen korrespondiert zum Sauerstoffgehalt (rot: arterielles Blut; blau: venöses Blut). Der Darm ist mit der Leber über ein spezielles Gefäßsystem verbunden, das zwei Kapillarbetten aufweist (eines im Darm, eines in der Leber). Das dazwischen liegende Gefäß ist ein Portalgefäß (hier: die Vena portae hepatis, VPH). Portalgefäße verbinden zwei aufeinander folgende Kapillarbetten. Portalkreisläufe sind immer von hoher funktioneller Relevanz. Für die Mikroskopische Anatomie ist auch der grün hinterlegte Bereich wichtig, der als Niederdrucksystem bezeichnet wird (Druck von maximal 40 mmHg, meist viel weniger). Zu ihm gehört auch der gesamte Pulmonalkreislauf, inkl. der dortigen Arterien. Im nicht hinterlegten Hochdrucksystem finden sich vor allem der linke Ventrikel und die arteriellen Blut(leitungs)gefäße, in denen wesentlich höhere Drücke (arterieller Mitteldruck ca. 100 mmHg) herrschen. Der Wandbau der Gefäße hängt wesentlich vom physiologischen Druck ab. In der Histologie ist der Wandbau das wichtigste Kriterium zur Unterscheidung von Gefäßen.

- Die basolaterale Seite des Endothels wird von der endothelialen Basallamina unterlagert, die die Grenze zum umgebenden perikapillären Bindegewebe bildet. Umhüllt von Duplikaturen der subendothelialen Basalmembran und damit eingebettet in diese (d. h. noch nicht zum Bindegewebe gehörig) finden sich eingestreut entlang der Kapillaren immer wieder Zellen, die als Perizyten bezeichnet werden. Diese Zellen sind im Regelfall ruhende Zellen. Sie können aber aktiviert werden, proliferieren und sich dann am Um- und Aufbau von Kapillaren beteiligen.

In den meisten Organen betragen typische Kapillardurchmesser 5–7 μm, d. h. etwas weniger als der Durchmesser der Erythrozyten (7,5 μm). In vielen Organen werden Erythrozyten bei der Passage der Kapillaren plastisch etwas deformiert und schieben sich auf diese Weise mit physischem Wandkontakt durch die Kapillare. Damit kommt ihre Membran unmittelbar in Kontakt zur Endothelmembran. Das ist wichtig, um die Diffusionsstrecken im Kapillarbett zu verkürzen. Ein weiterer wichtiger Mechanismus ist die sehr dünne, flächige Gestalt des Endothels. Auch durch die geringe Dicke des Endothels (bis auf wenige Ausnahmen ein durchgängiges Merkmal des Endothels überhaupt) wird der rein passive, diffusive Gasaustausch mit dem umliegenden Gewebe erleichtert. Die Diffusion wird unmittelbar ineffizienter, wenn die Diffusionsstrecke länger wird (siehe Lehrbücher der Physiologie: Gesetze der Diffusion).

Zytologisch sind Endothelzellen durch viele Caveolae an der Zelloberfläche gekennzeichnet. Diese können – besonders häufig in kontinuierlichen Kapillaren – girlandenartig an der Ober-

fläche angeordnet sein. Sie sind hier Zeichen einer vermehrten Transzytose. In solcher Dichte treten Caveolae nur in glatten Muskelzellen und in Endothelzellen auf.

21.1.1 Endothel: vielfältige Funktionen und Aufgaben

Neben der Aufgabe, den Gasaustausch durch ihre flache Morphologie zu erleichtern, spielen Endothelien auch für andere Funktionen eine wichtige Rolle. Obwohl sie flach und relativ organellenarm sind, sind sie keineswegs als passive Wandbegrenzung von Blutgefäßen zu begreifen. Manche solcher zusätzlichen Funktionen finden nur in bestimmten Kapillarbetten statt, wodurch sich Endothelzellen je nach anatomischer Zuordnung auch in der Funktion unterscheiden können (während ihre Morphologie im HE-Schnitt immer ähnlich dünn ist). Im Folgenden sind einige dieser Zusatzfunktionen aufgeführt:

- Endothelzellen können sowohl prothrombotische Faktoren (z. B. von-Willebrand-Faktor, Gewebefaktor) als auch antithrombotische Faktoren (z. B. Thrombomodulin, Prostazykline) freisetzen.
- Endothelzellen sezernieren im konstitutiven Modus wichtige Proteine der subendothelialen Basallamina (Kollagen IV, Laminin).
- Endothelzellen können Vasokonstriktion (Endothelin, Angiotensin Converting Enzyme) und auch Vasodilatation beeinflussen (Stickoxidproduktion (NO), Prostazykline).
- Wachstumsfaktoren und auch Immunmodulatoren können von Endothelzellen sezerniert werden.
- Für alle zum Blut hingewandten Oberflächen von Kapillarendothelien gilt, dass eine meist sehr stark negativ geladene Glykokalyx zur apikalen Domäne (Blutseite) hin existiert. Dieses Ladungsmuster an der Endotheloberfläche ist nicht nur antikoagulatorisch wichtig, sondern minimiert auch den Membrankontakt stark negativ geladener Moleküle im Plasma.

Durch Störungen der Endothelfunktion können viele Symptome ausgelöst werden und die Störungen können mit vielen pathologischen Prozessen interagieren. Da das Kapillarbett in der Versorgung des Körpers eine derart zentrale Stellung einnimmt, sind endotheliale Dysfunktionen oft hochgefährliche und viele Organe gleichzeitig betreffende Syndrome.
Je nach der Gestalt des Endothels und seiner Geschlossenheit kann man verschiedene Bautypen von Kapillaren unterscheiden.

21.2 Bautypen von (Blut-)Kapillaren

Kapillaren werden in verschiedenen Organen in nahezu allen histologischen Präparaten mit angeschnitten und sind häufig zu sehen. Während die im Folgenden dargestellten Bautypen sich nur im Elektronenmikroskop wirklich sicher unterscheiden lassen, ist die lichtmikroskopische Morphologie der Kapillaren von hoher Relevanz für Diagnostik und Praxis. Sie finden typische histologische Bilder verschiedener Organe in Abb. 21.3 zusammengestellt.

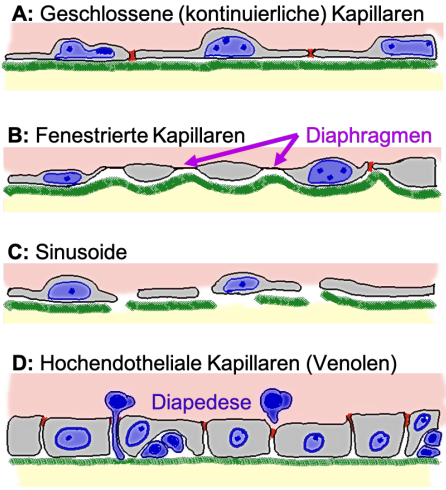

Abbildung 21.2: **A:** Geschlossene Kapillaren weisen eine durch tight junctions fest geschlossene Endotheloberfläche auf. Solche Kapillaren findet man zum Beispiel in Muskulatur und Gehirn. **B:** Fenestrierte Kapillaren weisen runde, fleckförmige Fenestrae – die Diaphragmen – auf. Hier liegen apikale und basolaterale Membranen direkt aneinander. Dies findet sich z. B. häufig in (neuro)endokrinen Organen. **C:** Sinusoide sind Kapillaren mit erhöhtem Durchmesser, deren Wand eine inkomplette Deckung mit Endothelzellen und eine inkomplette Basallamina aufweist. Sinusoide treten z. B. in der Leber, der Milz und dem Knochenmark auf. **D:** Die hochendothelialen Kapillaren haben ebenfalls größere Durchmesser als typische Kapillaren und werden häufig auch als Venolen bezeichnet, weil sie auf der venösen Seite des Kapillarbetts vorkommen. Hier geht es um den Prozess der Diapedese. Sie kommen z. B. in lymphatischen Organen vor.

21.2.1 Kontinuierliche Kapillaren

Die Kapillaren im menschlichen Körper weisen meist als Endothel ein geschlossenes oder kontinuierliches Endothel auf. Die endotheliale Lage wird durch tight junctions zum Verschluss des perizellulären Weges abgedichtet. Die apikale Membran zeigt zahlreiche Glykosylierungen, die als Glykokalyx zusammengefasst werden. In solchen Kapillaren ist der perizelluläre Raum zwischen den Endothelzellen unpassierbar und die Zellen des Endothels haben apikale und basolaterale Domänen. Die Transzytose ist meist nur gering ausgeprägt. Organe, in denen solche Kapillaren regelhaft vorkommen, sind oft Organe, bei denen die Sauerstoffversorgung absolut zentral ist, z. B. Herz- und Skelettmuskulatur, Lunge und Gehirn.

21.2.2 Fenestrierte Kapillaren

In fenestrierten Kapillaren bestehen zunächst ähnliche Zellkontakte und Organisationsformen wie in kontinuierlichen Kapillaren. Allerdings finden sich Bullaugen-ähnlich geformte, runde Bereiche der Endothelzellen, die offen sein können, in denen normalerweise apikale und basale Plasmamembran der Endothelzellen praktisch direkt aufeinander liegen. Es ist kein oder sehr wenig Zytosol zwischen diesen Membranen der Diaphragmen vorhanden. An diesen »Fenestrae« des Endothels wird der Durchtritt polarer Moleküle erleichtert, weswegen sie zum Beispiel oft in Bereichen vorkommen, in denen endokrine Sekrete die Zirkulation erreichen müssen ((neuro-)endokrine Organe).

21.2.3 Sinusoidale Kapillaren (Sinusoide)

Bei sinusoidalen Kapillaren ist der Kapillardurchmesser typischerweise deutlich erweitert, bis hin zum Mehrfachen des normalen Kapillardurchmessers. Die Endothelien – und häufig auch die

unterliegende Basallamina – weisen Lücken auf. Sie sind i. d. R. kleiner als die Durchmesser der zellulären Bestandteile des Blutes. Plasma und die darin befindlichen gelösten Stoffe können relativ frei durch die Wände der Sinusoide aus- und eintreten und erreichen die Umgebung der Kapillaren. Das wichtigste Organ mit sinusoidalem Gefäßbett ist die Leber. Hier werden die Kapillaren im Leberparenchym explizit als Leber-Sinusoide bezeichnet. Weitere Organe mit einem solchen Kapillarnetz sind das Knochenmark und die Milz. Bei den letzteren Organen sind die Lücken in der Wand der Sinusoide so groß, dass auch der Durchtritt von Zellen (passiv, ohne aktive amöboide Beteiligung der Zellen) möglich wird. Der Übertritt von Erythrozyten aus bzw. auch in die Gefäße ist sowohl im Knochenmark als auch in der Milz für die Funktion dieser Organe wesentlich.

21.2.4 Hochendotheliale Kapillaren (Venolen)

Diese Strukturen liegen häufig auf der venösen Seite des Kapillarbetts, weswegen sie auch oft als Venolen angesehen werden. Ihr Lumen ist größer als das normaler Kapillaren, ihr Endothel ist dicht, aber aktiviert. Die Bezeichnung *hochendothelial* bedeutet, dass diese Zellen größer als normale Endothelzellen sind; das zeigt die Aktivierung morphologisch an. Sie exprimieren u. a. spezielle Adhäsionsmoleküle, die es kernhaltigen Blutzellen erlauben, an die Zelloberflächen anzudocken und dann per aktiver amöboider Bewegung den Blutraum zu verlassen. Die Zellen können auch umgekehrt aus dem Interstitium ins Blut übertreten. Dieser Prozess erfordert bei den durchtretenden Zellen die Fähigkeit zur amöboiden Bewegung, die z. B. Erythrozyten oder Thrombozyten nicht haben. Damit kommt dieser Art der transendothelialen Zellpassage eine gewisse Selektivität für die kernhaltigen Blutbestandteile zu (im Unterschied zu weit geöffneten Sinusoiden, s. o.). Die tight junctions des Endothels werden nur punktuell und kurz zum Durchtritt der Zellen geöffnet und anschließend sofort wieder geschlossen. Der Vorgang wird als Diapedese bezeichnet. Diese Abschnitte des Gefäßsystems sind also eine Art Schleuse für Zellen, die das Körperkompartiment (Blut/Interstitium) wechseln müssen. Hochendotheliale Kapillaren sind besonders häufig in den lymphatischen Organen anzutreffen (s. Abb. 21.3). Die Entzündungsreaktion ist allerdings von den physiologisch angelegten hochendothelialen Kapillaren zu unterscheiden, denn bei jener wird Endothel regional in der betroffenen Region aktiviert und somit den Übertritt von Abwehrzellen in das entzündete Gebiet ermöglicht. Die Mechanismen des Zellübertritts sind aber analog.

21.3 Filtrationsverhältnisse in der Endstrombahn und Herkunft der Lymphflüssigkeit

Ein für den Wasserhaushalt und auch für die Abwehrfunktionen sehr wesentliches Prinzip ist mit der Herkunft der Lymphflüssigkeit verbunden. Diese entsteht in den Endstrombahnen der meisten Organe als Netto-Filtrat über die kapillare Wand hinweg. In der Endstrombahn herrschen genau austarierte Druckverhältnisse innerhalb und außerhalb der Kapillaren (und übrigens auch genau ausbalancierte Konzentrationen nicht membran-permeabler Makromoleküle (v. a. Albumine im Plasma)). Auf der arteriellen Seite der Endstrombahn sind die Wirkungen dieser Druckverhältnisse so balanciert, dass ein kleines Flüssigkeitsvolumen – in der Regel arm

an Makromolekülen – aus den Kapillaren in das umgebende Bindegewebe abfiltriert wird. Auf der venösen Seite der Endstrombahn kehrt sich der Filtrationseffekt aufgrund der abfallenden Drucke im Inneren der Kapillare um. Hier gelangt also mehr Flüssigkeit aus dem Interstitium in die Kapillare als umgekehrt. Filtrations- und Resorptionsraten sind so aufeinander abgestimmt, dass netto etwas mehr Flüssigkeit in das Interstitium übertritt als umgekehrt. Die Größenordnung der netto bei der Passage der Endstrombahn in das Interstitium abgegebenen Flüssigkeit liegt bei ca. 10 % der insgesamt filtrierten Menge. Circa 90 % des filtrierten Volumens werden von den Kapillaren wieder aufgenommen. Auf diese Weise entsteht ein sehr langsamer, aber kontinuierlicher Flüssigkeitsfluss durch das Bindegewebe, vorbei an den Fibrozyten und durch die extrazelluläre Matrix des Bindegewebes hindurch. Lösliche Substanzen und auch kleinere Partikel aus diesem Bereich im Inneren des Körpers werden von dieser Flüssigkeit – der Lymphflüssigkeit (Lymphe) – mitgenommen. Eine wichtige Funktion der Lymphknoten ist die immunologische Überwachung der Lymphflüssigkeit, die man in diesem Zusammenhang als eine Art extrazelluläre Spülflüssigkeit interpretieren kann. Kommt es zur Überfiltration, entstehen Wassereinlagerungen als Schwellung oder Ödem.

Die aus der Filtration hervorgegangene Lymphflüssigkeit fließt sehr langsam, aber kontinuierlich durch den Extrazellulärraum des Bindegewebes. Dort tun sich früher oder später kleine Gewebsspalten zwischen Fasern und/oder Zellen auf, wo sich die Lymphe etwas schneller fortbewegen kann. Diese Spalträume sind bald auch von Endothelzellen bedeckt. So entstehen Lymphkapillaren, die tatsächlich mit Endothel ausgestattete Gewebespalten sind. Sie weisen in der Peripherie meist noch keine oder nur eine lückenhafte Basallamina auf. Auch fehlen weitgehend die bei Blutkapillaren vorkommenden Perizyten. Von hier aus drainiert die Lymphe in langsamem, kontinuierlichem Fluss letztlich zurück in die Venen des großen Kreislaufs.

21.4 Blut(leitungs)gefäße

Die Blut(leitungs)gefäße sind die Arterien und Venen der beiden Kreisläufe des Menschen (großer Kreislauf: Körperversorgung; kleiner Kreislauf: Durchblutung der Lunge). Sie verbinden das Herz als zweikammerige Pumpe mit den peripheren Austauschgebieten der Endstrombahnen. Zwischen Pumpe und der Endstrombahn des großen Kreislaufs herrschen hohe Drucke (art. Mitteldruck von ca. 100 mmHg), die auf die Herzarbeit und die der Endstrombahn vorgeschalteten Widerstandsgefäße (Arteriolen) zurückzuführen sind. Dieser Abschnitt des Kreislaufs wird darum gerne auch als Hochdrucksystem bezeichnet. Im Pulmonalkreislauf und im postkapillär-venösen Schenkel des großen Kreislaufs herrschen wesentlich niedrigere Drucke. Diese Abschnitte des Kreislaufsystems werden daher als Niederdrucksystem bezeichnet (s. Abb. 21.1). Die Druckverhältnisse in den Kreisläufen sind wesentlich verantwortlich für die Variationen im Grundbau der Gefäße, die sich in den verschiedenen Kreislaufabschnitten finden lassen. Für die Histologie ist das von großer Bedeutung, weil der Wandbau der Blutleitungsgefäße die histologische Unterscheidung von Arterien und Venen des großen Körperkreislaufs ermöglicht.

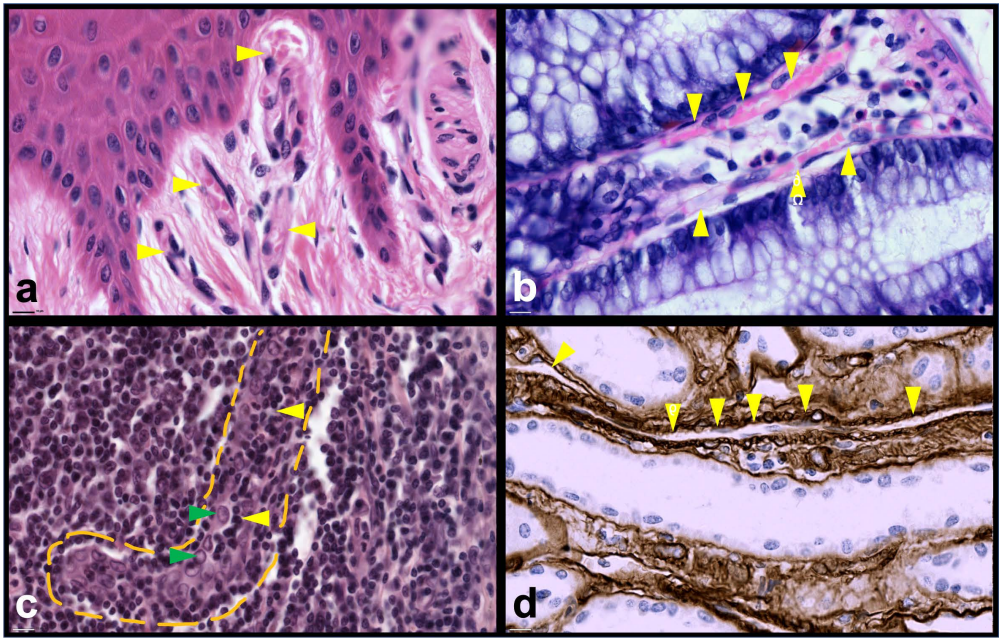

Abbildung 21.3: Beispiele der lichtmikroskopischen Histologie von Kapillaren in verschiedenen Organen. Die gelben Pfeilköpfe weisen jeweils auf das Kapillarlumen hin, in dem teilweise auch noch Erythrozyten sichtbar sein können. **a:** Kapillaren im stratum papillare der Leistenhaut (Fingerbeere). **b:** Kapillaren zwischen Kryptenanschnitten in der Lamina propria des Colons. **c:** Eine hochendotheliale Kapillare (Venole) im perifollikulären Gewebe einer Tonsille. Sie ist zur besseren Sichtbarkeit durch eine perforierte Linie hervorgehoben. Die grünen Pfeile weisen auf die ungewöhnlich großen Kerne der Endothelzellen (hochendothelial) hin. **d:** Eine längs angeschnittene peritubuläre Kapillare der Niere. Im Präparat wurde Kollagen Typ IV immunhistochemisch nachgeweisen. Die braunen Areale sind als Basallaminae der Niere im Lichtmikroskop zu erkennen. Screenshots der Histologi@-Präparate 1-011n-fingerbeere-he, 2-009n-colon-he, 1-041-tonsilla-palatina-he, und 2-064-niere-pavian-collagenIV. Screenshots des Histologi@-Präparates 1-032-aorta-elastica.

21.4.1 Allgemeine Baumerkmale der peripheren Blut(leitungs)gefäße

Der Wandbau der Arterien und Venen ist komplexer als der der Kapillaren. Es finden sich hier im Wesentlichen drei Schichten, die je nach Druckverhältnissen im Gefäß mehr oder weniger deutlich aufgefächert sind. Ganz innen befindet sich die Tunica intima, häufig nur als Intima bezeichnet. Diese Schicht besteht nur aus Endothel, der subendothelialen Basallamina und sehr wenig Bindegewebe. Ihr Aufbau entspricht also noch am ehesten dem Aufbau der Kapillarwand. Die Endothelzellen sind häufig in ihrer Längsachse parallel zum Blutstrom ausgerichtet. An die Intima schließt sich eine Schicht an, die ganz oder vorwiegend aus glatter Muskulatur besteht. Sie wird als Tunica media bezeichnet (häufig nur als Media). Die glatte Muskulatur ist zirkulär angeordnet, also senkrecht zur Strömungsrichtung des Blutflusses. Die äußerste Schicht der Arterien und Venen ist meist eine Adventitia. Dieser Begriff wird verwendet, wenn sich an die Media außen lockeres Bindegewebe anschließt. Hier gibt es dann – wie in

einfachen Bindegeweben üblich – keine präferierte Ausrichtung der Bindegewebszellen und Bindegewebsfasern. Die im Hochdrucksystem liegenden Arterien müssen lebenslang erheblichen Drücken standhalten. Die druckresistente Schicht der Gefäßwand ist aber weder die Intima noch die Adventitia. Es ist die Tunica media und ihre glatte Muskulatur, die die Druckresistenz ermöglicht.



Unterschiede zwischen Hoch- und Niederdrucksystem im Wandbau betreffen vor allem die Tunica media (Abb. 21.4). Das betrifft nicht nur ihre Dicke, sondern auch den Gehalt an elastischen Fasern und die Ausprägung der Grenzschichten hin zur Intima und zur Adventitia. Bei der Analyse der Gefäßwand in der Histologie ist also die Tunica media die entscheidende Schicht.

21.4.2 Die Bauformen der Arterien des großen Kreislaufs

In den Arterien des großen Kreislaufs wirken relativ hohe Drucke lebenslang auf die Wand der Gefäße ein. Arterien des großen Kreislaufs weisen stets eine stark verdickte und deutlich von der Intima und der Adventitia abgrenzbare Media auf, die es allerdings in zwei Bauvarianten gibt (Abb. 21.4). Herznahe Arterien des großen Kreislaufs (Aorta) weisen neben glatten Muskelzellen auch große plattenähnliche Verdichtungen elastischer Fasern in der Media auf. Die glatten Muskelzellen der Media haben dadurch mehr Abstand als in den weiter unten beschriebenen Arterien vom muskulären Bautyp. Da in ihrer Wand sehr viele elastische Fasern vorkommen, werden die herznahen Arterien auch als Arterien vom elastischen Typ bezeichnet. Diese Gefäße haben eine so dicke Wand, dass ihre Wandstrukturen nicht mehr durch Diffusion vom Lumen aus ernährt werden können. Sie haben darum oft in den äußeren Schichten ihrer Wand (v. a. in der äußeren Media und Adventitia, s. Abb. 21.4) Gefäße zur Eigenversorgung (Vasa vasorum), die sich aus den jeweiligen Arterien und Venen der Umgebung des Gefäßes ableiten.

Die Aorta ist das klassische Beispiel einer Arterie vom elastischen Typ. Letztere haben in Herznähe eine besondere Funktion, die ihrer besonders dehnbaren Wandstruktur dient. Das vom Herz in jedem Zyklus ausgeworfene Blutvolumen wird nicht einfach durch eine starre Röhre in die Peripherie geschoben, sondern bleibt zunächst durch die Dehnung der Aorta relativ herznah. Die Herzarbeit wird dadurch teilweise in die Spannung der elastischen Fasern der Media umgeleitet. Nach dem Schluss der Aortenklappe relaxieren die angespannten elastischen Fasern und treiben das Blut relativ gleichmäßig – nicht mehr ruckartig – in die Peripherie. Dieser Effekt ist auch aus der Technik bekannt und wird darum gerne als »Windkesselfunktion« der herznahen elastischen Gefäße bezeichnet. Dazu Details in der Physiologie. Mit zunehmendem Alter lassen die elastischen Eigenschaften der herznahen Gefäße nach, wodurch es hier zu stärkeren Druck- und Flußschwankungen kommen kann, die auf die nachgeschalteten Gefäße und Endstrombahnen letztlich schädigend wirken können.

Alle anderen herzfernen Arterien des großen Kreislaufs sind Arterien vom muskulären Bautyp. Hier findet sich in der Media eine kompakte, meist mehrschichtige und aus dicht gedrängten Zellen bestehende zirkuläre Lage glatter Muskulatur, die das Widerlager für den arteriellen Druck darstellt. Innerhalb der Media finden sich nur wenige elastische Fasern, aber jeweils an der

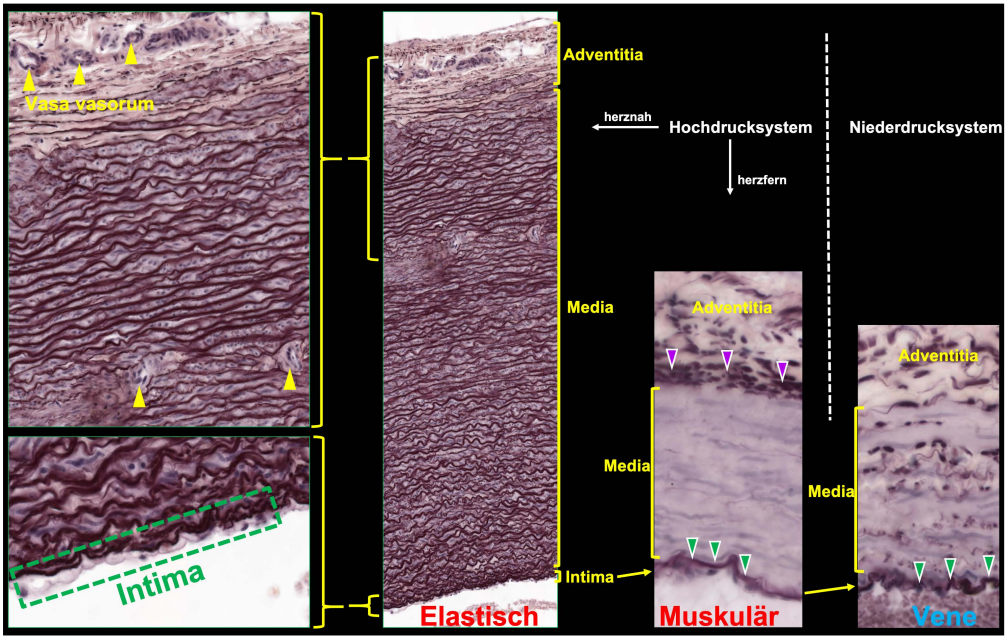

Abbildung 21.4: Vollständige Querschnitte der Gefäßwände von Arterien und Venen des Körperkreislaufs. Alle Schnitte wurden mit einer Elastica-Färbung gefärbt, sodass die elastischen Fasern deutlich als braun-violette Strukturen hervortreten. Die linke Bildhälfte zeigt die Wand der Aorta mit zwei Ausschnittsvergrößerungen ganz links. Im Bereich der Adventitia und äußeren Media treten Vasa vasorum auf. Die Intima weist keine Unterschiede zu anderen Gefäßen auf und wurde zur Illustration noch einmal nachvergrößert. Auf der rechten Seite des Aortenquerschnitts wurden die Adventitia, die Media und die Intima noch einmal hervorgehoben und werden dann durch die anderen Gefäßquerschnitte hindurch verfolgt. An der Grenze zwischen Intima und Media tritt bei muskulären Arterien und Venen die Membrana elastica interna (grüne Pfeilköpfe) auf. Die Membrana elastica externa (violette Pfeilköpfe) ist nur in muskulären Arterien gut ausgebildet. Die Media der Venen ist im Vergleich zu der der muskulären Arterien teilweise bindegewebig aufgelockert. Screenshot des Histologi@-Präparates 1-032-aorta-elastica.

Grenze zur Intima (**Membrana elastica interna**) und an der Grenze zur Adventitia (**Membrana elastica externa**) finden sich deutliche Verdichtungen elastischer Fasern (Abb. 21.4).

21.4.3 Histologische Differenzierung von Arterien und Venen

Die wesentlich niedrigeren Drücke in Venen als in Arterien führen zu einer Auflockerung der Media, die im Niederdrucksystem einem geringeren Stress ausgesetzt ist. Zunächst lockert sich die Muskulatur in der Media auf, insgesamt wird die Wand häufig dünner. Die Zellen bilden einen weniger dichten, glatt-muskulären Verband als in der arteriellen Media. Die Abgrenzung der Media zu Intima und Adventitia wird undeutlich. So sind auch die elastischen Membranen (v. a. die Membrana elastica externa) nicht mehr durchgängig und selbst mit Elastika-Spezialfärbungen kaum noch zu erkennen. Glatte Muskelzellen können in der Wand von Venen vereinzelt auch noch in der Adventitia auftreten. Durch all diese Veränderungen löst sich die in den Arterien viel

deutlichere Schichtengliederung zunehmend auf.
Nur in wenigen Organen treten Venen mit starker muskulärer Wand auf, Drosselvenen genannt. Sie finden sich im Nebennierenmark und auch im Bereich des Plexus pampiniformis des Funiculus spermaticus. Im Nebennierenmark werden über die Drosselvenen die Blutflüsse in der Rinde kontrolliert. Beim Funiculus spermaticus beteiligen sich die Drosselvenen an der Blutflusskontrolle im Rahmen der für den Hoden wichtigen Temperaturregulation. Solche Flussregulation über die venöse Seite ist kein generelles Prinzip, sondern eine Ausnahme.



Die histologische Unterscheidung von Arterien und Venen des großen Kreislaufs basiert auf der Analyse der Wandschichten, nicht auf der des Lumens. Das Lumen kann stark schwanken und ist kein verlässliches histologisches Strukturmerkmal.

21.4.4 Widerstandsgefäße: Die Arteriolen

Die Media der muskulären Arterien wird zur Peripherie hin immer dünner und reduziert sich in den Arteriolen auf nur noch ein bis zwei glatt-muskuläre Lagen, die in Längsrichtung nicht mehr den ganzen Gefäßverlauf abdecken. In diesen letzten präkapillären Gefäßen wirkt die glatte Muskulatur als eine Art Sphinkter (Ringmuskel zur Regulation einer Durchgangsweite), der den Durchmesser der Gefäße deutlich verengen kann. Die Erweiterung erfolgt durch Erschlaffung der Muskulatur druckpassiv über den Blutdruck im Gefäß. Hier geht es für die glatte Muskulatur nicht mehr nur um die Druckresistenz der Wand wie in den größeren muskulären Arterien. Vielmehr hat der Gefäßdurchmesser dieser direkt präkapillaren Gefäße ganz erheblichen Einfluss auf die regionale und in der Summe aller Arteriolen auch auf die gesamte Kreislaufregulation. Arteriolen können über kräftige Verengung nicht nur den Widerstand erhöhen, sondern die dahinter liegende Endstrombahn ganz oder teilweise abschließen oder wieder an den Blutfluss ankoppeln.
Solche Effekte kann man zum Beispiel ganz gut an der Durchblutung der Haut sehen. Bei großer Hitze und der Notwendigkeit, Wärme abzugeben, wird die Haut stark durchblutet, um die Wärmeabgabe zu erleichtern. Bei Kälte werden die peripheren Strombahnen durch die zuständigen Arteriolen verschlossen und das Blut fließt durch arteriovenöse Anastomosen (Shunts) an der Endstrombahn vorbei: Die Haut wird blass, die Wärme wird zentralisiert. In ähnlicher Weise strömt vermehrt Blut in den Verdauungstrakt ein, wenn wir gegessen haben. Auch das wird letztlich über den durch Arteriolen regional kontrollierten peripheren Widerstand ermöglicht. Die Arteriolen sind die hauptsächlichen Widerstandsgefäße des Körpers; die Wirkung ihrer Verengung beschränkt sich nicht auf das nachgeschaltete Kapillarbett, sondern wirkt als Veränderung des Widerstands gegen den Blutfluss auf die vorgeschalteten Gefäße und am Ende auch auf das Herz zurück. In ihrer Gesamtheit kontrollieren die Arteriolen den Widerstand, gegen den das Herz anpumpen muss. Das bedeutet, sie kontrollieren den arteriellen Blutdruck. [1]

[1] Eine diffuse unkontrollierte Erweiterung der Arteriolen führt zu einem starken Abfall des peripheren Widerstands, damit zu einem Blutdruckabfall und zu einer kompensatorischen Erhöhung der Herzfrequenz: dem kardiovaskulären Schock. Diese Zusammenhänge werden in der Physiologie und der klinischen Medizin eine elementare Rolle spielen.

Klinisch sind die histologisch relativ unscheinbaren Arteriolen damit ein nicht zu unterschätzender, wesentlicher regulatorischer Bestandteil des Kreislaufsystems. Auch auf der venösen Seite beginnt nach der kapillaren Endstrecke die Ausbildung einer Media mit einigen wenigen unscheinbaren glatten Muskelzellen. Allerdings haben diese Venolen meist keinen großen Einfluss auf den Blutfluss und seine Regulation.

Innervation der glatten Muskulatur der Gefäßwände

- Die glatte Muskulatur der Blut(leitungs)gefäße sowie Arteriolen wird primär vom Sympathikus innerviert, nicht vom Parasympathikus.
- Die sympathischen Neurone, die die Media der Gefäßwände innervieren, liegen u. a. auch im Grenzstrang, aber vor allem gefäßnah im Abgangsbereich großer muskulärer Körperarterien (präaortale Ganglien).
- Die aus Grenzstrang oder Ganglien entspringenden postganglionären sympathischen Fasern bilden teilweise dichte Geflechte um die Arterien und Arteriolen (Verdauungstrakt, Kopf) und verlaufen mit den Arterien (weil sie deren Media innervieren) in die Zielregionen.
- Viele Pharmaka zur Kreislaufregulation (Adrenalin, α-Blocker, β-Blocker etc.) sind darum Agonisten oder Antagonisten sympathischer Transmitter oder ihrer Rezeptoren.
- Nur in wenigen Gefäßgebieten des menschlichen Körpers gibt es eine relevante Ko-Innervation der Gefäßwand durch den Parasympathikus (Beispiel: Schwellkörper der Genitalien).

21.4.5 Venolen

Im direkten Anschluss an die Kapillarbetten finden sich Venolen, die in der klassischen und am häufigsten vorkommenden Form meist nur durch das Auftauchen erster glatter Muskelzellen um das Gefäß herum gekennzeichnet sind. Häufig werden die hochendothelialen Kapillaren auch als Venolen bezeichnet (s. o. Abschnitt 21.2.4), weil sie im Endabschnitt des Kapillarbetts auftreten. Allerdings weisen sie nicht die für Venolen eigentlich charakteristische glatte Muskulatur auf.

21.4.6 Sonderfall: Portalkreisläufe und Portalgefäße

Der Begriff Portalkreislauf kommt aus der allgemeinen Anatomie. Im normalen Kreislauf gibt es arterielle zuführende Gefäße, die Endstrombahn und danach die drainierenden Venen. In Portalkreisläufen gibt es zwar auch zuführende Gefäße und ein Kapillarbett, aber nach diesem ersten Kapillarbett fließt das Blut über ein zwischengeschaltetes Sammelgefäß – das Portalgefäß – in ein zweites Kapillarbett. Erst danach drainiert das Blut über die Venen in den großen Kreislauf. Eine portale Gefäßstruktur besteht daher aus zwei Kapillarbetten, die durch ein Portalgefäß verbunden und in Strömungsrichtung des Blutes hintereinander geschaltet sind (Abb. 21.1). Je nach histologischer Gesamtsituation können Portalgefäße entweder venös sein (vena portae hepatis) oder auf der arteriellen Seite verortet werden (Arteriola efferens der Glomeruli der Niere). In der makroskopischen Anatomie ist das wesentliche Beispiel die Vena portae hepatis,

sicherlich das größte Portalkreislaufsystem des menschlichen Körpers (Abb. 21.1). Aber auch in der mikroskopischen Anatomie kommen Portalkreisläufe vor, und zwar in folgendem Kontext:

- Ein Portalsystem verbindet die Kapillaren der Eminentia mediana mit der Adenohypophyse. Hier geht es um die neuroendokrine Steuerung der Hypophysenfunktion über z. B. Releasinghormone durch den Hypothalamus.
- Die Arteriola efferens der Glomeruli der Niere ist ein Portalgefäß, das die Kapillaren der Glomeruli mit den peritubulären Kapillaren der Tubuli verbindet.

Details zu diesen beiden mikroskopisch-anatomischen Portalkreisläufen werden bei der Besprechung der jeweiligen Organe (Niere, Hypophyse) besprochen. Grundsätzlich gilt, dass das Vorkommen von Portalgefäßen nie nur eine Laune der Natur ist, sondern immer mit besonders bedeutsamen Funktionen verbunden ist.

21.5 Mikroskopische Anatomie des Herzens

21.5.1 Schichten der Herzwand

Die Herzwand ist aus drei Schichten aufgebaut. Diese können in verschiedenen Bereichen der Wand unterschiedlich dominant ausgeprägt sein. Das Myokard als Muskelschicht ist z. B. in den Kammerbereichen sehr dominant ausgeprägt, im atrialen Bereich jedoch dünner[2].

Endokard

Diese innerste Schicht grenzt direkt an das strömende Blut und ist funktionell ein klassisches Endothel. Unter der endokardialen Basallamina findet sich lockeres kollagenes Bindegewebe, in dem auch vereinzelte glatte Muskelzellen vorkommen können. Innerhalb dieser subendokardialen Bindegewebslage sind auch die Zellen des kardialen Erregungsleitungssystems eingelassens (s. Abb.19.11). Sie sind von Bindegewebe umschlossen und dadurch von den weiter außen in der nächsten Schicht der Wand liegenden Kardiomyozyten des Myokards elektrophysiologisch separiert. Auf diese Weise kann das Erregungsleitungssystem, das aus spezialisierten Kardiomyozyten besteht, die Erregung an den Zellen des Myokards vorbei bis in Regionen nahe der Herzspitze leiten. Erst dort nehmen die Zellen des Erregungsleitungssystems Kontakt mit myokardialen Herzmuskelzellen auf und lassen die Erregung (und damit auch die Kontraktion) von der Herzspitze aus beginnen. Auch die Herzklappen können als Duplikaturen des Endokards gesehen werden. Ihr Grundgerüst enthält relativ viele Fasern, sowohl Kollagen als auch elastische Fasern. In den Klappen existieren keine Blutgefäße, die Versorgung erfolgt aus dem Blut des Herzinneren.

Myokard

Im Myokard wird die Herzarbeit geleistet, die Basis sind kontrollierte myokardiale Kontraktionen. Auf ihr beruht die Funktion des Herzens, das man technisch als eine Druck-Saug-Pumpe bezeichnen könnte. Die Kardiomyozyten des Myokards sind in komplexen Schraubentouren im Myokard angeordnet. In der Histologie sind in den Präparaten daher häufig verschiedene

[2] Auf die Herzmuskulatur als Gewebe aus der Gruppe der kontraktilen Gewebe wird hier nicht mehr im Detail eingegangen. Das wird vorausgesetzt.

Anschnittswinkel nebeneinander zu sehen. Das Myokard ist reich vaskularisiert, kann aber nur während der Diastole durchblutet werden. Während der Austreibungsphase der Systole ist die Wandspannung der Herzwand gleich oder höher als der Blutdruck in den Kammern und in den Koronargefäßen. Daher fließt im koronaren arteriellen Gefäßbett während der Systole kein Blut. Das Myokard ist nicht nur einfach eine Kontraktionsmaschine, sondern es beteiligt sich aktiv endokrin an der Regulation des Wasser- und Elektrolythaushalts. Der Botenstoff des atrialen Myokards ist das atriale natriuretische Peptid (ANP).

Epikard

An das Myokard schließt sich das Epikard an. Es besteht aus lockerem Bindegewebe, teilweise auch aus Fettgewebe. Die größeren Äste der Koronargefäße sind in das epikardiale Fett- und Bindegewebe eingebettet. Dieses Bindegewebe wird in Richtung Herzbeutel vom kardialen Blatt des Herzbeutels, dem viszeralen Perikard, bedeckt. Beim Perikard handelt sich um einschichtiges Plattenepithel, eine seröse Höhle, vergleichbar dem Peritonealepithel.

21.5.2 Herzskelett und bindegewebige Anteile des Herzens

Das Herzskelett befindet sich in der Klappenebene und stellt die mechanische Aufhängung der Klappen dar. Von hier entspringt die dünne Lage Bindegewebe, die im Inneren der Klappen lokalisiert ist. Bei den Segelklapppen entspringen aus dem Klappenbindegewebe schmale Stränge straffen Bindegewebes (Chordae tendinae), die sich an den Papillarmuskeln – Vorwölbungen des Myokards ins Herzinnere – verankern. Das Herzskelett besteht aus straffem kollagenem Bindegewebe. Kein bindegewebiger Anteil des Herzens (Chordae tendineae, Klappenkern etc.) kommt direkt mit strömendem Blut in Kontakt. All diese Elemente sind von Endokard zum Blut hin überzogen.

Das Myokard der Vorhöfe wird durch das Herzskelett elektrophysiologisch vom Kammermyokard getrennt. Die Erregungsausbreitung im Vorhof kann also ohne Assistenzsysteme das Kammermyokard nicht erreichen – in diesem Fall das His-Bündel. Es besteht aus spezialisierten Kardiomyozyten (**nicht** aus Nervenfasern!) und gehört zum Erregungsleitungssystem, das v. a. sowohl die Kammererregung als auch die Kammerkontraktion koordiniert. Das His-Bündel nimmt die Erregung über seine gap junctions aus dem Vorhofmyokard auf und durchzieht die Ebene des Herzskeletts. Es ist der einzige anatomische Durchgangsweg, über den eine Erregung im Vorhofmyokard das Kammermyokard erreichen kann. Von hier verläuft das Erregungsleitungssystem im subendokardialen Bindegewebe bis in den Bereich der Herzspitze (die sogenannten Tawara-Schenkel, im weiteren Verlauf als Purkinje-Fasern bezeichnet, s. auch Abb. 19.11). Weil die Richtung der Ausbreitung der Massenerregung der Myokardzellen im Vorhof im EKG beurteilbar ist und auch die Überleitungszeit gemessen werden kann, sind diese kardiomyozytären Erregungsleitungssysteme wichtige Voraussetzungen zum Verständnis des Elektrokardiogramms (EKG).

21.5.3 Erregungsbildungs- und Erregungsleitungssystem

Kardiomyozyten haben kein stabiles Membranpotenzial, sondern rutschen mit ihrem Potenzial in Richtung Depolarisation (Details dazu siehe Lehrbücher der Physiologie). Dieses Phänomen wird als myogene Automatie bezeichnet und macht die Kontraktion des Myokards prinzipiell unabhängig von nervaler Kontrolle. Einflüsse des vegetativen Nervensystems können zwar die Geschwindigkeit dieser myogenen Automatie modulieren, sind aber nicht nötig, um die Kontraktion auszulösen. Die myogene Automatie wird vom vegetativen Nervensystem vorausgesetzt. Sie ist eine wichtige Voraussetzung beispielsweise für Herztransplationen. Hier können dann ggf. Herzschrittmacher die Funktion des vegetativen Nervensystems übernehmen. Ohne myogene Automatie wäre eine Herztransplantation sehr viel schwieriger oder vielleicht gar nicht durchführbar. Bei Erreichung eines Schwellenwertes der spontanen Depolarisation wird das myokardiale Aktionspotenzial und nachfolgend die Kontraktion in der betroffenen Zelle ausgelöst. Diese Zelle steht über die gap junctions in ihren Glanzstreifen mit benachbarten Zellen in Verbindung. Die Erregung breitet sich dann von dieser »ersten Zelle« im gesamten, über gap junctions verbundenen Myokard aus. Dies bedeutet auch, dass diejenige Herzmuskelzelle, die zuerst depolarisiert, die Herzfrequenz determiniert. Diese Zellen liegen normalerweise in einem Bereich des Vorhofmyokards, der auch als Sinusknoten bezeichnet wird. Von hier aus wird das Vorhofmyokard in den Rhythmus des Sinusknotens gezwungen. Knapp oberhalb des Herzskeletts im septumnahen Vorhofmyokard liegt ein weiterer Bereich, der relativ schnell spontan depolarisiert: der atrio-ventrikulare (AV) Knoten. Der Sinusknoten und der AV-Knoten sind beide in die Vorhofmuskulatur eingebettet. Sobald der Sinusknoten depolarisiert hat, erreicht die Erregung den AV-Knoten über das Vorhofmyokard. Ein spezielles Erregungsleitungssystem zwischen Sinusknoten und AV-Knoten existiert nicht. Der AV-Knoten ist physiologischerweise langsamer als der Sinusknoten, sodass der Sinusknoten die Herzfrequenz determiniert. Vom AV-Knoten zieht das Erregungsleitungssystem, das ausschließlich aus Kardiomyozyten, keinen Nervenfasern besteht, mit dem His-Bündel zum subendokardialem Bindegewebe (aufgeteilt in zwei Schenkel) zur Herzspitze, wo die Purkinje-Fasern (s. Abb.19.11) dann letztlich das subendokardiale Bindegewebe verlassen und Kontakt mit der ventrikulären Arbeitsmuskulatur über direkte gap junctions aufnehmen. Damit wird – leicht zeitverzögert durch die Überleitung vom Vorhofmyokard ins Kammermyokard – auch das Kammermyokard von der Herzspitze aus zur Kontraktion gebracht.

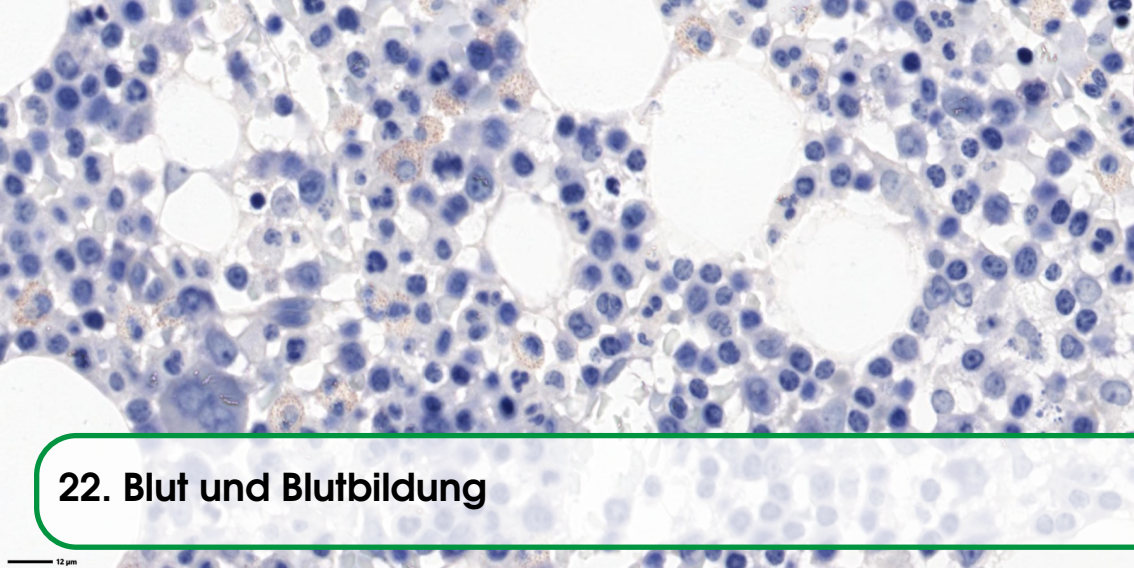

22. Blut und Blutbildung

Lernziele: **Blut, Knochenmark, Abwehrzellen**

- qualitative und quantitative Zusammensetzung des Blutes, Differentialblutbild
- Definition von Hämatokrit, Plasma, Serum
- Erkennen, Struktur, Funktion und Lebensdauer von Erythrozyten, Granulozyten, Lymphozyten, Monozyten, Thrombozyten
- Struktur und Funktion des Knochenmarks
- Grundlagen der Erythropoese, Myelopoese, Lymphopoese, Thrombopoese
- Stammzellkonzept, Colony-stimulating factors
- physiologische und hormonelle Regulation der Erythropoese
- embryonale und fetale Blutbildung
- Abwehrzellen (Makrophagen, Lymphozyten, Plasmazellen, Mastzellen, neutrophile und eosinophile Granulozyten) im lockeren Bindegewebe
- Entzündungsreaktion

Kurspräparate zu Blut und Blutbildung:

1. Blutausstriche, nach Pappenheim gefärbt, kleiner Ausschnitt mit seltenen Granulozyten (eosinophil, basophil) in 1-087-blutausstrich-pappenheim; großer Ausschnitt in 2-007-blutausstrich-pappenheim
2. Knochenmark (Biopsie) Gallamin/Giemsa (1-052-knochenmark-gallamin-giemsa)

Kurspräparate zu Beispiele für Zellen des Abwehrsystems (Abwehrzellen im lockeren Bindegewebe):

1. a) Makrophagen im Zottenstroma des Jejunums durch Nachweis von Lysosomen, IHC lamp1 (2-095-jejunum-lamp1);
2. b) Eosinophile im Stroma des Colons, HE (2-009n-colon-he);
3. c) Plasmazellen, z.B. Gl. submandibularis, HE (1-016-glandula-submandibularis-he) oder in der
4. d) Mamma-Anlage, HE (1-026-mamma-anlage-neugeborenes-he),
5. Eosinophile und Basophile/Mastzellen im Stroma der Mucosa der Appendix vermiformis, Giemsa, (1-051-appendix-giemsa)
6. Plasmazelle, Mastzelle (EM 7)

In der Histologie sind beim Blut vor allem die korpuskulären Elemente (Blutzellen und Thrombozyten) von Bedeutung. Das Blutplasma kann als eine spezielle Form der extrazellulären Matrix interpretiert werden. Im Unterschied zu anderen Geweben, wie z. B. den Bindegeweben, wird

das Plasma aber nicht von den Blutzellen selbst, sondern vorwiegend von der Leber und von Zellen des Immunsystems (z. B. den Plasmazellen) gebildet. Das Blut ist darum kein Gewebe im klassischen Sinn, es ist ein Sonderfall. Die extrazelluläre Matrix ist fluide. Sie kann rasch in feste Form überführt werden (Koagulation), aber auch wieder in die flüssige Form zurückversetzt werden (Fibrinolyse). Zwischen Koagulation und Fibrinolyse herrscht ein delikates Gleichgewicht, dessen Störung zu schweren Erkrankungen führen kann (Koagulation: Thrombosen; Fibrinolyse: Blutungen). Details zu diesem Gleichgewicht sind allerdings eher Themen der Physiologie und der Biochemie. In der Histologie spielt das Blutplasma keine wichtige Rolle, da die mikroskopische Untersuchung für seine Analyse letztlich ungeeignet ist.

Quantitative Eckdaten zu den korpuskulären Blutbestandteilen

- **Erythrozyten:** 4,2–4,9 Mill/μl
- **Thrombozyten:** 150.000–400.000/μl
- **Leukozyten:** 4800–10000/μl; *davon in %*:
  - Granulozyten, neutrophil: 60–70 %
  - Granulozyten, eosinophil: 1–5 %
  - Granulozyten, basophil: $<$ 1 %
  - Monozyten: 2–6 %
  - Lymphozyten: 20–30 %
- **Hämatopoiese**(Blutbildung): rotes Knochenmark

22.1 Anteil der Blutzellen am Gesamtvolumen des Blutes

Wird Vollblut zentrifugiert, setzen sich die zellulären Elemente als Sediment ab. Dieses Sediment wird als »Hämatokrit« bezeichnet. Es misst das relative Volumen, das die zellulären Blutbestandteile am Gesamtvolumen des Blutes haben. Der Hämatokrit schwankt nach Geschlecht und Allgemeinzustand. Er ist beim männlichen Geschlecht etwas höher als beim weiblichen Geschlecht. Exsikkosen – also Flüssigkeitsmangel im Körper – sind eine schwerwiegende Störung des Allgemeinzustandes; sie sind eine wichtige und auch häufige Ursache eines erhöhten Hämatokrits.

Im Sediment finden sich nach der Zentrifugation zwei wesentliche Schichten. Da die Erythrozyten eine höhere Dichte als die kernhaltigen Blutzellen haben, bilden sie die untere Lage des Sediments. Auf dem roten Sediment der Erythrozyten findet sich oben aufgelagert eine weißliche, normalerweise sehr dünne Schicht, die aus den kernhaltigen Blutzellen besteht. Diese Lage wird auch als Leukokrit bezeichnet oder im englischen Sprachraum als »buffy coat«. Zunächst zu den kernlosen Erythrozyten und Thrombozyten, danach zu den Leukozyten.

Histotechnik und Färbung bei Blutausstrichen

- Blutausstriche sind keine Schnitte, sondern sie enthalten ganze Zellen, optimal in einer einzigen Lage nebeneinander.
- Die Ausstriche werden unmittelbar luftgetrocknet und dann meist mit einem Alkohol (z. B. Methanol) kurz fixiert.

Zellart	Blut	Bindegewebe	Neubildung/Zelle
Erythrozyt	120 Tage	-	ca. 8 Tage
Thrombozyt	max. 10 Tage	-	ca. 8 Tage
Neutr. Granulozyt	< 1 Tag	max. 3 Tage	ca. 8 Tage
Monozyt	1-3 Tage	Monate	ca. 6 Tage

Tabelle 22.1: Lebensdaten wichtiger Zelltypen: Verweildauer im Blut, Überlebensdauer im Bindegewebe nach Auswanderung aus dem Blut und Zeit, die im Knochenmark pro Zelle für die Neubildung benötigt wird.

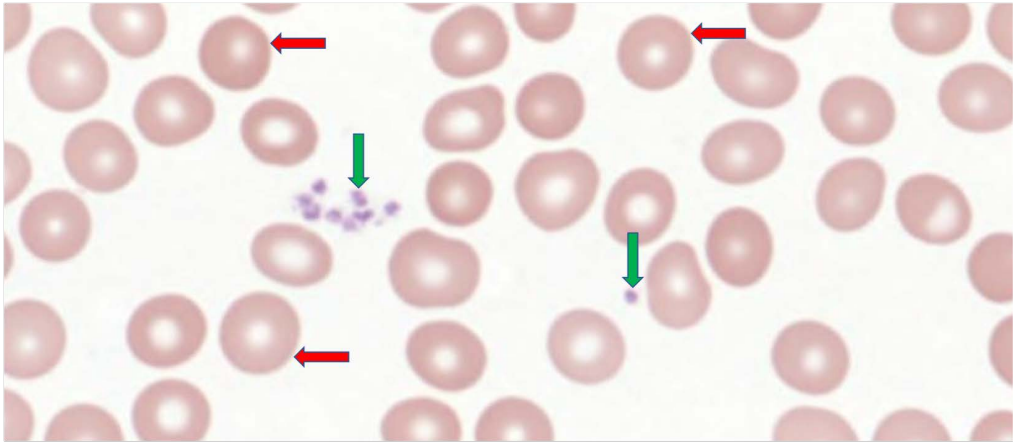

Abbildung 22.1: Die bikonkave Gestalt der Erythrozyten führt in Ausstrichpräparaten zu einer typischen zentralen Aufhellung (rote Pfeile). Die Färbung der Erythrozyten im Blutausstrich kommt nicht durch Hämoglobin zustande, sondern durch Eosin. Ungefärbte Erythrozyten sind praktisch farblos. Die Thrombozyten (grüne Pfeile) binden sowohl basophile als auch eosinophile Farbstoffe und können daher sehr stark gefärbt sein. Sie sind viel kleiner als die Erythrozyten und liegen in Gruppen oder auch einzeln zwischen den Erythrozyten. Screenshot des Histologi@-Präparates 2-007-blutausstrich-pappenheim.

- Die »panoptische Färbung nach Pappenheim« kombiniert zwei Blutzellfärbungen, einmal die nach May-Grünwald benannte und einmal die Giemsa-Färbung.
- May-Grünwald arbeitet mit Methylenblau-Eosinat, Giemsa zusätzlich mit Azur-Eosinaten. Der Vorteil dieser Kombination ist die farbdifferente Darstellung der Granula der Granulozyten und Lymphozyten.

22.2 Erythrozyten

Die Erythrozyten sind zelluläre Gebilde, die keinen Zellkern und auch keine intrazellulären Membransysteme mehr haben (s. Abb. 22.1). Diese Strukturen wurden während der Bildung der Erythrozyten (Erythropoiese) im Knochenmark ausgestoßen. Bei überhasteter Bildung von Erythrozyten im Knochenmark, z. B. im Rahmen der Kompensation einer Anämie, können auch

unreife Erythrozyten aus dem Knochenmark in die Peripherie gelangen, die noch Reste von RNA und DNA enthalten. Diese Nukleinsäuren färben sich als gespinstförmiges basophiles Netzwerk. Solche peripheren unreifen Erythrozyten werden wegen dieses Aussehens auch als Retikulozyten bezeichnet. Das darf nicht mit den Fibrozyten des retikulären Bindegewebes verwechselt werden. Auch diese Zellen werden als Retikulozyten bezeichnet.

Steckbrief der Erythrozyten

- bikonkave Scheibe, elastisch verformbar, passt sich engen Kapillarlumina an
- Durchmesser: 7,5 μm
- Lebensdauer: 90–120 Tage
- kernlos, Zytoskelett (Spektrine-)stabilisierte Membranhülle
- funktionelle Details:
  - Hauptinhaltsprotein: Hämoglobin
  - erythrozytäre Hämoglobinmenge: 27–32 pg
  - Oberfläche/Erythrozyt: ca. 140 μm^2
  - Gesamtoberfläche aller Erythrozyten: ca. 2000 x Körperoberfläche
  - Bildungsrate: ca. 150 Mill. pro Minute

Erythrozyten haben ein einfaches Zytoskelett, das über Interaktionen zwischen Aktin und Molekülen wie Spektrin vorwiegend ihre äußere Gestalt garantiert. Dabei sind die Erythrozyten in Grenzen elastisch verformbar, was vor allem bei der Passage der kapillären Endstrecke in vielen Organen vonnöten ist. Sie haben einen längsten Durchmesser von ziemlich genau 7,5 μm, während viele Kapillaren einen etwas kleineren Durchmesser haben. Vereinfachend kann man Erythrozyten als einen mit Hämoglobin angereicherten, zytosolischen Raum begreifen. Ihr wesentlicher Daseinszweck ist Bindung, Transport und Abgabe von Sauerstoff. Sie treten normalerweise nicht aus Gefäßen aus – bleiben also intravaskulär – und haben eine mittlere Überlebenszeit von ca. 90–120 Tagen. Ihre leicht eosinophile Färbung in Blutausstrichen ist nicht ihrem Hämoglobingehalt zu verdanken, sondern der Eosinophilie, die durch ihren Proteingehalt zustande kommt. In ungefärbten Blutausstrichen sind Erythrozyten transparent.

Erythrozyten als histologischer »Ur-Meter«: Erythrozyten haben einen Längsdurchmesser, der sehr exakt bei 7,5μm liegt. Sie eignen sich daher als interner Größenstandard in der Mikroskopie.

22.3 Thrombozyten

Auch die Thrombozyten sind kernlose, membranumhüllte korpuskuläre Bestandteile des Blutes (s. Abb. 22.1). Im Knochenmark werden sie als Abschnürungen aus dem Zytoplasma der Megakaryozyten gebildet. Sie enthalten viele kleine Granula mit hochkonzentrierten Inhaltsstoffen, u. a. Gerinnungsfaktoren, Serotonin, ADP, diverse Enzyme und Wachstumsfaktoren. Im Falle ihrer Aktivierung können sie untereinander aggregieren und diese Inhaltsstoffe freisetzen. Dabei schließen sie z. B. Endotheldefekte, decken und fördern lokal die Blutgerinnung. Ihr Durchmesser

beträgt ca. 2–3,5 μm, sodass sie gerade noch gut lichtmikroskopisch sichtbar sind. Sie sind meist deutlich gefärbt und im Blutausstrich als kleine Punkte, teilweise in Gruppen zusammenliegend, zu erkennen (siehe Abb. 22.1).

22.4 Leukozyten

Steckbrief der Leukozyten

- Leukozyten sind kernhaltige Zellen und enthalten kein Hämoglobin.
- Sie werden wie die Erythrozyten im Knochenmark gebildet und gelangen von dort zunächst ins Blut.
- Leukozyten benutzen das Blut nur als Transportmedium. Ein kleiner Teil der Leukozyten ist im Blut, der Großteil dieser Zellpopulationen ist an den Funktionsorten außerhalb der Blutbahn. Die Bezeichnung »Blutzellen« ist daher eigentlich in Teilen irreführend.
- Sie werden im Bindegewebsraum gebraucht: Dort sind sie die freien/mobilen Zellen.
- Leukozyten werden nach Granularität und Morphologie unterteilt:
  - *granuläre Leukozyten (nach Färbbarkeit der Granula)*
    - neutrophile Granulozyten
    - eosinophile Granulozyten
    - basophile Granulozyten
  - *agranuläre Leukozyten*
    - Lymphozyten
    - Monozyten (werden im Gewebe zu Gewebsmakrophagen)

22.4.1 Granuläre Leukozyten

Die granulären Leukozyten (kurz: Granulozyten) sind kernhaltige Zellen, die – genau wie die Erythrozyten und die Thrombozyten – aus den myeloischen Stammzellen im Knochenmark hervorgehen. Sie sind vollgepackt mit zytoplasmatischer Granula, deren Färbeverhalten sie in drei Untergruppen unterteilt (Abb. 22.2).

Neutrophile Granulozyten:

Diese Granulozyten enthalten Granula, die sich nicht in besonderer Weise färben. Ihr Zellinneres färbt sich normalerweise nur sehr schwach eosinophil, maximal bis zu dem Ausmaß wie sich Erythrozyten leicht rot färben (s. Abb. 22.2). Ihre zytosolischen Granula sind also proteinreich, weisen aber keine besonders stark eosinophilen oder basophilen Inhaltsstoffe auf.
Unter allen Leukozyten sind die neutrophilen Granulozyten diejenigen, die im peripheren Blut am häufigsten vorkommen. Sie kreisen mit dem Blut ca. 24–48 h, wonach sie per Diapedese ins Gewebe auswandern. Auch dort ist ihre Lebensdauer nur ein bis zwei Tage. Sie müssen folglich dessen in hoher Zahl aus dem Knochenmark nachgeliefert werden. Weil sie rasch verbraucht und im Falle einer beginnenden Abwehrreaktion in großer Zahl benötigt werden, wird eine sehr große Menge fast ausgereifter Granulozyten im Knochenmark bereitgehalten. Dort sind sie unter dem

Einfluss der lebenserhaltenden Knochenmarksumgebung und können sehr rasch ins Blut gelangen – ohne zeitraubende Proliferationsvorgänge. Ein solcher Anstieg der Granulozytenzahlen wird als Granulozytose bezeichnet. Länger dauernde Abwehrvorgänge benötigen eine Steigerung der Proliferations- und Differenzierungsvorgänge im Knochenmark. Der Vorlauf für diese Lösung beträgt aber 4–8 Tage. So kann in einem akuten Infekt die Zahl der Granuloyzten bis zu einem Mehrfachen des Normalwertes ansteigen. Neutrophile weisen eine charakteristisch segementierte Zellkernstruktur auf.
Frisch aus dem Knochenmark ausgeschleuste neutrophile Granulozyten haben keine ausgeprägte Segmentierung des Zellkerns – sie werden auch als stabkernig bezeichnet. Mit zunehmender Verweildauer außerhalb des Knochenmarks nimmt die Segmentierung des Zellkerns deutlich zu, sodass 2–5 Segmente erkennbar werden. Solche gealterten neutrophilen Granulozyten werden auch als segmentkernige (oder auch: polymorphkernige) Granulozyten bezeichnet. Das Verhältnis von stabkernigen zu segmentkernigen Granulozyten kann als Indikator für die Menge der in letzter Zeit aus dem Knochenmark hervorgegangenen Granulozyten dienen. Im Rahmen einer reaktiven Granulozytose steigt somit der relative Anteil stabkerniger Granulozyten deutlich an. Die Granula der neutrophilen Granulozyten enthalten verschiedene saure Hydrolasen, Myeloperoxidasen und viele Botenstoffe, z. B. Interferone. Die neutrophilen Granulozyten sind zur Phagozytose von sowohl Mikroorganismen als auch untergegangenen Zellen imstande und können Mikroorganismen mithilfe von Toxinen (z. B. Sauerstoffradikalen, sog. oxidative burst) bekämpfen. Nicht selten gehen die Granulozyten dabei selbst zugrunde. Ansammlungen massenweise untergegangener Granulozyten und untergegangener Keime in Gewebsflüssigkeit werden auch als Eiter (Pus) bezeichnet. Neutrophile können apoptotische Zellen erkennen und zu ihrer Beseitigung beitragen. Daher kann man sie in die vorderste Linie der unspezifischen, angeborenen Abwehrfunktionen einreihen.

Eosinophile Granulozyten:
Sie fallen im Blutausstrich durch ihre stark rot gefärbten Granula auf (s. Abb. 22.2); der Zellkern besteht meist nur aus zwei Segmenten. Die Färbung der Granula ist wesentlich intensiver als die der im Blutausstrich benachbarten Erythrozyten, zu denen im Vergleich eine klare Verstärkung der Eosin-Färbung zu sehen ist. Die Granula enthalten kationische Proteine, die für die verstärkte Eosinophilie der Granula der Eosinophilen verantwortlich sind. Die Eosinophilen können aus ihren Granula Toxine freisetzen, die auch auf Mikroorganismen wirken. Ihre Spezialität aber ist die Bekämpfung von Parasiten, zum Beispiel von Wurmlarven. Wenn Wurmlarven von IgE (Immunglobulin E, ein bestimmter Subtyp von Antikörpermolekülen) erkannt werden und sich dieser Antikörpertyp an solche Larven bindet, dann werden die Eosinophilen an die Oberfläche der Parasiten rekrutiert und können neurotoxische und zytotoxische Inhaltsstoffe der Granula freisetzen. Diese wirken auf das Nervensystem und die Beweglichkeit der Parasiten und können diese töten. Eine Vermehrung von esoinophilen Granulozyten im Blut (Eosinophilie) kann also auf parasitäre Infektionen hindeuten. Allerdings kann die Zahl der Eosinophilen auch aus vielen anderen Gründen ansteigen, z. B. bei allergischen Reaktionen wie dem bronchialen Asthma.

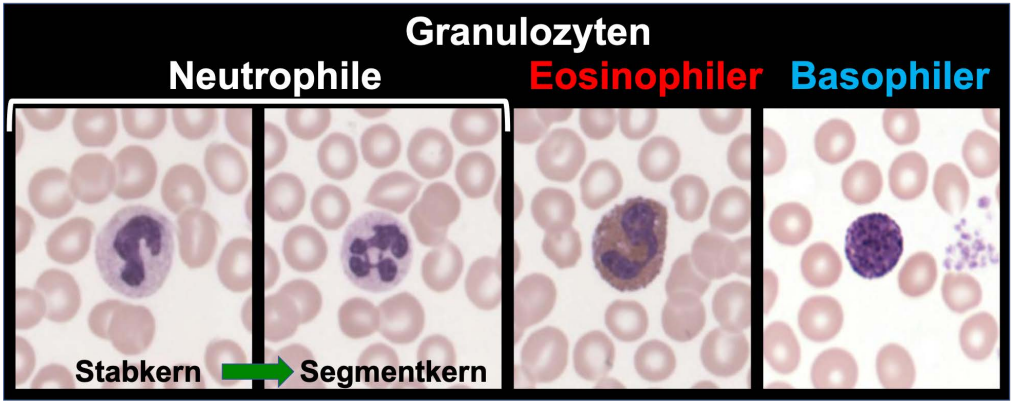

Abbildung 22.2: Die Granulozyten sind durchweg deutlich größer als die Erythrozyten und enthalten sehr viele zytoplasmatische Granula. Alle Granulozyten sind zur Phagozytose fähig und gehören zu den Abwehrzellen der unspezifischen (angeborenen) Abwehr. Die Granula der neutrophilen Granulozyten färben sich meist nicht an. Allerdings kann es auch zu einer leichten eosinophilen Färbung kommen, die aber niemals stärker wird als die Eosinophilie der Erythrozyten. Bei den neutrophilen Granulozyten verändert sich die Kerngestalt nach Austritt aus dem Knochenmark rasch vom jungen stabkernigen Granuzlozyten zum segmentkernigen Granulozyten (siehe grüner Pfeil). Die Eosinophilen sind die größten Granulozyten. Ihre Granula sind stets deutlich stärker eosinophil als die Erythrozyten. Die basophilen Granulozyten enthalten viele sehr kräftig basophile Granula. Sie sind die kleinsten Granulozyten. Ihr Kern ist meist von den Granula verdeckt. Screenshots des Histologi@Präparates 1-087-blutausstrich-pappenheim.

Basophile Granulozyten:

Diese Granulozyten enthalten viele stark basophil färbende Granula (s. Abb. 22.2). Sie enthalten davon so viele, dass die meist unregelmäßige Kerngestalt des Zellkerns nur schwer zu erkennen sein kann. Die starke Basophilie der Granula liegt an Glykosaminoglykanen, die polyanionisch sulfatiert sind. Dazu gehören z. B. Heparin und verwandte Glykane. Pathophysiologisch sind die basophilen Granulozyten daran beteiligt, allergische Reaktionen entstehen zu lassen und zu unterhalten. Die Inhaltsstoffe ihrer Granula sind vasoaktiv (z. B. auch Histamin) und können die Koagulation beeinflussen (Heparin). Damit spielen sie bei der Durchblutungsregulation im Rahmen allergischer oder entzündlicher Veränderungen eine Rolle. Ferner können sie z. B. über die Freisetzung von Interleukinen mit Lymphozyten vom T-Helfer-Typ (T_H Zellen) interagieren und diese stimulieren.

22.4.2 Agranuläre Leukozyten

Zu den agranulären Leukozyten im Blut gehören zum einen die Monozyten, die die größten Zellen im strömenden Blut sind (bis zu 20 μm Durchmesser), sowie die im Vergleich dazu viel kleineren Lymphozyten (Abb. 22.3). Sie haben einen Kerndurchmesser, der in etwa dem Durchmesser der Erythrozyten im Blutausstrich entspricht. Obwohl Monozyten und Lymphozyten beide als agranulär bezeichnet werden, können sie doch vereinzelte kleine bläuliche Granula enthalten, die Azurgranula. In den typischen Ausstrichfärbungen nach Pappenheim ist das Zytoplasma meist hell bis leicht blaustichig. Bei beiden Zelltypen sind die Kerne nicht segmentiert, sondern

fast ideal rund (Lymphozyten) bzw. bohnenförmig ovoid (Monozyten). Lymphozyten haben darüber hinaus eine auffällig hohe Kern-Plasma-Relation, d. h. sehr wenig Zytoplasma um den relativ großen Zellkern. Dass diese beiden Leukozyten in der Gruppe der agranulären Leukozyten zusammengefasst werden, ist dem optischen Aspekt geschuldet. Funktionell haben die beiden Zelltypen sehr unterschiedliche Rollen.

Steckbrief: Monozyten

- Größe: 15–20μm (größte Zelle im peripheren Blut)
- nierenförmiger Kern
- Phagozytosefähigkeit
- Fc-Rezeptor, C3-Rezeptor
- transformieren nach Auswanderung ins Bindegewebe in Gewebsmakrophagen, auch im Rahmen einer Entzündungsreaktion

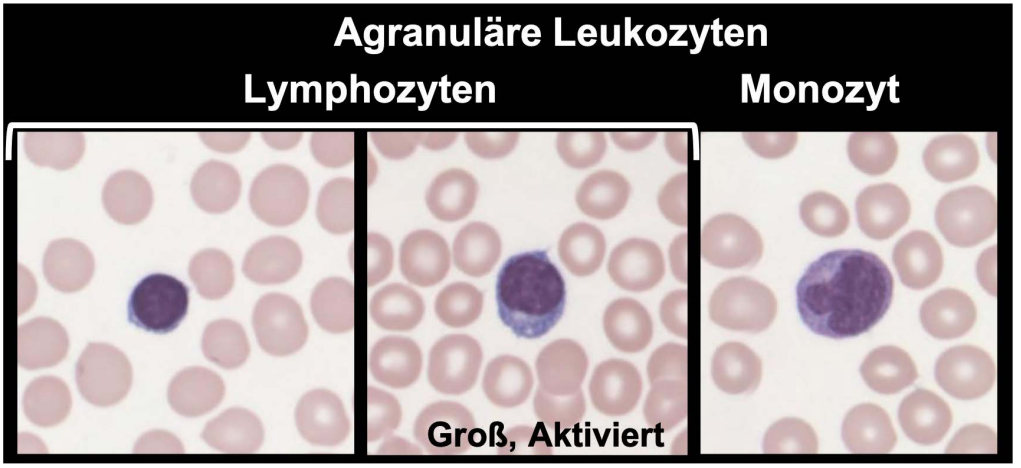

Abbildung 22.3: Zu den agranulären Leukozyten zählen die Lymphozyten und die Monozyten. Die meisten Lymphozyten sind klein und zeigen nur wenig Zytoplasma, das meist leicht bläulich gefärbt ist. Die Zellkerne der Lymphozyten sind stets fast ideal rund und haben einen Durchmesser, der dem Erythrozytendurchmesser entspricht. Einige wenige Lymphozyten sind etwas größer mit deutlich sichtbarem Zytoplasmasaum. Diese werden als aktivierte Lymphozyten bezeichnet. Meist handelt es sich dabei um NK-Zellen. Diese großen Lymphozyten können auch vereinzelte blaue Granula, i. e. Azurgranula, enthalten. Die Monozyten sind deutlich größer als normale Lymphozyten (2–2,5 x Erythrozytendurchmesser); ihr Kern ist nicht ideal rund, aber auch nicht stabförmig oder segmentiert. Er wird auch als bohnen- oder nierenförmig bezeichnet. Außerdem sehen Sie sehen stets einen großen Zytoplasmaanteil, einzelne Granula können sichtbar sein. Detailliertere Differenzierungen, v. a. der Lymphozyten, sind nur immunhistochemisch möglich. Screenshots des Histologi@Präparates 1-087-blutausstrich-pappenheim.

Monozyten:

Monozyten verlassen meist relativ rasch die Blutbahn (nach ca. einem Tag) und wandern in die Gewebe aus, wo sie sich zu Gewebsmakrophagen differenzieren. In dieser Form können sie

viele Monate im Gewebe überleben und auch noch proliferieren. Sie sind also bei Weitem nicht so kurzlebig wie die Granulozyten. Als Gewebsmakrophagen sind sie hochspezialisiert auf die Phagozytose. Sie können gealterte und apoptotische Gewebskomponenten/Zellen phagozytieren, aber auch Fremdkörper oder eingedrungene Organismen wie z. B. Bakterien. Diese Zellen gehören zum unspezifischen, angeborenen Abwehrsystem. Neben ihrer unspezifischen allgemeinen Abräumfunktionen sind sie darüber hinaus imstande, Antigene zu präsentieren und Reaktionen des spezifischen Abwehrsystems auszulösen. Sie werden nicht nur durch verschiedene Zytokine aktiviert und an Orte mit Entzündungsgeschehen rekrutiert, sie sind auch selbst hoch potente Produzenten von Botenstoffen, die Granulozyten und Lymphozyten anlocken und zum Ort ihrer Aktivität rekrutieren können. Sie patrouillieren durch die Bindegewebsräume des Körpers, ebenfalls entlang innerer Oberflächen. So kommen Makrophagen an der Oberfläche seröser Häute vor, auch in den Alveolen der Lunge.

Lymphozyten:

Lymphozyten im Allgemeinen...

- Größe: 6–12 μm
- großer Kern, wenig Zytoplasma, wenige Organellen
- Funktionsbereiche:
  - spezifische, adaptive Abwehr
  - Antigenkontakt, Reaktion
  - Gedächtnis
- 2 % der Lymphozyten sind im Blut, der Rest in den lymphatischen Organen

Die Lymphozyten sind Zellen des spezifischen Abwehrsystems. Ihre Untergruppen und ihre Funktionen werden in den entsprechenden Kapiteln im Detail besprochen. Im Blutausstrich sind es kleine kernhaltige Zellen mit sehr wenig bläulich gefärbtem Zytoplasma, in dem ab und zu vereinzelte Azurgranula auftauchen können. Der Zellkern hat in etwa den Durchmesser eines Erythrozyten und ist rund und unsegmentiert (Abb. 22.3). Die Lymphozyten im peripheren Blut – und damit im Blutausstrich – bestehen im Wesentlichen aus drei Unterpopulationen:

- B-Lymphozyten (15–18 %)
- T-Lymphozyten (ca. 75 %)
- NK-Zellen (natural killer cells, ca. 10 %)

In der Pappenheim-Färbung der Blutausstriche lassen sich diese drei Populationen allerdings nicht sicher unterscheiden; dafür ist der immumhistochemische Nachweis von Oberflächenmarkern der Lymphozyten notwendig. Von den gesamten Lymphozyten des Körpers sind nur sehr wenige (2–3 %) im strömenden Blut vorhanden. Die meisten dieser Zellen sind in den lymphatischen Organen oder auch im Interstitium des Körpers anzutreffen. Sie rezirkulieren aus diesen verteilten Lokationen ins Blut, von wo sie rasch wieder in andere Körperregionen und lymphatische Organe auswandern können.

Emigration von Leukozyten

Viele der kernhaltigen Blutzellen üben ihre Funktion nicht im Blut aus, sondern im Bindegewebsraum. Deshalb müssen diese Zellen aus den Blutgefäßen auswandern können. Zum einen gibt es rheologische Mechanismen, wie den Fahraeus-Lindqvist-Effekt, die dafür sorgen, dass die recht großen, kernhaltigen Zellen im strömenden Blut in Randbereichen der laminaren Blutströmung angereichert werden. Zum anderen sind für die Auswanderung auch ganz bestimmte Orte vorgesehen, an denen die Auswanderung erleichtert ist. Dies sind vor allem die hochendothelialen Kapillaren, auch als hochendotheliale Venolen bezeichnet. Sie treten vor allem in lymphatischen Organen auf, wo solche Extravasationsvorgänge besonders häufig sind. Diese postkapillären Gefäße mit relativ großem Lumen haben ein aktiviertes Endothel (hochendothelial), auf dem Rezeptoren für die Blutzellen exprimiert werden. Außerdem sind hier die Zellkontakte zwischen den Endothelzellen gelockert und können punktuell für den Zelldurchtritt (die Diapedese) geöffnet werden (s. Abb. 21.2 und 21.3). Die an der Oberfläche der Endothelzellen entlangrollenden Blutzellen gelangen in Kontakt mit den Rezeptoren der aktivierten Endothelzellen und heften sich zunächst an. Dafür wichtige Rezeptoren sind vor allem die Selektine. Von hier aus können sie dann zwischen den gelockerten Zell-Zell-Kontakten der Endothelzellen aus dem Gefäß in das umgebende Bindegewebe auswandern. Ein Entzündungsgeschehen (Inflammation) kann Endothel aber auch jenseits hochendothelialer Venolen überall im Körper aktivieren. Lokal um ein Entzündungsgeschehen herum werden die Endothelien durch die parakrin wirkenden Botenstoffe der Inflammation ebenfalls aktiviert, was zu einer massiven Auswanderung weißer Blutzellen ins Bindegewebe und damit zu ihrer Rekrutierung an den Ort der Inflammation führen kann.

22.5 Blutbildung (Hämatopoiese)

Beim erwachsenen Menschen ist der wichtigste Ort der Blutbildung das rote Knochenmark. Für die T-Zellen der lymphatischen Reihe ist auch der Thymus eine wichtige Bildungs- und Reifungsstätte (Abb. 22.4). Die Blutbildung wird auch als Hämatopoiese bezeichnet – ein Begriff, der lediglich die Bildung der Blutzellen umfasst. Die Bildung der Zellen erfolgt in hierarchisch aufgebauten Stammzellreihen, über deren Passage eine zunehmende Festlegung der Vorstufen auf das Produkt der jeweiligen Reihe erfolgt. Das Blutplasma dagegen wird nicht im Knochenmark gebildet. Viele der löslichen Komponenten des Blutplasmas entstehen in der Leber oder auch dezentral in Zellen der lymphatischen Organe, z. B. auch in Plasmazellen.

Das rote Knochenmark ist von weiten Sinusoiden durchzogen, über deren Wände der Ein- und Austritt von Zellen in das Knochenmark und auch aus dem Knochenmark in Richtung Blut jederzeit möglich ist. Das Grundgerüst ist ein sehr lockeres retikuläres Bindegewebe. In den Maschen des retikulozytären Netzwerkes findet die Hämatopoiese statt. Sie wird im Milieu des Knochenmarks von komplex interagierenden Zytokinen reguliert, die teilweise von Zellen des Knochenmarks produziert werden, aber auch aus Leber (z. B. Thrombopoietin) und Niere (Erythropoietin) stammen können. Neben den fibroblastischen Retikulumzellen des Grundgerüsts kommen im Knochenmark – regional unterschiedlich häufig – auch Fettzellen vor, deren

Anteil im Laufe des Lebens deutlich ansteigt (sog. gelbes Knochenmark). In den Maschen des retikulären Grundgewebes kommen auch reichlich Makrophagen vor, die hier apoptotische Zellen phagozytieren, aber auch die von den Vorläufern der Erythrozyten ausgestoßenen Kern-Membranpakete entsorgen. Die Wand der Sinusoide ist diskontinuierlich, genau wie die Basallamina des Endothels der Sinusoide.

Das Prinzip der Hämatopoiese geht von einer im Knochenmark residenten Population hämatologischer Stammzellen aus, die selbst nur langsam proliferieren und zu asymmetrischen Teilungen fähig sind, d. h. fähig sind, weiter differenzierende Tochterzellen zu generieren sowie sich selbst zu erneuern. Aus dieser multipotenten Stammzellpopulation werden die schon teilweise festgelegten oligopotenten Stammzellen (lymphatische Stammzelle und myeloische Stammzelle), die ein Zwischenschritt zu hochproliferativen Tochterzellen sind (Abb. 22.4). Diese hochproliferativen Zellen sind dann bereits jeweils auf die einzelnen Entwicklungslinien der myeloischen oder lymphatischen Reihe determiniert und können keine anderen Differenzierungswege mehr einschlagen. Sobald die Entwicklungswege festgelegt sind, können diese Zellen mit ihrem hochproliferativen Potenzial die Massenproduktion der Blutzellen (zunächst ihrer Vorläufer) ermöglichen. In der normalen Hämatopoiese gilt das Prinzip, dass ein hohes Proliferationspotenzial erst durch zunehmende Differenzierung und damit Festlegung auf definierte Entwicklungsreihen ermöglicht wird. Dies ist ein Sicherheitsmechanismus gegen maligne Entartungen, der aber bei Leukämien von den Tumorzellen überwunden und ausgeschaltet werden kann. Frühe Stadien der verschiedenen Hämatopoiesereihen sind zwar im Knochenmark vorhanden, aber relativ selten und histologisch-färberisch nur mit großer Erfahrung in der Analyse des Knochenmarks zu differenzieren. Sie können zum sicheren Nachweis nur über komplexe Kombinationen von Markermolekülen nachgewiesen werden.

Erst, wenn die Determinierung erfolgt und die hochproliferativen Progenitorzellen entstanden sind, können Nester dieser proliferierenden Zellen im Knochenmark mit Standardtechniken identifiziert werden. Für diese hochproliferativen Progenitorzellen taucht dabei der Begriff der CFU (colony forming unit), gelegentlich auch der BFU (blast forming unit) auf. Als *–blasten* bezeichnete Zellen sind in diesem Kontext hoch proliferative Vorläufer der zugehörigen *–zyten*, die meist direkt aus ihnen hervorgehen. Wenn Knochenmark entnommen und in Weichagar in Gegewart von Zytokin-Kombinationen kultiviert wird, bilden determinierte stark proliferierende Progenitorzellen im Weichagar Kolonien gleicher oder eng verwandter Zellen, die als Punkte (Kolonie: colony) im Weichagar gezählt werden können. Die Anzahl der CFU im Knochenmark gibt Auskunft über die Anzahl determinierter, stark proliferierender Progenitorzellen im Knochenmark (Abb. 22.4). Der Weg zu den determinierten Progenitorzellen beginnt bei den multipotenten hämatopoietischen Stammzellen, aus denen durch asymmetrische Teilung oligopotente Progenitorzellen (myeloische Stammzellen und lymphatische Stammzellen) hervorgehen, die sich rasch zu linienspezifischen Progenitorzellen mit hoher Proliferationsfähigkeit (CFU) weiter differenzieren (Abb. 22.4). Die lymphatische Progenitorzelle wird dann zur Stammzelle der lymphozytären Reihe, während aus der myeloischen Progenitorzelle über die determinierten Progenitorzellen der Blutzellreihen (CFU-E (Erythrozyten), CFU-Meg (Megakaryozyten), CFU-G (Granulozyten, hier neutrophile), CFU-M (Monozyten)) die Blutzellen entstehen und

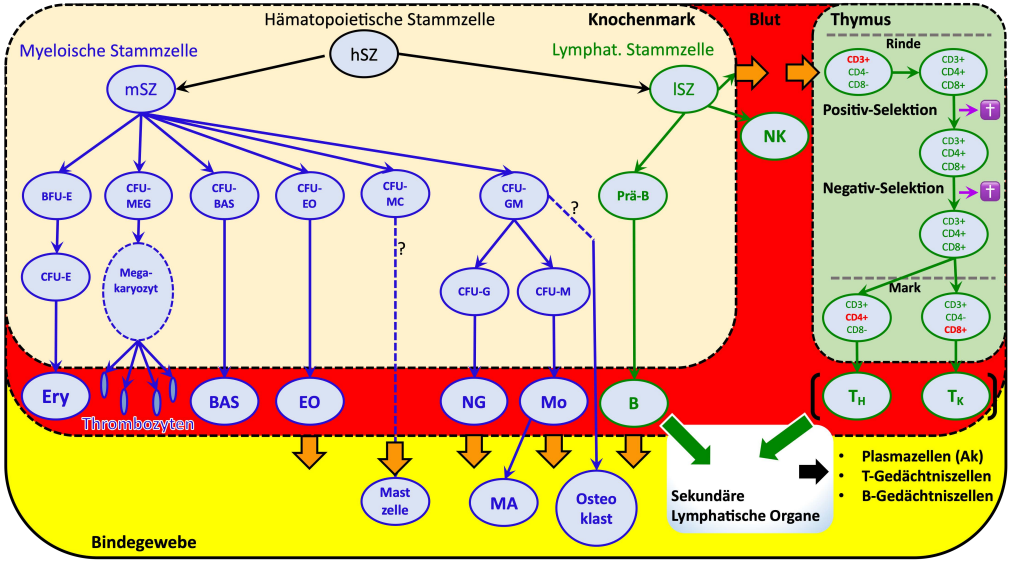

Abbildung 22.4: Die Abbildung bringt die wesentlichen Vorgänge der Hämatopoiese und die Funktionsorte gereifter Zellen mit den Kompartimenten Blut, Knochenmark, Thymus und Bindegewebe in Verbindung. Eine besondere Rolle spielen die sekundären lymphatischen Organe, in denen T- und B-Lymphozyten im Rahmen von Immunantworten komplex interagieren, um weitere Effektorzellen (T-Gedächtniszellen, B-Gedächtniszellen und Antikörper-produzierende Plasmazellen) zu generieren (dazu mehr im nächsten Kapitel). Im Thymus findet nicht nur eine kräftige Proliferation der Thymozyten statt, sondern parallel dazu werden in einer zweifachen Selektion (mehr dazu im nächsten Kapitel) auch solche Zellen eliminiert, die durch Autoantigene aktiviert werden könnten.
Auflösung der Abkürzungen: blast forming unit BFU; colony forming unit CFU, Erythrozytenreihe E; Erythrozyten Ery; thrombopoietische Reihe MEG; basophile Reihe und Basophile BAS; eosinophile Reihe und Eosinophile EO; Entwicklung der Mastzellen (CFU-MC); Entwicklungsreihe für neutrophile Granulozyten (NG) und Monozyten (MO) CFU-GM; granulozytäre Entwicklung CFU-G; monozytäre Entwicklung CFU-M; Bindegewebs-Makrophagen (entstanden aus Monozyten) MA; natural killer cells NK. Fragezeichen und schraffierte Linien zeigen auf, wo noch keine letztendliche Klarheit herrscht.

nach ihrer Reifung im speziellen Milieu des Knochenmarks aus diesem ausgeschleust werden können (Abb. 22.4). Dabei kann das Knochenmark – z. B. bei der Reifung der neutrophilen Granulozyten – auch ausgereifte Zellen noch in seinem speziellen Mileu zurückhalten, vor dem Alterungsprozess schützen und eine rasch mobilisierbare Reserve bilden (Beispiel: neutrophile Granulozyten). Diese Zellen können bei Bedarf in großer Zahl aus dem Knochenmark – ohne Verzögerung durch zeitraubende Differenzierungsvorgänge – ausgeschleust werden und haben außerhalb des Knochenmarks dann nur noch die typische kurze Lebensspanne neutrophiler Granulozyten (wenige Tage). Im speziellen Milieu des Knochenmarks selbst ist dieser Prozess der Alterung stark verlangsamt. Die B-Lymphozyten werden im Knochenmark gebildet, während die Vorläufer der T-Zell-Reihe schon frühzeitig aus dem Knochenmark auswandern und das epitheliale Grundgewebe der Rinde des Thymus besiedeln. Dort beginnt dann die Reifung der T-Zellen (sowohl der T-Helfer (T_H)-Zellen auch auch der T-Killer (T_K)-Zellen). Die Reifung im Thymus hat die Elimination all derjenigen T-Zellen aus dem T-Zell-Repertoire zum Ziel, die potenziell gegen Autoantigene reaktiv sein könnten.

22.6 Embryologie der Blutbildung

Die Hämatopoiese beginnt bereits embryonal, allerdings in einer Phase, in der das Knochenmark noch nicht ausgebildet ist, weil noch kein knöchernes Skelett existiert. Die Blutbildung beginnt im Dottersack und wandert von dort in die Milz und die Leber, sobald diese Organe rudimentär angelegt sind. Im letzten Trimenon der Schwangerschaft beginnt der Umzug der Blutbildung in das Knochenmark, der noch bis in die unmittelbar postnatale Phase andauert. Dieser perinatale Umzug der Stammzellen in das Knochenmark als finalem Ort der adulten Hämatopoiese ist der Grund dafür, warum sich in neonatalem Blut (Nabelschnurblut) ungewöhnlich viele Stammzellen befinden. Die grundsätzliche Fähigkeit der Milz und der Leber, als Wirtsgewebe der Blutbildung zu fungieren, bleibt lebenslang, sie erlischt nicht vollständig. In protrahierten Krisensituationen (wie z. B. bei schweren hämatologischen Erkrankungen) kann es zur Wiederbesiedlung mit Stammzellen und zur Reaktivierung der Hämatopoiese in diesen Organen kommen.

Orte und Phasen der Blutbildung

- adult: rotes Knochenmark; potenzielle Reaktivierung embryologischer Orte der Hämatopoiese!
- embryonal:
  - ab 2. SSW megaloblastische Phase (Dottersack)
  - ab 6. SSW hepatolienale Phase (Leber, Milz); hepatische Blutbildung ist perinatal noch vorhanden
  - ab 5. Monat sukzessiver Umzug der Blutbildung ins Knochenmark; dieser Umzug dauert bis in die Perinatalphase an; daher sind im Nabelschnurblut noch relativ hohe Stammzellkonzentrationen vorhanden (die Stammzellen sind quasi Teil der Umzugsgüter...)



23. Immunsystem: Eine Einführung

Lernziele: **Immunsystem und Abwehrorgane**

- Spezifische und unspezifische Abwehr
- Zellen des mononukleären Phagozytensystems (MPS)
- Zellen der spezifischen Abwehr: Funktion der T- Lymphozyten (T-Zell Rezeptor (TCR+ = CD3+) und B-Lymphozyten (AK+), T-Helferzellen (CD4+), zytotoxische T-Zellen (CD8+), MHC-Klasse-I- und MHC-Klasse-II-Proteine (z. Bsp. Thymusepithel MHC II+), mit wichtigen CD-Markern (CD4, CD8, CD3, MHC II)
- Prinzipien der humoralen und zellulären Immunantwort und ihrer Interaktion
- antigenabhängige und antigenunabhängige Bildung der Lymphozyten
- Wichtige morphologische Merkmale der Organe des lymphatischen Systems: Lymphfollikel, interfollikuläre Region, B-Zellregionen, T-Zellregionen, akzessorische Zellen, interdigitierende Retikulumzelle, dendritische Retikulumzelle, antigen-präsentierende Zelle
- Struktur, zelluläre Zusammensetzung und Funktion des Keimzentrums des Lymphfollikels, Aufgaben der follikulären dendritischen Zellen (in Abgrenzung zu interdigitierenden dendritischen Zellen), Proliferation der Zentroblasten, Prinzip der somatischen Hypermutation
- Stroma der lymphatischen Organe: lymphoretikuläre und lymphoepitheliale Organe
- Struktur und Funktion des Thymus
- Struktur und Funktion der Lymphknoten
- Struktur und Funktion der Milz, weiße Pulpa, rote Pulpa
- Struktur und Funktion der mukosa-assoziierten lymphatischen Organe, Tonsillen, Peyer'sche Plaques
- Struktur und Funktion der M-Zellen

- Erkennung der lymphatischen Organe (DD)

Kurspräparate zur Primäre lymphatische Organe:

1. B-Zellreifung im Knochenmark ((Wiederholung) 1-052-knochenmark-gallamin-giemsa)
2. T-Zellreifung im Thymus, Neugeborener, HE (1-058-thymus-neugeborener)
3. T-Zellreifung im Thymus, Erwachsener, HE (1-060-thymus-erwachsener-he)
4. T-Zellreifung im Thymus, Gefrierschnitt (12µm) IHC CD3 (T-Zell Rezeptor; 2-029-Thymus-B-40x-CD3), vergleichend mit Epithel des Thymus, Gefrierschnitt (12µm) IHC MHC II (2-027-Thymus-A-40x-MHC2).

Kurspräparate zum Lymphfollikel - Gemeinsames Merkmal aller sek. lymphat. Organe:

1. Lymphfollikel in der Darmschleimhaut, 2-093-jejunum-pcna
2. T-Zell Zone im Lymphfollikel, Tons. palatina, Gefrierschnitt (12µm) IHC CD4 (2-035-Tonsille-B-40x-CD4), vergleichend mit B-Zell Zone im Lymphfollikel, Tons. palatina, Gefrierschnitt (12µm) IHC surface IGM (2-032-Tonsille-A-40x-IgM)

Kurspräparate zu Sekundären lymphatischen Organen (MALT; Antigenquelle und Abwehrfokus: Innere Körperoberfläche):

1. Tonsilla palatina, HE (1-041-tonsilla-palatina-he)
2. Tonsilla lingualis (1-053-tonsilla-lingualis)

Kurspräparate zu Sekundären lymphatischen Organen (Lymphknoten; Antigenquelle und Abwehrfokus: Lymphe):

1. Lymphknoten, HE (1-021-mesenterialer-lymphknoten-he)

Kurspräparate zu Sekundären lymphatischen Organen (Milz; Antigenquelle und Abwehrfokus: Blutstrom):

1. Milz, HE (1-056nn-milz-he)
2. Milz, Kind, HE (2-098-milz-juvenil-he), vergleichend mit Milz, Kind, AZAN (2-099-milz-juvenil-azan) und gespülter Milz, AZAN (1-057-milz-gespuelt-azan)

Das Immunsystem und die mit ihm verbundenen Abwehrorgane sind kooperativ und sehr komplex organisiert. Auch wenn hier eine Art Gliederung des Immunsystems und der Abwehrorgane vorgestellt wird, sind doch alle Bereiche in hoher Weise interaktiv. Eine Gliederungsmöglichkeit bietet die Art des immunologischen Gedächtnisses an:

23.1 Angeborene Abwehrfähigkeiten

Wie das Adjektiv *angeboren* bereits andeutet, sind angeborene Abwehrfähigkeiten schon zum Zeitpunkt der Geburt prinzipiell vorhanden. Ein individuelles, während der Biografie eines Indidividuums erworbenes, immunologisches Gedächtnis gibt es hier nicht. Aber es gibt Unterschiede in der Fähigkeit und Ausrichtung angeborener Abwehrfähigkeiten zwischen Spezies. Angeborene Abwehrfähigkeiten werden im Grundsatz im Rahmen evolutionärer Anpassungen verändert, aber nicht auf individueller Basis. Sie sind genetisch auf Ebene der Spezies und der Keimbahn, d. h. überindividuell, kodiert. Häufig wird dieser Teilbereich der Abwehrfähigkeiten auch als *unspezifisch* bezeichnet, weil er sich gegen allgemeine Merkmale pathogener Faktoren oder Erreger richtet. Aber die Trigger der unspezifischen Abwehrreaktionen, z. B. Bestandteile bakterieller Membranen und Hüllen, wurden im Rahmen der Evolution erlernt; sie sind folglich nicht völlig unspezifisch. Der Begriff *angeboren* trifft diese Kerneigenschaft des Teilsystems wohl besser. Das angeborene Abwehrsystem ist neben der nach außen gerichteten Abwehrfunktion auch mit körperinternen Funktionen im Rahmen der biologischen Homöostase betraut. So können Makrophagen und phagozytierende Zellen nicht nur bestimmte allgemeine Merkmale (Oberflächeneigenschaften, Toxine etc.) pathogener Organismen erkennen, sondern auch apoptotisch oder nekrotisch zugrunde gegangene körpereigene Zellen. Zell- und Gewebetrümmer, z. B.

nach Verletzungen und Traumata, können über die allgemeinen Phagozytosefähigkeiten des angeborenen Abwehrsystems ebenfalls entfernt werden. Es gibt im angeborenen Teilbereich des Abwehrsystems eine Kombination von zellbasierten Abwehrvorgängen (Phagozytose setzt eine lebende Zelle voraus) und humoralen Mechanismen, bei denen körpereigene Substanzen (meist Peptide oder Proteine) in Körperflüssigkeiten (Speichel, andere exokrine Sekrete, Plasma) die Funktionsträger sind.
Wesentliche Eigenschaften/Teilbereiche der angeborenen Abwehrsysteme sind:

Angeborene Abwehrsysteme

- Keine vorherige Antigenpräsentation nötig.
- Es sind angeborene, nicht »erlernbare« Reaktionen.
- Es gibt die zellbasierte Abwehr von Fremdstoffen (über Makrophagen/Monozyten, neutrophile Granulozyten, granuläre Lymphozyten (NK-Zellen)).
- Es gibt Abwehrreaktionen über lösliche Moleküle (humoral):
  - antimikrobielle Peptide (z. B. Defensine) in Sekreten (z. B. Speichel)
  - Komplementsystem im Plasma (aktivierbar über beispielsweise die an der Phagozytose beteiligten Zellen)

23.2 Erworbene (adaptive) Abwehrfähigkeiten

Das Adjektiv *erworben* bezeichnet die Fähigkeit bestimmter Teilbereiche des Immunsystems zum biologischen Lernen und zum Aufbau eines immunologischen Gedächtnisses (Immunität). Die Fähigkeit zum immunologischen Lernen ist angeboren, aber was genau vom Immunsystem erlernt wird, hängt von der individuellen biografischen Exposition eines jeden menschlichen Individuums zu Erregern und Antigenen ab. Dieses biologische Gedächtnis kann nicht vererbt werden und muss von jedem Menschen postnatal neu erworben und aufgebaut werden. Das immunologische Gedächtnis wird im Wesentlichen in Form von somatischen Mutationen genetisch gespeichert. Im Rahmen der Abwehrvorgänge entstehen Zellen mit veränderten und adaptierten Antikörper-Genen. Solche somatische Mutationen betreffen die Keimbahn und die Keimzellen nicht, sondern nur die zu dieser Art des Lernens und der genetischen Adaptation befähigten Zellen der Abwehrsysteme. Weil nur somatische Zellen das immunologische Gedächtnis bereitstellen, ist auch der Grund für die fehlende Vererbbarkeit gegeben, obwohl es sich um Veränderungen der DNA handelt. Spezielle Mechanismen bei der Reifung von Abwehrzellen, v. a. der T-Zellen, sorgen dafür, dass die adaptiven Abwehrsysteme keine Fähigkeit zur Eigen-Reaktivität (Auto-Immunität) haben.
Zentraler Mechanismus der erworbenen Abwehrsysteme ist die Fähigkeit, Antigene zu *präsentieren*. Die Präsentation von Antigenen ist an Zellen mit dieser Fähigkeit gebunden. Die erworbenen Abwehrsysteme können auf lösliche Antigene, die nicht präsentiert werden, nicht reagieren. Antigene werden über hochpolymorphe Membranproteine des *major histocompatibility complex (MHC) (auch: human leucocyte antigens (HLA))* präsentiert. Hochpolymorphe Moleküle sind

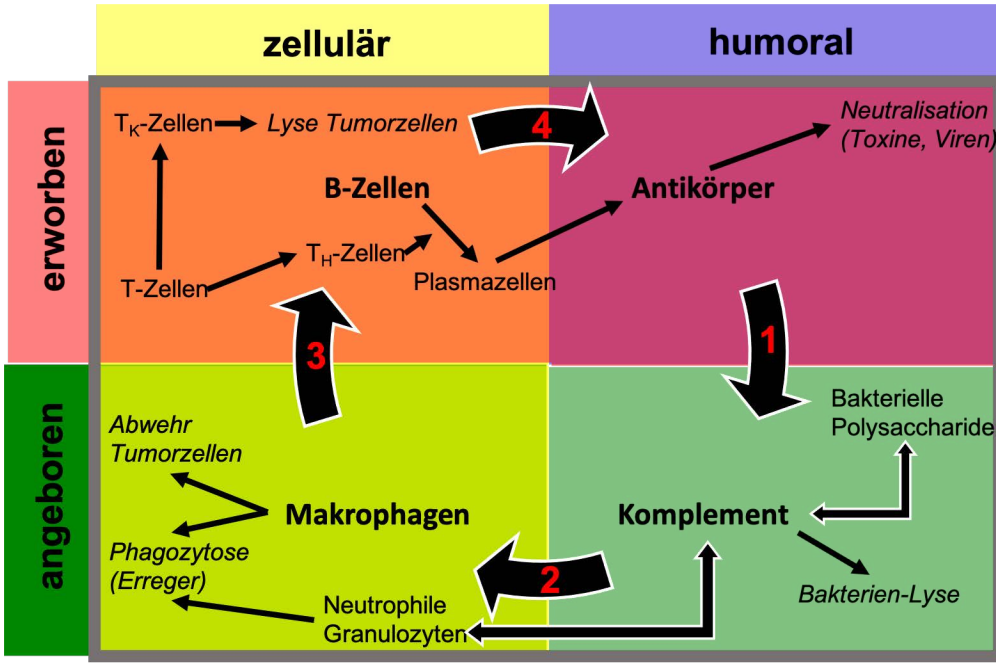

Abbildung 23.1: Kreuztabelle mit den zellulären/humoralen und den angeborenen bzw. adaptiven Abwehrfähigkeiten. Die roten Zahlen in den schwarzen Pfeilen sind exemplarisch aufgeführte Interaktionen, die die Grenzen dieser Gliederungen jeweils überqueren. **(1)** Antikörper binden spezifisch an Wandkomponenten von z. B. Bakterien und Hüllproteinen von Viren und können diese dadurch nicht nur neutralisieren, sondern nach ihrer Bindung an ihr Antigen auch den Angriff des plasmatischen Komplementsystems auf diese Targets richten (die sonst nicht vom Komplement erkannt worden wären). **(2)** Die Aktivierung des Komplementsystems rekrutiert Makrophagen und Granulozuyten an den Ort des Geschehens. Diese können nicht nur ihre Phagozytose anwenden, sondern nehmen dabei Antigene auf, die sie präsentieren können. **(3)** Diese Präsentation richtet sich an die Lymphozyten als Hauptträger der adaptiven Abwehrfunktionen. Über komplexe Mechanismen werden T-Killer-Zellen aktiviert und vermehrt, die ganze Zellen töten und lysieren können. Die T-Helfer-Zellen sind Schlüsselzellen der adaptiven Abwehr, die u. a. **(4)** die Aktivierung von B-Lymphozyten und deren Umwandlung in Plasmazellen bewirken können. Diese produzieren dann hochspezifische Antikörper.

zwischen verschiedenen Individuen einer Spezies stark unterschiedlich und innerhalb der Population ungewöhnlich heterogen. Sie kommen also einem individuellen Merkmal sehr nahe. Monomorphe Proteine (z. B. humanes Serumalbumin) sind nur in sehr wenigen oder gar keinen Varianten in einer Population vorhanden. Diese MHC-Moleküle fungieren als eine Art molekular definierte Posterwand oder als Display für Antigene. Sie sind essenzielle Moleküle des adaptiven Immunsystems. Ihre hohe interindividuelle Heterogenität und auch ihre Rolle im Immunsystem machen sie zu wichtigen Transplantationsantigenen, deren biologische Kompatibilität (zwischen Spender und Empfänger) vor einer Transplantation ermittelt und abgestimmt werden muss, um immunologische Kompatibilität von Transplantaten zu erleichtern.

Auch im adaptiven Teilbereich des Abwehrsystems existieren sowohl zellbasierte Abwehrvorgänge (lymphozytäre Effektorsysteme) als auch humorale Mechanismen, bei denen körpereigene

Substanzen (Antikörper) in Körperflüssigkeiten (Speichel, andere exokrine Sekrete, Plasma) die wesentlichen Funktionsträger sind.
Wesentliche Eigenschaften/Teilbereiche der adaptiven Abwehrsysteme sind:

Adaptive Abwehrsysteme

- Vorherige Antigenpräsentation notwendig!
- Gedächtnisfunktion; biologisches Lernverhalten gegeben: *Immunität*.
- Basiert auf der Unterscheidung zwischen körpereigen und körperfremd.
- Resultat ist die (antigen- oder zell-)spezifische Abwehrreaktion.
- Die spezifische Abwehr hat zwei Hauptfunktionsstränge:
  - zelluläre Abwehr (T-Lymphozyten)
  - humorale Abwehr (B-Lymphozyten → Plasmazellen → Antikörper)

23.3 Die Abwehrsysteme arbeiten hoch kooperativ

Wie oben für das angeborene und das adaptive Immunsystem schon kurz beschrieben, kann man die Effektorwege der Abwehrsysteme in lösliche (humorale) Mechanismen und in zellständige (zelluläre) Mechanismen unterteilen. Die Kooperativität humoraler und zellulärer Faktoren/Effektoren über die Grenzen der angeborenen oder adaptiven Abwehr hinweg wird in Abb. 23.1 zusammengefasst. Im Fall einer tatsächlichen Abwehrreaktion sind alle Teilkomponenten des Abwehrsystems gleichzeitig aktiviert und hoch interaktiv, wenn es um die Abwehr pathogener Organismen geht. Schwerpunkte des Aktivierungsgeschehens können allerdings, abhängig vom jeweiligen pathogenen Organismentyp, variieren.

23.4 Antigen-Präsentation: Auftritt MHC-Moleküle

Die Präsentation von Antigenen, um immunologische Effektoraktivität zu erzeugen, ist die zentrale Fähigkeit der adaptiven Abwehrsysteme. Sie ist sehr komplex und kann daher hier nur grob umrissen werden. Die Moleküle, die als molekulares Posterboard für die Präsentation dienen, sind die MHC-Moleküle. Diese Moleküle sind Proteinfamilien, die man u. a. in die Klassen I und II (d. h. MHC-I und MHC-II) unterteilen kann. Die MHC-Moleküle werden speziell beim Menschen auch als HLA (human leucocyte antigens) bezeichnet. Die MHC-Moleküle bestehen aus i. d. R. zwei Proteinketten, die als Heterodimere in der Membran exprimiert werden. Der größte Teil dieser Transmembran-Glykoproteine liegt extrazellulär, wo sich eine Mulde befindet, in der die Antigene (i. d. R. kurze Proteinfragmente von 9–12 Aminosäuren Länge, auch mit Sekundärmodifikationen wie Glykosylierungen der Peptidsequenz) eingefügt werden können. Diese peptidhaltige Mulde und die direkt angrenzenden Domänen des MHC-Moleküls sind der Ort der Antigenpräsentation. Die Peptide sind dabei als austauschbares Cargo der MHC-Moleküle zu verstehen. Darüber hinaus gibt es bei den MHC-Molekülen lipophile Transmembrandomänen und eine kurze (ca. 30 Aminosäuren lange) intrazelluläre Domäne. Die Beladung der Präsentationsmulde muss im Zellinnern während der Passage durch die intrazellulären Membransysteme

erfolgen. Dieser Vorgang ist sehr speziell, weil die zur Präsentation vorgesehenen Peptide entweder aus dem Zytosol oder aus dem lysosomalen Kompartment umständlich in das Innere der Membransysteme (die Zisternen von ER und Golgi) transportiert werden müssen. Dieser Weg vom Zytosol ins Innere der Membransysteme verbindet die Äquivalenzräume I und II, wie sie in den Kapiteln zu den Membransystemen erläutert wurden. Ein solcher Vorgang braucht spezielle Hilfsmoleküle und ist kein normaler vesikulärer Transport. Ein wichtiges Molekül im Rahmen dieser Beladungsvorgänge ist der Peptid-Transporter TAP (*transporter associated with antigen presentation*). Sowohl die MHC-Moleküle der Klasse I als auch die MHC-Moleküle der Klasse II können Antigene präsentieren. Die beiden Klassen der MHC-Moleküle unterscheiden sich nicht nur auf molekularer Ebene, sondern auch durch ihre unterschiedliche Expression auf Zelltypen des Körpers im Allgemeinen (alle kernhaltigen Zellen, MHC-I) und auf Immunzellen (antigenpräsentierende Zellen, MHC-II) im Besonderen. Mit diesen divergierenden Expressionsmustern sind auch unterschiedliche Räume verbunden , die die Antigenpräsentation auf MHC-I und MHC-II dem adaptiven Immunsystem jeweils erschließt.
Wichtige gemeinsame Eigenschaften aller MHC-Moleküle sind:



MHC: Major Histocompatibility Complex (Transplantationsantigene, hochpolymorph)

- MHC-Moleküle sind integrale Membranproteine.
- MHC-Molelküle können mit Peptiden bzw. Proteinfragmente beladen werden und diese dann »präsentieren«.
- Es gibt zwei Hauptklassen von MHC-Molekülen:
  - MHC Klasse I (alle kernhaltigen Zellen)
  - MHC Klasse II (antigenpräsentierende Immunzellen)

23.4.1 MHC Klasse I: Antigene aus dem intrazellulären Raum

MHC-I-Moleküle werden von allen kernhaltigen Zellen des Körpers exprimiert. Sie sind innerhalb ein und desselben Organismus identisch, aber in der Population hochpolymorph, d. h. sie sind interindividuell häufig sehr unterschiedlich. Ihre basale Funktion ist die eines immunologischen Zugehörigkeitsausweises zum Körper. Um nicht attackiert und eliminiert zu werden, müssen alle kernhaltigen Zellen des Körpers diese Moleküle stets an der Oberfläche tragen und damit vorzeigen. NK-Zellen attackieren und eliminieren Zellen ohne MHC I. Diese Natural Killer Zellen stammen aus der lymphatischen Entwicklungsreihe im Knochenmark. Sie sind funktionell eher dem angeborenen Abwehrsystem zuzuordnen. Ihr Trigger ist die Abwesenheit von MHC I an der Oberfläche von Zellen. Sie sind nicht von der direkten Stimulation durch Antigenpräsentation abhängig. Wichtige Ausnahmen bei der hochpolymorphen MHC-I-Expression und bei der sonst zwangsläufigen Attacke durch NK-Zellen bei Abwesenheit von MHC-I-Molekülen sind z. B. Erythrozyten sowie der fetale Trophoblast in der Schwangerschaft. Hier gibt es jeweils spezielle Mechanismen, die den Angriff der NK-Zellen verhindern. Angriffe der NK-Zellen werden bei allen anderen Zellen durch ihre MHC-I-Expression verhindert.
Neben dieser Screening-Funktion zur Erkennung der Zugehörigkeit einer Zelle zum eigenen Organismus sind die MHC-I-Moleküle auch dazu befähigt, Antigene zu präsentieren. Diese

Antigene stammen aus der Proteinmaschinerie im Inneren der Zellen, im Wesentlichen aus dem Zytosol, wo das Proteasom zur Zerteilung und Entsorgung gealterter Proteine imstande ist. Aus diesen Prozessen am Proteasom werden Proteinfragmente aus dem Zellinneren auf die Präsentationstaschen der MHC-I-Moleküle transferiert und dann nach regulärem, vesikulärem Transport zur Zellmembran nach außen präsentiert. Damit werden repräsentative Stichproben von Proteinfragmenten auf jeder kernhaltigen Zelle des Körpers präsentiert. Vor allem bei viralen Infektionen kommt es dazu, dass Fremdproteine innerhalb einer Zelle aus genetischem Material des Virus produziert werden. Auch diese Proteine unterliegen dem allgemeinen Mechanismus der Elimination im Proteasom und der anschließenden Präsentation. Fragmente viraler Proteine tauchen so auch an MHC-I-Molekülen an der Zelloberfläche infizierter Zellen auf.
Wird das präsentierte Fragment als fremd (an MHC-I) von T-Killer-Zellen erkannt, so gehen diese in die Elimination über und nehmen dabei auch Effektoren des angeborenen Immunsystems (Makrophagen und Granulozyten) sekundär zuhilfe. Auch das humorale adaptive System wird im Rahmen einer solchen Aktivierung mitgenommen. Die Elimination von Zellen, die mit Viren befallen sind, ist eine zentrale Aufgabe dieses Teils der Immunsurveillance und der Infektionsabwehr. Aber auch mutierte Proteine von Tumorzellen beispielsweise können so eine Immunantwort des adaptiven Systems auslösen.

Wesentliche Orte und Funktionen der MHC-I-Expression

- MHC-I kommt auf praktisch allen kernhaltigen Zellen des Körpers vor und dient auch als immunologischer Zugehörigkeitsausweis zum Körper.
- MHC-I-Moleküle binden Peptide, die zytosolisch aus den ständigen Degradationsprozessen im Proteasom hervorgehen (Immunsurveillance des intrazellulären Kompartments des Körpers).
- MHC-I-Peptid-Komplexe werden so in die Membran eingebaut, dass die Peptidbindungsstelle außen liegt: *»Präsentation«*.
- Die Präsentation ist v. a. an zytotoxische T-Lymphozyten gerichtet. NK-Zellen reagieren auf die *Abwesenheit* von MHC-I.
- Folge der Präsentation ist die Aktivierung von Effektorwegen:
  - *eigenes MHC-I + Fremd-Peptid*: Aktivierung zytotoxischer T-Lymphozyten; **Killing**
  - *kein MHC-I: Aktivierung NK-Zelle*; **Killing**

23.4.2 MHC Klasse II: Antigene aus dem extrazellulären Raum

MHC-Klasse-II(MHC-II)-Moleküle werden nicht auf allen kernhaltigen Zellen exprimiert, sondern nur von bestimmten Zelltypen des Abwehrsystems. Zellen, die MHC II exprimieren, exprimieren auch MHC I. Alle diese Zellen haben ebenso die Fähigkeit zur Phagozytose und können Stoffe, Zelltrümmer, Mikroorganismen etc. aufnehmen. Diese *antigenpräsentierenden Zellen* können die in ihrem lysosomalen System entstehenden Bruchstücke auf MHC-II-Moleküle transferieren und mithilfe der MHC-II-Moleküle die Antigene anderen Zellen des Immunsystems präsentieren. Die meisten präsentierten Antigene stammen aus dem extrazellulären Raum des

Körpers, häufig aus der extrazellulären Matrix. Dieser Raum – nicht das intrazelluläre Kompartment – wird also mithilfe der antigenpräsentierenden Zellen und ihrer MHC-II-Mechanismen immunologisch überwacht.
Typische Zellen, die MHC-II-Moleküle exprimieren, sind zum Beispiel die interdigitierenden dendritischen Zellen, mononukleäre Phagozyten (Gewebsmakrophagen), Langerhanszellen der Haut, einige wenige Endothelzellen, Epithelzellen des Thymus und die B-Lymphozyten. Die Präsentation der Antigene richtet sich primär an zytotoxische T-Lymphozyten, an T-Helfer-Zellen und an B-Lymphozyten. Da die meisten Fremd-Antigene, die in den Körper eindringen, im extrazellulären Raum auftauchen (Ausnahme: Viren, s. o.), ist der Extrazellulärraum, und damit v. a. der Bindegewebsraum, der hauptsächliche Raum, in dem sich immunologische Abwehrvorgänge abspielen. Die an der immunologischen Abwehr beteiligten Zellen wandern an vielen Orten des Körpers aus dem Blut in den Bindegewebsraum aus, um dort ihre immunologischen Überwachungsfunktionen wahrzunehmen. Die kontinuierliche Phagozytose durch antigenpräsentierende Zellen kann immunologisch als stochastische Probenahme aus der Bindegewebsmatrix betrachtet werden. Die antigenpräsentierenden Zellen entnehmen dem extrazellulären Raum kontinuierlich Stichproben der dort vorhandenen Substanzen und präsentieren diese den für die Zytolyse (zytotoxische T-Zellen) und die Produktion spezifischer Antikörper (B-Lymphozyten) zuständigen Zellen des adaptiven Immunsystems.

Wesentliche Orte und Funktionen der MHC-II-Expression

- MHC-II kommt auf antigenpräsentierenden Zellen vor: dendritische Zellen, Langerhanszellen (Haut), mononukleäre Phagozyten, einige wenige Endothelzellen, Epithelzellen des Thymus, B-Zellen.
- MHC-II-Moleküle präsentieren Peptide, die aus dem Verdau extrazellulärer Proteine (d. h. nach Aufnahme in den lysosomalen Apparat durch Phagozytose) hervorgegangen sind. (Vergleich MHC I: Präsentation nach Verdau intrazellulärer Proteine am Proteasom im Zytosol.)
- MHC-II-Peptid-Komplexe werden so in die Membran eingebaut, dass die Peptidbindungsstelle außen liegt: *»Präsentation«*.
- Die Präsentation ist an zytotoxische T-Lymphozyten, T-Helfer-Zellen und B-Zellen gerichtet.
- Folgen der Präsentation:
  - *eigenes MHC-II + Fremd-Peptid:* Aktivierung passende B-Zelle; **Antikörper-Produktion**
  - *eigenes MHC-II + Fremd-Peptid:* Aktivierung T-Zellen (T-Helfer-Zellen und T-Killer-Zellen); **Boost + Killing**

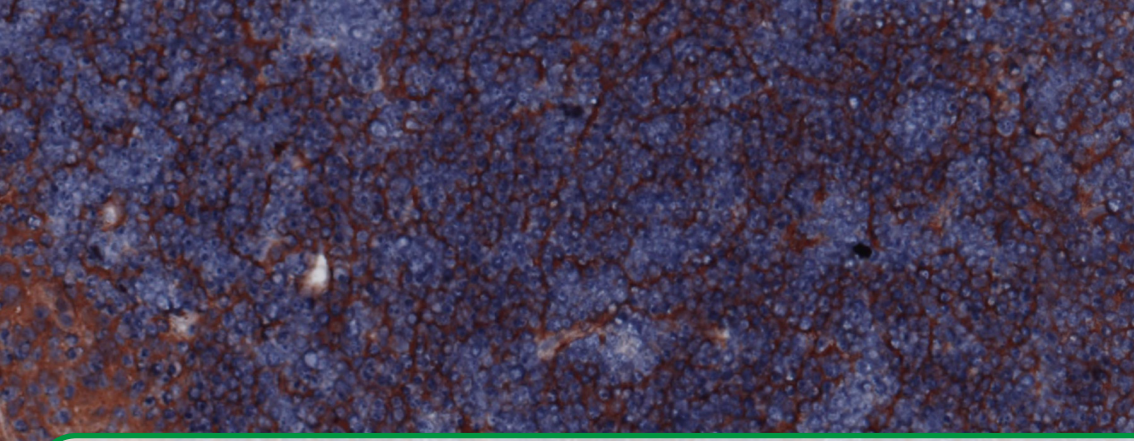

24. Primäre Abwehrorgane

Lernziele:

- Spezifische und unspezifische Abwehr
- Zellen des mononukleären Phagozytensystems (MPS)
- Zellen der spezifischen Abwehr: Funktion der T- Lymphozyten (T-Zell Rezeptor (TCR+ = CD3+) und B-Lymphozyten (AK+), T-Helferzellen (CD4+), zytotoxische T-Zellen (CD8+), MHC-Klasse-I- und MHC-Klasse-II-Proteine (z. Bsp. Thymusepithel MHC II+), mit wichtigen CD-Markern (CD4, CD8, CD3, MHC II)
- Prinzipien der humoralen und zellulären Immunantwort und ihrer Interaktion
- antigenabhängige und antigenunabhängige Bildung der Lymphozyten
- Wichtige morphologische Merkmale der Organe des lymphatischen Systems: Lymphfollikel, interfollikuläre Region, B-Zellregionen, T-Zellregionen, akzessorische Zellen, interdigitierende Retikulumzelle, dendritische Retikulumzelle, antigen-präsentierende Zelle
- Struktur, zelluläre Zusammensetzung und Funktion des Keimzentrums des Lymphfollikels, Aufgaben der follikulären dendritischen Zellen (in Abgrenzung zu interdigitierenden dendritischen Zellen), Proliferation der Zentroblasten, Prinzip der somatischen Hypermutation
- Stroma der lymphatischen Organe: lymphoretikuläre und lymphoepitheliale Organe
- Struktur und Funktion des Thymus
- Struktur und Funktion der Lymphknoten
- Struktur und Funktion der Milz, weiße Pulpa, rote Pulpa
- Struktur und Funktion der mukosa-assoziierten lymphatischen Organe, Tonsillen, Peyer'sche Plaques
- Struktur und Funktion der M-Zellen

- Erkennung der lymphatischen Organe (DD)

Kurspräparate zur Primäre lymphatische Organe:

1. B-Zellreifung im Knochenmark ((Wiederholung) 1-052-knochenmark-gallamin-giemsa)
2. T-Zellreifung im Thymus, Neugeborener, HE (1-058-thymus-neugeborener)
3. T-Zellreifung im Thymus, Erwachsener, HE (1-060-thymus-erwachsener-he)
4. T-Zellreifung im Thymus, Gefrierschnitt (12µm) IHC CD3 (T-Zell Rezeptor; 2-029-Thymus-B-40x-CD3), vergleichend mit Epithel des Thymus, Gefrierschnitt (12µm) IHC MHC II (2-027-Thymus-A-40x-MHC2).

Als primäre Abwehrorgane bezeichnet man die Bildungsstätten der immunkompetenten Zellen. Die Bildung immunkompetenter Zellen beginnt bereits pränatal und setzt sich lebenslang fort, variiert in ihrer Intensität während des Lebens aber deutlich. Die beiden Organe, die daran beteiligt sind, weisen sehr unterschiedliche Grundstrukturen auf. Die beiden primären Abwehrorgane sind

- das Knochenmark und
- der Thymus.

24.1 Knochenmark

Im Knochenmark liegen die Bildungsstätten vieler antigenpräsentierender Zellen, z. B. der Monozyten und der Gewebsmakrophagen, aber auch der B-Lymphozyten. Die B-Lymphozyten sind dadurch charakterisiert, dass in ihre Membran Antikörpermoleküle als Oberflächenmarker (d. h. mit einem Membrananker) integriert sind, deren Antigenbindungsstelle nach außen gerichtet ist. Dabei kann jeder B-Lymphozyt nur ein Antikörpermolekül (d. h. mit einer definierten Bindungsfähigkeit) in seine Membran einbauen. Es gilt damit das Prinzip, dass jeder B-Lymphozyt genau ein für ihn typisches Antikörpermolekül produzieren kann. Das Antikörperreservoir eines Menschen entspricht also der Anzahl an B-Lymphozyten, die einen von allen anderen B-Lymphozyten differenten Antikörper exprimieren (Prinzip der Klonalität). Die Bildung neuer Zellen im Knochenmark erfolgt lebenslang, nimmt aber im Alter graduell ab. Wie bei der Hämatopoiese bereits beschrieben, werden die reifen immunkompetenten Zellen aus Stammzellen gebildet, die in der zytokinreichen Umgebung des Knochenmarks residieren. Die meisten klassischen antigenpräsentierenden Zellen (z. B. interdigitierende dendritische Zellen und Makrophagen) entstehen aus Stammzellen der myeloischen Reihe. Die B-Lymphozyten sind Endprodukte der lymphatischen Reihe. Das Grundgewebe dieser Proliferations- und Differenzierungsvorgänge ist lockeres retikuläres Bindegewebe. Die Gefäße des Knochenmarks sind offene Sinusoide, durch die auch die Zellen der Abwehrsysteme direkt in den Blutkreislauf ein- und austreten können. Weitere Details zum Knochenmark finden Sie im Kapitel zur Blutbildung.

24.2 Thymus

24.2.1 Funktionelle Histologie und Entwicklung

In der histologischen Übersicht (Abb. 24.1) ist der Thymus ein sehr lymphozytenreiches Organ, das aber frei von Lymphfollikeln ist. Lymphfollikel kommen nur in den sekundären lymphatischen Organen vor. Es gibt eine äußere Rindenzone mit einer sehr hohen Lymphozytendichte, die daher in histologischen Färbungen als breiter farbintensiver, dunkler Randbereich auffällt.

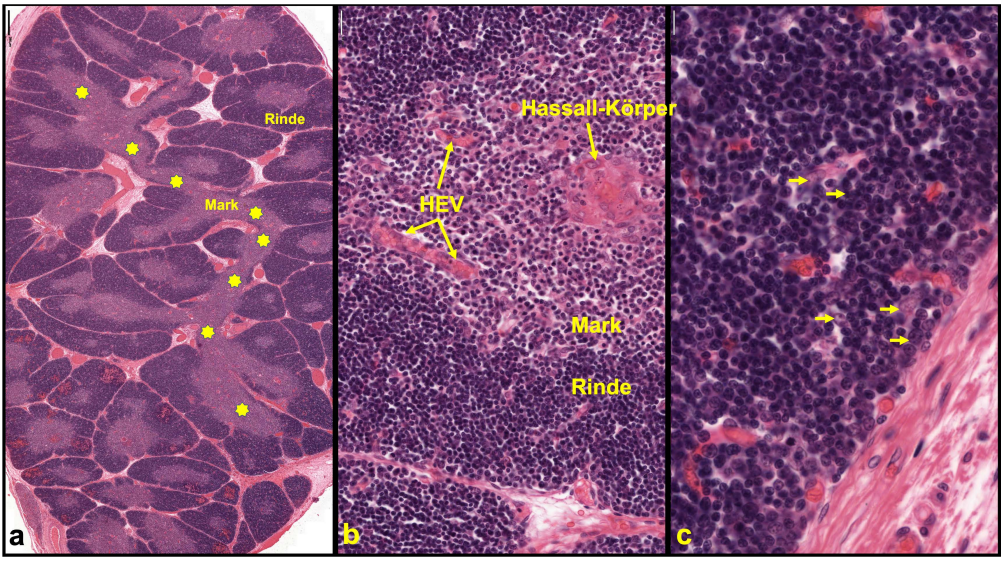

Abbildung 24.1: HE-Schnitt eines Thymus des Menschen (juvenil). **(a)** Die Übersicht lässt bereits Rinde und Mark gut erkennen. In jedem Thymus gibt es nur ein Mark. Ein sehr langer Anschnitt dieses Marks ist durch eine Sternenreihe hervorgehoben. Die Rinde sitzt diesem stark verzweigten Mark auf. Die Involution des Thymus in der Pubertät betrifft tatsächlich nicht den ganzen Thymus, sondern die Rinde. Reste der Rinde und auch das Mark bleiben lebenslang erhalten. **(b)** Ausschnitt der Rinde-Mark-Grenzregion bei höherer Vergrößerung. Ein Hassallsches Körperchen ist zu erkennen und die hochendothelialen Venolen (HEV) im Bereich der Rinden-Mark-Grenze sind für den Ein- und Austritt von Zellen verantwortlich. In der Rinde **(c)** treten neben den vielen dunklen und runden Zellkernen der Lymphozyten auch große Zellkerne der epithelialen Retikulumzellen auf (kleine gelbe Pfeile). Screenshots des Histologi@-Präparates 1-058-thymus-neugeborener.

Im Mark des Thymus finden sich weniger Lymphozyten als in der Rindenregion, weswegen diese Zone in der histologischen Übersicht auch heller erscheint. Im Thymus gibt es nur ein einziges Mark, das vielfach verzweigt ist und daher in Schnitten den Eindruck erweckt, dass es mehrere, unzusammenhängende Markbereiche gäbe (Abb. 24.1). Auf den Verzweigungen dieser Markzone ist das Rindengewebe haubenartig aufgesetzt. In der Markzone und vor allem am Rinden-Mark-Übergang finden sich großlumige, mit relativ großen Endothelzellen ausgestattete Gefäße (hochendotheliale Venolen, Abb. 24.1), über die der Ein- und Austritt von Zellen in und aus dem Thymus erfolgt. Sie sind als eine Art »Bahnhof« für zellulären Traffic zu betrachten. Die epitheliale Grundstruktur des Gerüstes des Thymus (s. u.) macht sich auch in einer histologischen Besonderheit bemerkbar, die im Mark des Thymus zu finden ist. Die dort vorkommenden Hassallschen Körperchen bestehen aus degenerierenden Epithelzellen, die sich in konzentrischen Lagen angeordnet im Mark finden und recht groß werden können. Dabei weisen diese rundlichen Gebilde im Inneren häufig Zellen und Zellfragmente auf, die dem Stratum superficiale mehrschichtiger unverhornter Plattenepithelien morphologisch ähneln (Abb. 24.1).
Bei höherer Vergrößerung finden sich in der Rinde zahllose Lymphozyten mit ihren typischen

rundlichen heterochromatinreichen Zellkernen. Eingelagert zwischen den Lymphozyten treten auch größere Zellkerne mit gut sichtbaren Nucleoli und einem höheren Gehalt an Euchromatin auf, die in der Mehrzahl der Fälle die Kerne des epithelialen Retikulums sind (Abb. 24.1). Darüber hinaus können auch Makrophagen zwischen den Lymphozyten auftreten.

Im Unterschied zum Knochenmark ist der Thymus nur die Bildungsstätte für eine einzige Zellreihe, die T-Lymphozyten. Sowohl die T-Helfer-Zellen als auch die zytotoxischen T-Zellen gehen aus den Reifungs- und Selektionsvorgängen im Thymus hervor. Die Besiedlung der Thymusanlage mit lymphatischen Vorläuferzellen beginnt bereits lange vor der Geburt, ca. ab der 9. Schwangerschaftswoche. Spätestens ab der 18. Schwangerschaftswoche ist der Thymus strukturell voll ausdifferenziert und funktionsfähig. Die Thymusanlage ist im Wesentlichen aus dem Endoderm der 3. Schlundtasche entstanden und als Epithelklumpen von dort in den retrosternalen Raum des oberen Mediastinums deszendiert. Dieses Epithel wird durch die lymphatischen Vorläuferzellen besiedelt, die sich dabei zwischen die Epithelzellen einlagern.

Das Grundgerüst des Thymus ist somit ein Epithel (Abb. 24.2), kein retikuläres Bindegewebe wie im Knochenmark oder allen anderen lymphatischen Organen. Das Epithel umschließt die Kapillaren der Rinde des Thymus mit epithelialen Zellausläufern, die dicht miteinander verbunden sind. Auch das Endothel der Rinde ist geschlossen. Die Reifung der Lymphozyten findet an der stark verzweigten Oberfläche der Epithelzellen des Thymus statt. Dieser Raum wird durch die epitheliale und die endotheliale Barriere vom Blutraum abgeschirmt und ist ein separates, in seiner Zusammensetzung streng durch das Thymusepithel kontrolliertes Kompartment. Die Schranken zwischen Blut und Rinde des Thymus werden auch als Blut-Thymus-Barriere bezeichnet (Abb. 24.2). Die Blut-Thymus-Barriere existiert nur in der Rinde (nicht im Mark, wo die hochendothelialen Venolen zellulären Verkehr zulassen) und schützt die in der Rinde stattfindenden sensiblen immunologischen Prägungsprozesse vor Einflüssen aus dem Körper. Im Unterschied zum Knochenmark, wo offene und weitmaschige Sinusoide dominieren, ist der Kreislauf in der Rinde des Thymus als ein endothelial und epithelial geschlossenes System zu betrachten. Der Zutritt zum Reifungskompartment der T-Lymphozyten wird vor allem durch die Epithelzellen des Thymus kontrolliert, die damit eine typische Barrierefunktion von Epithelzellen wahrnehmen. Die Epithelzellen des Thymus exprimieren auch MHC-II-Moleküle (Abb. 24.2). Sie sind das einzige Epithelgewebe mit dieser Eigenschaft. Ansonsten ist die MHC-II-Expression auf die nichtepithelialen Zellen der Abwehrorgane beschränkt.

Die Bildung von T-Zellen im Thymus dauert grundsätzlich lebenslang, erfährt aber in der Pubertät unter der Wirkung der Sexualsteroide einen starken Einbruch. Dieser wird als Involution bezeichnet und betrifft vor allem das Rindenkompartment des Thymus. Das Mark bleibt von der Involution weitgehend unberührt. Es bleiben aber zeitlebens kleine Rindenfelder bestehen, die grundsätzlich zur Bildung von T-Zellen in geringem Umfang befähigt bleiben.

24.2.2 Vorgänge bei der Reifung der T-Lymphozyten

Bei der Reifung der T-Lymphozyten läuft ein Prozess ab, der als eine Art molekulare Evolution betrachtet werden kann; er beinhaltet einerseits Proliferation, andererseits hohe Variabilität kombiniert mit Selektion (Abb. 24.3). Das wichtigste Oberflächenmerkmal der T-Zellen ist der

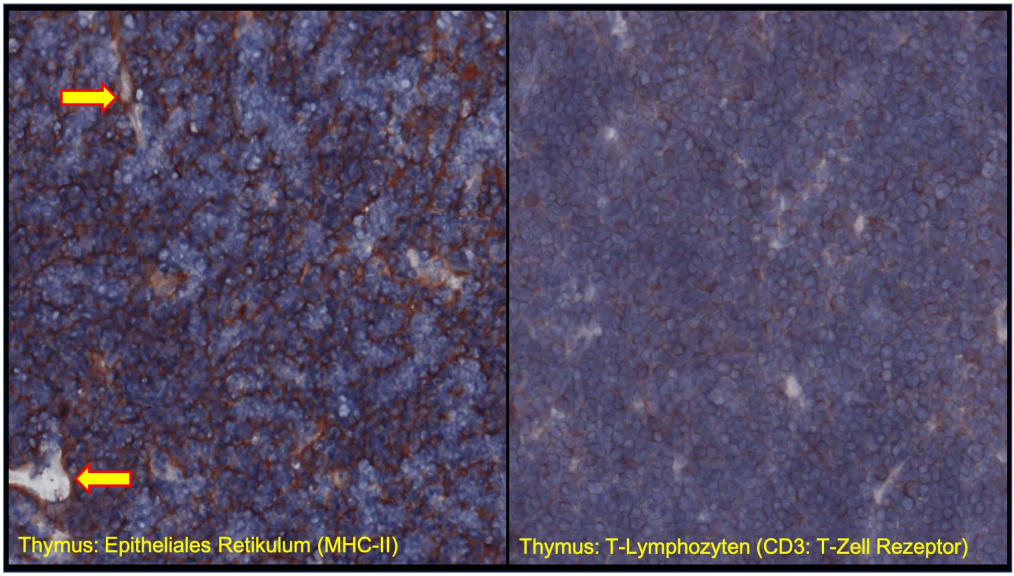

Abbildung 24.2: Rinde eines menschlichen juvenilen Thymus. Nachgewiesen wurde MHC-II, das die Retikulumzellen (links) netzartig zwischen den Lymphozyten zeigt. Die Lymphozyten liegen in Gruppen zwischen den Ausläufern des epithelialen Retikulums. Die gelben Pfeile weisen auf epitheliales Retikulum, das die Gefäße der Rinde umschließt. Das Epithel des Thymus ist Bestandteil der Blut-Thymus-Barriere, an der sich auch das Endothel der Kapillaren der Rinde beteiligt. Die Lymphozyten (rechts) wurden durch Nachweis von CD3 markiert. Dieses Molekül wird stets gemeinsam mit dem T-Zell-Rezeptor exprimiert und oft als Substitut für den hochpolymorphen T-Zell-Rezeptor nachgewiesen. Die Lymphozyten sind einzeln, ringförmig und diskret von der Reaktion umfasst. Screenshots der Histologi@-Präparate 2-029-Thymus-B-40x-CD3 und 2-027-Thymus-A-40x-MHC2.

T-Zell-Rezeptor (TZR), den alle T-Zellen aufweisen und der an der Zelloberfläche als Komplex mit dem Oberflächenmolekül CD3 auftritt (*CD* ist die Abkürzung für »cluster of differentiation«, ein Register, in dem viele Oberflächenmerkmale wichtiger Differenzierungswege menschlicher Zellen aufgelistet sind). Der Nachweis des mit ihm assoziierten CD3 zeigt die Anwesenheit des TZR. Der TZR ist biochemisch in seiner Grundstruktur mit Antikörpern verwandt. Er ist wesentlich für die antigene Spezifität einer T-Zelle und muss daher in ein und demselben Organismus zwischen verschiedenen T-Zellen hochvariabel sein. Tatsächlich ist es so, dass auf jedem T-Lymphozyten nur ein bestimmter, dieser Zelle eigener T-Zell-Rezeptor auftaucht. Die Variabilität erklärt sich daraus, dass in unreifen T-Zellen das Gen für den TZR aus einer hochkomplexen Kombination verschiedener Unterelemente besteht. Diese werden im Rahmen der Reifung der T-Zellen im Thymus bereits auf DNA-Ebene rekombiniert und rearrangiert. Durch diese Vorgänge, die parallel zu massiver Proliferation der T-Zellen stattfinden, kann die genetische Grundlage (DNA!; dies sind physiologische Mutationen) der TZR-Expression hochvariabel modifiziert werden, was als »Rearrangement« bezeichnet wird. Die dabei durch variable Kombination erzeugte genetische Variabilität ist somatisch, d. h. nicht vererbbar. Diese somatische Variabilität ist eine der Kerneigenschaften des adaptiven Immunsystems. Die mole-

kulare Evolution im Thymus beruht auf den folgenden elementaren Prozessen (siehe auch Abb. 24.3):

Molekulare Evolution der T-Zellen im Thymus

- **Variabilität:** Die Variabilität der TZR ist klonal gebunden und entsteht durch eine Kopplung von Proliferation und somatischer Mutation der Gene für den TZR. Dadurch entstehen viele T-Zellen, die einen jeweils anderen physiologisch mutierten TZR tragen.
- **Proliferation:** Parallel zu aktiver Erzeugung der Variabilität wird die Selektion durch Proliferation der erzeugten genetischen Varianten befördert. Es handelt sich also um eine klonal vervielfältigte Variabilität innerhalb der Gesamtpopulation TZR-positiver Zellen.
- **Selektion:** Mit der Erzeugung der Variabilität und der Proliferation ist die Initiierung der danach folgenden Apoptose automatisch verbunden. Vor der Apoptose rettet nur die Bindungsfähigkeit des jeweiligen TZR an die MHC-Moleküle anderer Zellen (epitheliales Retikulum (**positive** Selektion)). In den so vor der Apoptose geretteten Zellen kann die Apoptose wieder aktiviert werden, wenn die Bindung an MHC-Moleküle durch die Präsentation von Eigenantigenen auf MHC-Molekülen deutlich verstärkt wird. In der speziellen Umgebung des Thymus wird dadurch die Apoptose erneut aktiviert und diese eigenreaktiven Lymphozyten werden eliminiert (**negative** Selektion).
- **Differenzierung:** Erst nach der positiven und negativen Selektion der Zellen auf Basis der Bindungscharakteristik ihres TZR an MHC erfolgt die Differenzierung in T-Helfer-Zellen (CD4 positiv, CD8 negativ) und in zytotoxische T-Zellen (CD8 positiv, CD4 negativ), wie sie dann nach der Auswanderung aus dem Thymus peripher anzutreffen sind.

Die beiden Selektionsvorgänge in der Rinde des Thymus (positive und negative Selektion) folgen logisch und auch räumlich aufeinander. Die Erzeugung von Varianten des TZR auf T-Zellen ist letztlich eine Modifikation der genetischen Grundlagen und damit im weitesten Sinn eine Mutation. Diese führt nicht zwangsläufig zu einer Verbesserung der gewünschten Funktionalität, sondern kann diese auch verschlechtern oder gar für den Organismus gefährlich sein. Darum wird die Erzeugung der Variabilität und die initial starke klonale Amplifikation (Proliferation) entstandener Varianten mit einem etwas zeitverzögert greifenden Apoptoseprogramm verknüpft, das zwangsweise zum Zelltod aller erzeugten Zellvarianten (und damit auch TZR-Varianten) führen würde, wenn es keine Rettungsmöglichkeit in Gestalt der positiven Selektion gäbe.
Die Rettung vor dem apoptotischen Zelltod erfolgt durch die positive Selektion. Die epithelialen Retikulumzellen des Thymus kommen mit den Zelloberflächen der reifenden T-Zellen und ihren TZR in direkten Kontakt. Wenn es dabei zu einer schwachen, nicht aktivierenden Bindung des TZR an die dort von den Retikulumzellen exprimierten MHC-II-Moleküle kommt, so wird die Apoptose der betroffenen T-Zellen unterdrückt. Gibt es eine solche Bindung nicht oder ist die Bindung zu stark (prämature Aktivierung der T-Zelle), dann läuft das Apoptose-Programm und die Zellen mit diesen TZR gehen zugrunde. Räumlich finden diese Vorgänge der Erzeugung der

Variabilität und der positiven Selektion vor allem in den äußeren Rindenarealen des Thymus statt.
Die durch positive Selektion identifizierten T-Zellen der Thymusrinde sind alle bereits immunkompetent, d. h. sie binden und erkennen MHC-Moleküle an Zelloberflächen. Die stochastische Grundnatur der Erzeugung der Variabilität führt aber in einem gewissen Umfang auch zu TZR, die später besonders gut an Eigenantigene in Kombination mit MHC II (präsentierte Eigenantigene) binden könnten. Das birgt die Gefahr, dass später autoimmune Probleme entstehen könnten. Daher werden in der besonderen Umgebung des Thymus jetzt auch Eigenantigene (überwiegend von Retikulumzellen, aber auch von Makrophagen) gebunden an MHC-Moleküle präsentiert. Bindet einer der vorhandenen TZR verstärkt (d. h. stärker als an MHC alleine) an die Kombination von Eigenantigen und MHC an Zelloberflächen, so wird die Apoptose erneut aktiviert und die betroffenen T-Zellen gehen zugrunde. Auf dieser Basis werden eigenreaktive T-Zellen aus dem Pool der vorhandenen T-Zellen eliminiert. Die T-Zellen sind durch die negative Selektion als Population geblindet für Eigenantigene, letztlich weil eigenreaktive T-Zellen gezielt zugrunde gegangen sind.

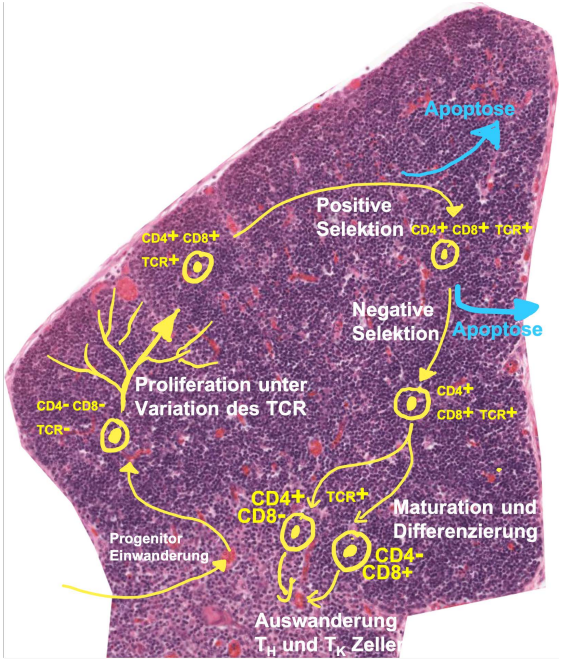

Abbildung 24.3: Die verschiedenen Schritte zur Bildung reifer T-Zellen (sowohl T_H- als auch T_K-Zellen). Die eingewanderten Progenitorzellen proliferieren und exprimieren die typischen T-Zell-Marker. Während der Proliferation variieren sie den T-Zell-Rezeptor (TZR), d. h. durch gezielt herbeigeführte somatische Mutationen im Gen des T-Zell-Rezeptors. Mit der Proliferation ist eine rasch einsetzende Apoptose verbunden. Davor können sich die Zellen nur retten, wenn sie schwach an MHC-Moleküle binden. Binden sie nicht oder zu stark, geht die Apoptose ihren Gang (positive Selektion). Wird ihre Bindung an MHC-Moleküle, die Eigenantigene präsentieren, verstärkt, reaktiviert das die Apoptose (negative Selektion). Es bleiben also nur solche T-Zellen am Leben, die schwach an MHC binden und bei denen darauf präsentierte Eigenantigene die Bindung nicht verstärken. Das T-Zell-Reservoir wird so von eigenreaktiven Klonen depletiert. CD3 ist ein genereller Marker für T-Zellen, CD4 ist der Marker für T_H, CD8 der für T_K Zellen. Screenshot des Histologi@-Präparates 1-058-thymus-neugeborener.



***Primäre* lymphatische Organe**

- In diesen Organen befinden sich Stammzellpopulationen und/oder finden molekulare Prägungen von Zellpopulationen statt. Hier findet die *Vorbereitung für die Abwehrreaktionen* statt
- Dazu gehören: Knochenmark und Thymus.
- In primären lymphatischen Organen treten **keine Lymphfollikel** auf.



***Sekundäre* lymphatische Organe**

- In diesen Organen finden die ständigen Überwachungsvorgänge im Körper und – wo erforderlich – die *Abwehrreaktionen* selbst statt.
- Dazu gehören: Lymphknoten, Milz, MALT (Tonsillen, Peyersche Plaques).
- **Lymphfollikel** gibt es nur in sekundären lymphatischen Organen.

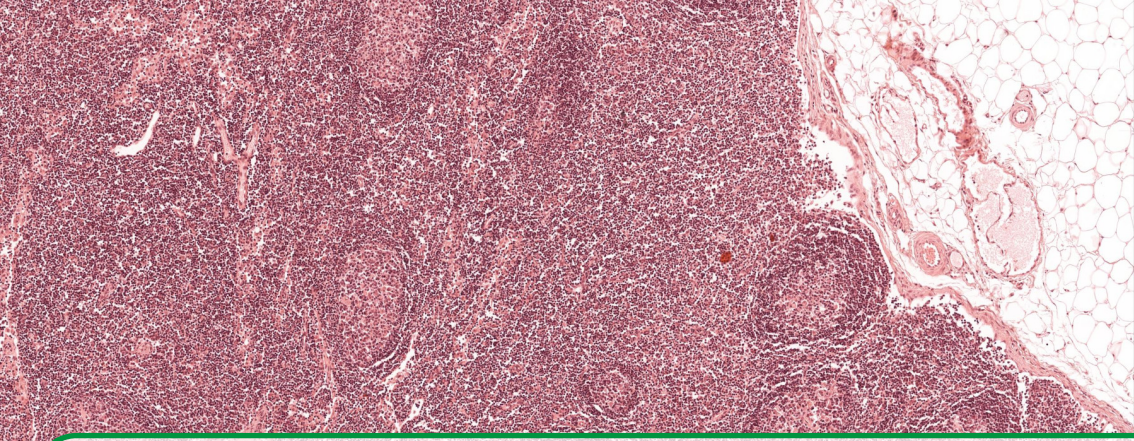

25. Sekundäre lymphatische Organe

Lernziele: **Immunsystem und Abwehrorgane**

- Spezifische und unspezifische Abwehr
- Zellen des mononukleären Phagozytensystems (MPS)
- Zellen der spezifischen Abwehr: Funktion der T- Lymphozyten (T-Zell Rezeptor (TCR+ = CD3+) und B-Lymphozyten (AK+), T-Helferzellen (CD4+), zytotoxische T-Zellen (CD8+), MHC-Klasse-I- und MHC-Klasse-II-Proteine (z. Bsp. Thymusepithel MHC II+), mit wichtigen CD-Markern (CD4, CD8, CD3, MHC II)
- Prinzipien der humoralen und zellulären Immunantwort und ihrer Interaktion
- antigenabhängige und antigenunabhängige Bildung der Lymphozyten
- Wichtige morphologische Merkmale der Organe des lymphatischen Systems: Lymphfollikel, interfollikuläre Region, B-Zellregionen, T-Zellregionen, akzessorische Zellen, interdigitierende Retikulumzelle, dendritische Retikulumzelle, antigen-präsentierende Zelle
- Struktur, zelluläre Zusammensetzung und Funktion des Keimzentrums des Lymphfollikels, Aufgaben der follikulären dendritischen Zellen (in Abgrenzung zu interdigitierenden dendritischen Zellen), Proliferation der Zentroblasten, Prinzip der somatischen Hypermutation
- Stroma der lymphatischen Organe: lymphoretikuläre und lymphoepitheliale Organe
- Struktur und Funktion des Thymus
- Struktur und Funktion der Lymphknoten
- Struktur und Funktion der Milz, weiße Pulpa, rote Pulpa
- Struktur und Funktion der mukosa-assoziierten lymphatischen Organe, Tonsillen, Peyer'sche Plaques
- Struktur und Funktion der M-Zellen

- Erkennung der lymphatischen Organe (DD)

Kurspräparate zum Lymphfollikel - Gemeinsames Merkmal aller sek. lymphat. Organe:

1. Lymphfollikel in der Darmschleimhaut, 2-093-jejunum-pcna
2. T-Zell Zone im Lymphfollikel, Tons. palatina, Gefrierschnitt (12µm) IHC CD4 (2-035-Tonsille-B-40x-CD4), vergleichend mit B-Zell Zone im Lymphfollikel, Tons. palatina, Gefrierschnitt (12µm) IHC surface IGM (2-032-Tonsille-A-40x-IgM)

Kurspräparate zu Sekundären lymphatischen Organen (MALT; Antigenquelle und Abwehrfokus: Innere Körperoberfläche):

1. Tonsilla palatina, HE (1-041-tonsilla-palatina-he)
2. Tonsilla lingualis (1-053-tonsilla-lingualis)

Kurspräparate zu Sekundären lymphatischen Organen (Lymphknoten; Antigenquelle und Abwehrfokus: Lymphe):

1. Lymphknoten, HE (1-021-mesenterialer-lymphknoten-he)

Kurspräparate zu Sekundären lymphatischen Organen (Milz; Antigenquelle und Abwehrfokus: Blutstrom):

1. Milz, HE (1-056nn-milz-he)
2. Milz, Kind, HE (2-098-milz-juvenil-he), vergleichend mit Milz, Kind, AZAN (2-099-milz-juvenil-azan) und gespülter Milz, AZAN (1-057-milz-gespuelt-azan)

In den sekundären lymphatischen Organen laufen die tatsächlichen Abwehrvorgänge ab bzw. werden dort koordiniert. Die an diesem Ort befindlichen B-Lymphozyten und T-Lymphozyten sowie andere beteiligte Zelltypen sind ausgereift, immunkompetent und interagieren im Rahmen der adaptiven Abwehr. In den sekundären lymphatischen Organen kommt es zu Antigenkontakten und immunologischen Reaktionen. Antigenkontakte werden von den antigenpräsentierenden Zellen vermittelt und lösen Reaktionen aus, die bei allen sekundären lymphatischen Organen identisch sind, z. B. die Bildung von Lymphfollikeln. Diese einheitliche Grundstruktur wird in jedem der lymphatischen Organe von einer histologischen Grundstruktur überlagert, die mit der Quelle der jeweiligen Antigene zu tun hat. Diese Quelle bestimmt die deutlichen Unterschiede in der Grundstruktur der drei Hauptvertreter der sekundären lymphatischen Organe, nämlich Lymphknoten, Milz und MALT.
Die funktionell verbindende, gemeinsame Grundstruktur der sekundären lymphatischen Organe ist der Lymphfollikel, aber es gibt noch mehr Gemeinsamkeiten:

Strukturelle Gemeinsamkeiten sekundärer lymphatischer Organe

- *Grundgewebe* sekundärer Abwehrorgane ist *retikuläres Bindegewebe* (Fibrillen von Kollagen III, umhüllt von den Retikulumzellen).
- Hauptmerkmal ist die *Koexistenz* von *T-Lymphozyten* mit *B-Lymphozyten*.
- *B-Lymphozyten* bilden *Lymphfollikel*.
- An der Bildung von Lymphfollikeln sind *follikuläre dendritische Zellen (FDC), Makrophagen* und etwa *15 % T-Lymphozyten beteiligt.*
- Sekundäre Abwehrorgane besitzen eine *B-Region (Follikel)* und eine *T-Region*. Die Lymphozyten sind nicht zufällig verteilt.

25.1 Lymphfollikel: Bedeutsamste Grundstruktur der sekundären lymphatischen Organe

Strukturell sind die sekundären lymphatischen Organe durch eine gemeinsame, in allen Vertretern dieser Organe vorkommende Grundstruktur geprägt, und zwar durch die Lymphfollikel.
Lymphfollikel kommen physiologischerweise nur in sekundären lymphatischen Organen vor, nicht in gesunden primären lymphatischen Organen. Lymphfollikel sind strukturelle Indikatoren aktiver Auseinandersetzung des Körpers mit immunologischen Herausforderungen und sie werden generell als B-lymphozytäre Bildungen betrachtet. Grundsätzlich sind B-Lymphozyten in den Lymphfollikeln die numerisch dominierende Lymphozytenpopulation, aber T-Zellen – vor allem T-Helfer-Zellen – kommen ebenfalls vor (10–15 % der Lymphozyten sind T-Lymphozyten) und sind funktionell sehr bedeutsam für die im Lymphfollikel ablaufenden Vorgänge.

25.1.1 Was läuft in Lymphfollikeln ab?

Summarisch betrachtet werden in Lymphfollikeln B-Lymphozyten in B-Gedächtniszellen und in Plasmazellen transformiert. Die Plasmazellen sind imstande, Antikörper nicht mehr nur auf der Membran zu exprimieren (wie es ihre B-lymphozytären Vorläufer tun), sondern in großen Mengen als lösliche Proteine in den Körper abzugeben. Ihr (Zyto-)Plasmareichtum wird vor allem durch große Mengen rauen endoplasmatischen Retikulums verursacht, an dem die Antikörpermoleküle massenhaft produziert werden. Bei der Umwandlung von B-Zellen in Plasmazellen finden nicht nur massive Proliferationsvorgänge statt, sondern auch ein Prozess der molekularen Evolution. Er führt dazu, dass die von Plasmazellen produzierten Antikörper eine höhere Spezifität und Affinität zu ihren jeweiligen Antigenen haben als es die ursprünglich auf dem B-Lymphozyten exprimierten membranständigen Antikörper hatten. Bei der molekularen Evolution der Antikörper im Lymphfollikel kommt es zur Proliferation, zur Variation der Antikörpermoleküle im Rahmen der Proliferation und letztendlich zur Selektion der Zellen, die die besten Antikörper haben. Der ganze Vorgang ist vielschrittig und wird zusammenfassend auch als Affinitätsmaturation bezeichnet. Welche Schritte folgen hier in Lymphfollikeln aufeinander?

Aktivierung der B-Lymphozyten: Schlüsselmolekül ist der auf der Oberfläche der B-Lymphoz präsente Antikörper (diese membranständigen Antikörper gehören zu der Subklasse Ig-M oder Ig-D). Bindet hier ein Antigen, so wird dies von der B-Zelle erkannt, der Antikörper mitsamt dem gebundenen Antigen wird internalisiert und im lysosomalen System prozessiert. Die B-Lymphozyten können dann Fragmente dieses Antigens an der Zelloberfläche auf MHC-II-Molekülen präsentieren. Bis hierher ist noch keine Aktivierung des B-Lymphozyten erfolgt. Diese erfolgt erst dann, wenn eine für eines der präsentierten Fragmente spezifische T-Helfer-Zelle (T_H; Markermolekül CD4) an das auf MHC II präsentierte Antigen bindet; diese Bindung aktiviert den B-Lymphoyzyten. Dies ist der Regelfall der Aktivierung von B-Lymphozyten und wird als T-Zell-abhängige B-Zell-Aktivierung bezeichnet. Der Ausnahmefall ist die T-Zell-unabhängige Aktivierung. Dabei kommt es schon bei der Bindung des ursprünglichen Antigens zu einer Clusterung vieler Antikörpermoleküle an der B-Zell-Oberfläche. Diese Clusterung kann T-Zell-unabhängig

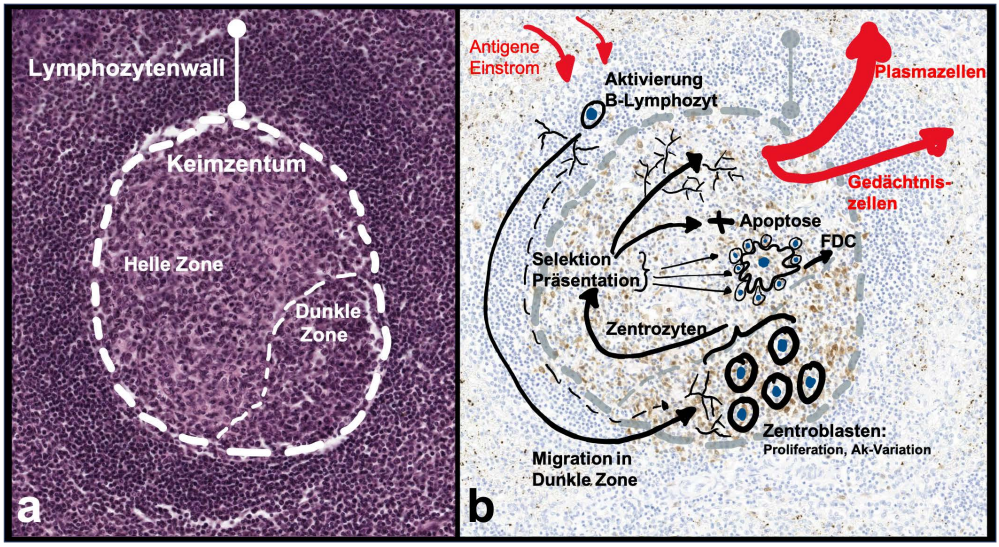

Abbildung 25.1: **(a)** Lymphfollikel (Tonsilla palatina) in HE-Färbung. Wesentliche histologische Räume sind durch weiße Strichelung und Markierung hervorgehoben und beschriftet. **(b)** Lymphfollikel der Milz nach Detektion von Ki-67, einem Proliferationsmarker. Die wesentlichen Strukturen sind wie in **(a)**, aber durch graue Strichelung und Markierung hervorgehoben. Die Proliferation ist in der dunklen Zone des Keimzentrums am stärksten. Nach Einwanderung aktivierter Lymphozyten in die dunkle Zone wandeln sich die Zellen zu den hochproliferativen Zentroblasten. In der dunklen Zone ist die Masse der Zentroblasten zu finden und hier werden die Antikörpergene variiert. Auf Ebene der Zentrozyten findet die Selektion an den von den FDC präsentierten Antigenen statt. Nur bindende Zellen proliferieren weiter (allerdings nicht so stark wie die Zentroblasten) und transformieren sich in Plasmazellen und Gedächtniszellen, die den Lymphfollikel verlassen können. Screenshots der Histologi@-Präparate 1-041-tonsilla-palatina-he und 1-083-milz-juv-ihc-ki67.

eine Aktivierung des B-Lymphozyten auslösen. Die T-Helfer-Zellen sind vor allem im Lymphozytenwall und auch in der unmittelbaren Umgebung eines Follikels vorhanden. Bei einem aktivierenden Kontakt zwischen antigenspezifischer T-Zelle und B-Zelle wird vor allem die B-Zelle aktiviert; aber auch die antigenspezfische T-Zelle reagiert mit der Ausschüttung von Zytokinen und einer limitierten Proliferation. Diese Zellen werden später im Keimzentrum des Lymphfollikels wieder benötigt. Die T-Zell-gebundene Aktivierung ist schon allein deswegen ein Schlüsselschritt der Aktivierung von B-Zellen, weil es keine T-Zellen mehr gibt (siehe oben, Reifung der T-Lymphozyten, klonale Deletion eigenreaktiver T-Lymphozyten), die an Eigenantigene binden können. Bei den B-Zellen gab es diese klonale Elimination eigenreaktiver Lymphozyten nicht. Darum kann es hier theoretisch auch zur Präsentation von Eigenantigenen auf B-Zellen kommen. Finden diese aber keinen aktivierenden T-Lymphozyten, bleibt diese Präsentation für die B-Zelle (damit auch für den Körper) folgenlos. Über die T-Zell-abhängige Aktivierung wird also die Erkennung von Fremdantigenen (eigentlich: nicht eigen) auch auf die humorale Seite des adaptiven Immunsystems übertragen. Die T-Zell-abhängige Aktivierung spielt nicht nur hier, sondern auch an anderen Stellen des adaptiven Immunsystems eine wichtige Rolle und ist

Voraussetzung für nachfolgende Schritte der Differenzierung. Dies erklärt die zentrale Stellung der T-Helfer-Zellen bei der Etablierung einer effektiven humoralen Immunantwort. Werden diese Zellen infiziert und partiell eliminiert (HIV-Virus), so ist das spezifische Immunsystem an einer zentralen Schaltstelle getroffen.

Proliferation, Verlagerung ins Keimzentrum des Follikels: Nach Antigenkontakt und Aktivierung, die in der Regel im Lympozytenwall erfolgt, wandern die aktivierten B-Zellen in die dunkle Zone des Keimzentrums des Lymphfollikels ein. Schon während der Verlagerung ins Keimzentrum und dann vor Ort verändern sich die B-Zellen. Sie werden größer und beginnen sehr stark zu proliferieren; sie können nach Erreichen der dunklen Zone des Keimzentrums als Zentroblasten bezeichnet werden.

Somatische Hypermutation, Affinitätsmaturation und Selektion: Die starke Proliferation der Zentroblasten wird von einem kontrollierten, physiologischen Prozess der Mutation begleitet. Dabei werden die Gene der Antikörpermoleküle während der Proliferationszyklen gezielt vom Körper selbst mutiert, vorwiegend in den Bereichen, die für die antigenbindenden Stellen des Antikörpers kodieren. Mit der Proliferation entstehen also nicht nur viele Zellen, sondern viele Zellen, die ein jeweils modifiziertes Antikörpermolekül in der Membran exprimieren und auch in kleinen Mengen sezernieren (letzteres ist wichtig für die Funktion der follikulären dendritischen Zellen). Komplettiert wird das spezifische Milieu im Keimzentrum durch die follikulären dendritischen Zellen, die einen Cocktail von Zytokinen produzieren, der Lymphozyten aus der Peripherie in Richtung des Lymphozytenwalls lockt und die Lymphozytentransformation unterstützt. Die follikulären dendritischen Zellen sind auch imstande, Antigene zu präsentieren, allerdings in ganz anderer Form als dies bei den MHC-II-positiven Zellen geschieht. Follikuläre dendritische Zellen exprimieren kein MHC II und können auf diese Art keine Antigene präsentieren. Sie exprimieren aber große Mengen an Fc-Rezeptoren in ihrer Membran. Als Fc-Regionen (*constant fragment*) werden die Regionen von Antikörpermolekülen bezeichnet, die zum Baugerüst des Antikörpers gehören und darum, unabhängig von der Antikörper-Spezifität, konstant sind. Durch Bindung an ihre Fc-Rezeptoren binden die follikulären dendritischen Zellen die im Keimzentrum befindlichen löslichen Antikörpermoleküle so an ihre Oberfläche, dass die antigenbindenden Stellen von der follikulären dendritischen Zelle wegweisen und vollständiges lösliches Antigen binden können (Präsentation ohne Teilverdau und Prozessierung des Antigens; Präsentation ohne MHC-Restriktion). Diese Antikörper binden demnach ganze, weil unprozessierte Antigene.

Die Zellen, die aus der klonalen Expansion der Zentroblasten hervorgehen, werden als Zentrozyten bezeichnet und können nur überleben, wenn sie an ihr Antigen an der Oberfläche einer follikulären dendritischen Zelle stark genug binden können. Auf diese Weise werden solche Zentrozyten selektiert, die spezifische – und in der Regel auch höher affine – Antikörper aufweisen. Dieser Prozess der molekularen Evolution (somatische Hypermutation und klonale Expansion) der Antikörpermoleküle im Lymphfollikel wird auch als Affinitätsmaturation (der Antikörper) bezeichnet. Mit diesem Vorgang verbunden ist auch der class-switch, d. h. die neuen, besseren Antikörper haben oft einen anderen Isotyp

als die Ausgangsantikörper (z. B. IG-G, nicht mehr IG-M). Diejenigen Zentrozyten, die mit hoher Affinität an die auf follikulären dendritischen Zellen gebundenen Antikörper-Antigen-Komplexe binden, nehmen die so präsentierten Antigene auf, prozessieren sie an ihrem MHC II (es sind nach wie vor Zellen der B-Reihe) und müssen erneut durch die mittlerweile auch in größerer Zahl vorhandenen antigenspezifischen T-Helfer-Zellen aktiviert werden. Erst danach folgt die Umwandlung der Zentrozyten in Plasmazellen und Gedächtniszellen, die dann die humorale Antwort mit ihren Antikörpern und der langfristigen Gedächtnisfunktion unterstützen. Molekulare Details zu diesen Abläufen sind Thema der Biochemie.

Merksätze zu Lymphfollikeln

- Lymphfollikel sind kugelige Ansammlungen von Lymphozyten (überwiegend B-Lymphoyzten). Die Lymphozyten werden von den Zytokinen der im Inneren der Lymphfollikel liegenden follikulären dendritischen Zellen (FDZ) in die Umgebung der FDZ rekrutiert.
- Lymphfollikel können morphologisch nach der Abwesenheit (Primärfollikel) bzw. der Anwesenheit (Sekundärfollikel) eines etwas zellärmeren Keimzentrums im Inneren der Follikel unterschieden werden.
- Sekundärfollikel entstehen nach Antigenkontakt aus den Primärfollikeln und sind postnatal und lebenslang der Regelfall in den sekundären lymphatischen Organen. Die äußere lymphozytenreiche Zone um das Keimzentrum wird auch als Lymphozytenwall oder Lymphozytenmantel bezeichnet.
- Lymphfollikel sind B-lymphozytäre Gebilde (trotz der Anwesenheit einer Minderheit von T-Zellen) und definieren die B-Zonen der lymphatischen Organe.
- Lymphfollikel dienen der Transformation von B-Lymphozyten in Antikörper-produzierende Plasmazellen und Gedächtniszellen sowie der Affinitätsmaturation von Antikörpern.

25.1.2 Die Struktur sekundärer lymphatischer Organe ist auf ihre jeweiligen Überwachungsräume ausgerichtet

Das Immunsystem erwartet Fremdmaterial und Antigene in drei verschiedenen Großkompartments des Körpers, die darum immunologisch überwacht werden. Abhängig von der Natur dieser Überwachungsräume ist auch die mikroskopische Anatomie der primär zu ihrer Beobachtung angelegten sekundären lymphatischen Organe spezifisch darauf ausgerichtet. Die Art und Weise wie Antigene ins Innere des Körpers gelangen können bzw. in das Kompartment, in dem sie auftauchen können, ist also für die Anatomie der jeweiligen sekundären lymphatischen Organe relevant. Sowohl die Lymphfollikel als auch das retikuläre Bindegewebe als Grundgewebe sind ein gemeinschaftliches Strukturmerkmal aller sekundären lymphatischen Organe. Zur Herkunftsquelle **(Lymphe, Blut, Körperoberflächen)** von Antigenen haben die verschiedenen sekundären lymphatischen Organe einen je typischen mikroskopisch-anatomischen Bezug.

Struktur-Funktionsbezüge sekundärer lymphatischen Organe

Organ	Lymphknoten	MALT	Milz
Einstrom von Antigenen	Lymphe	Epithel/Oberfläche	Blut
Spezifika	Sinus (Randsinus, Marksinus)	Direkte Epithelnähe M-Zellen	Nähe von Arterien und Follikeln

Tabelle 25.1: Bezüge zwischen den Herkunftsräumen von Antigenen und den dazu passenden Strukturen in den jeweiligen sekundären lymphatischen Organen. Viele davon sind auch die wichtigsten histologischen Erkennungszeichen.

- **Überwachungsraum extrazellulärer (Bindegewebs)Raum:** In diesem Raum fließt die Lymphe als Extravasat der Kapillaren. Die äußerst langsam strömende Flüssigkeit kann Antigene mitnehmen. Die Überwachung dieses Raumes erfolgt durch die **Lymphknoten**, die als immunologische Filterstationen in das Lymphgefäßsystem eingehängt sind.
- **Überwachungsraum innere und äußere Körperoberflächen:** Vor allem ausgeprägt an den inneren Körperoberflächen (Lunge, Darmrohr, Mundhöhle). Hier können Antigene potenziell über die Epithelbarrieren gelangen; teilweise werden sie auch aktiv von Epithelzellen transportiert. Direkt unter solchen Oberflächen gibt es Ansammlungen von Lymphozyten; die Lymphfollikel entstehen direkt unterhalb des Epithels der jeweiligen Körperoberfläche. Diese verstreuten Ansammlungen werden in ihrer Gesamtheit als *Mucosa Associated Lymphoid Tissue* (**MALT**) bezeichnet.
- **Überwachungsraum Blut:** Das Blut wird v. a. in der **Milz** immunologisch überwacht, die darum ganz spezielle Bezüge zum Blut-Kreislauf hat.

Mit diesen Bezügen zur Herkunft der Antigene und damit zu den Überwachungsräumen der sekundären lymphatischen Organe ergeben sich auch die wesentlichen mikroskopisch-anatomischen Besonderheiten der drei großen Gruppen sekundärer lymphatischer Organe.

25.2 Lymphknoten

In den Lymphknoten (Abb. 25.2) sind die Lymphozyten in großer Dichte in ein lockeres Maschenwerk des retikulären Bindegewebes (Abb. 16.6) eingelagert. Die Grundgestalt des typischen Lymphknotens ist in etwa bohnenförmig, sodass sich eine äußere konvexe Seite (hier strömt Lymphe ein) und eine eher konkave Seite (hier strömt Lymphe aus) finden lassen. Auf der konvexen Seite der Lymphknoten enden in der Regel mehrere Lymphgefäße, die die Lymphe afferent zum Lymphknoten führen. Viele dieser afferenten Lymphgefäße verfügen über Klappen (Abb. 25.2), die der Lymphe eine bevorzugte Strömungsrichtung in Richtung Lymphknoten – bzw. durch den Lymphknoten hindurch – aufzwingen. Innerhalb der Lymphknoten werden die Lymphgefäße auch als Sinus bezeichnet. Direkt unterhalb der Kapsel ist der Raum, der Randsinus, über den die einströmende Lymphe Zutritt zu den darunter liegenden Rindenregionen des Lymphknotens findet. Der Randsinus ist meist deutlich lymphozytenärmer als die Rindenregion

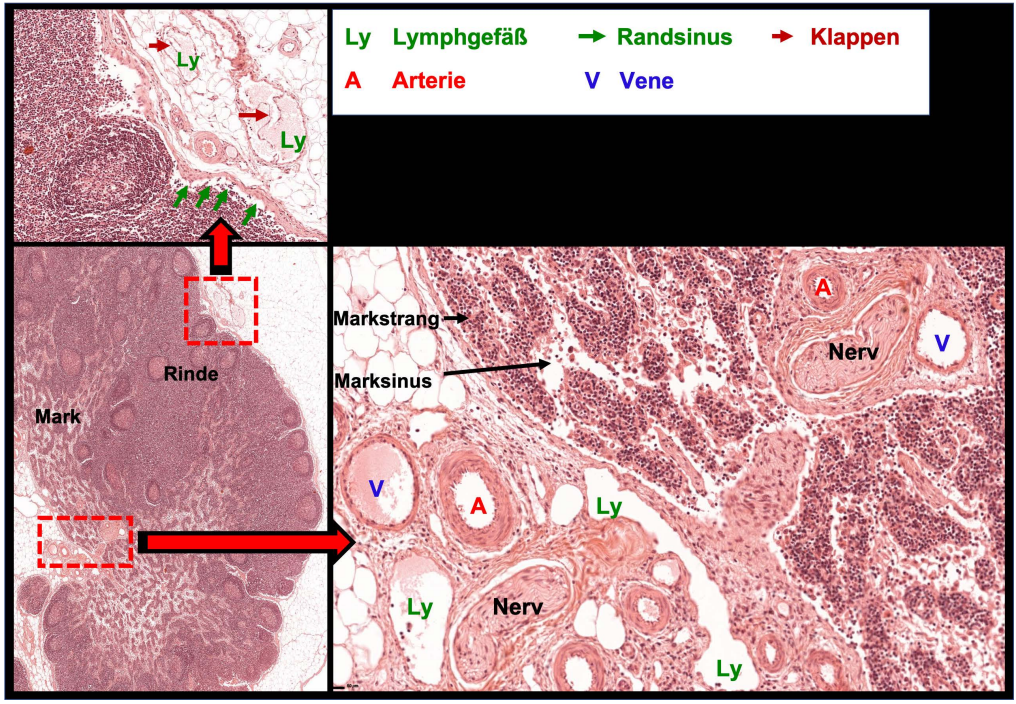

Abbildung 25.2: Die linke untere Teilabbildung zeigt eine Übersichtsvergrößerung eines Lymphknoten mit Anschnitten von Rinde und Mark. In der Rinde fallen zahlreiche Lymphfollikel auf. Auf der afferenten Seite des Lymphknotens an seiner konvexen Oberfläche (obere Ausschnittsvergrößerung) finden sich die zuführenden Lymphgefäße mit Klappen sowie der subkapsuläre lymphozytenarme Randsinus. In der rechten Ausschnittsvergrößerung sind abführende Lymphgefäße, Blutgefäße sowie Marksinus und die Markstränge zu sehen. Screenshots des Histologi@-Präparates 1-021-mesenterialer-lymphknoten-he.

selbst und deswegen gut zu erkennen. Er fehlt in anderen sekundären lymphatischen Organen und darum ein wichtiges histologisches Erkennungsmerkmal der Lymphknoten. Unterhalb des Randsinus sind die Lymphozyten besonders dicht gepackt; hier liegen auch die Lymphfollikel. Hiluswärts befindet sich das deutlich lymphozytenärmere Mark, in dem die Lymphozyten in den Marksträngen verdichtet sind. Zwischen den Marksträngen finden sich breite Marksinus, die die Lymphe in Richtung der drainierenden Lymphgefäße führen. Lymphknoten werden gegenüber dem umliegenden Bindegewebe durch eine Kapsel abgegrenzt – eine Verdichtung des Bindegewebes. Von der Kapsel aus können sich einzelne Trabekel ein Stück weit in den Lymphknoten hinein erstrecken und ihn – unvollständig – unterteilen.
Die B-Region der Lymphknoten ist der kortikale Bereich, in dem die Lymphfollikel liegen, d. h. die äußere Rinde. Zwischen den Lymphfollikeln und etwas markwärts von den Lymphfollikeln liegt die T-Region der Lymphknoten. Diese Region wird auch als Paracortex bezeichnet. Die arterielle und venöse Versorgung der Lymphknoten ist dynamisch und passt sich den immer

neu entstehenden Follikeln an – und auch ihrem Verschwinden. Auf der venösen Seite der Blutversorgung der Lymphknoten finden sich vor allem im Mark-Rinden-Übergangsbereich postkapilläre Venolen (auch hochendotheliale Venolen genannt), über die die Zellen (Lymphozyten, antigenpräsentierende Zellen, Plasmazellen etc.) in die Lymphknoten ein- und auswandern können.

25.3 *Mucosa Associated Lymphoid Tissue:* MALT

Zu dieser weit verbreiteten Gruppe der sekundären lymphatischen Organe gehören:

- Viele vereinzelte, meist kleine Ansammlungen von Lymphozyten oder Lymphfollikeln unter den verschiedenen Oberflächenepithelien, z. B. unter der Magenschleimhaut, unter dem Bronchialepithel etc. Solche Einzelaggregate tragen meist keine spezifischen Namen. Sie sind in ihrer Vielzahl aber ein wichtiger und zahlenmäßig bedeutsamer Bestandteil des MALT.
- Aggregierte Ansammlungen von Lymphozyten und Lymphfollikeln, die auch Eigennamen erhalten haben, und typischerweise an bestimmten Stellen im Organismus – also nicht unregelmäßig verstreut – auftreten. Dazu gehören:
  - Tonsillen des Waldeyerschen Rachenrings: Tonsilla palatina, Tonsilla lingualis, Tonsilla pharyngea
  - Peyersche Plaques im terminalen Ileum
  - Appendix vermiformis

Für alle diese Lokalisationen des MALT gilt zunächst, dass es einen direkten räumlichen Bezug zum jeweilig überlagernden Epithel gibt. Dieser epitheliale Bezug ist typisch und in dieser Form weder bei Lymphknoten noch in der Milz zu finden. Die Lymphozyten und Lymphfollikel liegen in großer Dichte im subepithelialen Bindegewebe (Lamina propria). Im Darmrohr erstrecken sich die Lymphzell-Aggregate oft bis in die Tela submucosa. Die Lymphozyten dringen zwischen die Epithelzellen ein und erreichen oft die zugehörigen Körperoberflächen (Lymphodiapedese). Lymphozyten können von hier auch wieder Wege zurück in die Lamina propria finden. Besonders ausgeprägt ist dieses Phänomen in den Darm-assoziierten MALT-Gebieten (Tonsillen, Peyersche Plaques, Appendix vermiformis). Hier ist bei ausgeprägter Lymphodiapedese das von Lymphozyten durchsetzte Epithel kaum noch erkennbar. Es ist allerdings nicht verschwunden, sondern nur verdeckt und stark aufgelockert. Das mit solchen Lymphozyten-Aggregaten assoziierte Epithel hat oft auch besondere Eigenschaften und wird manchmal als Follikel-assoziiertes Epithel (FAE) bezeichnet (Abb. 25.3).

Im Darmepithel stellt sich dabei das Problem, dass die dichten tight junctions des einschichtigen Darmepithels kaum Antigene zu den immunologischen Zellen in der Lamina propria durchlassen. Darum gibt es hier spezialisierte Epithelzellen, die keinen Bürstensaum mehr aufweisen, sondern grobe Einfaltungen (multifolded cells, auch M-Zellen genannt). M-Zellen liegen häufig an der Spitze kegeliger Auftreibungen der Lamina propria, die von den darunter liegenden Lymphzell-Aggregaten verursacht werden. Solche Vorwölbungen in das Darmlumen werden wegen ihrer rundlichen Kuppel auch als »Dom« bezeichnet. M-Zellen können zwar selbst keine Antigene

präsentieren, aber sie nehmen potenzielle Antigene aus dem Darmlumen auf und transportieren sie zu den immunologischen Zellen in der Lamina propria zur nachfolgenden Antigenpräsentation – z. B. an interdigitierende dendritische Zellen. Wo mehrschichtige Epithelien als FAE dienen, sind M-Zellen nicht typisch. Hier können Antigene grundsätzlich auch durch die im Rahmen der Lymphodiapedese erweiterten parazellulären Räume des Epithels direkt in die Lamina propria gelangen.

Ein wesentlicher Endpunkt der MALT-Aktivitäten ist die Produktion des Immunglobulin (Antikörper Isotyp IgA durch Plasmazellen direkt unterhalb der Mucosa. Die Epithelzellen haben die Möglichkeit, das IgA transcytotisch durch das Epithel auf die apikale Seite zu transportieren. Das IgA bindet und vernetzt dort Antigene, Mikroorganismen und Ähnliches miteinander. Dadurch wird die Aufnahme in das Epithel und das Anheften an das Epithel verzögert oder sogar ganz unterbunden. Es kommt zu einem IgA-Schutzfilm auf der epithelialen Oberfläche. Durch diesen Film muss die Anheftung nicht vollständig unterbunden werden, sondern nur so lange verzögert, dass andere Schutzmechanismen (Verdauung im Gastrointestinaltrakt, Schleimtransport im Bronchialsystem etc.) die möglicherweise schädlichen Aggregate zerstören oder abtransportieren können.

25.3.1 Besonderheiten der Tonsillen des Waldeyerschen Rachenrings

Die Tonsillen liegen im Bereich der Mundhöhle (Tonsilla lingualis, Tonsilla palatina; Follikel-assoziiertes Epithel ist mehrschichtiges unverhorntes Plattenepithel) und des Rachens (Tonsilla pharyngea; Follikel-assoziiertes Epithel ist respiratorisches Epithel). In ihrer Gesamtheit sind diese Organe eine erste Abwehreinheit gegen von außen in Richtung Darmrohr und Lunge vordringende Erreger. Typischwerweise sind die Epithelien der Tonsillen vielfach eingefaltet und bilden Krypten, die sehr tief reichen können. Bei Bewegungen des Mund-Rachen-Raumes (Schlucken, Kauen) gelangt der Inhalt des Mund-Rachen-Raumes in die Krypten und wird dort den Zellen des Immunsystems zugänglich. Die Tonsillen haben meist eine makroskopisch schon erkennbare, in den Raum vorgewölbte Struktur, daher auch die Bezeichnung als »Mandel« (Tonsille). Wie in anderen sekundären lymphatischen Organen, finden sich auch im Bindegewebslager der Tonsillen hochendotheliale Venolen, über die Zellen ein- und auswandern können.

25.3.2 Peyersche Plaques und Appendix vermiformis

Erhebliche Massierungen lymphatischen Gewebes im Darmrohr finden sich vor und nach der Valva ileocaecalis in Dünndarm (Peyersche Plaques) und Dickdarm (Appendix vermiformis). An der Valva ileocaecalis geht der sehr keimarme (Säurefalle im Magen) Inhalt des Dünndarms in das von Bakterien kolonisierte Colon über. Es ist unklar, welche Rollen die Massierungen lymphatischen Gewebes im Umfeld dieses Übergangs spielen. Dass hier besondere immunologische Herausforderungen bestehen, ist unzweifelhaft. In diesen Regionen ist die Lamina propria durch die massive Lymphozyteninfiltration deutlich verdickt, die Zotten und Krypten häufig verstrichen oder vom Aspekt her plump. Das gröbere Schleimhautrelief im terminalen Ileum ist auf die Peyerschen Plaques zurückzuführen, die auch schon makroskopisch sichtbar sind.

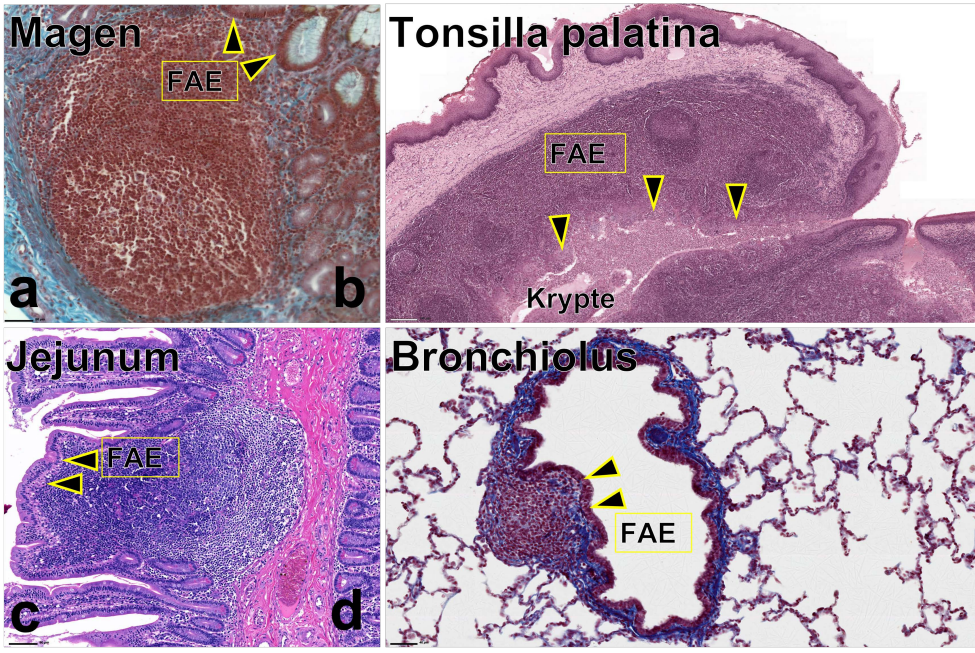

Abbildung 25.3: MALT kommt unter verschiedenen Körperoberflächen vor. Sie sehen hier vier Beispiele aus verschiedenen Organen. Bei Magen, Jejunum und Bronchiolus handelt es sich um solitäre Lymphfollikel oder solitäre lymphatische Aggregate (Bronchiolus). Die Tonsilla palatina ist jedoch durch verschmelzende Aktivitäten vieler Lymphfollikel unterhalb des Follikel-assoziierten Epithels (FAE) der Krypte gekennzeichnet. Das Epithel ist durch massive Diapedese von Lymphozyten nicht mehr deutlich erkennbar. Screenshots der Histologi@-Präparate 2-005-oesophagus-cardia-goldner, 1-041-tonsilla-palatina-he, 2-090-jejunum-he, und 2-013n-lunge-schwein-azan.

25.4 Milz

Die Milz übernimmt nicht nur die immunologische Überwachung des Blutes, sondern sie erkennt und eliminiert auch gealterte Erythrozyten, d. h. die »Blutzellmauserung«. Beide Funktionen haben einen natürlichen und direkten Bezug zum Blut-Kreislauf, was eine wesentliche Grundlage zum Verständnis der besonderen Morphologie der Milz ist. Sie hat zwei makroskopisch unterscheidbare Organbereiche, nämlich die »weiße« Pulpa (Lymphozytenaggregate der Milz, immunologische Funktionen) und die »rote« Pulpa (Erythrozytenmauserung). Im Inneren der Milz finden sich zahlreiche Makrophagen, die für beide Funktionsbereiche funktionell wichtig sind. Das Grundgerüst der gesamten Pulpa der Milz ist retikuläres Bindegewebe. Sie ist umschlossen von einer festen bindegewebigen Kapsel, von der aus Trabekel in die Tiefe des Organs ziehen. Das Kapsel- und Trabekelbindegewebe kann auch kontraktile Zellen (glatte Muskelzellen und Myofibroblasten) enthalten, deren Bedeutung beim Menschen rudimentär ist. Im Tierreich kann dieses Gewebe stark kontraktil sein; das Blut der Milz kann als Leistungsreserve in den Blutkreislauf mit ausgepresst werden. Beim Menschen ist dies praktisch nicht möglich.

Mit und in den Trabekeln verzweigen sich die Arterien und Venen der Milz (Trabekelarterien und Trabekelvenen), deren Stammgefäße am Hilus der Milz ein- bzw. austreten. Die Milz liegt intraperitoneal; deswegen hat die Kapsel einen mesothelialen Überzug aus einschichtigem Plattenepithel, das sogenannte viszerale Peritoneum.

Die Trabekelarterien treten aus den Trabekeln in die Pulpa über und sind ab diesem Übertritt von einer dichten Lage an Lymphozyten umhüllt (Abb. 25.4). Weil die Arterien genau mittig in dieser Lymphozytenumwallung liegen, werden sie auch als Zentralarterien bezeichnet. Diese röhrenförmig um die zentrale Arterie liegende Lymphozytenansammlung ist die periarterielle lymphozytäre Scheide (PALS; die T-Zell-Region der weißen Pulpa der Milz (Abb. 25.4)). Der Übergangsbereich von PALS in die rote Pulpa wird auch als Marginalzone bezeichnet. Die Endäste der Zentralarterien verzweigen sich in zahlreiche kleinere arterielle Äste, die Pinselarterien (Abb. 25.4), die die PALS durchdringen und sich im Bereich der Marginalzone in die Hülsenkapillaren fortsetzen (Abb. 25.5). (Der Name Hülsenkapillare kommt von der teilweise noch myofibroblastisch kontraktilen Wand dieser Kapillaren (sog. Schweigger-Seidel Hülse).) Die Mehrzahl der Hülsenkapillaren setzt sich nicht in Venen fort, sondern endet offen in der Pulpa. Das Blut strömt ab diesem Moment frei durch das retikuläre Grundgewebe der Milz. Die Milz hat damit eine offene, d. h. nicht durch Gefäße kanalisierte Endstrombahn. Das Blut und alle seine Zellen und Inhaltsstoffe fließen einfach durch das Gewebe. Diese Art von Blutkreislauf ist selten und ein Alleinstellungsmerkmal der Milz unter den sekundären lymphatischen Organen. Eine sehr gefährliche innere Verletzung ist die Milzruptur, die initial durch Gerinnung gestoppt sein kann und dann sekundär und zeitverzögert innerlich bluten kann. Die Milzruptur ist letztlich ein Kapselriss, mit der der offene Blutkreislauf in der Milz sein natürliches Containment verliert; das ist selbstredend (lebens)gefährlich.

Aus der Pulpa gelangt das Blut wieder in den Kreislauf zurück, indem es durch die netzartig offenen Wände der Milzsinusoide (Abb. 25.4 und 25.5) wieder in das dann schon venöse Stromgebiet der Milz gelangt. Die Wände dieser Milzsinusoide in der Pulpa bestehen aus offenen Basallaminae (Abb. 25.4 und 25.5), auf denen sich luminal spiralig angeordnete Sinusendothelzellen anordnen. Diese können durch Kontraktion das Maschenwerk für den Wiedereintritt der Blutzellen regulieren. Vor allem für die nicht amöboid beweglichen Erythrozyten stellt dieser Wiedereintritt in das Kreislaufsystem eine Herausforderung an ihre Elastizität und Verformbarkeit dar, die mit dem Alter des Erythrozyten abnimmt. Erythrozyten, die den Wiedereintritt nicht mehr schaffen, verbleiben zu lange in der roten Pulpa oder stecken am Übergang zu den Sinusoiden fest. Sie werden in der Milz von Makrophagen zerstört. Die Makrophagen verarbeiten dabei auch das im Hämoglobin vorhandene Eisen, das sich in beträchtlichen Mengen in den Makrophagen der Milz nachweisen lässt.

Die beiden Kernfunktionen der Milz in der weißen und der roten Pulpa sind eng mit diesem atypischen Blutkreislauf verbunden:

Rote Pulpa – Erythrozytenmauserung: Hier zwingt der offene Kreislauf die Erythrozyten nach dem Austritt zum Wiedereintritt in das Gefäßsystem. Damit wird ein Selektionsdruck auf die Erythrozyten ausgeübt, der dazu führt, dass unflexible Erythrozyten in der Milz der Mauserung anheim fallen. Das ist physiologisch sinnvoll, weil viele Erythrozyten

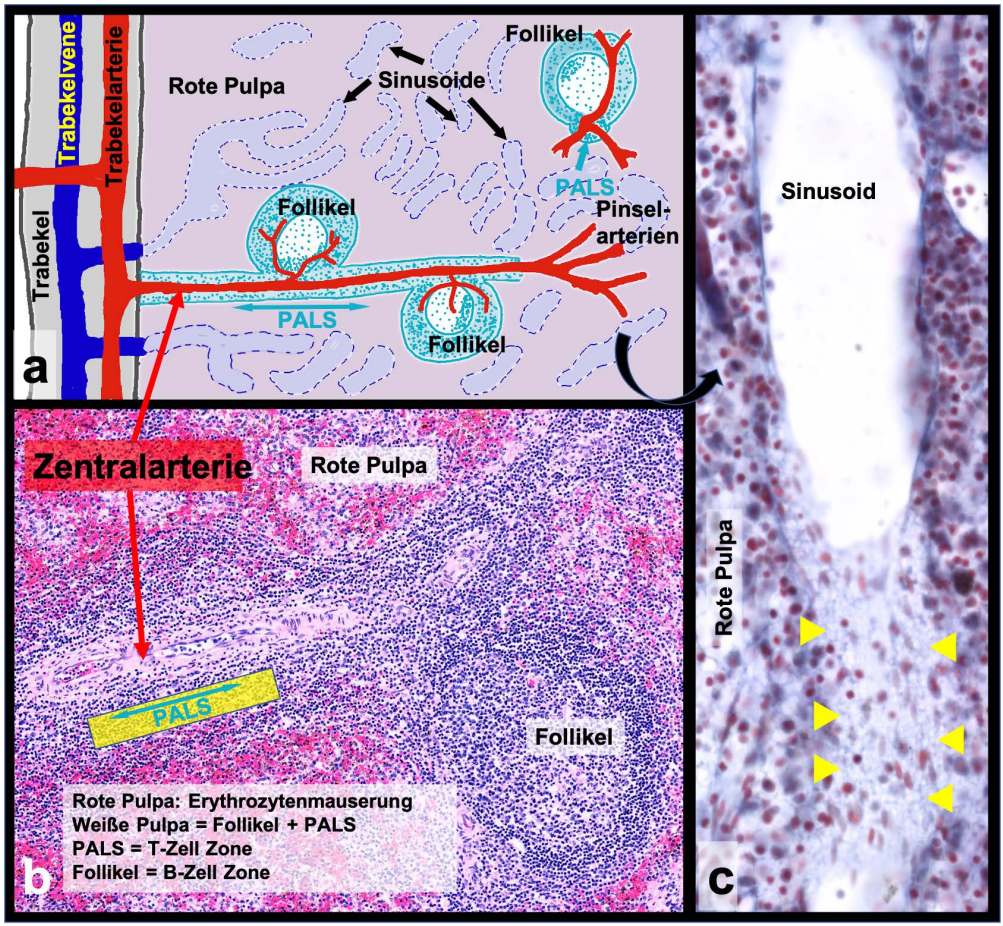

Abbildung 25.4: **(a)** Schema der wichtigsten Elemente der Zirkulation in der Milz. **(b)** HE-gefärbter Schnitt der Milz. **(c)** AZAN-gefärbter Schnitt einer gespülten Milz, in der die Zellen weitgehend (nicht ganz vollständig) herausgelöst wurden. Die gelben Pfeilköpfe weisen auf filigrane Kollagennetze in einem tangential angeschnittenen Bereich der Wand eines Sinusoids der Milz. Diese Netze müssen Erythrozyten der roten Pulpa passieren können, um wieder in den venösen Abschnitt des Milzkreislaufs eintreten zu können. Screenshots der Histologi@-Präparate 2-098-milz-juvenil-he und 1-057-milz-gespuelt-azan.

ja Kapillarbetten passieren müssen, in denen die Kapillardurchmesser kleiner sind als der Erythrozytendurchmesser. Die Verformbarkeit der Erythrozyten ist also nicht nur ein Kennzeichen ihrer Alterung, sondern ermöglicht auch eine reibungslose Perfusion der Kapillarbetten des Körpers.

Weiße Pulpa – Immunüberwachung des Blutes: Mit dem Austritt des Blutes in das retikuläre Bindegewebe wird die normale endotheliale Blut-Gewebe-Barriere eliminiert und

alle Immunzellen der Milz können mit den Antigenen des Blutes in Kontakt kommen. Das ermöglicht dem Körper eine rasche Reaktion auf besonders gefährliche Antigene, die im Blut (d. h. septisch) streuen und wegen der Geschwindigkeit dieser ubiquitären Verteilung im Körper besonders gefährlich sein können. Die Milz kann zwar chirurgisch entfernt werden, aber eine wichtige Folge der Splenektomie ist eine verschlechterte und verzögerte Antwort auf septische Krankheitsprozesse. Diese müssen darum bei solchen Patienten früh erkannt und konsequent (z. B. mit Antibiotika) behandelt werden.

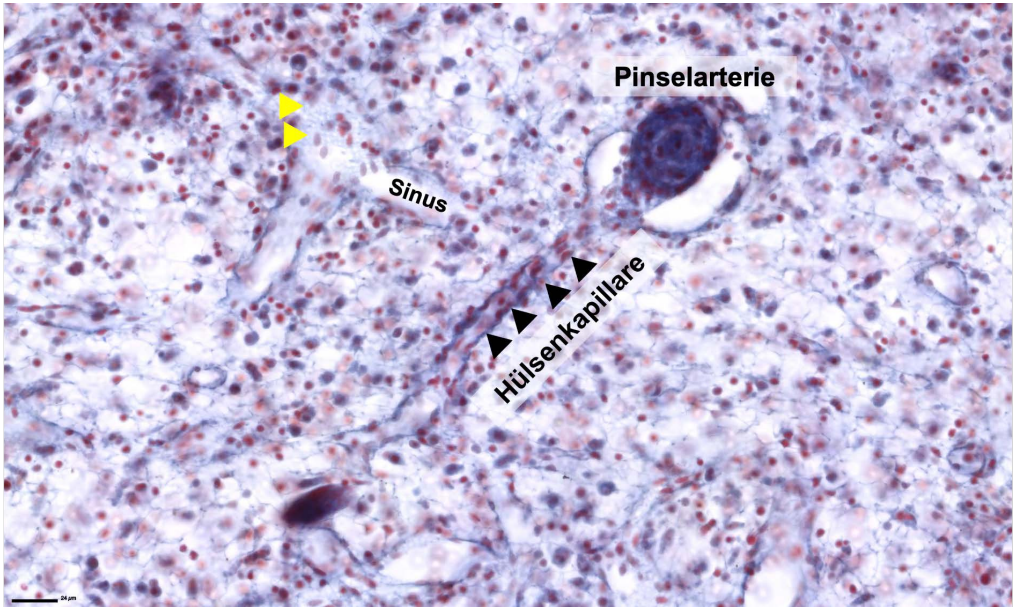

Abbildung 25.5: AZAN-gefärbter Schnitt einer Milz, die vor der Einbettung blutleer gespült wurde. Dadurch können auch die kleineren Elemente des Kreislaufs deutlich hervortreten. Gezeigt ist der Anschnitt einer Pinselarterie, von der eine offen endende Hülsenkapillare entspringt. In der tangential angeschnittenen Wand eines Sinus sind die feinmaschigen Kollagen-Netzwerke (gelbe Pfeilköpfe) der Wand zu sehen. Diese stellen die Hürde für den Wiedereintritt der Erythrozyten in den Kreislauf dar. Screenshot des Histologi@-Präparates 1-057-milz-gespuelt-azan.

Die Lymphfollikel der Milz entstehen entlang der Randbereiche der PALS, bevorzugt also in der PALS selbst bzw. in der Marginalzone, wo sowohl B-Zellen als auch T-Zellen reichlich vertreten sind. An diesen Stellen öffnen sich auch die Hülsenkapillaren, sodass potenzielle Antigene direkt und extravaskulär zugänglich sind. Die Lymphfollikel entwickeln sich dann räumlich an den Stellen der B-Zell-Aktivierung als »Beulen«, die dem Randbereich der PALS aufgelagert sind. Die Lymphfollikel werden gelegentlich als die Malpighi-Körperchen der Milz bezeichnet; sie sind die B-Zell-Zone der Milz (die T-Zell-Zone ist die PALS).
Histologisch problematisch scheint in konventionell gefärbten HE-Schnitten die Unterscheidung zwischen PALS und Lymphfollikel. Beide Strukturen sind zunächst Lymphozytenansammlungen,

die sich sehr ähnlich sehen, weil sie eine hohe Lymphozytendichte aufweisen. Das wichtigste histologische Kriterium zur Unterscheidung beider ist der Bezug dieser Strukturen zu den Zentralarterien:

Arterien im Lymphozyten-Meer: Das ist die Milz

- Bei der PALS liegt die Arterie stets mittig. Sie heißt nicht umsonst Zentralarterie. Sie ist keine Kapillare, sondern hat eine gut sichtbare Media.
- Die Lymphfollikel sind häufig ebenfalls mit der nächsten Zentralarterie zusammen angeschnitten. Diese liegt aber bezüglich des Follikels nicht in seiner Mitte. Der Lymphfollikel liegt exzentrisch zu der Zentralarterie und weist im Optimalfall noch den Anschnitt eines Keimzentrums auf.
- Häufig sind die Zentralarterie mit PALS und dem Follikel, der sich im Randbereich der PALS entwickelt hat, gemeinsam angeschnitten. Die Lymphozytenpopulation der PALS geht dann histologisch nahtlos in den Lymphozytenwall des Follikels über.
- Lymphozytenansammlungen bzw. Lymphfollikel mit einem derart eindeutigen räumlichen Bezug zu relativ großen Arterien sind in den anderen sekundären lymphatischen Organen nicht anzutreffen. Dieser Kreislaufbezug ist darum typisch für die Milz. An einer einzigen Zentralarterie mit PALS und eventuell einem Follikelanschnitt kann man die Milz bereits eindeutig histologisch identifizieren. Sie sollten das dann auch hinbekommen....

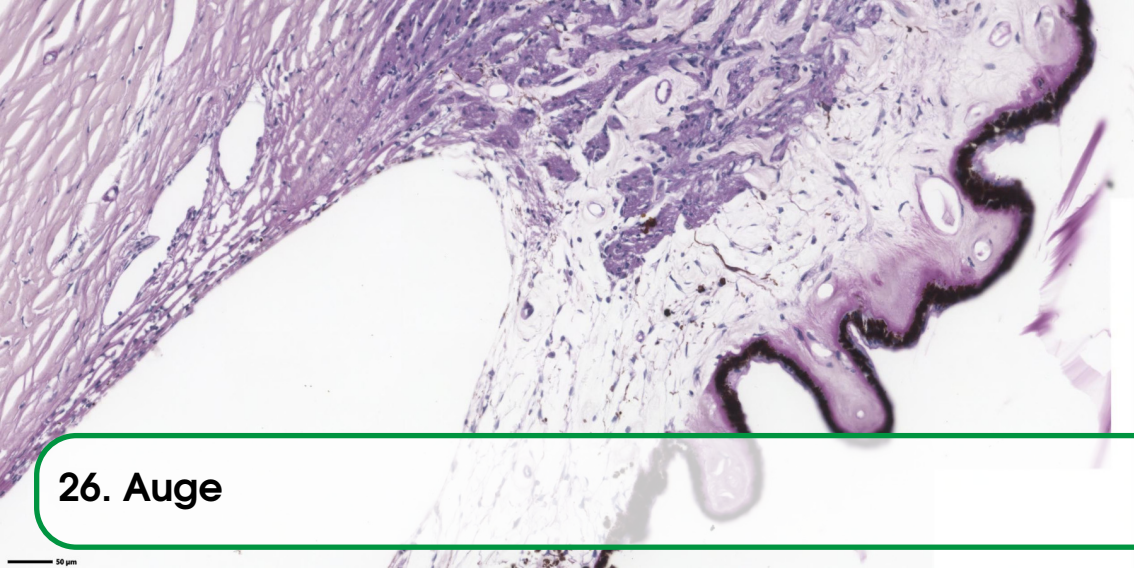

26. Auge

Lernziele: Auge - visuelles System

- Wandschichten des Auges und ihre Differenzierung in der vorderen und hinteren Augenhälfte
- Struktur und Funktion der Cornea (Transparenz, Aufbau des Stromas)
- Struktur und Funktion der Iris, Herkunft des M. sphincter und M. dilatator pupillae
- Struktur und Funktion des Ziliarkörpers (Ziliarmuskel, Ziliarepithel, Zonulafasern);
- Produktion und Abflusswege des Kammerwassers
- Struktur und Funktion der Linse
- Struktur und Funktion der Retina: Pigmentepithel. Verteilung der Stäbchen und Zapfen; bipolare Zellen, Optikusganglien-Zellschicht, amakrine Zellen, Horizontalzellen, Müller'sche Stützzellen
- Macula lutea, blinder Fleck
- Struktur des Glaskörpers
- Anatomie des Lides (Bindehaut, Drüsen, M. tarsalis, M. orbicularis oculi, M. levator palpebrae)
- Struktur und Funktion der Tränendrüse

Kurspräparate zu :

1. Auge, HE (2-006-auge-he), ggf. auch vergleichend vorderer Abschnitt des Auges HE (1-010-auge-vorderer-abschnitt-he)
2. Retina, HE (3-003-retina-he)
3. Augenlid, HE (1-088-augenlid-he)
4. Glandula lacrimalis, HE (2-012-glandula-lacrimalis-he)

Das Auge ist ein komplex zusammengesetztes Sinnesorgan. Vor allem sein aus der Entwicklung abgeleiteter Schichtenbau ist nicht einfach zu verstehen, hilft aber bei der Zuordnung der Strukturen des Auges insgesamt. Eine Besonderheit sind die beiden Epithelien neuroepithelialer Herkunft, die im Auge – auch im Bereich der Retina – apikal auf apikal zu liegen kommen. Dies ist nicht nur morphologisch ungewöhnlich, sondern führt auch zu strukturellen Schwachstellen,

die klinische Probleme wie die Netzhautablösung später begünstigen.

26.1 Ursprung der Schichten des Bulbus oculi

Die verschiedenen Bereiche des Bulbus entstehen aus folgenden Quellen:

- Dem Neuralrohr, aus dem sich auf Höhe des Diencephalons die Augenblase in Richtung Oberfläche ausstülpt. Durch nachfolgende Einfaltung der Augenblase entsteht dann der Augenbecher. Aus dem neuroektodermalen Epithel des Augenbechers sind im Auge die Retina, die Pigmentschicht, das Ziliarepithel und auch Teile der Iris entstanden (Abb. 26.1). All diese innen im Bulbus liegenden Strukturen sind neuroektodermaler Herkunft; sie werden auch mit dem Begriff der *Tunica interna bulbi* beschrieben.
- Dem Ektoderm, aus dem sich sowohl das äußere Cornealepithel als auch die Linse entwickeln. Letztere stülpt sich über das Zwischenstadium des Linsenbechers nach innen ein, schnürt sich von der ektodermalen Oberfläche ab und baut sich in der Tiefe zur Linse um (Abb. 26.1). Ektodermalen Ursprungs sind also das äußere Epithel der Cornea, die Conjunctiva und die Linse.
- Dem Kopfmesenchym, das zwei der Schichten des Bulbus wesentlich formt:
  - Die äußere Hülle des Bulbus, die aus straffem Bindegewebe besteht, die *Tunica sclerosa bulbi*. Die wesentlichen Strukturen dieser Schicht sind die Sklera und die bindegewebige Grundlage der Cornea.
  - Die gefäßführende Schicht zwischen der Sklera und dem Neuroepithel, die als *Tunica vasculosa bulbi* bezeichnet wird. Ihre wichtigsten Strukturen sind die Choroidea, die Ziliarmuskulatur und auch das Bindegewebe der Iris. In der Klinik wird für die Tunica vasculosa bulbi meist der Begriff *Uvea* verwendet.

Daraus wird deutlich, dass die Retina ein Derivat des Neuroepithels ist, das im Grunde als ein nach außen verlagerter und spezialisierter Teil der Rinde des Zwischenhirns (Diencephalon) angesehen werden kann. Der Nervus opticus entsteht dabei als Verbindung zwischen dem Zwischenhirn (den späteren Corpora geniculata lateralia) und dem Bulbus im Rahmen der Ausstülpung der Augenblase. Im Inneren des Nervus opticus obliteriert die ursprünglich noch vorhandene Verbindung zum Neuralrohr. Auch die beiden Lagen des Neuroepithels, die durch die Einstülpung der Augenbechers aufeinander zu liegen kommen, haften aneinander. Der Nervus opticus kann auf diese Weise als zum Zwischenhirn projizierende Hirnbahn verstanden werden und ist darum auch nicht gebaut wie irgendein anderer peripherer Nerv. Er weist auf ganzer Länge eine Umhüllung durch die Dura auf.

Ein besonderes Ergebnis dieser Entwicklungsgeschichte ist der Bezug zwischen Retina und Pigmentepithel, generell der auffällige topologische Bezug, der zwischen den beiden Schichten neuroektodermaler Herkunft entsteht (Abb. 26.1). Diese prinzipielle Schichtung ist nicht nur für die Retina und das Pigmentepithel, sondern auch für das zweischichtige Ziliarepithel von Bedeutung. Sowohl bei Retina (Stratum nervosum retinae) und Pigmentepithel (Stratum pigmentosum retinae) als auch beim inneren und äußeren Ziliarepithel stehen die beiden epithelialen Zellschichten nicht auf einer gemeinsamen Basallamina übereinander, wie man aus dem Begriff

zweischichtig und der allgemeinen Histologie von Epithelien heraus vermuten könnte. Es handelt sich vielmehr um jeweils zwei – zunächst im Prinzip überall einschichtige – Epithelien, die *apikal* auf *apikal* aufeinander stehen. Im Bereich der Retina kommt es dann im Stratum nervosum retinae sekundär zur Mehrschichtigkeit. Dass Epithelien sich mit ihrer apikalen Seite auf der apikalen Oberfläche anderer Epithelien verankern, ist ungewöhnlich und führt dazu, dass die mechanische Festigkeit dieser Verbindung nicht mit der normalen basolateralen Verankerung von Epithelzellen auf einer Basallamina mithalten kann. Das Problem der Retinaablösung, eine ophthalmologische Erkrankung meist im höheren Lebensalter, ist die Ablösung der Retina vom Pigmentepithel in genau dieser apikal-apikalen Verbindungsebene. Diese atypische Verbindung von Epithelien bleibt also im Bereich der pars optica der Retina immer eine Schwachstelle.

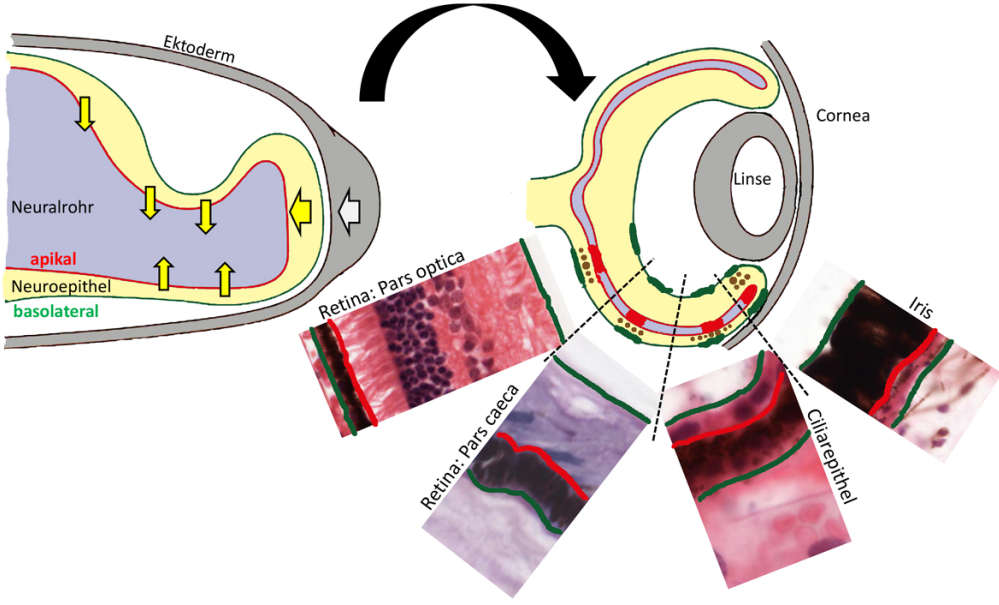

Abbildung 26.1: Linke Seite: Frühentwicklung des Auges als Ausstülpung (Bläschen) der Rinde des Zwischenhirns. Die apikale Seite des Neuroepithels zeigt zum Inneren des Neuralrohres, die basolaterale zum umliegenden Bindegewebe. Zum Ektoderm hin bildet sich die Augenblase, die nach zentraler Einstülpung des subektodermalen Bereichs als Augenbecher bezeichnet wird. Nach der vollständigen Einstülpung des Augenbechers (rechtes Teilschema) werden im Augenbecher zwei Lagen des Neuroepithels apikal auf apikal zueinander positioniert. Beide Lagen adhärieren apikal aufeinander, differenzieren aber in verschiedenen Abschnitten des Bulbus zu sehr unterschiedlichen Strukturen. Durch diese Positionierung hat die innerste vom Neuroepithel abgeleitete Schicht des Bulbus zwei Basalmembranen (eine zum Glaskörper hin und eine unter dem äußeren Epithel zum Bindegewebe hin). Sowohl im Schema als auch in den histologischen Abbildungen sind die beiden Basallaminae grün markiert, die apikale Adhäsionszone rot. Die braunen Punkte zeigen an, welche Schicht pigmentiert ist. Mit Ausnahme der Iris ist das stets die äußere Lage des Neuroepithels. Im Bereich der Iris formt sich die äußere Lage in ein kontraktiles Myoepithel um: der Musculus dilatator pupillae. All diese Strukturen werden auch unter dem Oberbegriff der inneren Augenhaut (Tunica interna bulbi) zusammengefasst. Komposit-Schema mit Screenshots der Histologi@-Präparate 2-006-auge-he, 3-003-retina-he und 1-010-auge-vorderer-abschnitt-he.

Nach Voranstellung dieser Besonderheiten kann die Schichtengliederung des Bulbus nun kom-

plett betrachtet werden. Der Bulbus oculi kann in folgende wesentliche Schichten unterteilt werden:

Innere Augenhaut (auch: Tunica interna bulbi)

- **Herkunft:** Die innere Augenhaut entsteht aus dem neuroektodermalen Augenbecher, der nach der Einstülpung der Augenblase entstanden ist und im lateralen Bereich aus dem äußeren Blatt des Augenbechers und dem inneren Blatt des Augenbechers besteht (Abb. 26.1).
- **Pars optica retinae:** Netzhaut, bestehend aus dem äußeren Stratum pigmentosum und dem innen in Richtung Glaskörper liegenden Stratum nervosum.
- **Pars caeca retinae:** Hier fehlen im Stratum nervosum die Nervenzellen, aber es gibt nach wie vor ein äußeres, pigmentiertes Blatt und ein inneres, nicht pigmentiertes Blatt. Der wichtigste Abschnitt der Pars caeca ist der Ziliarkörper, der ebenfalls über ein äußeres pigmentiertes und ein inneres, nicht pigmentiertes Epithel verfügt.
- Die beiden epithelialen Lagen setzen sich nach dem Ziliarkörper bis in die Iris fort. Dabei wird das äußere Epithel zum myoepithelialen Musculus dilatator pupillae und verliert seine Pigmentierung. Stattdessen ist jetzt die innere epitheliale Schicht – individuell sehr variabel – pigmentiert.

Mittlere Augenhaut (auch: Tunica vasculosa bulbi, Uvea)

- **Herkunft:** Die mittlere Augenhaut ist im Wesentlichen eine teils sehr gefäßreiche bindegewebige Schicht. Das Bindegewebe entstammt dem Kopfmesenchym.
- Der **Ziliarapparat** ist ein Kompositorgan bestehend aus der Ziliarmuskulatur (Akkomodation) und dem Ziliarepithel (Kammerwasserproduktion). Die Ziliarmuskulatur gehört zur Uvea, während das Ziliarepithel zur Tunica interna bulbi gerechnet wird.
- Die **Iris** (Regebogenhaut) ist eine glattmuskulär adaptierbare Blende, deren Öffnung als Pupille bezeichnet wird. Die Schließung wird vom M. sphincter pupillae bewirkt, während der radiär angeordnete M. dilatator pupillae die Öffnung bewirkt. Der M. sphincter pupillae ist parasympathisch innerviert und ein glatter Muskel, der der Uvea zugeordnet wird. Der M. dilatator pupillae ist ein Myoepithel, das sympathisch innerviert wird und dem äußeren Blatt des Neuroepithels entstammt, d. h. der Tunica interna bulbi.
- Die **Choroidea** (Aderhaut) ist eine stark gefäßhaltige Schicht, die wesentlich zur Versorgung der äußeren Anteile der Retina beiträgt.

Äußere Augenhaut (auch: Tunica fibrosa bulbi)

- **Herkunft:** Das Bindegewebe entstammt dem Kopfmesenchym, die epithelialen Anteile (Conjunctiva, Cornealepithel) entstammen dem Ektoderm.
- Die **Cornea** ist durch ein genau austariertes Verhältnis von Wasser und extrazellulärer Matrix transparent und ein Teil des lichtbrechenden Apparates.
- Die **Sklera** ist die derb bindegewebige Hülle des Bulbus oculi.
- Die **Conjunctiva** ist ein mehrschichtiges unverhorntes Plattenepithel, das die vorderen Anteile des Bulbus als Oberflächenepithel bedeckt. Die Conjunctiva ist die zirkulär radiäre Fortsetzung des Cornea-Epithels, das wiederum auf der Innenseite

der Augenlider weiter verläuft.

26.2 Iris, Ziliarapparat und Choroidea

Die Uvea ist diejenige Schicht des Auges, die die Retina außen umfasst und zwischen Retina und dem Bindegewebe der Tunica sclerosa eingelagert ist. In dieser Schicht finden sich drei wesentliche funktionelle Differenzierungen.

26.2.1 Iris

Am weitesten ventral liegt die Iris, eine Blende, die auf ihrer hinteren, der Linse zugekehrten Oberfläche, zahlreiche Pigmentzellen aufweist. Die Öffnungsweite der Blende (der Pupille) kann reflektorisch im Rahmen der Anpassung an die Lichtstärke der Umgebung verändert werden. Die zugrundeliegenden Reflexe sind der Pupillenreflex und der Akkomodationsreflex. Die zirkulär um den Rand der Pupille angeordneten glatten Muskelzellen des Musculus sphincter pupillae werden parasympathisch aktiviert und können die Pupille verkleinern. Der zur Erweiterung der Pupille befähigte radial in der Iris ausstrahlende Musculus dilatator pupillae wird vom Sympathikus innerviert und ist ein Myoepithel, das aus dem vorderen Anteil des Pigmentepithels entstanden ist und in der allgemeinen Schichtung des Bulbus der Position des Pigmentepithels im hinteren Bulbus entspricht (Abb. 26.1).

26.2.2 Ziliarapparat (auch: Ziliarkörper)

Er besteht aus zwei funktionell und strukturell gänzlich verschiedenen Komponenten: zum einen aus dem Ziliarmuskel für die Akkomodation, zum anderen aus dem Ziliarepithel, das Kammerwasser produziert. Der Ziliarapparat liegt ventral einer gezähnt verlaufenden Zone, die als Ora serrata bezeichnet wird, und die Grenze zwischen der Pars caeca und der Pars optica der Retina darstellt.

Ziliarmuskel (M. ciliaris):

Er besteht aus glatten Muskelzellen, die vom Parasympathikus innerviert werden. Im Ziliarmuskel verweben sich Muskelzellen gebündelt in Muskelzügen in radiärer, zirkulärer und auch meridionaler Richtung. Ursprung des Ziliarmuskels ist der Sklerasporn am Übergang zwischen Cornea und Sklera sowie die Sklera in der Umgebung des Sklerasporns.

Ziliarepithel:

Dieses Epithel ist zweischichtig, allerdings in sehr ungewöhnlicher Weise. Die äußere pigmentierte Lage ist die direkte Fortsetzung des Pigmentepithels im hinteren Teil des Bulbus. Genau wie beim Pigmentepithel ist die Basallamina dieses Epithels außen; die Pigmentzellen weisen mit ihrer apikalen Domäne zum Inneren des Bulbus. Dort treffen die Pigmentzellen auf die – ebenfalls apikalen – Domänen der inneren Epithelzellen des Ziliarepithels. Deren Basalmembran ist innen – zum Inneren des Bulbus hin – und die apikalen Domänen weisen nach außen und kommen in direkt apikalen Kontakt zu den Pigmentzellen. Die innere epitheliale Lage des Ziliarepithels ist damit die direkte Fortsetzung der Pars caeca der Retina. Das Ziliarepithel ist also

tatsächlich zweischichtig, aber nur deswegen, weil zwei Epithelien mit je eigener Basallamina apikal aufeinander zu stehen kommen. Diese Situation ist analog zum Kontakt zwischen Pars optica der Retina und dem Pigmentepithel im hinteren Teil des Bulbus. Auch diese beiden Epithelien stehen apikal aufeinander.

26.2.3 Choroidea

Sie schließt sich dorsalwärts an den Ziliarkörper und die Iris an und bildet mit diesen zusammen die gefäßführende Schicht des Auges (Tunica vasculosa, Uvea). Im hinteren Teil des Bulbus ist sie äußerst gefäßreich (Zufluss über die Aa. ciliares aus der A. ophthalmica) und wichtig für die Versorgung des Pigmentepithels und auch des äußeren Drittels der Pars optica der Retina. Bestandteil der Choroidea ist auch die Bruchmembran, eine ca. 2 μm dicke, sehr stark mit elastischen Fasern angereicherte Schicht der Choroidea. Sie sorgt u. a. für eine faltenfreie Auflage der Retina im Bulbus und dient als Widerlager für den Musculus ciliaris bei der Akkomodation.

26.3 Produktion und Abfluss des Kammerwassers

Die Produktion und die Flusswege des Kammerwassers werden hier wegen ihrer klinischen Bedeutung gesondert erwähnt. Das Gleichgewicht zwischen Produktion und Abfluss ist ein entscheidender regulierender Faktor des Augeninnendrucks. Erhöhungen des Augeninnendrucks führen zu einem Glaukom, von dem es verschiedene chronische bzw. akute Erscheinungsformen gibt. Ein Glaukom ist deswegen sehr gefährlich, weil der Anstieg des Augeninnendrucks über den Kapillarinnendruck der Kapillaren der Retina zur Minderperfusion von Anteilen der Retina und v. a. der Sehnervenpapille führen kann. Darin liegt ein nicht unerhebliches Schädigungspotenzial bis hin zum Risiko einer Erblindung.

Das Kammerwasser wird hinter der Iris lateral von der Linse im Ziliarepithel produziert und freigesetzt. Morphologische Voraussetzungen für die Produktion von Kammerwasser sind gap junctions in den apikalen Membranen der pigmentierten und der nicht pigmentierten Epithelschicht des Ziliarepithels. Durch die gap junctions fungieren die beiden Lagen des Epithels für Ionenströme als eine einzige Schicht. Die äußeren, pigmentierten Epithelzellen dichten darüber hinaus die Parazellulärräume durch tight junctions vollkommen ab und haben in ihrer basolateralen Domäne reichlich Natrium/Kalium-ATPasen. Durch diese ATPasen werden Ionenströme erzeugt, die sekundär Wasser nachfließen lassen. Aquaporine sind als Wasserkanäle in die Membranen der äußeren Epithelzellen eingebaut und ermöglichen den Wassertransfer.

Der Bereich hinter der Iris, an den das Ziliarepithel grenzt, wird auch als hintere Augenkammer bezeichnet. Von dort fließt das Kammerwasser um den Rand der Pupille herum in die vordere Augenkammer. Dort befindet sich zirkulär im Bereich des Cornea-Sklera-Übergangs (Limbus corneae) ein Maschenwerk von Hohlräumen (Fontanasche Räume), durch das das Kammerwasser in den Schlemmschen Kanal gelangt. Über diesen (der selbst entwicklungsgeschichtlich eine Vene war) kann das Kammerwasser dann zurück in das Blutgefäßsystem drainieren. Die häufigste Ursache für erhöhten Augeninnendruck ist ein Missverhältnis zwischen Produktion von Kammerwasser und dessen Abfluss. Der Ziliarmuskel, der am Sklerasporn angreift, aber

auch die Irismuskeln (v. a. der Musculus dilatator pupillae) haben Einfluss auf die Weite der Fontanaschen Räume und des Schlemmschen Kanals. Damit kann z. B. eine durch Augentropfen ausgelöste Mydriasis (Weitstellung der Pupille) einen akuten Anfall eines Glaukoms auslösen.
Der Kammerwinkel ist der Winkel, der lateral in der vorderen Augenkammer zwischen Iris und Cornea unter geringfügiger Beteiligung der Sklera (Sklerasporn) entsteht. Dorsal liegt am Sklerasporn der M. ciliaris; zur vorderen Augenkammer hin entwickeln sich lockere Bindegewebsbereiche mit offenen Räumen, deren Trabekel von Ausläufern des inneren Cornea-Epithels überzogen sind. Durch die Fontanasche Räume gelangt das Kammerwasser in Richtung auf den in der Tiefe liegenden Schlemmschen Kanal, der es letztlich aufnimmt. Das Maß dieses Winkels ist ebenfalls begünstigend (Engwinkel-Glaukom) für die Entstehung eines erhöhten Augeninnendrucks.
Das Kammerwasser fließt von seinem Produktionsort, dem Ziliarepithel, über die Pupille in die vordere Augenkammer und dort über die Fontana-Räume und den Schlemm Kanal wieder ab. Das Gleichgewicht zwischen Produktion und Abfluss des Kammerwasser ist eine wichtige Determinante für den Augeninnendruck. Bei Störungen, die v. a. auf der Abflußseite entstehen können, kann der Augeninnendruck bis auf kritische Größenordnungen ansteigen (Glaukom). Wenn der Augeninnendruck über den Kapillardruck steigt, wird die Durchblutung der Retina potenziell gefährdet.

26.4 Der lichtbrechende Apparat

Er zeichnet sich dadurch aus, dass seine verschiedenen Bestandteile eine klare und lichtdurchlässige extrazelluläre Matrix aufweisen. Dies ist ungewöhnlich und wird in den verschiedenen Teilen des lichtbrechenden Apparates auch nicht auf ein und dieselbe Weise erreicht. Des Weiteren sind diese Strukturen, v. a. die Cornea und die Linse, gewölbt und können tatsächlich durch Lichtbrechung optische Effekte und einen kontrollierten Strahlengang erreichen. Die Cornea trägt dabei mit Abstand den größten Teil zur Lichtbrechnung im lichtbrechenden Apparat bei.

26.4.1 Cornea

Sie ist eine gewölbte, durchsichtige Scheibe, die lateral am Limbus corneae in die Sklera übergeht. Makroskopisch ist der Übergang am Limbus corneae wegen des Wechsels der Lichtdurchlässigkeit immer gut zu erkennen. Im histologischen Schnitt verliert die Cornea aber ihre Lichtdurchlässigkeit. Ihre Fasern und Epithelien färben sich klassisch histologisch an, sodass der Limbus cornea im HE-Schnitt nicht mehr so einfach zu erkennen ist. Cornea und Sklera färben sich histologisch sehr ähnlich. Die Cornea ist etwas stärker gewölbt als die Sklera; daher ist im Bereich des Limbus corneae eine Winkeländerung der Tunica fibrosa sichtbar. Die Cornea hat vom Aussehen her Ähnlichkeit mit einem Uhrglas. Das äußere Cornealepithel ist ein mehrschichtiges unverhorntes Plattenepithel mit ca. 4–6 Zellschichten (Abb. 26.3). Vom Limbus corneae aus strahlen zahlreiche Nervenfasern ein, die i. d. R. als freie Nervenendigungen im Stroma der Cornea oder zwischen den Zellen des äußeren Epithels enden. Das äußere Cornealepithel wird kontinuierlich von einem zweiphasigen Flüssigkeitsfilm, dem Tränenfilm, bedeckt. Die

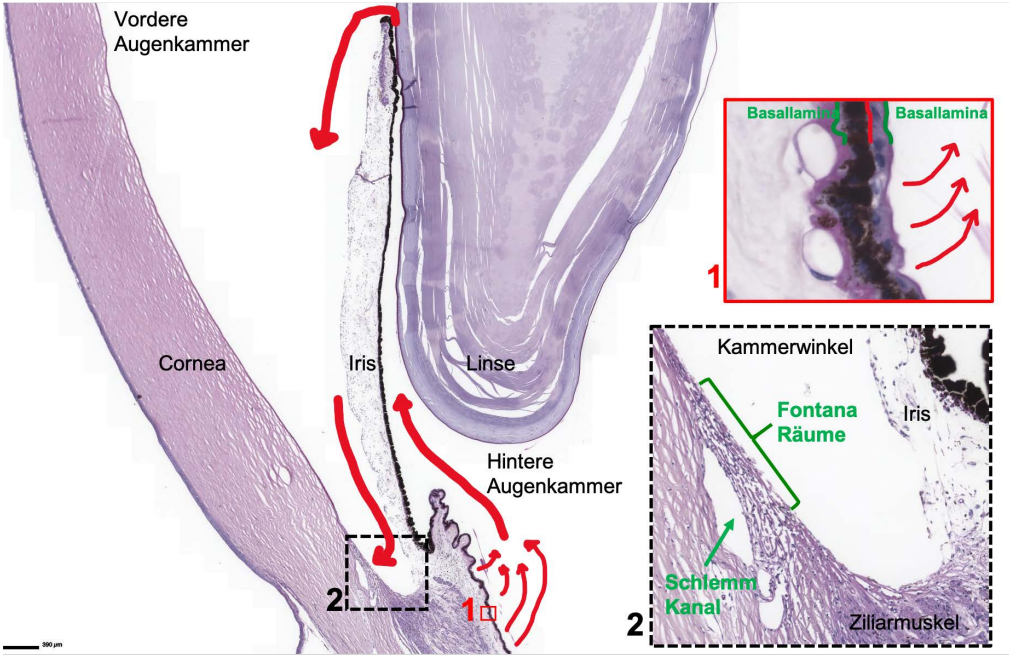

Abbildung 26.2: Wichtigste Strukturen, die mit der Produktion und dem Abfluss des Kammerwassers zu tun haben. Kammerwasser wird vom Ziliarepithel gebildet, in dem sich zwei je einschichtige Epithellagen neurektodermaler Herkunft (nicht pigmentiert innen, pigmentiertes Epithel außen) apikal auf apikal gegenüberstehen (siehe Insert 1; Farbkodierung wie in Abb. 26.1). Treibende Kraft der Kammerwasserproduktion sind die Na/K-ATPasen in der basolateralen Membran des nicht pigmentierten Epithels. Dieses weist auch die für die Blut-Kammerwasser-Schranke grundlegenden tight junctions auf. Die pigmentierte Schicht steht mit dem nicht pigmentierten Epithel über gap junctions und wenige apikale Zellkontakte in Verbindung. Wasser kann hier auch perizellulär passieren, weil es hier keine vollständigen tight junctions gibt. Wasser folgt dem Ionentransport passiv über Aquaporine in der basolateralen Membran des nicht pigmentierten Epithels. Großlumige Kapillaren sichern den Nachschub von Wasser. Von diesem Bildungsort fließt das Kammerwasser im Spalt zwischen Linse und Iris über die Pupille in die vordere Augenkammer (fette rote Pfeile für den Fluß des Kammerwassers). Im Kammerwinkel (siehe Insert 2) gelangt das Kammerwasser über vergrößerte Lücken im Bindegewebe (Fontanasche Räume) in den Schlemmschen Kanal. Das Gleichgewicht zwischen Produktion und Abfluss des Kammerwassers bestimmt ganz wesentlich den Augeninnendruck. Aus den Beziehungen im Kammerwinkel wird auch klar, warum der Ziliarmuskel einen erheblichen Einfluss auf den Abfluss des Kammerwassers hat. Screenshot des Histologi@-Präparates 2-006-auge-he.

wässrige Komponente dieses Films kommt aus der Tränendrüse, die im äußeren oberen Orbita-Bindegewebe eingebettet ist. Die fettige Komponente kommt aus den Meibomschen Drüsen an den Lidrändern.

Die Masse der Cornea wird von ihrem durchsichtigen Stroma gebildet. In diesem finden sich typische Baumerkmale der Bindegewebe, z. B. Kollagenfibrillen, Proteoglykane mit ihren großen Mengen Hydratwasser und Fibroblasten (hier auch als Keratozyten bezeichnet). Die Durchsichtigkeit der cornealen Matrix kommt von der genauen Balancierung wässriger und fibrillärer Komponenten der extrazellulären Matrix. Dadurch wird die optische Dichte der Fasern an die optische Dichte der wässrig dominierten Räume angeglichen; es fehlen lichtbrechende und reflektierende

Grenzflächen. Störungen der Matrixproduktion durch die Keratozyten (Entzündungen der Cornea) können zum Verlust der Lichtdurchlässigkeit führen. Unterhalb des äußeren Cornealepithels findet sich eine deutlich verdickte Basalmembran, die auch als Bowman-Membran bezeichnet wird. Eine ähnliche, allerdings nicht ganz so erhebliche Verdickung der Basalmembran findet sich unter dem inneren Epithel der Cornea und wird als Descemetsche Membran bezeichnet. Das innere Cornealepithel ist ein endothelähnlich aussehendes, einschichtiges Plattenepithel, das direkt an das Kammerwasser der vorderen Augenkammer angrenzt.
Die gesamte Cornea ist avaskulär. Das Einsprossen von Gefäßen vom Limbus in die Cornea führt ebenfalls zu Störungen der Transparenz und ist unphysiologisch. Das bedeutet auch, dass die wandernden Zellen des Immunsystems, z. B. Makrophagen und Lymphozyten, normalerweise nicht in das Stroma der Cornea extravadieren und in das corneale Grundgewebe eindringen können. Die Cornea ist damit ein immunologisch privilegierter Ort. Die Cornea war unter anderem deswegen das erste Organ, das erfolgreich von Mensch zu Mensch transplantiert werden konnte.

26.4.2 Linse

Die Linse ist kein Organ mit bindegewebigem Kern, wie das sonst in der Regel der Fall ist. Sie besteht aus einer ungewöhnlichen Ansammlung von Epithelzellen ektodermaler Herkunft, die sich zu diesem bikonvexen Rundkörper verdichtet haben (Abb. 26.3). Die Krümmung der Vorderfläche ist dabei schwächer als die der Rückseite. Lateral gehen die vordere und hintere Linsenkrümmung ineinander über, was als Äquator bezeichnet wird. Die Basalmembran dieses Epithelkörpers ist die Linsenkapsel, die die Linse außen vollständig umgibt. Auf der Innenseite der vorderen Linsenkapsel finden sich die basalen Zellen des Linsenepithels; lateral zum Äquator hin sind diese noch proliferationsfähig, nicht aber im Zentralbereich der Linse. Auf der Innenseite der hinteren Linsenkapsel ist kein Linsenepithel mehr aufgelagert. Der Innenraum der Linse ist von lebenden Zellen mit sehr wenigen Organellen ausgefüllt, viele auch ohne Zellkern. Diese Zellen werden als Linsenfasern bezeichnet. Die Transparenz dieser Zellen lässt sich auf Crystalline (Proteine) zurückführen sowie auf die genaue Kontrolle des Wassergehaltes der Linsenfasern.
Im Bereich des Äquators der Linse inserieren die vom Ziliarapparat kommenden Zonulafasern in der Linsenkapsel. Bei Kontraktion des Ziliarmuskels erschlaffen diese Fasern durch die ringförmige Verengung des Ziliarkörpers. Die Linse folgt dann ihrer Eigenelastizität und nimmt eine stärker gekrümmte (damit auch stärker lichtbrechende) Gestalt an.

26.4.3 Glaskörper

Er wird auch Corpus vitreum genannt und ist eine viskose Masse, die den Raum zwischen Linse und Netzhaut ausfüllt. Er besteht ganz überwiegend aus Wasser, in dem sich zur Erhöhung der Viskosität Hyaluronan befindet. Außerdem durchzieht ein weitmaschiges Netz sehr dünner Kollagenfasern den Glaskörper. Einige wenige Makrophagen können sich im Glaskörper aufhalten. Der Glaskörper unterliegt einer sehr langsam ablaufenden Erneuerung. Seine Grundsubstanz

wird im inneren (nicht pigmentierten) Epithel der Pars plana des Ziliarepithels gebildet.

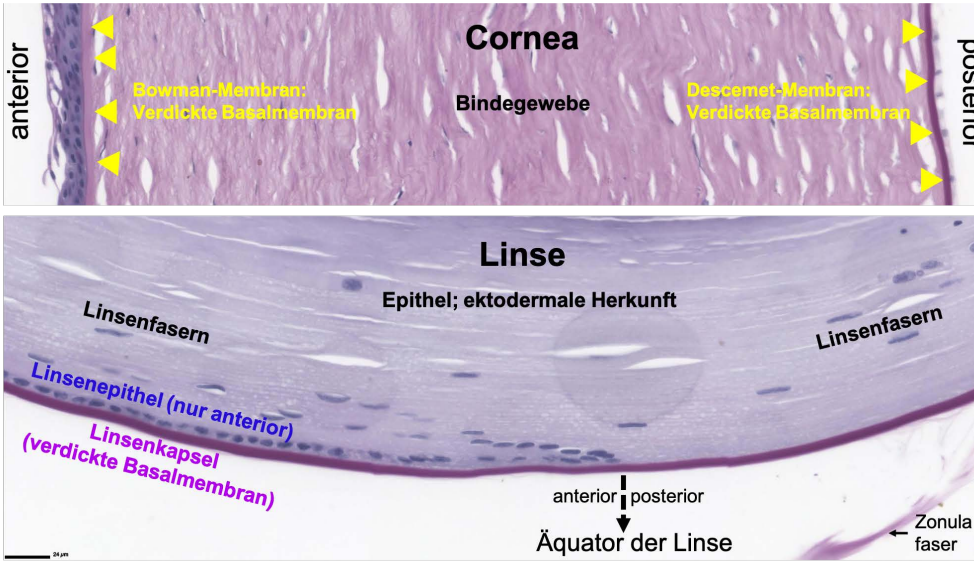

Abbildung 26.3: Mikroskopische Anatomie des lichtbrechenden Apparates. Die **Cornea** ist im Kern ein Bindegewebskörper, der anterior von mehrschichtigem und posterior von einschichtigem Plattenepithel bedeckt ist. Die Transparenz der bindegewebigen Matrix wird durch ein genau austariertes Verhältnis von wasserbindenden Bestandteilen und Fasermolekülen erreicht. Dadurch entstehen keine optischen Grenzflächen zwischen Fasern und Proteoglycanen und dies führt zur Durchsichtigkeit. Unter den anterioren und posterioren Epithelien finden sich stark verdickte Basalmembranen, die anterior als Bowman-Membran und posterior als Descemet-Membran bezeichnet werden.
Die **Linse** ist eine rein epitheliale Struktur ektodermaler Herkunft. In ihr kommt kein Bindegewebe vor. Zwischen den Zellen der Linse existiert keine extrazelluläre Matrix (wie bei allen Epithelien). Auch hier gibt es eine verdickte Basalmembran, die die Linse außen umschließt und als Linsenkapsel bezeichnet wird. Sie ist die Ansatzfläche der vom Ziliarkörper kommenden Zonulafasern. Im anterioren Abschnitt der Linse (und nur dort) gibt es ein einschichtiges Linsenepithel auf der Innenseite der Linsenkapsel. Diese Zellen sind grundsätzlich auch noch zur Proliferation befähigt. Tochterzellen lösen sich ab und verlieren im Rahmen fortschreitender Differenzierung sowohl die Zellorganellen wie auch den Zellkern. Die zellulären Restkörper werden dann als Linsenfasern bezeichnet. Im Zytoplasma der Linsenzellen häufen sich Proteine aus der Gruppe der Crystalline an, die für die optische Klarheit der Linse verantwortlich sind. In der Linse wird die optische Klarheit im Zytoplasma der Zellen erreicht, während in der Cornea dafür die spezielle extrazelluläre Matrix verantwortlich ist. Screenshots des Histologi@-Präparates 2-006-auge-he

26.5 Retina

26.5.1 Übersicht zu den Regionen der Retina

Der größte Teil der Retina ist die Pars optica, die den hinteren Teil des Bulbus vollständig auskleidet und nach innen an den Glaskörper grenzt. Die Retina ist Neuroepithel, dessen Basallamina zum Glaskörper hin liegt. Die Retina ist dabei ein mehrschichtiges Epithel, dessen apikalste Zelllage die Sinneszellen sind. Licht muss also in der Regel die Basallamina und die gesamte Retina passieren, um die lichtempfindlichen Zellen in der apikalen (äußeren) Retina zu erreichen.

Bei einer Funduskopie (Spiegelung des Augenhintergrundes, des Fundus) ist die Retina der direkten Untersuchung durch den Arzt zugänglich. Dabei werden die mit dem Sehnerven ein- bzw. austretenden Gefäße (A. und V. centralis retinae) sichtbar, die dem Untersucher zugewandt auf der basalen Seite der Retina aufliegen. Zwei weitere wichtige Leitstrukturen werden bei der Funduskopie sichtbar und auch beurteilt:

- Die **Papille** (auch als Discus oder Papilla nervi optici bezeichnet): Hier tritt der N. opticus aus dem Bulbus aus. Sinneszellen sind hier nicht vorhanden, es finden sich die Stämme der A. und V. centralis retinae.
- Die **Macula lutea** schimmert leicht gelblich und liegt temporal von der Papille. In ihrer Mitte findet sich eine grubenartige Einsenkung, die **Fovea centralis**. Die Fovea ist die Stelle des schärfsten Sehens.

26.5.2 Gefäßversorgung der Retina

Die Gefäßversorgung der Pars optica der Retina speist sich aus zwei wesentlichen Quellen, die sich allerdings nicht gegenseitig ersetzen können. Keines der beiden Versorgungssysteme ist dazu imstande, alleine die gesamte Retina zu versorgen.

1. Zum einen erfolgt die Versorgung aus A. und V. centralis retinae, um sich dann auf der basalen Seite der Retina zwischen Glaskörper und Retina in ihre Hauptäste zu verzweigen. Dieser Gefäßbaum ist für die basalen Anteile der Retina wichtig, v. a. für die Ganglienzellen, die direkt der Basallamina aufliegen.
2. Zum anderen erfolgt die Versorgung aus den Gefäßen der Choroidea. Von dort werden durch Diffusion vor allem das Pigementepithel und die Sinneszellen versorgt.

Daraus ergibt sich, dass die Retina hinsichtlich ihrer Versorgung auch von zweierlei Störungen der Blutversorgung betroffen werden kann:

1. Zum einen kann die Retina durch Perfusionsstörungen (Verschluss der A. centralis retina oder einer ihrer Äste) getroffen werden. Eine solche Störung führt zum Untergang von Ganglienzellen und damit wäre die Weiterleitung der Information aus der Retina unterbunden.
2. Zum anderen kann die Retina durch eine Verlängerung der Diffusionsdistanz zwischen der gefäßreichen Choroidea und den Sinneszellen der Retina geschädigt werden. Dies geschieht zum Beispiel bei einer Netzhautablösung, bei der sich das Pigmentepithel und die Retina voneinander trennen und ablösen. Damit werden auch die Diffusionsdistanzen verlängert. Die Netzhautablösung führt damit zu Versorgungsproblemen für die jeweils betroffenen Abschnitte der Retina.

Bei Betrachtung des Augenhintergrundes erkennt man, dass die Vasa centralia retinae keine großen Äste in der Macula lutea und Fovea aufweisen. In einem Areal rund um Macula und Fovea fehlen solche Äste vollständig. Die Versorgung der Fovea wird tatsächlich im Wesentlichen aus der Choroidea bewerkstelligt. Passend dazu wird die Retina im Bereich der Fovea deutlich dünner und es fehlt das sonst typische Prinzip einer starken Konvergenz in ihrer neuronalen Verschaltung (s. u.).

Die Retina kann als nach außen verlagerter Hirnteil betrachtet werden und hat genau wie das

Gehirn eine Diffusionsbarriere für gelöste hydrophile Stoffe im Blut, die Blut-Retina-Schranke. Deren morphologisches Substrat sind die geschlossenen Endothelien der retinalen Blutgefäße (A. und V. centralis retinae) sowie auf Seiten der Choroidea die tight junctions des Pigmentepithels. Die Kapillaren der Choroidea sind fenestriert und haben keine Barrierefunktion.

26.5.3 Schichtenbau der Retina und Prinzip ihrer Verschaltung

In der Retina finden sich die ersten drei Neurone der Sehbahn. Diese sind nicht zufällig in der Netzhaut verteilt, sondern in die Schichtengliederung der Retina integriert (Abb. 26.4). Sehr vereinfacht kann man die drei wesentlichen neuronalen Abschnitte der Retina in Richtung der Informationsverarbeitung wie folgt beschreiben:

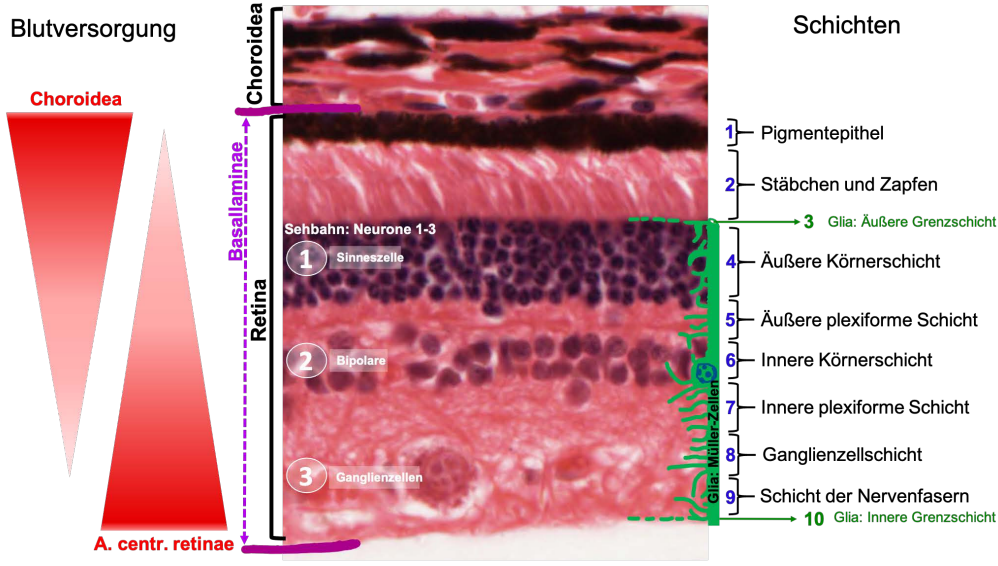

Abbildung 26.4: Wichtigste Merkmale der Retina: Die Gefäßversorgung ist prinzipiell doppelt angelegt. Jede der beiden Basallaminae ist über darunterliegende Gefäße versorgt, keine der beiden Versorgungsrouten versorgt jedoch die ganze Retina. Wird der Kontakt zur Choroidea unterbrochen (z. B. durch eine Netzhautablösung), dann sind die äußeren Schichten der Retina betroffen (d. h. die Sinneszellen). Kommt es zu einer Unterbrechung der A. centralis retinae, fallen die Ganglienzellen aus. Jede dieser beiden Versorgungsstörungen kann auf je unterschiedlichem Weg zum Verlust der Sehfähigkeit führen. Die Abbildung zeigt außerdem die Schichten der Retina und die Lage der Perikarya der ersten drei Neurone der Sehbahn. Die Axone der Ganglienzellen verlaufen in der Nervenfaserschicht der Retina und sammeln sich in der Papille, um als Nervus opticus den Bulbus zu verlassen. Screenshot des Histologi@-Präparates 3-003-retina-he.

1. Sinneszellen, ganz außen in der Retina
2. bipolare Neurone der Retina
3. Ganglienzellen, von denen die Neurone des Nervus opticus ihren Ursprung nehmen

Neben diesen Neuronen gibt es in der Netzhaut auch weitere Neurone, die mit ihren Dendritenbäumen und Axonen als Interneurone quer zu der oben aufgeführten hauptsächlichen

Informationsachse orientiert sind – die Horizontalzellen und die amakrinen Zellen. Nicht neuronale Elemente der Netzhaut sind die Gliazellen der Netzhaut, die als Müller-Zellen bezeichnet werden. Alle diese zellulären Elemente sind in die typische Schichtengliederung der Retina einzuordnen. Typischerweise unterscheidet man in der Retina insgesamt zehn Schichten.

Schichten der Retina

1. Pigmentepithel (Stratum pigmentosum): Diese Schicht ist neuroektodermalen Ursprungs und wird als erste Schicht zur Retina hinzugezählt. Die Pigmentepithelzellen sind nicht nur für die Abdunkelung des Innenraums des Bulbus zuständig. Sie sind auch imstande, gealterte Sehpigmente aus den Außensegmenten der Sinneszellen aufzunehmen und abzubauen.
2. Schicht der Stäbchen und Zapfen: Wichtig ist, dass in dieser Schicht nur die Außen- und Innensegmente der Sinneszellen liegen. Hier liegen folglich die photosensitiven Membranstapel, die der Lichtwahrnehmung dienen, nicht aber die Perikarya der Sinneszellen.
3. Äußere Grenzschicht: In dieser Schicht sind die Müller-Zellen mit Fortsätzen horizontal miteinander verbunden. Die äußere Grenzschicht markiert das äußere Ende des Vorkommens von Gliazellen in der Retina.
4. Äußere Körnerschicht: Hier liegen dicht gedrängt die Perikarya (ausschließlich) der Sinneszellen. Diese sind die ersten Neurone der Sehbahn.
5. In der äußeren plexiformen Schicht finden sich Synapsen zwischen ersten und zweiten Neuronen der Sehbahn, außerdem auch Dendriten der Interneurone (d. h. der Horizontalzellen, amakrine Zellen).
6. Innere Körnerschicht: Hier liegen vor allem die Perikarya der zweiten Neurone der Sehbahn, der bipolaren Zellen. Neben diesen Perikarya liegen hier aber auch die Perikarya der amakrinen Zellen und der Horizontalzellen. Auch die Kerne der Müller-Zellen (Glia der Retina) liegen hier.
7. In der inneren plexiformen Schicht finden sich Synapsen zwischen den zweiten und dritten Neuronen der Sehbahn, außerdem Synapsen mit amakrinen Zellen.
8. Ganglienzellschicht (auch: Stratum ganglionicum): Hier finden sich die recht großen Perikarya der dritten Neurone der Sehbahn, in der Axone zum Nervus opticus zusammenlaufen. In der Regel gibt es wesentlich mehr Sinneszellen als Ganglienzellen, sodass sich über die ersten drei Neurone eine starke Konvergenz der Signale ergibt. Diese ist jedoch regional unterschiedlich stark in der Retina ausgeprägt.
9. Nervenfaserschicht: Hier verlaufen die Axone der Ganglienzellen.
10. Innere Grenzschicht: Wie bei der äußeren Grenzschicht bilden die Müller-Zellen und ihre Fortsätze hier eine dünne, geschlossene Schicht, die direkt der Basalmembran der Retina aufliegt.

Sinneszellen der Retina:

Die Sinneszellen der Retina weisen alle einen ähnlichen morphologischen Grundbauplan auf. Die lichtempfindlichen Pigmente sind auf Membranstapeln im sogenannten Außensegment untergebracht. An das Außensegment schließt sich in Richtung Perikaryon das Innensegment an.

Im Innensegment sind die Organellen konzentriert, die zur Herstellung der lichtempfindlichen Membranen benötigt werden, v. a. raues ER und Mitochondrien. Danach schließt sich das Perikaryon mit einem kurzen axonalen Fortsatz an. Man unterscheidet auf Basis der Sehpigmente und auch der Verschaltungsprinzipien in der Retina zwei Typen von Sinneszellen, unterteilt nach der Form der Außensegmente:

- **Stäbchenzellen:** Sie sind der am weitesten verbreitete Typ in der Retina. Stäbchen weisen eine hohe Lichtempfindlichkeit auf, weswegen sie u. a. für das Dämmerungssehen verantwortlich sind. Sie erkennen Helligkeitsunterschiede, keine Farben. Ihre neuronale Verschaltung ist mit hoher Konvergenz ausgestattet (viele Sinneszellen pro Ganglienzelle) und auf die Erkennung von Bewegungen in optisch unscharfen Bildern optimiert. Die Lichtwahrnehmung in Stäbchenzellen ist phasisch, nicht tonisch.
- **Zapfenzellen:** Sie stellen nur einen kleinen Bruchteil der Sinneszellen der Retina dar und kommen nicht überall in der Retina vor. Sie dominieren vor allem in der Macula lutea und der Fovea centralis, also an der Stelle des schärfsten Sehens. Dort liegen sie an der optimalen Stelle der optischen Achse und sind auf scharfes Sehen eingestellt, unter anderem durch eine wesentlich niedrigere Konvergenz bis hin zu Eins-zu-eins-Verschaltungen von Sinneszellen über bipolare Zellen zu Ganglienzellen. Sie können Farbe wahrnehmen, sind aber lange nicht so lichtempfindlich wie Stäbchen (bei Nacht sind alle Katzen grau) und reagieren eher tonisch auf Lichtreize, nicht phasisch.

Papilla nervi optici und Nervus opticus:

Die Papille befindet sich nasal von der Macula. Aus der ganzen Retina kommend konvergieren die zunächst noch marklosen Axone der Ganglienzellen in Richtung Papille. Sie vereinigen sich hier und verursachen eine Stelle, an der keine Photorezeptorzellen liegen (der *blinde Fleck*). Die Sklera ist im Bereich der Papilla nicht kontinuierlich derb, sondern siebartig aufgelockert (Laminia cribrosa). An dieser Stelle verlassen die Axone den Bulbus und werden ab diesem Austrittspunkt myelinisiert. Die Myelinisierung erfolgt in der für das ZNS typischen Weise durch Oligodendrozyten. Genau wie das Gehirn ist der Nervus opticus von Dura und weichen Hirnhäuten umgeben und hat einen subarachnoidalen Raum, der mit dem des Gehirns in Verbindung steht. Unterteilungen des Nervus opticus werden von Septen der Pia mater bewerkstelligt. Dies macht deutlich, dass der Nervus opticus morphologisch kein typischer peripherer Nerv (mit Endo- und Perineurium und Schwannschen Zellen) ist, sondern eine topographisch außerhalb des Gehirns verlaufende Hirnbahn.

26.6 Hilfseinrichtungen des Auges

26.6.1 Tränendrüse (Glandula lacrimalis)

Die Glandula lacrimalis ist eine verzweigte, rein seröse Drüse, deren Endstücke tubulär sind. Es gibt keine Abschnitte des Ausführungsgangsystems, die das Sekret der Endstücke noch modifizieren. Es fehlen also vor allem die in den ähnlich gebauten Mundspeicheldrüsen typischen Streifenstücke. Das Sekret der Tränendrüse ist damit wässrig isoton, im Gegensatz

zum wässrig hypotonen Sekret der Mundspeicheldrüsen. Auch werden in der Tränenflüssigkeit keine Enzyme mit verdauenden Fähigkeiten sezerniert, z. B. Amylase. In der Tränenflüssigkeit sind aber Glykoproteine und polymere Kohlehydrate enthalten, ebenso Proteine wie Antikörper und Defensine, die der unspezifischen humoralen Abwehr zuzuordnen sind. Das Sekret der Tränendrüse bildet zusammen mit dem lipophilen Sekret der Meibom-Drüsen im Augenlid den zweiphasigen Tränenfilm, der für die Erhaltung der Cornea und Conjunctiva von Bedeutung ist.

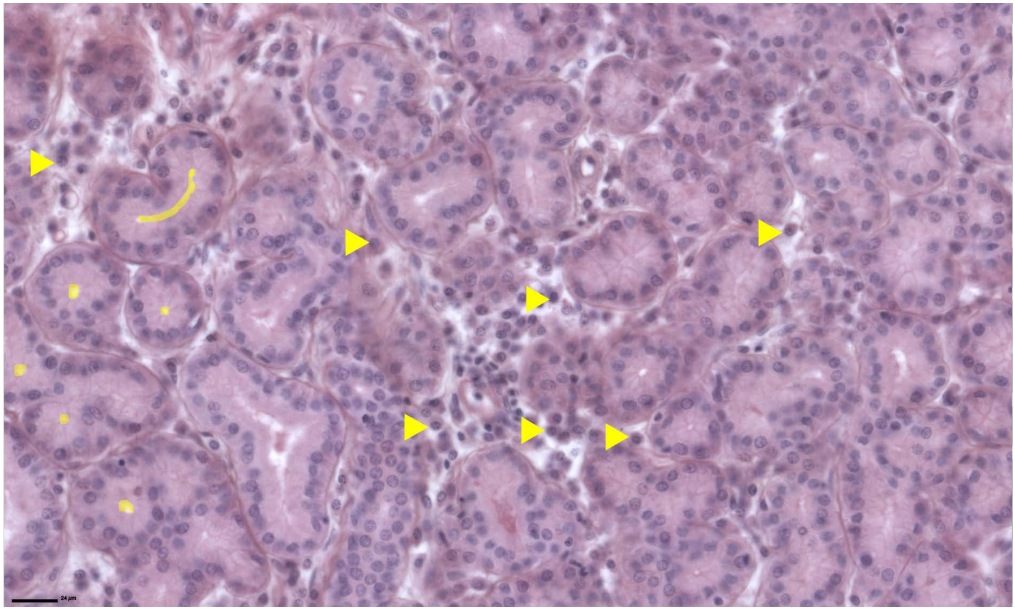

Abbildung 26.5: Die Glandula lacrimalis ist eine rein seröse Drüse. Die Zellen der Endstücke sind deutlich gefärbt, die Kerne nicht nach basal verlagert. Lumenanschnitte sind häufig und teilweise auch gebogen (im linken Bildteil sind einige Lumenanschnitte gelb markiert). Das beweist den tubulären Charakter der Enstücke. Schaltstücke und auch Streifenstücke gibt es hier nicht. Die gelben Pfeilköpfe weisen auf einige der zahlreich im peritubulären Bindegewebe vorhandenen Plasmazellen hin. Die hier sezernierten Antikörper werden über die wässrige Komponente der Tränenflüssigkeit auf das Auge außen aufgebracht. Screenshot des Histologi@-Präparates 2-012-glandula-lacrimalis-he.

26.6.2 Augenlider

Die Augenlider haben primär eine Schutzfunktion für die vorderen Abschnitte des Bulbus. Die Meibomschen Drüsen der Augenlider bilden gemeinsam mit dem Sekret der Tränendrüse den zweiphasigen Tränenfilm, der die Oberfläche von Cornea und Conjunctiva befeuchtet. Durch die Bewegungen der Augenlider wird der Tränenfilm verteilt, aber auch das lipophile Sekret der Meibomschen Drüsen mit nach außen gepresst. Die Schutzwirkung der Augenlider beruht vor allem auf ihrem bindegewebigen Kern, einer Platte derben Bindegewebes, die als Tarsus bezeichnet wird. Im Tarsus eingebettet liegen die Glandulae tarsales, die als Meibom-

Drüsen bezeichnet werden, wenn sie ein öliges Sekret holokrin produzieren, und als Krause-Drüsen, wenn sie als akzessorische Tränendrüsen fungieren. Auch die Talgdrüsen der Wimpern haben einen Eigennamen (Zeis-Drüsen). Apokrine Drüsen, die den Zeis-Drüsen benachbart sind und eigene Ausführungsgänge haben, werden als Moll-Drüsen bezeichnet. Beide Augenlider sind im Prinzip gleich gebaut. Auf die Cutis folgt die mimische Muskulatur (M. orbicularis oculi, N. facialis), danach der Tarsus. Auf der Innenseite der Augenlider befindet sich keine mimische Muskulatur, das Epithel ist das mehrschichtige unverhornte Epithel der Conjunctiva. Die ringförmigen Beweglichkeitsreserven der Conjunctiva sind taschenähnliche Strukturen, die als Fornix conjunctivae bezeichnet werden. Hier finden sich auch mucinbildende Zellen im Epithel, die Mucine zum Tränenfilm beisteuern.

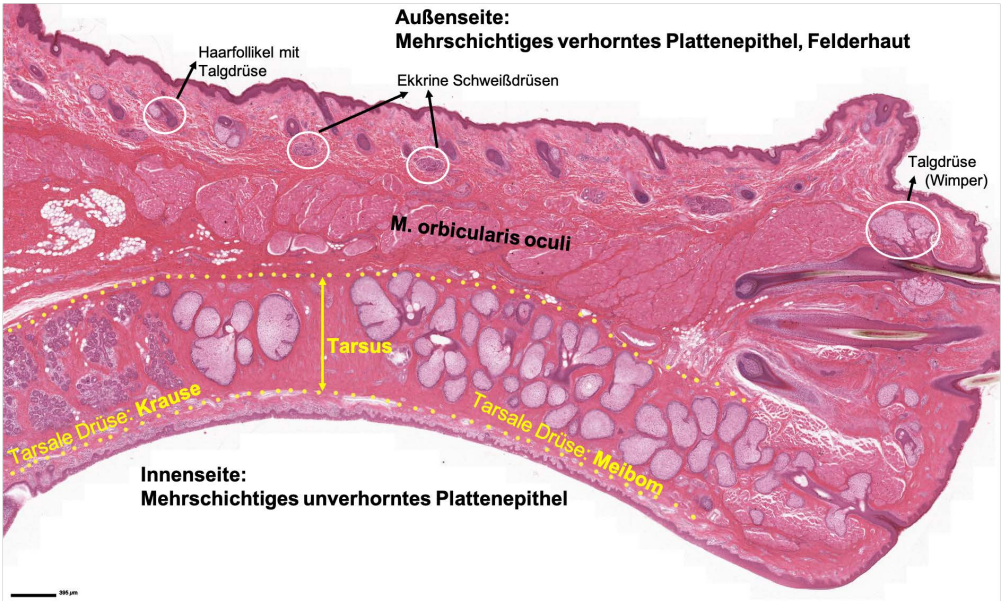

Abbildung 26.6: Die Übersicht zum Augenlid zeigt als bindegewebige Grundlage des Augenlids den sogenannten Tarsus. In diesem eingebettet finden sich tarsale Drüsen. Die wichtigste ist die Meibom-Drüse, die ein dünnflüssiges öliges Sekret produziert. Daneben treten auch die Tränen-produzierenden Krause-Drüsen auf. Die Talgdrüsen der Wimpern werden auch als Zeis-Drüsen bezeichnet. Moll-Drüsen sind in diesem Anschnitt nicht vorhanden. Der Tarsus dient als Ansatzpunkt für den Musculus orbicularis oculi. Die Außenseite des Augenlids weist die typische Felderhaut auf. Das mehrschichtige unverhornte Plattenepithel auf der Innenseite ist Teil der Konjunktiva und setzt sich kontinuierlich von hier zum äußeren Cornealepithel fort. Screenshot des Histologi@-Präparates 2-012-glandula-lacrimalis-he.



27. Innenohr

Lernziele: Innenohr

- Knöchernes und häutiges Labyrinth
- Endo- und Perilymphräume
- Anatomie der Schnecke: Scala vestibuli, Scala tympani, Ductus cochlearis, Reissner'sche Membran, Membrana tectoria, Stria vascularis, Corti'sches Organ (innere und äußere Haarzellen), Membrana basilaris, Ganglion spirale cochleae
- Struktur und Funktion des Bogengangsystem, Sacculus, Utriculus, Macula statica, Crista ampullaris
- Beziehungen zwischen Innenohr und Mittelohr (Paukenhöhle, Tuba auditiva)

Kurspräparate zum Ohr:

1. Innenohr (Cochlea), Meerschweinchen, Eisenhämatoxylin n. Heidenhain (1-079-innenohr-meerschweinchen-eisenhaematoxilin)

Äußeres Ohr und Mittelohr sind Themen, die im Wesentlichen in der makroskopischen Anatomie des Kopfes und der Physiologie abgehandelt werden. Sie werden daher hier nicht vertieft. Der Fokus der mikroskopischen Anatomie liegt auf dem Innenohr, dem eigentlichen Sinnesorgan. Die Sinnesorgane des Innenohrs lassen sich unter drei anatomischen bzw. funktionellen Gesichtspunkten betrachten, die im Folgenden zunächst hervorgehoben werden.

27.1 Orientierung im Raum

Die Sinnesorgane des Innenohres dienen der Orientierung im Raum. Dies gilt nicht nur für den Gleichgewichtssinn oder den Beschleunigungssinn, sondern auch für das Gehör. Nicht umsonst gibt es ja Tierarten (z. B. Fledermäuse und einige Meeressäuger), die Schallwellen nach Art eines Sonars zur Raumorientierung – auch ohne Licht – nutzen können. Beim Menschen ist dies nur rudimentär der Fall. Allerdings ist das Richtungshören ein Element dieser Funktion, die auch beim Menschen noch von Bedeutung ist. Im übertragenen Sinn ist das Gehör beim

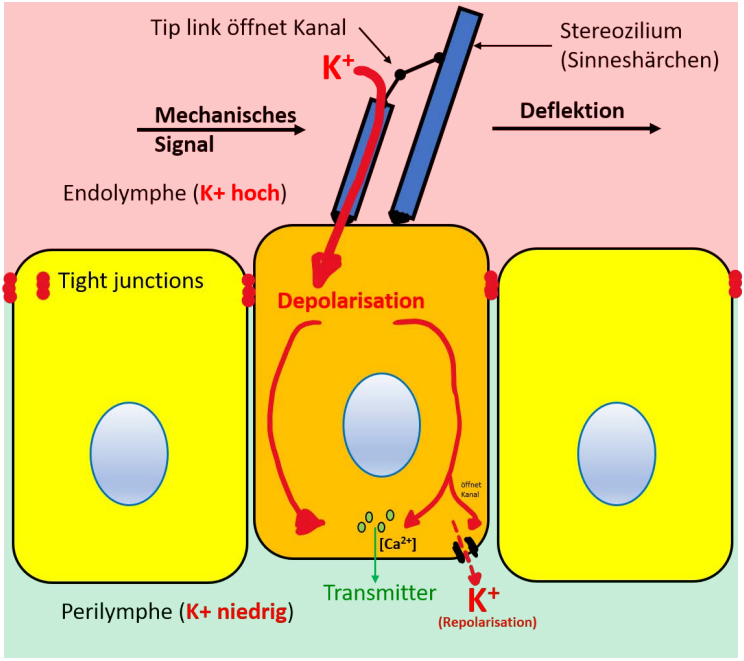

Abbildung 27.1: Geschlossener Verband der Sinnesepithelzellen und ihrer Hilfszellen. Die Ionendichte der epithelialen Barriere wird durch tight junctions im apikalen Bereich der Zellen erreicht. Apikal (rötlich gefärbt) befindet sich die K^+-reiche Endolymphe, basolateral (grünlich gefärbt) befindet sich die K^+-arme Perilymphe. Die mechanische Auslenkung (Schall, Schwerkraft, Beschleunigung) der Sinneshärchen löst den K^+-Einstrom aus, der zur Depolarisation führt. Dies wiederum löst sowohl die Transmitterfreisetzung als auch die Öffnung von Kanälen aus, über die K^+ auch wieder ausströmen kann.

Menschen – kombiniert mit der zentralnervösen Schlüsselfunktion sozialer Interaktion durch Sprache – natürlich auch ein Orientierungssinn im sozialen Raum.

27.2 Hochsensitive Mechanorezeption

In allen Bereichen des Innenohres wird die Sinneswahrnehmung durch eine spezielle Form der hochsensitiven Mechanorezeption erreicht. Das Prinzip ist in Abb. 27.1 dargestellt. Letztlich hat die Mechanorezeption zwei wesentliche morphologische Voraussetzungen:

- Spezialisierte Sinnesepithelzellen (Haarzellen) mit apikalen Fortsätzen (Stereozilien, Sinneshärchen), deren Auslenkung mechanosensitive Ionenkanäle öffnet. Der Einstrom von K^+ aus der Endolymphe löst den Sinnesreiz aus.
- Damit K^+ apikal einströmen kann, muss die Konzentration von K^+ auf der apikalen Seite der Sinnesepithelzellen sehr hoch sein. Dort befindet sich die Endolymphe, die diese Voraussetzung erfüllt. Die Sinnesepithelzellen sind in einen dichten, mit tight junctions versehenen Epithelverband eingelassen, der verhindert, dass die hohe Kaliumkonzentration der Endolymphe abfallen kann.

27.3 Ein komplexes Höhlensystem

Die Sinnesorgane des Innenohrs sind in einem komplexen flüssigkeitsgefüllten Höhlensystem des Felsenbeins untergebracht, das als knöchernes Labyrinth bezeichnet wird. In dieses eingelassen ist ein nach innen hin epithelial abgegrenztes häutiges Labyrinth, das das knöcherne Labyrinth nachbildet. Das Epithel des häutigen Labyrinths ist durch tight junctions abgedichtet und enthält im Inneren die kaliumreiche Endolymphe. Der Raum zwischen Knochen und häutigem Labyrinth ist von der Perilymphe umgeben, die in ihrer Zusammensetzung typische extrazelluläre Flüssigkeit ist (d. h. natriumreich und kaliumarm). Die Sinnesepithelzellen in den verschiedenen Abschnitten des Innenohrs sind in das Ionen-dichte Epithel des häutigen Labyrinths eingelassen, ohne die Dichtigkeit zu unterbrechen. Sie haben selbst entsprechende tight junctions.

Innenohrsinne: Orientierung im Raum

- Die Sinne des Innenohres sind hochentwickelte Mechanorezeptoren.
- Sie nehmen wahr:
  - Schallwellen (Gehörsinn, Raumorientierung, Corti-Organ)
  - Winkel zwischen Gravitationsachse und Vestibularorgan (Vestibularorgan)
  - Drehbeschleunigung (Vestibularorgan)
  - Linearbeschleunigung (Vestibularorgan)

27.4 Anteile des häutigen und knöchernen Labyrinths

Das häutige Labyrinth weist zwei morphologisch gut unterscheidbare Bereiche auf: zum einen das cochleäre Labyrinth, das die Schnecke (Cochlea) mit dem sogenannten Cortischen Organ enthält und dem Hören dient, zum anderen das vestibuläre Labyrinth, in dem sich in insgesamt fünf Abteilungen (drei Bogengänge, Utriculus und Sacculus) das Vestibularorgan befindet. Diese beiden Bereiche sind durch den Ductus reuniens miteinander verbunden.
Im Inneren des häutigen Labyrinths fließt die kaliumreiche Endolymphe. Das knöcherne Labyrinth ist etwas größer als das häutige Labyrinth, wodurch sich ein je nach Abschnitt des Labyrinths unterschiedlich breiter Spaltraum zwischen knöchernem Labyrinth und der basalen Seite des häutigen Labyrinths öffnet. In diesem Spaltraum befindet sich extrazelluläre Flüssigkeit, die Perilymphe. Im Bereich des Vestibulums des knöchernen Labyrinths befindet sich das ovale Fenster, über das durch den von der Paukenhöhle aus auf der Membran des ovalen Fensters aufliegenden Stapes (Steigbügel) die Schallübertragung auf die Perilymphe stattfindet.

Prinzipien der Rezeption im Innenohr

- Es gibt zwei Flüssigkeitsräume mit besonderen Ionenkonzentrationen:
  - **Endolymphe** enthält viel Kalium, wenig Natrium.
  - **Perilymphe** enthält wenig Kalium, viel Natrium.
- Zwischen beiden Räumen befindet sich eine dichte epitheliale Barriere mit tight junctions.
- Die Sinneszellen sind Teil dieser epithelialen Barriere.

- Die Sinneshaare (modifizierte Mikrovilli (Stereozilien)) und die zugehörige apikale Domäne der Sinneszellen ragen in den Endolymphraum.
- Die basolaterale Domäne der Sinneszellen ist von Perilymphe umgeben.
- Die Sinneshaare sind bedeckt von komplexen gallertigen Massen; die Abknickung der Sinneshaare durch relative Verlagerung der jeweiligen gallertigen Masse verursacht einen Kaliumeinstrom, der zur Depolarisation führt.

27.5 Cochlea

Die Cochlea (Schnecke) dient dem Hören, d. h. der Wahrnehmung von Schall. Ihr komplizierter Bau ermöglicht es, die Frequenzen der Schallwellen an jeweils zugehörige Orte der Cochlea abzubilden. Dadurch werden Frequenzinformationen des Schalls in der Cochlea zu Ortsinformationen (topische Informationen). Dies ist das Prinzip der Tonotopie. Die Tonotopie ist dabei kein Sonderfall. In vielen Sinnesorganen (Sehsinn (Retinotopie)), bei der epikritischen Sensibilität, der Tiefensensibilität und der protopathischen Sensibilität (Somatotopie) gilt, dass sensible Informationen zu einer Art anatomischem Abbild von Sinneseindrücken im Gehirn führen (Homunculus). Sensible Information ist typischerweise ortskodiert. Im Falle des Gehörsinns interpretiert das Gehirn die Ortsinformation wiederum als Tonhöhe und setzt so die Schallwahrnehmung zusammen.

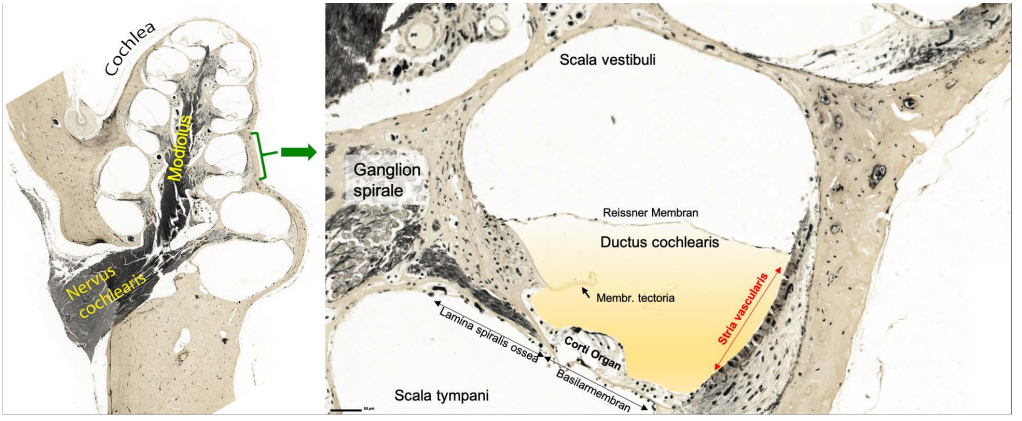

Abbildung 27.2: Links: Übersicht der Cochlea in einem Präparat vom Meerschweinchen. Hervorgehoben ist der Modiolus und der Nervus cochlearis, dessen Fasern überwiegend aus dem spiralig im Modiolus verlaufenden Ganglion cochleare (oft auch als Ganglion *spirale* bezeichnet, siehe rechtes Bild) stammen. Im rechten Teilbild ist ein Anschnitt der Schnecke näher vorgestellt. Scala vestibuli und Scala tympani sind Perilymphräume, die am Helicotrema ineinander übergehen. Im Ductus cochlearis ist die kaliumreiche Endolymphe gelb hervorgehoben. Die Endolymphe füllt den Ductus cochlearis bis zu den Grenzepithelien vollständig aus und wird in der Stria vascularis produziert. Die Basilarmembran ist der resonanzfähige Teil der Auflagefläche des Corti-Organs. Die Lamina spiralis ossea ist knöchern und nicht resonanzfähig. Die Basilarmembran und ihr Epithel sind nicht ionendicht. Darum sind die inneren interzelluären Räume des Corti-Organs auch mit Perilymphe gefüllt. Die Grenze sind auch hier die tight junctions im apikalen Bereich des Sinnesepithels. Die Reissner-Membran trennt Scala vestibuli vom Ductus cochlearis. Screenshot des Histologi@-Präparates 1-079-innenohr-meerschweinchen-eisenhaematoxilin.

Die Cochlea besteht beim Menschen aus zweieinhalb Windungen des Schneckenkanals um einen konisch zulaufenden, kegelförmigen Achsenbereich, den sogenannten Modiolus (Abb. 27.2). Der Modiolus ist ein lockeres knöchernes Geflecht, das von zahlreichen Hohlräumen durchsetzt ist. In den Hohlräumen liegen die bipolaren Zellen des Ganglion spirale und die Fasern des Nervus cochlearis (Abb. 27.2).

Im Inneren der Cochlea wird der dort liegende Abschnitt des häutigen Labyrinths als Ductus cochlearis bezeichnet. Betrachtet man einen senkrechten Schnitt durch den Ductus cochlearis, so hat dieser zentral zum Modiolus hin ein schmales Ende und öffnet sich nach außen. Sowohl innen am Modiolus (im Bereich der Lamina spiralis osseae des Modiolus) als auch außen (Ligamentum spirale) ist der Ductus cochlearis – das häutige Labyrinth der Schnecke – fest mit dem knöchernen Labyrinth verwachsen. Die Perilymphräume befinden sich im Schnittbild oberhalb und unterhalb des Ductus cochlearis und werden oberhalb als Scala vestibuli, unterhalb als Scala tympani bezeichnet (Abb. 27.2). Sie sind keineswegs nur Kapillarräume, sondern breite Gänge, in der Regel von vergleichbarem Kaliber zum Ductus cochlearis. Die beiden Gänge sind allerdings offen miteinander verbunden und gehen im Helicotrema, der Spitze der Schnecke, ineinander über. Der Ductus cochlearis ist ein blind im Helicotrema endender Gang, der nur eine offene Verbindung zum Vestibularorgan über den Ductus reuniens hat.

Der Ductus cochlearis enthält die Endolymphe und ist deswegen von einem dichten, vollständig mit tight junctions abgedichteten Epithel ausgekleidet. Dieses ionendichte Epithel nimmt allerdings je nach Bereich der Oberfläche des Ductus cochlearis sehr unterschiedliche, teilweise sehr komplexe Gestalten an (Abb. 27.2):

- Die **Stria vascularis** im lateralen Bereich des Ductus cochlearis: Hier wird die kaliumreiche Endolymphe unter hohem Energieverbrauch produziert. Es handelt sich um ein von dichten Kapillarnetzen unterlagertes, mehrreihiges Epithel. Als Besonderheit treten hier (und *nur* hier im menschlichen Körper) *intra*epitheliale Kapillaren auf. Normalerweise sind Kapillaren immer im Stroma unterhalb der Basalmembran. In der Stria vascularis wird die Endolymphe für das gesamte häutige Labyrinth produziert, somit auch für das Vestibularorgan.
- Die **Reissnersche Membran**, die die Abgrenzung zur Scala vestibuli bildet. Hier findet sich ein einschichtiges Plattenepithel, das sehr dünn ausgezogen ist.
- Das **Cortische Organ**, das das eigentliche Hörorgan ist und auf der Basilarmembran (nicht: Basalmembran) aufliegt. Die Basilarmembran bildet die Grenze zur Scala tympani und ist eine bindegewebige Platte, die sich von der zentral (innen) liegenden Lamina spiralis ossaea nach lateral zu der äußeren Wand anliegenden Ligamentum spirale erstreckt. Das Cortische Organ ist ein hochkomplexes epitheliales Organ, das die Sinnesepithelzellen (äußere und innere Haarzellen) enthält. Das Cortische Organ enthält mehrere intraepitheliale Hohlräume, die mit Perilymphe gefüllt sind (z. B. den Nuelschen Raum). Die Basilarmembran ist nicht ionendicht. Die Ionengrenze zwischen Endo- und Perilymphe verläuft im apikalen Abschlussbereich des Cortischen Organs zum Ductus cochlearis hin. Die Sinneszellen selbst sind Teil dieser Barriere.

Das Cortische Organ

Das Cortische Organ liegt als epitheliale Verdickung der Basilarmembran mittig auf (Abb. 27.3). Es kann in einen inneren und äußeren Abschnitt unterteilt werden. Die Grenze zwischen innerem und äußerem Abschnitt des Cortischen Organs verläuft durch den Nuelschen Raum (Abb. 27.3). Lateral und medial des Cortischen Organs ergeben sich Abflachungen des Epithels, die in der Längsrichtung des Cortischen Organs als Sulci imponieren (Sulcus spiralis internus (medial) und Sulcus spiralis externus (lateral)). Die Sinneszellen werden jeweils von Phalangealzellen getragen, die sie umgeben. Auch die Phalangealzellen reichen bis zur epithelialen Oberfläche und sind diejenigen Zellen, die mit den Sinneszellen direkt tight junctions ausbilden. Es gibt zwei Gruppen von Phalangeal- und Sinneszellen:

- **Innere Haarzellen und Phalangealzellen:** Diese Zellen liegen zum Modiolus hin und werden deshalb als innere Haarzellen und Phalangealzellen bezeichnet. Es handelt sich um eine einzige Reihe von Haarzellen, die sich entlang der Schnecke hinzieht. Die Stereozilien (Sinneshärchen der Haarzellen) erreichen die Tektorialmembran nicht. Die inneren Haarzellen sind die Zellen, an denen die definitiven Hörsignale erzeugt werden. Sie sind vorwiegend afferent (ableitend) innerviert.
- **Äußere Haarzellen und Phalangealzellen:** Hier handelt es sich um mehrere Reihen von Haarzellen und Phalangealzellen, d. h. um einen wesentlich ausgedehnteren Komplex als bei den inneren Haarzellen. Die Stereozilien (Sinneshärchen) der äußeren Haarzellen sind apikal in der Membrana tectoria verankert. Die äußeren Haarzellen haben eine afferente Innervation, die allerdings nicht primär der Hörwahrnehmung dient. Sie haben außerdem eine zuleitende (aus Sicht des Gehirns: efferente) Innervation, die der Modulation und Verbesserung der Trennschärfe der Frequenzwahrnehmung dient. Hier – nicht im eigentlichen Hören selbst – liegt auch die eigentliche Funktion der äußeren Haarzellen.

Zwischen den äußeren und inneren Haar- und Phalangealzellgruppen liegen die Pfeilerzellen. Sie sind zwar apikal an der epithelialen Dichtung beteiligt, aber es öffnet sich ein langer Spaltraum zwischen ihren Zellleibern, der als Nuelscher Raum bezeichnet wird und Aussackungen zwischen den Haarzellen hat (innerer und äußerer Tunnelraum). Auch die Phalangealzellen bzw. ihre Zellkörper liegen nicht lückenfrei aneinander. All diese intraepithelialen Hohlräume im Cortischen Organ sind mit Perilymphe gefüllt, weil die Basilarmembran nicht ionendicht ist. Gelegentlich wird diese Lymphe auch als Corti-Lymphe bezeichnet, weil sie sich innerhalb des Cortischen Organs befindet. Das ändert nichts daran, dass die ionale Zusammensetzung der der Perilymphe entspricht. Deswegen ist auch manchmal von Perilymphe die Rede. Die Basilarmembran stellt keine ionendichte Barriere dar. Damit ist klar, dass die basolaterale Domäne der Haarzellen von Perilymphe umgeben ist, während die apikale Domäne mit Endolymphe konfrontiert ist. Nach innen (innere Grenzzellen) und außen (äußere Grenzzellen) schließen sich die Grenzzellen an die Phalangealzellen an (Abb. 27.3).

Regionen, die an den Zentralbereich des Cortischen Organs angrenzen

- Nach **innen (medial)** folgen auf die inneren Grenzzellen die Zellen des Sulcus spiralis internus, die danach in die Interdentalzellen übergehen. Diese Zellen produzieren das

Material der Membrana tectoria; letztere hat darum ihren Ursprung und ihre Aufhängung im Bereich der Interdentalzellen.

- Nach **außen (lateral)** folgen auf die äußeren Grenzzellen zunächst die Hensen-Zellen, danach die Claudius-Zellen, anschließend die Zellen des Sulcus spiralis externus. Diese gehen im weiteren Verlauf in die Zellen der Stria vascularis über. Wichtig für die Gehörfunktion ist hier, dass es eine durchgehende Kette von Nexus (gap junctions) zwischen den Zellen gibt, die von den Haarzellen über Phalangealzellen, Grenzzellen, Hensen-Zellen, Claudius-Zellen, Zellen des Sulcus spiralis externus bis zum Epithel der Stria vascularis reicht. Über diese Kette von offenen Kanälen können die in die Haarzellen eingedrungen Kaliumionen wieder zurück in die Stria vascularis gelangen und sparen dort Energie bei der Produktion der kaliumreichen Endolymphe. Dies ist nicht nur ein Energiesparmodus: Die Stria vascularis kann keine ausreichend kaliumreiche Endolymphe produzieren, wenn dieser Rückstrom nicht gewährleistet ist. Genetische Defekte der selektiv hier verbauten Connexins (z. B. Connexin 26) führen zu angeborener Taubheit.

Noch eine kurze Bemerkung zur Membrana tectoria: Sie liegt von medial aus als gallertige Masse (sie enthält auch wenige kollagene Fasern zur Stabilisierung) wie eine Art Deckel auf dem Cortischen Organ auf. Dabei sind die Sinneshaare der äußeren Haarzellen in die Membrana tectoria eingelassen, während dies bei den Sinneshaaren der inneren Haarzellen nicht der Fall ist. Dieser Unterschied ist bedeutsam für das Verständnis der Kooperation zwischen äußeren und inneren Haarzellen im Rahmen der Hörwahrnehmung.

Strukturelle Basis und Prinzipien der Hörwahrnehmung

Details der Funktion des Cortischen Organs sind Gegenstand der Physiologie und werden deshalb hier nicht erschöpfend behandelt. Um aber die komplexen Strukturen des Cortischen Organs und der Schnecke überblicksartig verstehen (und damit auch lernen) zu können, soll ein grober Abriss erfolgen.

Hierbei liegt der Fokus auf zwei wesentlichen Aspekten, die die mikroskopische Anatomie mit der Funktion verbinden:

Bau der Schnecke und das Prinzip der Tonotopie: Durch den Bau der Schnecke wird erreicht, dass die über die Scala vestibuli ankommenden Schallwellen den Ductus cochlearis zweimal – und dann gegenläufig – passieren müssen. Einmal läuft die Schallwelle in Richtung Helicotrema, dann wieder vom Helicotrema weg. Töne und Geräusche bestehen aber nicht nur aus einer Welle, sondern aus vielen Wellen; sie haben eine Frequenz. Damit kann es zu einer Interferenz der gegenläufigen Wellen kommen. Die Interferenz kann dazu führen, dass gegenläufige Wellen sich abschwächen oder gar auslöschen; sie kann aber auch dazu führen, dass sie sich positiv überlagern und verstärken. Je nach Frequenz des Tons und Länge des gegenläufigen Systems (Länge der Scala vestibuli bzw. Scala tympani) entstehen die Maxima der positiven Interferenz an unterschiedlichen Stellen des Systems. Wenn die Anatomie an diesen Stellen dann darauf ausgerichtet ist, Resonanz für genau diese Frequenz bereitzustellen, dann gerät die Basilarmembran in dem Bereich der maximalen positiven Interferenz in Resonanz und schwingt mit. Das für den Menschen

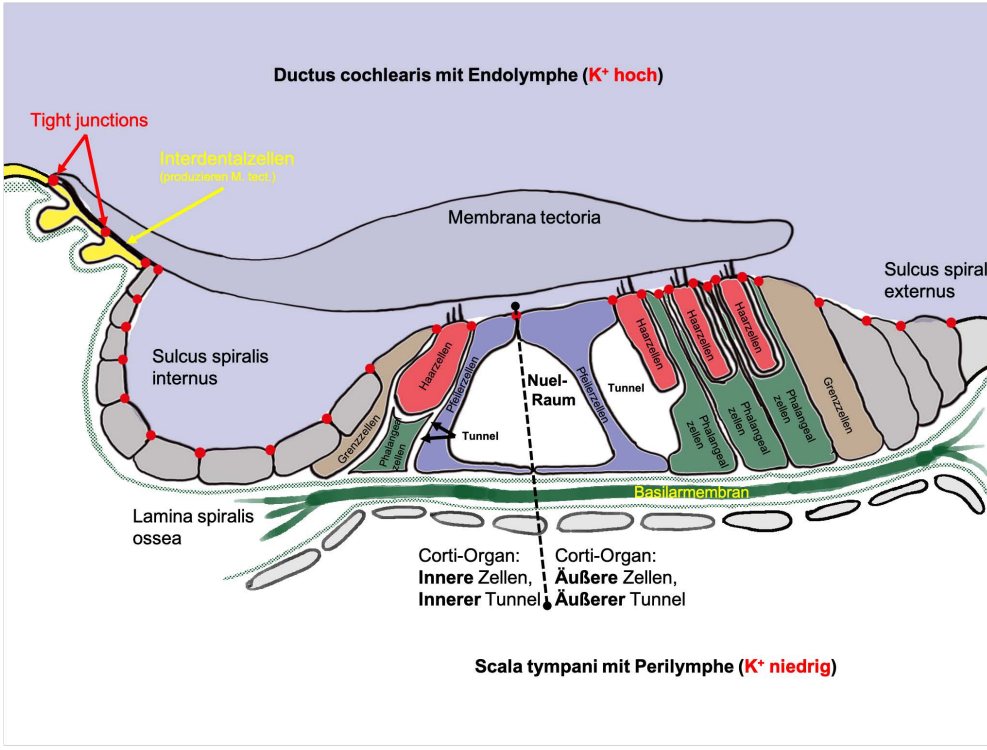

Abbildung 27.3: Das Schema des Corti-Organs zeigt die wesentlichen Räume (Endolymphe in blau hinterlegt, Perilymphe ungefärbt). Die Basilarmembran und ihr Epithel sind nicht ionendicht, sodass die typische Zusammensetzung der Perilymphe auch die basolateralen Domänen der Haarzellen über den Nuelschen Raum und die äußeren und inneren Tunnel erreicht. Die Barriere zur Endolymphe sitzt in den apikalen tight junctions. Das Corti-Organ kann im Bereich des Nuelschen Raumes in einen inneren und äußeren Bereich geteilt werden (danach: innere Haarzellen, äußere Haarzellen etc.). Im Sulcus spiralis externus folgen auf die Grenzzellen weitere Zellen (zunächst Hensen-Zellen, dann Claudius-Zellen; hier im Schema nicht mehr gezeigt). Ein belangreiches Detail ist, dass nur die Sinneshaare der äußeren Haarzellen die Membrana tectoria direkt erreichen. Die inneren Haarzellen lösen die eigentliche Hörwahnehmung aus. Sie werden aber nicht direkt von den Schwingungen der Basilarmembran erreicht, sondern erst über die Kooperation mit den äußeren Haarzellen erregt.

hörbare Frequenzspektrum ist dabei wesentlich von der Anatomie des Innenohres definiert. Viele Tierarten können wesentlich höhere Frequenzen, die für den Menschen nicht mehr hörbar sind (Ultraschall), noch wahrnehmen (z. B. Fledermäuse). Auch nach unten zum Infraschall hin kann der Hörbereich optimiert sein (z. B. bei Elefanten).

Kooperation innerer und äußerer Haarzellen: Die Schwingung der Basilarmembran und des aufliegenden Cortischen Organs lenkt zunächst die Sinneshaare der äußeren Haarzellen aus, denn deren Sinneshaare sind ja in der Membrana tectoria verankert. Die Membrana tectoria dient dabei als träges Widerlager zu den Schwingungen der Basilarmembran. Die inneren Haarzellen und damit die Zellen der eigentlichen Hörwahrnehmung sind zunächst nicht in

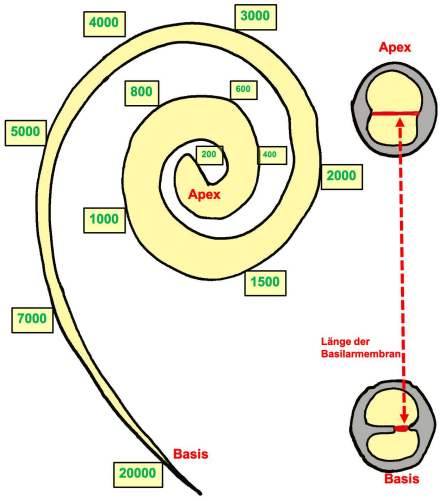

Abbildung 27.4: Das Prinzip der Tonotopie ermöglicht es, die gemischte Frequenzinformation eines Schallsignals auf verschiedene Orte der Cochlea aufzuteilen. Eine Frequenz – ein Ort in der Cochlea: Das ermöglicht die Frequenzwahrnehmung für das Gehirn. Das Gehirn interpretiert erst den Ort als Tonhöhe und die Amplitude der Schwingung als Lautstärke. Eine wichtige anatomische Grundlage dieses Prinzips ist die von der Basis zum Apex der Schnecke hin zunehmende Länge der Basilarmembran.

die Schwingung einbezogen. Ihre Sinneshärchen werden noch nicht ausgelenkt. Insgesamt gilt, dass die durch den oben geschilderten Interferenzmechanismus und die Resonanz der Basilarmembran bedingte Abbildung einer Frequenz auf eine Stelle der Basilarmembran noch nicht optimal eingeengt ist. Es ist immer noch nur eine ungefähre Abbildung der Frequenz auf die Struktur. Allerdings hat die breit auf der Basilarmembran beginnende Schwingung ein Maximum, das erkennbar ist. Die afferent ableitenden Neurone der äußeren Haarzellen nehmen den Sinnesreiz wahr. Allerdings wird noch keine Sinneswahrnehmung ausgelöst, sondern es wird zunächst nur der Ort des Schwingungsmaximums ermittelt. Aus dem Olivenkomplex im Hirnstamm kommen dann efferente Fasern (ja, die äußeren Haarzellen werden motorisch innerviert!) zu den äußeren Haarzellen und bringen diese – aber eben begrenzt auf den Ort des Schwingungsmaximums – zu Zuckungen. Diese Zuckungen sind sehr spezielle Vorgänge. Dazu mehr in den Lehrbüchern der Physiologie. Sie verstärken am Maximum der Resonanz der Basilarmembran die Schwingung der Tectorialmembran, die jetzt auch die inneren Haarzellen erreicht und deren Sinneshaare auslenkt. Letztlich wird durch die Kooperation von äußeren und inneren Haarzellen und die vorgeschaltete zentrale Optimierung der Frequenzwahrnehmung eine Fokussierung auf einen anatomisch sehr engen Bereich möglich gemacht. Das führt zu einer hohen Trennschärfe des Hörens und damit zu der Fähigkeit, auch dicht beieinander liegende Frequenzen getrennt wahrzunehmen.

27.6 Vestibularorgan

Die fünf Positionen, an denen Sinneszellen im Vestibularapparat vorkommen (Abb. 27.5), lassen sich in zwei funktionell und morphologisch unterschiedliche Typen aufteilen:

- **Bogengänge:** Hier geht es um die Bestimmung von positiven und negativen Beschleunigungen, vor allem um Drehbewegungen im Raum.
- **Utriculus und Sacculus:** Hier geht es um die Lage des Innenohres (damit auch des Kopfes und des ganzen Körpers) zur Schwerkraft. Grundsätzlich kann auch starke lineare Beschleunigung als Reiz dienen.

Die drei Bogengänge gehen aus dem Utriculus ab und sind annähernd kreisförmige Röhrengebilde. Ihr Innenraum liegt innerhalb des häutigen Labyrinths – genau wie Utriculus und Sacculus – und ist vollständig mit Endolymphe gefüllt. Die Längsdurchmesser der Bögen sind annähernd senkrecht aufeinander orientiert und können daher als die Achsen eines dreidimensionalen Achsenkreuzes (X, Y, Z) interpretiert werden. Jeweils im Abgangsbereich eines jeden Bogengangs aus dem Utriculus findet sich eine Auftreibung, die sogenannte Ampulle. In der Ampulle sind die Sinneszellen auf einer bindegewebig unterlagerten Leiste, der Crista ampullaris, positioniert. Die auf der Crista aufsitzenden Sinneszellen sind mit ihren Sinneshaaren in eine gallertige Masse eingetaucht, die Cupula, die ihnen aufliegt. Die Crista und die Cupula verschließen den Bogengang nicht vollständig, engen die Durchgängigkeit im Bereich der Ampulle aber erheblich ein. Im Falle von Strömungen innerhalb des Bogengangs wird die Cupula – und damit die darin eingeschlossenen Sinneshaare – ausgelenkt. Zu Strömungen innerhalb der Bogengänge kommt es, wenn der Kopf (bzw. der ganze Körper) in Drehbewegungen gerät. Dabei bleibt die Endolymphe in den Bogengängen ihrer Trägheit zufolge zunächst stehen und es entsteht – relativ zum bewegenden knöchernen Labyrinth – eine Strömung. Diese ist besonders stark in dem Bogengang, der am besten zur Bewegungsachse positioniert ist; entsprechend der Raumorientierung schwächer oder abwesend in den anderen Bogengängen. Die Sinneszellen auf der Ampulle werden ganz analog zum Cortischen Organ auch von Stützzellen begleitet, die mit den Sinneszellen gemeinsam die apikale Abdichtung des Epithels zur Endolymphe hin gewährleisten.

Im Utriculus und im Sacculus liegen kleine fleckförmige Bereiche, die mit Sinnes- und Stützzellen ausgestattet sind (Macula utriculi und Macula sacculi). Die Flächen der beiden Maculae stehen annähernd senkrecht aufeinander. Auch hier sind die Sinneshärchen in eine gallertige Masse eingebettet, die allerdings an ihrer Oberfläche mit Calciumcarbonat-Kristallen (den sogenannten Statokonien) beschwert sind. Wenn die Schwerkraft an den Statokonien angreift, können diese mit der gallertigen Masse vereint die Sinneshaare der beiden Maculae auslenken. Da die Maculae senkrecht zueinander orientiert sind, ergibt sich für jede der beiden Maculae eine etwas unterschiedliche Auslenkung, je nach Winkel, in dem die Schwerkraft zu den beiden Maculae steht. Damit können die Maculae den Winkel der Achse des Innenohrs zur Schwerkraft ermitteln. Bei starker linearer Beschleunigung kann es ebenfalls zur Auslenkung der Statokonienmembranen kommen.

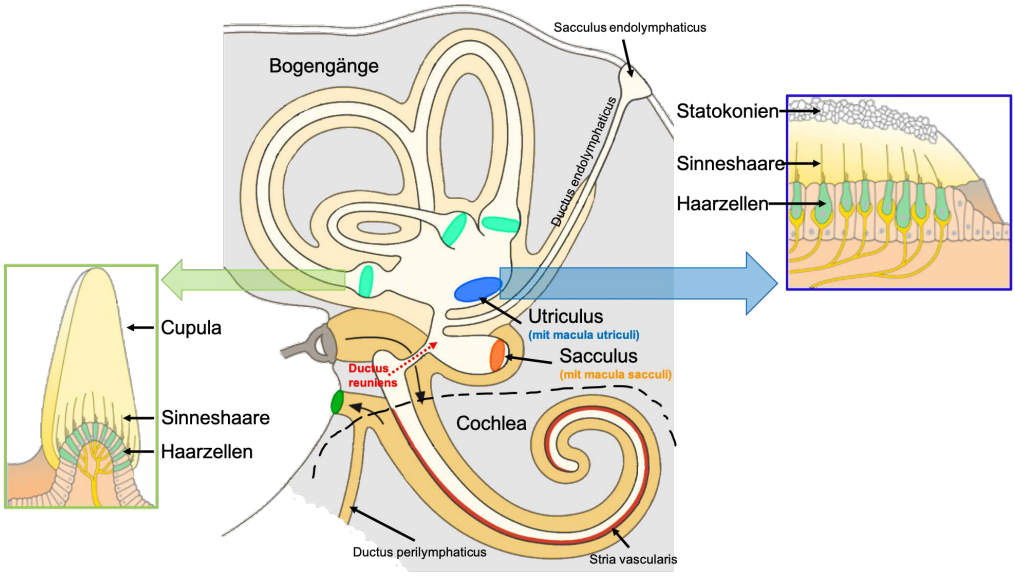

Abbildung 27.5: Vestibularorgan und dessen verschiedene Anteile. Die drei Bogengänge haben im Bereich ihres Abgangsortes ampulläre Erweiterungen, in denen die Sinnesorgane liegen (linkes Ausschnittsbild). Die Cupula verschließt die Ampulle fast vollständig und wird schon von sehr geringen Strömungen im Bogengang ausgelenkt. Hier geht es v. a. um Drehbeschleunigungen. Die Maculae in Utriculus und Sacculus stehen nahezu senkrecht aufeinander. Ihre Gallertkörper sind durch Statokonien (Statolithen) beschwert und werden von der Schwerkraft ausgelenkt. Da die Maculae in Utriculus und Sacculus nahezu senkrecht aufeinander stehen, können alle Raumrichtungen zur Schwerkraft eine je spezifische Stärke und Richtung der Auslenkungen der Statokonien verursachen. An dieser Stelle wird folglich der Winkel zur Gravitationsachse ermittelt. Sowohl der Endolymphraum als auch der Perilymphraum haben drainierende Kanäle (Ductus peri- bzw. endolymphaticus). Dies sind sehr enge und sehr lange Kanäle, deren hohe Impedanz die Wahrnehmung hochfrequenten Schalls in der Cochlea nicht beeinträchtigt. Die Endolymphe für das ganze häutige Labyrinth wird in der Stria vascularis der Cochlea produziert und gelangt über den Ductus reuniens in die vestibulären Anteile.



28. Haut und Hautanhangsgebilde

Lernziele: Haut

- Schichten der Haut: Epidermis, Dermis, Stratum papillare, Stratum reticulare, Subcutis. Definition: Cutis, Corium
- Schichten der Epidermis und ihre Funktion
- Unterschied: Leistenhaut - Felderhaut
- Was sind Keratohyalingranula?
- Struktur, Funktion und Herkunft der Langerhans-Zellen
- Struktur, Funktion und Herkunft der Melanozyten
- Mechanismus der Pigmentation
- Wiederholen: Hautdrüsen (Lage, Sekretionsmodi, Sekrete)
- sensible Innervation der Haut; freie Nervenendigungen , Merkel-Zellen, Meissner'sche Tastkörperchen, Vater-Pacini'sche Körper

Kurspräparate zur Haut:

1. Fingerbeere, HE (1-011n-fingerbeere-he)
2. Achselhaut, Masson-Trichrom (1-018-achselhaut-masson-trichrom)

Die Haut ist die Körperoberfläche des menschlichen Körpers und als solche ein Organ mit vielen Funktionen, die in ihrer Gesamtheit mindestens so lebenswichtig und lebenserhaltend sind, wie die Funktionen großer innerer Organe.

Wichtigste Funktionen der Haut

- Schutz gegen Wasserverlust
- Schutz gegen Wärmeverlust
- Schutz gegen Infektionen
- Schutz gegen Strahlenschäden
- Schutz gegen mechanische Läsion

- Energiespeicher
- Kommunikation mit der Umwelt:
  - rezeptiv: → mechanorezeptiv, thermorezeptiv, nociceptiv
  - Signale sendend: → optische Signale, u. a, psychomotorisch, Duftsignale

Um diese Vielfalt an Funktionen leisten zu können, muss die Haut als flächiges Organ eine Vielzahl morphologischer Grundlagen für beispielsweise Wärmeregulation, mechanischen Schutz und Sensibilität zur Verfügung stellen. Die Haut als Organ ist darum wesentlich komplexer als ihr Epithelverband, das mehrschichtige unverhornte Plattenepithel, das im Rahmen der allgemeinen Histologie der Epithelgewebe besprochen wurde. Zunächst kann man zwei verschiedene Grundtypen der Haut unterscheiden:

Felderhaut

- behaart
- Schweiß-, Talg-, Duftdrüsen
- größter Teil der Körperoberfläche

Leistenhaut

- unbehaart
- nur Schweißdrüsen
- nur an Planta manus und pedis

Die Haut ist das flächenmäßig größte Sinnesorgan des menschlichen Körpers, ist regional unterschiedlich dicht innerviert und weist eine Vielzahl verschiedener Rezeptoren für die Wahrnehmung von Reizen an der Körperoberfläche auf (freie Nervenendigungen, Meissner-Körperchen, Vater-Paccini-Körperchen, Merkelzellen etc.). Neben der sensiblen Innervation der Körperoberfläche müssen auch die Drüsen der Haut innerviert werden. Darum gibt es neben afferenten, sensiblen Nervenfasern auch efferente Fasern, die zum vegetativen Nervensystem gehören.

Sensible Innervation

- durch Spinal- und Kopfnerven
- radikuläre Innervation in Gestalt von (überlappenden) Dermatomen

Viszeromotorisch efferente Innervation

- Sympathicus (adrenerges Sekundärneuron) für Gefäßregulation, Duftdrüsen und Mm. arrectores pilorum
- sowie Schweißdrüsen (Ausnahme: Cholinerg!)

Schichten der Haut (noch nicht des Epithels!)

- *Epidermis* = pithel, bestehend aus den Keratinozyten sowie eingestreuten Zellen anderer Herkunft und Funktion
- *Dermis* mit

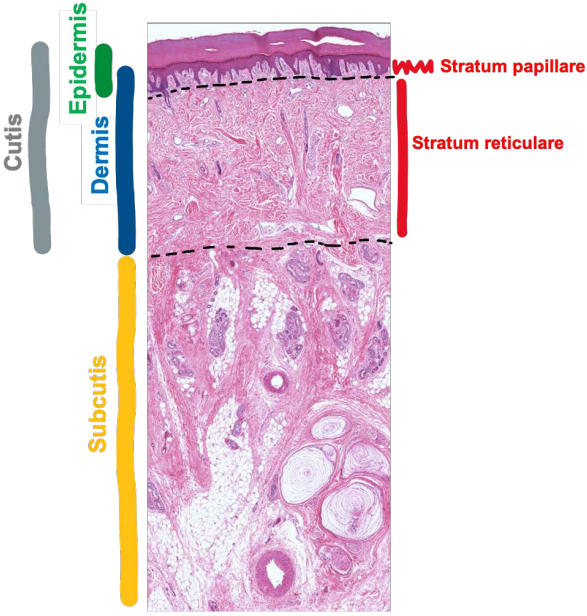

Abbildung 28.1: Übersichtsbild der Leistenhaut der Fingerbeere. Die einzelnen Schichten der Haut sind am Rand farbig hervorgehoben. Das Stratum papillare und das Stratum reticulare sind Schichten, die zur Dermis gehören. Die Epidermis umfasst nur das Epithel der Haut, während die Dermis mit ihrem straffen Bindegewebe die mechanische Belastbarkeit des Gesamtsystems garantiert. Die Dermis ist z. B. auch die Grundlage für die Ledergewinnung aus Tierhäuten. Screenshot des Histologi@-Präparates 1-011n-fingerbeere-he.

  - Stratum papillare (lockeres Bindegewebe, Kapillarschleifen, Meissnersche Tastkörperchen)
  - Stratum reticulare (straffes Bindegewebe mit viel Kollagen und Elastin)
- *Subcutis* (Fettgewebe, Nerven, Vater-Pacini-Körperchen, Schweißdrüsenknäuel)

Das Epithel der Haut, die Epidermis, ist also nur ein kleiner Teil des Gesamtorgans Haut. Für mechanischen und immunologischen Schutz sowie Schutz vor (UV-)Strahlen ist v. a. die Epidermis verantwortlich (Abb. 28.1). In der Dermis findet sich die grob-mechanische Grundlage der Haut. Nicht umsonst wird tierisches Leder aus genau dieser Schicht hergestellt. Im Stratum papillare mit seinem dichten Gefäßnetz ist die Regulation der Durchblutung der Haut mit Wärmeregulation und psychomotorischen Reizen verbunden. Die Schweißdrüsen der Haut sind ebenfalls ganz wesentlich mit der Wärmeregulation verbunden. Sowohl in der Epidermis (Merkelzellen), im Stratum papillare (Meissnersche Tastkörperchen) und der Subcutis (Vater-Paccini-Körperchen) finden sich die Rezeptoren für die Oberflächensensibilität (epikritisch exterozeptive Sensibilität). Freie Nevenendigungen als Nozizeptoren und Thermorezeptoren kommen überall verstreut in den Schichten der Haut vor.
Im Folgenden werden die verschiedenen Schichten (Abb. 28.1) im Detail behandelt.

28.1 Epidermis

Sie ist ein klassisches mehrschichtiges unverhorntes Plattenepithel; die Epithelzellen werden als Keratinozyten bezeichnet. Sie bilden die typische epitheliale Schichtung aus (Abb. 28.2) und sorgen mit ihren intensiven desmosomalen Kontakten und der starken Expression von Intermediärfilamenten für die mechanische Belastbarkeit der Epidermis. Wie bei solchen Epithelien typisch, finden sich basal auf der Basallamina die proliferierenden Zellen. Ein Teil der Tochterzellen löst sich von der Basalmembran und wird im Reifungs- und Differenzierungsweg apikalwärts verschoben (in den meisten Hautarealen dauert es ca. 14 Tage, bis diese Zellen die Oberfläche erreichen und abschilfern). Basal findet die Proliferation statt, während in den oberen Lagen des Epithels die Apoptose vorherrscht. Dazwischen geschieht eine intensive Differenzierung, bei der die für die Hornbildung benötigten Substanzen produziert werden (Abb. 28.2).
Von basal nach apikal folgen in der Epidermis folgende Schichten aufeinander:

- Das **Stratum basale**, das die ersten ein bis zwei Zelllagen umfasst und die proliferierende Schicht der Epidermis darstellt. Diese Zellen sind auf der Basalmembran mithilfe von Hemidesmosomen verankert. Untereinander ist der entscheidende und massenhaft ausgebildete Zellkontakt das Desmosom.
- Das **Stratum spinosum**, in dem die Differenzierungsvorgänge des Epithels im Wesentlichen ablaufen. Bei der histologischen Einbettung schrumpfen die hier sehr zytoplasmareichen Zellen häufig etwas; sie bleiben leicht geschrumpft an den Desmosomen zu den Nachbarzellen hängen. Dieser »Stachelbeeraspekt« hat zum Namen dieser Schicht geführt.

- Das **Stratum granulosum**: Hier sind die Zellen kurz vor dem apoptotischen Untergang und vollgestopft mit Keratohyalingranula. Diese enthalten härtende und auch quervernetzende Substanzen (z. B. das Enzym Transglutaminase), die beim Zelluntergang aus den Granula freigesetzt werden. Das führt dazu, dass die Desmosomen mitsamt ihrer intrazelluläre Verankerung an Intermediärfilamenten und die zytosolisch-zytoplasmatischen Proteine in einen – chemisch – zusammenhängenden Proteinblock umgewandelt werden. Die Interzellularräume zwischen den Keratinozyten werden bereits im späten Stratum spinosum durch Kittsubstanzen, die die Keratinozyten abgeben, verlegt.
- Das **Stratum corneum** ist die superfiziale Schicht und besteht aus abgestorbenen Keratinozyten und der an der Grenze zum Stratum granulosum entstandenen quervernetzten Proteinmasse. In der Histologie färbt sich ein Stratum corneum genauso eosinophil wie ein Stratum superficiale bei nicht verhornenden mehrschichtigen Plattenepithelien. Darum ist die An- bzw. Abwesenheit des Stratum granulosum in der Histologie das entscheidende Kriterium für oder gegen die Verhornung eines mehrschichtigen Plattenepithels.

Untermieter der Keratinozyten: Langerhanszellen, Melanozyten, Merkelzellen:

In der Epidermis finden sich nicht nur Keratinozyten. Wichtige Funktionen werden von eingewanderten Zellen übernommen, die nicht originär zum ektodermalen Ursprungsgewebe der Haut gehören (Abb. 28.3). Sie kommen in unterschiedlichen Schichten der Epidermis vor. Diese epidermalen Untermieter sind im Wesentlichen drei Zelltypen mit jeweils spezifischem, funktionellem

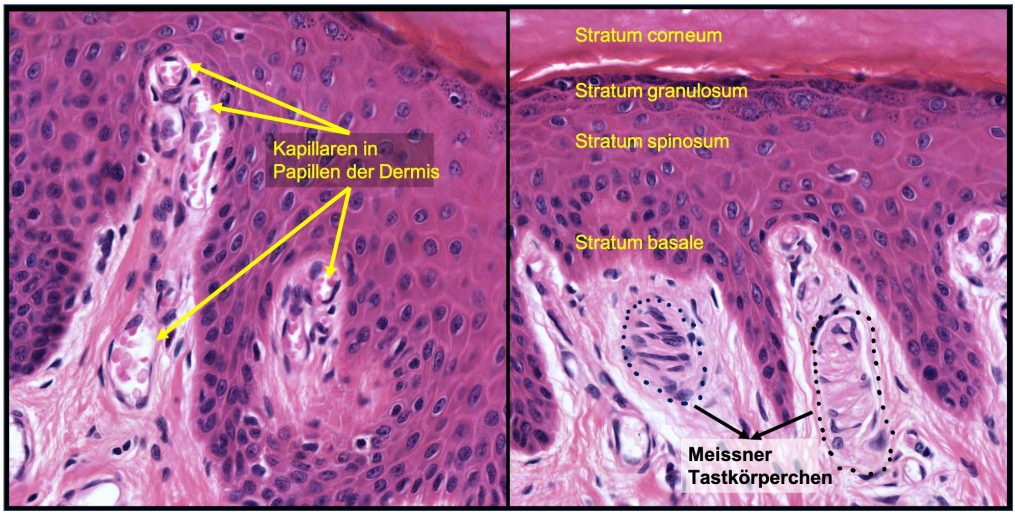

Abbildung 28.2: Stratum papillare der Dermis und Epidermis. Die Schichtengliederung der Epidermis ist gekennzeichnet. Im Stratum papillare lassen sich in den Papillen typischerweise die dichten subepidermalen Kapillarnetze erkennen. In einigen Papillen sind auch Meissnersche Tastkörperchen zu sehen, die als Tastsinnesorgane der Haut im unmittelbar supepidermalen Stratum papillare eingestreut sind. Screenshots des Histologi@-Präparates 1-011n-fingerbeere-he.

Hintergrund.

Langerhanszellen:

Die Langerhanszellen sind dendritische Zellen, deren Aufgabe die Präsentation von Antigenen ist. Sie können phagozytieren und aus den Zwischenzellularräumen der Epidermis Substanzen aufnehmen und präsentieren. Sie kommen v. a. in den apikalen Lagen des Stratum spinosum vor, wo Antigene/Erreger zuerst erwartet werden müssen, wenn die epidermale Barriere des Stratum corneum durchbrochen wurde. Die Durchdringung des Stratum corneum ist dabei leichter, als man zunächst denken würde. Da die Interzellularräume nur durch Kittsubstanzen verschlossen sind, kann ein Herauslösen solcher Kittsubstanzen bereits zum Eindringen von Molekülen auf parazellulärem Weg führen. Diese »Schein-Dichtigkeit« der Epidermis wird auch pharmakologisch genutzt, um Substanzen (z. B. Morphine) über Pflaster transdermal zu applizieren. Unter dem Stratum corneum beginnt bereits die erste immunologische Verteidigungslinie des Organismus. Die Langerhanszellen können nach Antigenkontakt und Präsentation aus der Epidermis auswandern und mit der Lymphe in Lymphknoten gelangen, wo die eigentliche Initiierung von Immunantworten stattfindet.

Melanozyten:

Die Melanozyten sind kleine Zellen, die in etwa die Größe der basalen Keratinozyten haben und darum in HE-Schnitten nicht gut von diesen zu unterscheiden sind. Sie sind letztlich neuroektodermaler Herkunft und aus der Neuralleiste bis in die Haut gewandert. Dort siedeln

sie sich an und produzieren Melanin, das intrazellulär in den Melanosomen angereichert wird. Diese Melanosomen werden abgegeben und von den umliegenden Keratinozyten aufgenommen. Mit den Keratinozyten wandern sie in Richtung Stratum corneum. Die volle Wirkung des Schutzes vor UV-Strahlen durch Melanin wird also erst erreicht, wenn die Keratinozyten apikal angekommen sind. Die Synthese des Melanins kann durch verschiedene Zytokine und Hormone reguliert werden. Diese werden unter UV-Einwirkung u. a. von den Keratinozyten vermehrt parakrin sezerniert. Die Melanozyten selbst sind sehr wenig pigmentiert (und damit auch wenig vor UV-Strahlen geschützt), weil sie die Melanosomen sehr rasch abgeben. Strahlenschäden der Haut können sich daher zuerst an den besonders exponierten Melanozyten manifestieren.
In der Embryologie haben die Melanozyten eine weite Wanderung von der Neuralleiste bis in die Haut des Körpers hinter sich gebracht. Im Falle einer malignen Entartung werden häufig embryonale Muster in Zellen wieder aktiviert. Die malignen Melanome, die aus entarteten Melanozyten bestehen, haben besonders häufig eine fatale Tendenz für frühe hämatogene Fernmetastasen, die diese Tumoren klinisch besonders gefährlich machen.



Melanin

- Pigment aus dem Tyrosinstoffwechsel.
- Liegt in schwarzbrauner Form als Eumelanin und in rötlichbrauner Form als Phäomelanin vor.
- Kann nur von Zellen des Neuroektoderms gebildet werden (Abkömmlinge der Neuralleiste und des Neuralrohrs).
- Melanozyten aus der Neuralleiste besiedeln die Epidermis, aber auch mesenchymale Regionen wie Iris oder Gefäßhaut des Auges.
- Melanozyten sind postmitotische Zellen.
- Von ihnen gehen schnellwachsende Tumoren (Melanome) und eher harmlose Naevi aus.

Merkelzellen:
Dabei handelt es sich um direkt auf der Basallamina im Stratum basal liegende Sinneszellen, die als Tastrezeptoren fungieren. Sie stehen stets in Verbindung mit einer Nervenendigung. Der Komplex aus Merkelzelle und Nervenendigung wird auch als Merkel-Scheibe bezeichnet. Die Merkelzellen werden als umgewandelte Zellen epidermaler Herkunft betrachtet.

28.2 Dermis und Subcutis

Dermis:
Sie ist die bindegewebige Unterlage der Epidermis und schließt sich basalwärts an die Basallamina der Epidermis an. Zusammen werden Dermis und Epidermis auch als Cutis bezeichnet. In vielen Regionen der Haut, besonders intensiv in der Leistenhaut, ist die Grenze zwischen Dermis und Epidermis in vielen papillären Strukturen aufgeworfen, und zwar zur besseren Verzahnung der beiden Lagen. Diese Region der Dermis wird als Stratum papillare bezeichnet und ist der Ort, an dem sich das subepidermale Kapillarnetz befindet. Unterlagert wird das Stratum papillare vom

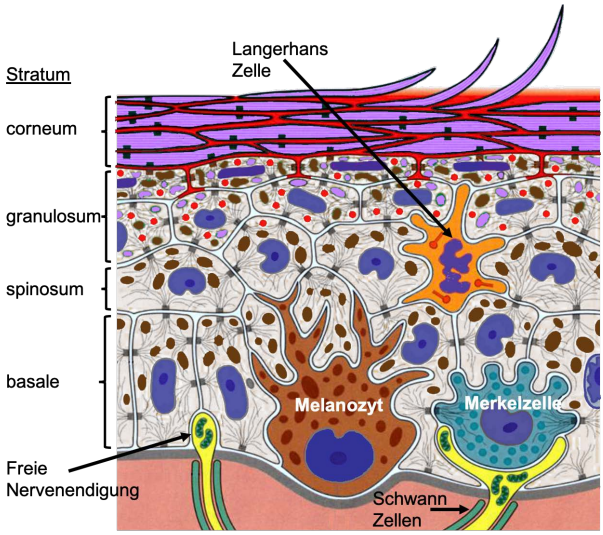

Abbildung 28.3: Die Untermieter der Epidermis. Merkelzellen und Melanozyten kommen im Stratum basale vor, während die immunologisch bedeutsamen Langerhanszellen im Bereich des apikalen Stratum spinosum vorkommen. Freie Nervenendigungen fungieren als Schmerz- und Temperaturrezeptoren, während die Merkelzellen zu den Tastsinnesorganen gerechnet werden. Die Melanozyten produzieren das Hautpigment Melanin, das sie in den Melanosomen anreichern. Die Melanosomen werden schon im Stratum basale an die Keratinozyten abgegeben, die sie auf ihrem Differenzierungsweg nach apikal mitnehmen.

Stratum reticulare der Dermis, das die eigentliche mechanische Grundlage der Haut insgesamt darstellt. Hier verlaufen gewellte Kollagenfibrillen und elastische Fasern, die in gemeinsamer Aktion eine gewisse, regional aber unterschiedliche, Elastizität bereitstellen können. Allerdings können die kollagenen Fasern nicht über ihre vorgegebene Streckreserve hinaus gedehnt werden (Reißfestigkeit). Die elastischen Fasern dienen dazu, die Streckreserve der kollagenen Fasern nach einer Dehnung wiederherzustellen (reversible Dehnbarkeit). Insgesamt ist die Dermis ein straffes, kollagenreiches Bindegewebe, das eine große mechanische Widerstandskraft aufbringt.
In den Papillen des Stratum papillare liegen die Meissnerschen Tastkörperchen. Diese sind an einer äußeren perineuralen Hüllstruktur und mithilfe von Kollagenfibrillen so in das bindegewebe Gewölbe ihrer Papille eingehängt, dass Druck auf die Haut und die geringgradige Abflachung des Papillengewölbes bereits deutliche Kräfte auf das Tastkörperchen ausübt. Im Inneren der Meissnerschen Tastkörperchen wickeln sich Axone spiralig durch mehrere Schwannsche Zellen. Meissnersche Tastkörperchen finden sich beispielsweise besonders häufig in der Haut der Fingerspitzen.
Im Stratum papillare ist auch die gefäßseitige Funktion der Wärmeregulation lokalisiert. Hier befindet sich ein sehr dichtes Kapillarnetz, dessen Durchblutung reguliert werden kann. In der Dermis gibt es arteriovenöse Anastomosen (Kurzschlüsse unterhalb der Kapillarebene); diese können sich öffnen oder schließen, was durch sympathische Innervation geregelt wird. Öffnen sich diese Anastomosen, so wird ein erheblicher Teil des Blutes nicht durch das Kapillarbett fließen, sondern unterhalb der Kapillarebene in der Dermis oder Subcutis am Kapillarbett vorbeiströmen. Eine solche Situation vermindert die Durchblutung und damit den Wärmeverlust an der Körperoberfläche. Umgekehrt kann die Durchblutung des Kapillarbettes auch erzwungen

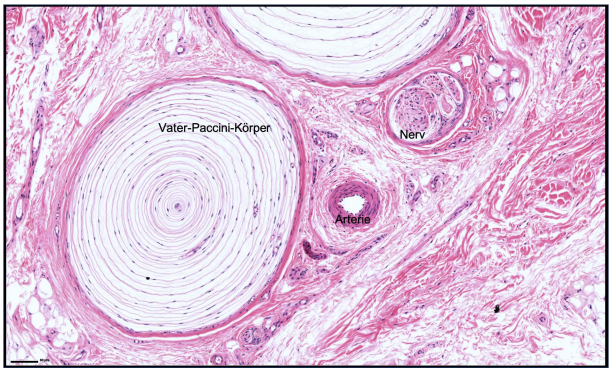

Abbildung 28.4: Ein in der Subcutis lokalisiertes Vater-Paccini-Körperchen. Die sehr großen zwiebelschalenartig angeordneten bindegewebigen (perineuralen) Lamellen, die diese Körperchen auszeichnen, sind gut zu erkennen. Screenshot des Histologi@-Präparates 1-011n-fingerbeere-he.

werden, was zu vermehrter Durchblutung und damit zu Wärmeabgabe an der Körperoberfläche führt.

Subcutis:

Sie besteht beim Menschen im Wesentlichen aus monovakuolärem Fettgewebe. Hier ist die Energiespeicherfunktion der Haut zu lokalisieren. Darüber hinaus kann das subcutane Fett als Isolationsschicht dienen und ist bei verschiedenen Meeressäugern aus diesem Grund konstitutiv besonders ausgeprägt. In den subcutanen Fettkörper eingebettet sind die Endstücke der Hautdrüsen, v. a. der apokrinen Duftdrüsen und der ekkrinen Schweißdrüsen. Ferner verlaufen hier Versorgungsstrukturen zur Hautoberfläche (Arterien, Venen, Nerven). Besonders auffällige Strukturen, die in der Subcutis liegen, sind die Vater-Paccini-Körperchen. Dabei handelt es sich um schnell adaptierende Rezeptoren für Vibrationen. Sie bestehen aus einem zentralen Axonende, das von Schwannschen Zellen umgeben wird. Um die Schwannschen Zellen herum bilden sich mehrere konzentrische Lagen aus endo- bwz. perineuralem Bindegewebe, die den Vater-Paccini-Körperchen ihr typisches zwiebelartiges Aussehen im Schnitt geben (Abb. 28.3). Durch die mehrfache perineurale Umhüllung werden die Vater-Paccini-Körper sehr groß. Sie können ohne weiteres 2–4 mm im Durchmesser erreichen.

28.3 Drüsen der Haut

Die Drüsen der Haut sind tubuläre oder tubulo-alveoläre Drüsen (Abb. 28.5 und 28.6). Gemeinsam ist ihnen ihre ektodermale Herkunft, die sie auch mit der Glandula mammaria teilen. Die Verwandtschaft erklärt auch das Vorkommen von Myoepithelzellen in den Endstücken aller dieser Drüsen. Besonders deutlich zu erkennen sind die Myoepithelzellen in den Endstücken der apokrinen Duftdrüsen und der ekkrinen Schweißdrüsen. Myoepithelzellen sind umgewandelte Epithelzellen, die auf der apikalen – d. h. der Epithelseite – der Basalmembran liegen. Sie sind demnach keine Abkömmlinge des subepithelialen Bindegewebes wie glatte Muskelzellen oder Myofibroblasten.

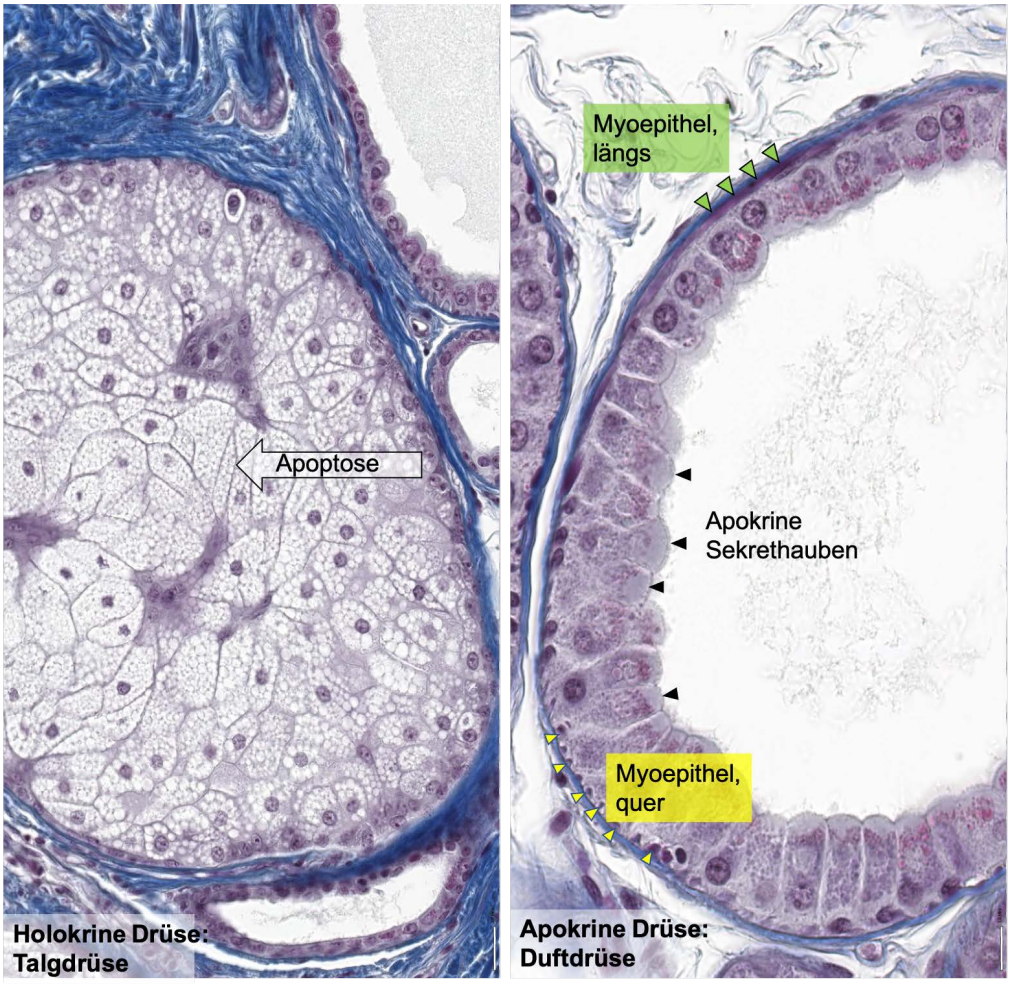

Abbildung 28.5: Die Talgdrüsen der Haut liegen den Haarfollikeln an und liegen damit in der Dermis, während die apokrinen Duftdrüsen mit ihren Endstücken meist direkt unterhalb der Dermis an der Dermis-Subcutis-Grenze vorkommen. Der holokrine Sekretionsprozess zeichnet sich durch eine basale, proliferationsfähige Zelllage aus, die auf ihrem Weg über die Differenzierung Talg anreichert (vakuolisiertes Erscheinungsbild der Zellen) und dann in die Apoptose übergeht. Der Talg besteht aus all diesen untergegangenen Zellen. In den apokrinen Duftdrüsen finden sich apikale Sekrethauben; das Lumen ist alveolär, d. h. viel größer als die Zellen hoch sind. Myoepithelzellen sind lange dünne kontraktile Zellen, die zum Epithelverband gehören, also apikal der Basallamina liegen. Screenshots des Histologi@-Präparates 1-018-achselhaut-masson-trichrom.

28.3.1 Talgdrüsen:

Talgdrüsen der Haut (Abb. 28.5) sind mit den Haarfollikeln assoziiert und sezernieren holokrin. Sie weisen einen tubulo-alveolären bis alveolären Endstückbau auf. Basal finden sich hier intakte Zellen mit normaler histologischer Färbung. Hier proliferieren die Zellen und lösen sich als Tochterzellen von der Basalmembran ab. Bei der Verlagerung in Richtung Haarschaft wird Lipid in Form von Granula massiv angereichert, am Ende gehen Zellgrenzen verloren und die Zellkerne verdämmern im apoptotischen Untergang. Der Talg besteht aus diesen abgestorbenen Zellen, die sich zuvor mit Lipid angereichert hatten. Die Talgsekretion ist der seltene Fall eines mehrschichtigen Drüsenepithels. Im Regelfall sind Drüsenepithelien einschichtige Epithelien.

28.3.2 Apokrine Duftdrüsen:

Die apokrinen Duftdrüsen der Haut (Abb. 28.5) kommen nur in der Genitalregion und in der Achselhöhle vor. Ihre volle Ausbildung folgt dem Anstieg der Spiegel der Sexualhormonen in der Pubertät. Sie haben also Steroidhormonrezeptoren.
Steroidhormonrezeptoren sind grundsätzlich auch in der Glandula mammaria vorhanden, die mit den apokrinen Duftdrüsen verwandt ist. Die Endstücke der apokrinen Duftdrüsen sind tubulo-alveolär und liegen meist in der Subcutis, dicht an der Grenze zur Cutis. Bei geeignetem Anschnitt kann der apokrine Sekretionsmodus an den Vorwölbungen der sezernierenden Epithelzellen erkennbar sein. Das Sekret enthält lipophile Duftstoffe.

28.3.3 Ekkrine Schweißdrüsen:

Die Schweißdrüsen der Haut (Abb. 28.6) kommen ubiquitär in Felder- und Leistenhaut vor. In der Felderhaut sind sie aber nicht mit den Haarfollikeln assoziiert. Die Endstücke produzieren große Mengen isotoner wässriger Flüssigkeit (ekkrine Sekretion), aus der die sehr langen Ausführungsgänge NaCl teilweise wieder zurückholen können. Es können auch geringe Konzentrationen an Proteinen (z. B. Defensine) im Schweiß vorkommen. Der ekkrin produzierte Schweiß ist primär geruchlos, kann aber an der Körperoberfläche bei Kontakt mit Bakterien sekundär Gerüche verursachen. Diese Schweißabsonderung besteht hauptsächlich aus Wasser, dessen Verdunstung der Körperoberfläche Wärme entzieht. Dieser Mechanismus ist Teil der Wärmeregulation und kooperiert bei dieser Aufgabe mit der Regulation der Durchblutung der Haut.

28.3.4 Glandula mammaria

Die Glandula mammaria ist von ihrer embryologischen Abstammung her eine Hautdrüse und weist genau wie die anderen Drüsen ektodermaler Herkunft (ekkrine Schweißdrüsen, holokrine Talgdrüsen und apokrine Duftdrüsen) Myoepithelien auf. Diese befinden sich in einer zweiten Lage unterhalb des sezernierenden Epithels, aber noch apikal der epithelialen Basalmembran. Die Myoepithelzellen der Glandula mammaria werden von Oxytocin, einem Hormon der Neurohypophyse, zur Kontraktion angeregt. Dies führt perinatal und direkt postnatal zum Phänomen des Milcheinschusses. Oxytocin ist in dieser Phase sehr hoch konzentriert, weil es Wehen unter der Geburt antreibt. Die Funktion der Myoepithels ist es, die Austreibung des Sekretes aus

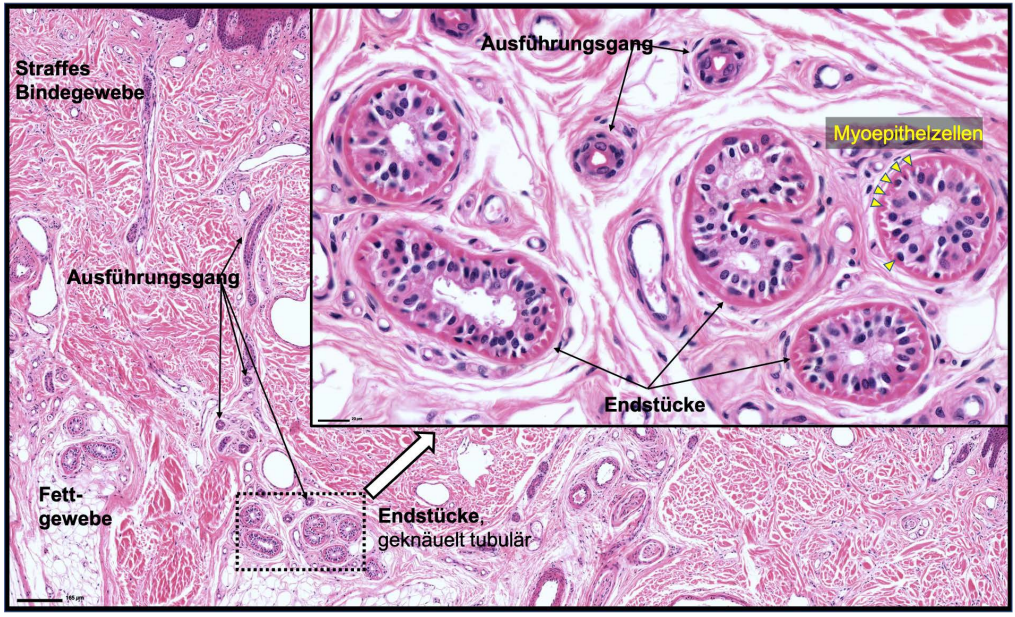

Abbildung 28.6: Die ekkrinen Schweißdrüsen der Haut liegen mit ihren geknäuelt tubulären Endstücken im Dermis-Subcutis-Übergangsbereich. Sie haben lange Ausführungsgänge, in die auch die Ausführungsgänge der apokrinen Duftdrüsen einmünden. Die Ausführungsgänge weisen ein zweireihig bis zweischichtiges Epithel auf, wie es für viele Ausführungsgänge exokriner Drüsen typisch ist. Die Endstücke sezernieren heterokrin und enthalten zwei Zelltypen, die primär ekkrin oder auch merokrin sezernieren können. Der Hauptsekretionsmodus ist der ekkrine Modus. Die Drüsenendstücke sind genau wie die der anderen Hautdrüsen und der Glandula mammaria ektodermaler Herkunft und weisen Myoepithelzellen im Epithelverband auf. Screenshots des Histologi@-Präparates 1-011n-fingerbeere-he.

den tubulo-alveolären Endstücken der Glandula mammaria zu unterstützen. Ähnlich wie glatte Muskulatur werden Myoepithelzellen auch vom vegetativen Nervensystem kontrolliert.
Die Glandula mammaria weist tubulo-alveoläre Endstücke auf und sezerniert vorwiegend apokrin. Die Milch ist ein sehr lipidreiches Sekret. Die Inhaltsstoffe werden als apikale Abschnürungen des Zytoplasmas der sezernierenden Epithelzellen ins Lumen abgegeben. Diese Verpackung des Sekrets führt zu einer wässrigen lipidreichen Emulsion, die auch zu der weißen Farbe der Milch führt. Nur mithilfe von Lipiden ist es möglich, ausreichend Kalorien für die Versorgung des Neugeborenen in relativ wenig Volumen unterzubringen. Die menschliche Muttermilch ist dabei weniger reich an Lipiden als die Milch vieler anderer Säugetiere, z. B. Kuhmilch.
Neben der dominierenden apokrinen Sekretion werden auf merokrinem oder transzytotischem Weg auch Proteine in die Milch abgegeben, die als lösliche Proteine in der Milch vorliegen. Mit zu den wichtigsten in die Milch abgegebenen Proteinen gehören Antikörper, die von Plasmazellen produziert werden, die im periduktalen Bindegewebe der Lobuli der Glandula mammaria liegen. Die Antikörper werden also von den Epithelzellen durch rezeptorvermittelte Endozytose

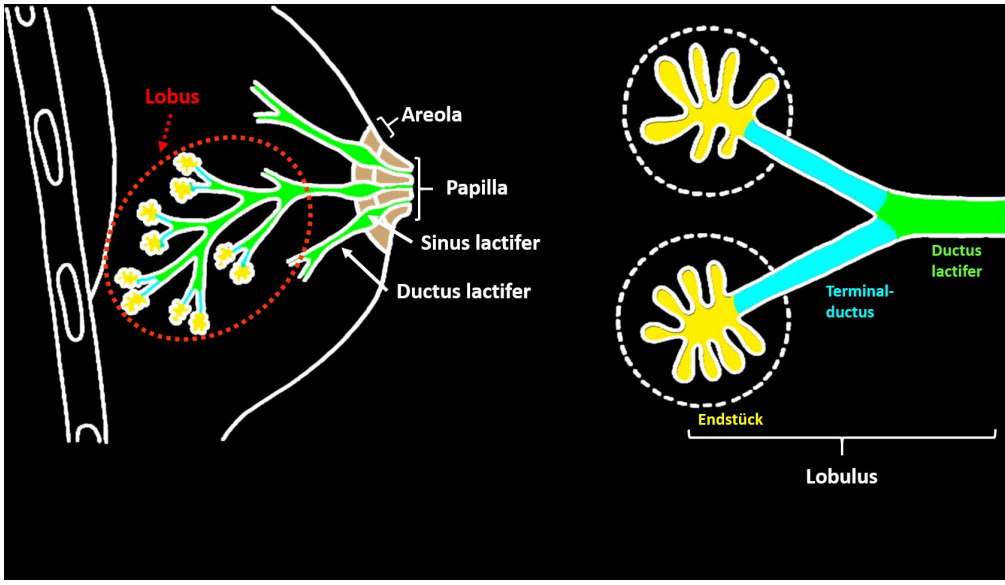

Abbildung 28.7: Die hier im Schema dargestellte nicht-laktierende Mamma (Mamma non lactans) hat als Grundbaueinheit den auf der rechten Seite dargestellten Lobulus. Dieser besteht aus einem oder mehreren Enstücken (gelb) und den zugehörigen Terminalductus (hellblau). Das Sekret aus den Lobuli mündet in einen sammelnden Ductus lactifer. Mehrere hierarchische Verzweigungsstufen des Ductus lactifer münden im Bereich der Areola in einen Sinus lactifer, der dann einen Lobus der Glandula mammaria drainiert und auf der Papilla mammae mündet. Die Endstücke bestehen hier aus Epithelknospen, die oft kein Lumen aufweisen. Sie werden oft als Acini bezeichnet. Erst im Rahmen der Laktation entwickeln sich die typischen großen tubulualvolären Endstücke, in denen dann die Milch abgegeben wird.

aufgenommen und transzytotisch nach apikal transferiert, wo sie in die Milch abgegeben werden. Dieser Mechanismuss stellt eine Form der (oralen) passiven Immunisierung des Säuglings dar, der die Antikörper aus der Milch in ähnlicher Weise unverdaut aus dem Darmlumen aufnehmen kann. Das im Laufe ihres Lebens erworbene Antikörper-Reservoir der Mutter wird auf diese Weise passager – d. h. nur in der Säuglingsperiode – dem Kind als immunologischer Schutzschirm mitgegeben. Das gibt dem Immunsystem des Kindes mehr Zeit, sich in der immunologisch sehr herausfordernden postnatalen Welt einzufinden.

Mamma non lactans:

Die meiste Zeit des Lebens existiert die Glandula mammaria in ihrer nicht laktierenden Form. Dabei ist das Drüsengewebe im Wesentlichen auf das Ausführungsgangsystem (duktale Drüse) beschränkt. Echte alveoläre Endstücke existieren nicht oder sind nur als epitheliale Knospen ohne Lumen angelegt. Aus diesen Knospen entspringt die erste Generation der Ausführungsgänge (Terminalductus). Die Einheit von Endstück und Terminalductus ist ein Lobulus der Glandula mammaria und die kleinste Funktionseinheit der Glandula mammaria. Endstück und Terminalductus werden auch als Terminal-Ductus-Lobulus-Einheit (TDLE) bezeichnet. Die Terminalductus münden in die Ductus lactiferi, die mehrere Generationen von Verzweigungen

umfassen können und viele Lobuli zu einem Lobus der Glandula mammaria verbinden. Aus jedem Lobus führt dann ein Hauptausführungsgang in Richtung Mamille (Papilla mammae). Diese Hauptausführungsgänge haben kurz vor Erreichen der Mamille Erweiterungen, die Sinus lactiferi. Dieser Drüsengrundkörper ist in reichlich Fett- und Bindegewebe eingebettet. Der duktale Drüsenrestkörper der Mamma non lactans ist in der Klinik von großer Bedeutung, weil auf Basis dieser Struktur das Mammakarzinom entstehen kann, der häufigste maligne Tumor bei Frauen (ca. 12 % aller Frauen erkranken in ihrem Leben an einem Mammakarzinom). Das häufigste Mammakarzinom ist das duktale Karzinom, das vom Epithel des verzweigten Gangsystems des Drüsenrestkörpers ausgeht.

Mamma non lactans und Mammakarzinom

- Die Gangepithelien der Glandula mammaria besitzen Östrogen- und Progesteronrezeptoren. Sie werden von zyklischen Schwankungen dieser Hormone beeinflusst. Östrogen regt dabei zur Proliferation der Epithelien an.
- Die häufigsten Mammakarzinome sind die duktalen Karzinome, die auf Basis des duktalen Restkörpers der Mamma non lactans entstehen.
- Eine Säule der Therapie des Mammakarzinoms ist die antiöstrogene Therapie, die auf Basis von Antiöstrogenen (Rezeptorantagonisten) oder auch von Aromatasehemmern (Hemmung der Östrogensynthese) durchgeführt wird.
- Bei Männern existiert ebenfalls ein sehr kleiner duktaler Restkörper. Ohne die zyklischen Hormonstimulationen und unter Testosteroneinfluss ist das Entartungsrisiko sehr klein, aber nicht null. Auch bei Männern treten – selten – Mammakarzinome auf.

Papilla mammae:

Die Brustwarze entsteht auf einem verstärkten Bindegewebsfundament und ist überzogen von stark pigmentierter Epidermis. Ein verzweigtes Netz glatter Muskelfasern kann über den Sympathikus zur Erektion der Papilla mammae führen. Die stark pigmentierte Region direkt um die Papilla mammae wird auch als Areola mammae bezeichnet. Dort finden sich zahlreiche apokrine Duftdrüsen, teilweise kombiniert mit freien Talgdrüsen. Diese Drüsen werden auch als Gll. areolae mammae bezeichnet.

Mamma lactans:

Die deutlichste histologische Veränderung zur Mamma non lactans ist, dass die Endstücke aus dem Knospenzustand in voll entwickelte, großlumige tubulo-alveoläre Endstücke übergehen. Auch das Gangsystem wird verlängert und erweitert. Wo vorher das interlobuläre Bindegewebe dominierte, liegen jetzt große Drüsenendstücke dicht an dicht. Die Lobuli – damit auch die Lobi – werden dadurch viel größer und fordern ihren Raum ein. Das interlobuläre Bindegewebe regrediert, aber trotzdem ist der Gesamtdrüsenkörper in der Laktation erheblich vergrößert. Der mit der Schwangerschaft bald einsetzende hohe Hormonspiegel schiebt diese deutliche morphologische Umgestaltung und Reifung schon ab dem ersten Trimenon an. Östrogene wirken dabei vor allem auf das Wachstum der Gangepithelien ein, während Progesteron, Prolaktin

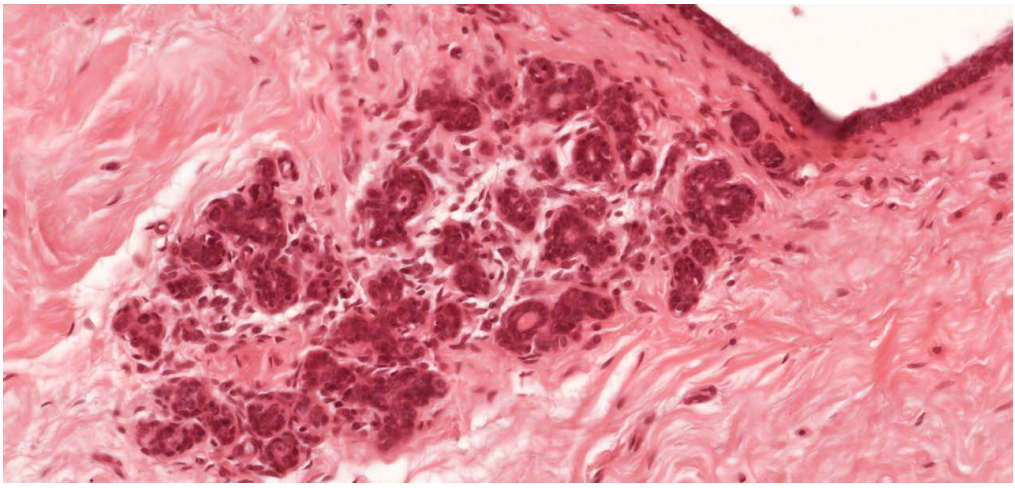

Abbildung 28.8: In dem hier angeschnittenen Lobulus der nicht laktierenden Brustdrüse sind nur die duktalen Anteile der Glandula mammaria zu erkennen. Im oberen rechten Bereich ist der Anschnitt eines Ducus lactifer zu sehen, der das für diese größeren Ausführungsgänge typische zweischichtige Epithel aufweist. Die Endstücke sind nicht entfaltet. Rund um den Drüsenkörper ist lockeres Bindegewebe zu sehen. Screenshot des Histologi@-Präparates 1-026-mamma-anlage-neugeborenes-he.

und humanes placentares Laktogen (hPL) den Aufbau und die Differenzierung der Endstücke antreiben.

Eine besondere Rolle spielt das in der Schwangerschaft hoch konzentrierte und von der Plazenta synthetisierte Progesteron. Dieses treibt die morphologische Umgestaltung der Gl. mammaria mit an, verhindert aber gleichzeitig über eine indirekt erfolgende biochemische Hemmung der Lactosesynthese eine effektive Milchproduktion. Unter der Geburt fällt nach der Ausstoßung der Plazenta der Progesteronspiegel sehr rasch ab und das weiterhin vorhandene Prolaktin kann im Verbund mit dem perinatal als Puls von der Hypophyse ausgeschleusten Oxytocin den Milcheinschuss und die nachfolgende Milchsekretion auslösen. Die Muttermilch ist eine isotone wässrige Suspension von Lipidkugeln (ca. 4 %; aus apokriner Sekretion), Lactose als Kohlehydrat und weiterem Energieträger (ca. 7 %; wird merokrin sezerniert und zieht osmotisch Wasser in das Sekret nach) sowie verschiedenen Proteinen (u. a. Kasein (merokrin) und Antikörper (transzytotisch)).

Laktationsphase – Abstillen:

Durch den von Oxytocin unter der Geburt bewirkten Milcheinschuss wird die Funktion des Myoepithels deutlich. Es befördert die Milch aus den Endstücken in Richtung der Sinus lactiferi. Nach der Geburt ist der entscheidende Reiz für die Auslösung des Milchejektionsreflexes der Kontakt mit den Lippen des Säuglings, also ein taktiler Reiz. Nicht nur die Milchaustreibung wird über diesen besonderen Fremdreflex gesteuert, auch der Erhalt der Laktation wird ermöglicht, weil Prolaktin als Folge des Stillens ebenfalls weiter aus dem Hypophysenvorderlappen freigesetzt

wird. Beim Abstillen fehlen diese Reize zunehmend und der Mangel an Oxytocin-Pulsen sowie an Prolaktin führen zur Involution und Rückbildung der Endstücke. Das erweiterte Gangsystem bildet sich allerdings nicht wieder vollständig auf das Ausgangsniveau zurück.

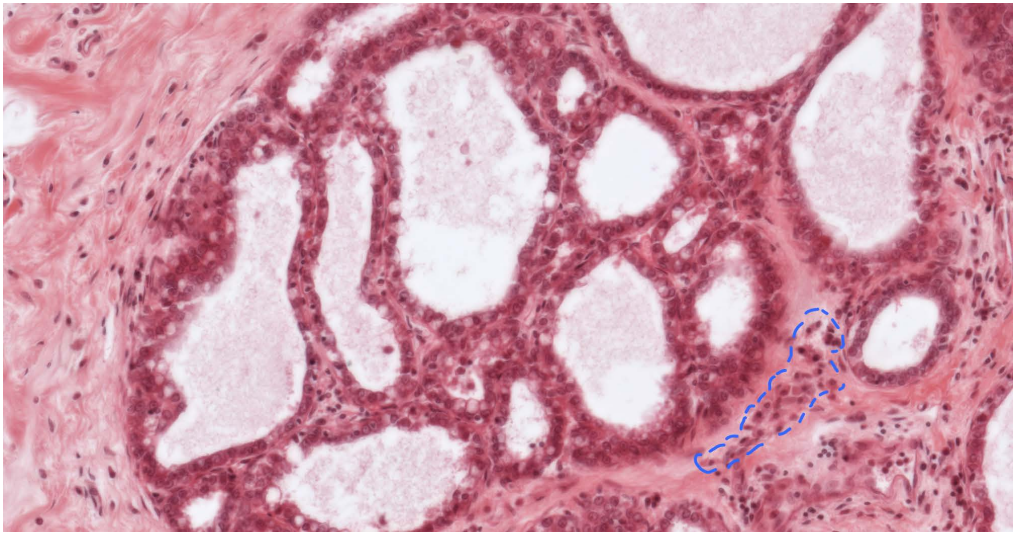

Abbildung 28.9: In der laktierenden Brustdrüse sind die Endstücke voll entfaltet und von tubulo-alveolärer Gestalt. Das Epithel weist immer wieder apikale Aufhellungen auf, die Orte der apokrinen Sekretion sind. Im Bindegewebe finden sich einzeln oder in Gruppen (Beispiel blau umrandet) Plasmazellen, die Antikörper produzieren. Solche Antikörper werden dann auf transzytotischem Weg Bestandteil der Muttermilch. 3-007-mamma-lactans-he.

28.4 Hautanhangsgebilde

28.4.1 Haar

Haare sind spezielle Bildungen der Epidermis. Im Grundsatz entstehen sie basal am Ende einer tubulären Einstülpung der Epidermis (epitheliale Haarwurzelscheide), die bis in die Dermis, aber gelegentlich auch bis in die Subcutis, hinein reichen kann. Im basalen Bereich findet die Proliferation und die Differenzierung mit anschließender Keratinisierung statt, wodurch sich dieser basale Bereich meist etwas aufwölbt und als Bulbus bezeichnet wird. Der Bulbus ist auch derjenige Ort, an dem die versorgenden Kapillarnetze in hoher Dichte liegen. Sie liegen in einer Einstülpung des Bulbus, die auch als Papille bezeichnet wird. Vom Bulbus aus wird das zunächst noch nicht völlig ausgehärtete Haar entlang der Haarwurzelscheide zur Oberfläche hin ausgepresst und wird dabei zu dem fädigen und länglichen Gebilde, das wir makroskopisch kennen. Während der Passage durch die Haarwurzelscheide werden von dem lateral liegenden Epithel dünne Schichten Keratin aufgelagert. Von der epithelialen Haarwurzelscheide öffnen

sich die Talgdrüsen der Haare, die in der direkten Umgebung des Haarfollikels liegen. Der Talg wird dem Haar bei der Passage der epithelialen Wurzelscheide also von außen aufgelagert.
Das Bindegewebe um die epitheliale Haarwurzelscheide verdichtet sich ebenfalls, nicht nur im Bulbus-Bereich. Diese Zone bezeichnet man als die bindegewebige Wurzelscheide. An ihr setzen die Musculi arrectores pili an, die das Haar bei Kontraktion aufrichten können (Gänsehaut). Die bindegewebige Wurzelscheide ist für die Verankerung des Haares in der Haut wichtig.

28.4.2 Nägel

Die Nägel sind leicht gewölbte Keratin-Schuppen, die über den Endphalangen der Finger und Zehen liegen. Der sichtbare Teil der Nägel ist die Nagelplatte, die auf einer flachen Epithellage, dem Nagelbett, aufliegt. Die Nagelplatte geht in die von außen nicht sichtbare Nagelwurzel über, die von einer stark proliferierenden Epithelschicht – der Nagelmatrix – umschlossen wird. Auf der Oberseite der Nagelplatte schiebt sich ein kleines Häutchen vor, das als Eponychium bezeichnet wird, außerdem die Lunula, ein Bereich, in dem der Nagel noch weicher und heller ist, teilweise überdeckt. Lateral sind die Nägel in die Nagelfalz eingelassen, deren von außen sichtbare Oberseite als Nagelwall bezeichnet wird.
Das Wachstum der Nägel erfolgt von der Nagelmatrix aus. Hier ist die Proliferationszone des Epithels, die sich bis zum Ende der Lunula erstreckt. Die Ausdifferenzierung der Nägel ist jenseits der Lunula abgeschlossen. Die Nägel schützen die Spitzen der Extremitäten und dienen als verbessertes Widerlager beim Greifen.

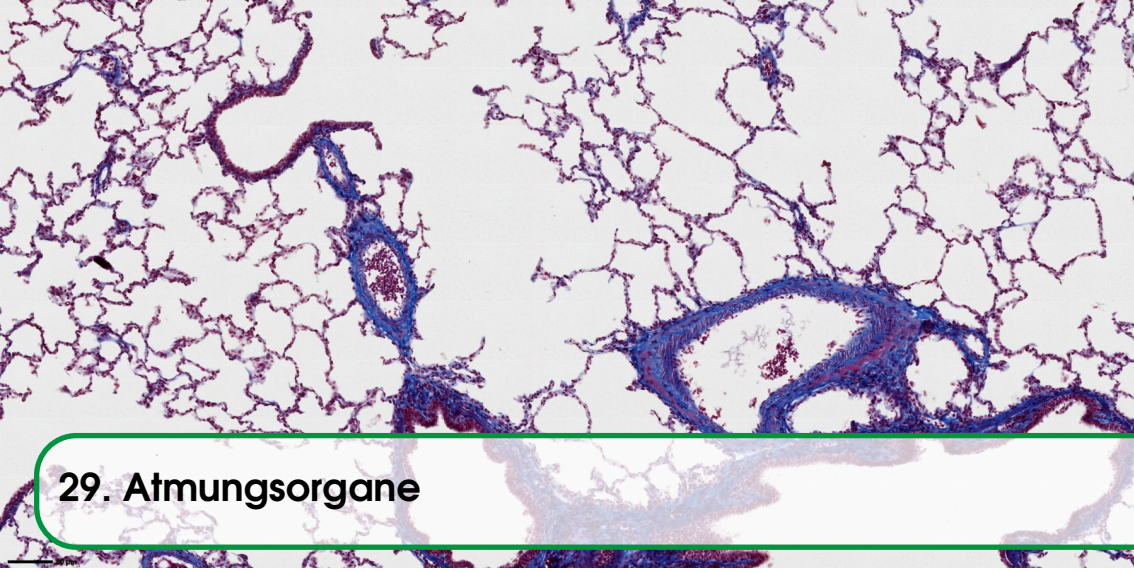

29. Atmungsorgane

Lernziele: Atmungsorgane

- Struktur und Funktion der Atemwege
- was bedeutet „anatomischer Totraum“?
- Abfolge der Atemwege von der Nase zu den Bronchiolen
- respiratorische und olfaktorische Regionen der Nase
- regionale Unterschiede im Wandbau der Atemwege, betreffend: Epithel, Drüsen, Bindegewebe, glatte Muskulatur, Knorpel
- was versteht man unter mukoziliärer Clearance?
- welche Strukturen in der Schleimhaut sind für die Konditionierung (Anwärmen, Anfeuchten, Reinigen) der eingeatmeten Luft zuständig?
- welche Rolle spielen Mastzellen im Bindegewebe und Epithel des Atemtrakts bei Asthma? Welches sind die Zielgewebe des Histamins?
- Anatomie der Lungen, Lungenlappen, Lungensegmente
- Was sind die Vasa publica, was die Vasa privata der Lunge?
- Definition des Lungenazinus
- Definition und Erkennen von Bronchiolus, Brochiolus respiratorius, Ductus alveolaris, Alveole
- Struktur und Funktion der Luft-Blut-Schranke
- Struktur und Funktion der Typ I- und Typ II-Zellen
- Struktur und Funktion des pulmonalen Surfactants
- Herkunft und Funktion der Alveolarmakrophagen
- Struktur und Funktion der Pleura

Kurspräparate zur Lunge:

1. Lunge, Azan (2-013n-lunge-schwein-azan)
2. Lunge, Resorcin-Fuchsin/Kernechtrot (2-014-lunge-resorcin-fuchsin-kernechtrot)

3. Lunge (Alveolarmakrophagen), HE (2-015-lunge-alveolarmakrophargen-he)
4. Luft-Blut-Schranke und Alveolarmakrophagen (EM 9 und 10)

Kurspräparate zu Atemwege:
1. Trachea, HE (2-008-trachea-quer-he)
2. Larynx, Frontalschnitt, HE (1-089-larynx-frontalschnitt-he)
3. Nasenmuschel, HE (2-016-nasenmuschel-he)

Die Atmungsorgane sorgen für eine Zu- und Abfuhr der Atemgase ins bzw. aus dem Blut. Atmungsorgane im histologischen Sinn sind für die sogenannte äußere Atmung zuständig; die innere Atmung – der Verbrauch von Sauerstoff in den Zellen des Körpers – ist nicht auf die Atmungsorgane beschränkt. Die Atemgase werden per Diffusion aufgenommen und abgegeben. Sie werden nicht aktiv über Epithelien des Körpers transportiert. Um diffusiven Transport zu erleichtern, müssen vor allem die Diffusionsstrecken so kurz wie möglich gehalten werden. Gleichzeitig ist es wichtig, die Oberflächen, über die die Diffusion erfolgen soll, so groß wie möglich zu machen, um eine ausreichende Kapazität für die Atemgase zur Verfügung zu stellen. Dies sind die beiden wesentlichen Prinzipien (große Oberfläche, kurze Diffusionsstrecke), die dem Bau der Lunge zugrunde liegen. Um die große Oberfläche der Lunge gleichmäßig zu be- und entlüften, müssen die zu- und ableitenden Atemwege ausreichende Kapazität und Durchmesser aufweisen, damit der Austausch mit der Luft gewährleistet ist.

29.1 Extrapulmonale Atemwege

Zu den extrapulmonalen Atemwegen gehören:
- Nasenhaupthöhle und Nasennebenhöhlen
- Pharynx und Larynx
- Trachea und Hauptbronchien

Nasenhaupthöhle und Nasennebenhöhlen:

Die **Nasenhaupthöhle** beginnt mit dem Nasenvorhof, der histologisch auch als Regio cutanea bezeichnet wird. Hier reicht die Haut noch ein kleines Stück in das Innere der Nasenhöhle hinein. In diesem Bereich der Haut gibt es kräftige Haare (Vibrissen) und auch Talgdrüsen. Im obersten Anteil der Nasenhöhle liegt die Riechschleimhaut (regio olfactoria), die beim Menschen nur ein sehr kleines Areal umfasst. Die Regio respiratoria ist nach dem dort dominierenden respiratorischen Epithel benannt, in dem Becherzellen – eingestreut als Einzelzellen oder auch als Gruppen von Zellen – vorkommen. Im subepithelialen Bindegewebe können seromuköse Drüsen (Glandulae nasales) vorkommen. Die Gefäßversorgung dieses Epithels und des darunterliegenden Bindegewebes ist sehr gut. Insbesondere im Bereich der mittleren und unteren Nasenmuschel liegen Schwellkörper, deren Volumen sehr rasch durch Vasokonstriktion oder auch Vasodilatation verändert werden kann. Für die Steuerung dieser Schwellkörper ist das vegetative Nervensystem zuständig. Lokale Entzündungen führen ebenfalls sehr rasch zum Anschwellen in diesen Zonen der Nase.

Die Nasennebenhöhlen (z. B. Sinus maxillaris, Sinus sphenoidalis, Cellulae ethmoidales etc.) sind luftgefüllte Hohlräume im Schädel, die mit der Nasenhaupthöhle in Verbindung stehen.

Auch diese Räume sind von respiratorischem Epithel ausgekleidet.

Pharynx und Larynx:

Der **Pharynx** kann in drei verschiedene Abschnitte eingeteilt werden, die man als Epipharynx, Mesopharynx und Hypopharynx bezeichnet. Der Epipharynx ist nur für die Leitung von Luft vorgesehen und ist daher von respiratorischem Epithel bedeckt. Im Epipharynx liegt auch die Tonsilla pharyngea, die ebenfalls respiratisches Epithel als Oberflächenepithel aufweist (im Unterschied zu Tonsilla lingualis und Tonsilla palatina). Respiratorisches Epithel bedeckt ebenso die Oberseite des Gaumensegels, während die Unterseite mehrschichtiges unverhorntes Plattenepithel aufweist. Mesopharynx und Hypopharynx sind nicht nur Teil der Luftwege, sondern auch Teil der Speisewege und haben daher ein mehrschichtiges unverhorntes Plattenepithel als Oberflächenepithel.

Der **Larynx** (Kehlkopf) schließt sich caudalwärts an den Pharynx an und ist die Stelle der Überkreuzung von Luft- und Speiseweg. Dabei trennen sich Speise- und Luftweg ca. auf Höhe der Glottis (stimmbildender Abschnitt) des Larynx. Die Schleimhaut des Larynx ist zumeist respiratorisches Epithel, wobei inselartige Einstreuungen mehrschichtigen unverhornten Plattenepithels vorkommen können, z. B. auf der Epiglottis. Das Epithel der Plica vocalis ist bei der Phonation stark mechanisch belastet; hier findet sich regelhaft mehrschichtiges unverhorntes Plattenepithel. Dieses Epithel ist recht verschieblich auf seiner Unterlage, der Plica vocalis, befestigt. Dies ist der sogenannte Reinke-Raum der Kliniker (Ödeme in diesem Raum wölben sich vor und verursachen Störungen der Phonation: Reinke-Ödem). Im Reinke-Raum finden sich keine laryngealen Drüsenpakete, diese kommen nur außerhalb der Plica vocalis vor.

Trachea und Hauptbronchien:

Mit dem Beginn der Trachea in Fortsetzung des Larynx nach kaudal und dem bald folgenden Übertritt der Trachea in das obere Mediastium beginnen die oberen Atemwege, die sich bis zu den beiden Hauptbronchien für die rechte und die linke Lunge erstrecken und diese noch umfassen. Dieser Abschnitt der luftleitenden Wege weist weitgehende Gemeinsamkeiten auf. In der Wand der oberen Atemwege finden sich knorpelige Versteifungen, die Knorpelspangen. Diese sind nicht vollständig zirkulär, sondern annähernd hufeisenförmig. Die offene Seite zeigt dabei nach dorsal. Wo sich Knorpel in der Wand der oberen Atemwege findet, redet man von der Pars cartilaginea. Die Knorpelspangen sind auch in Längsrichtung keine kontinuierlichen Knorpelplatten, sondern durch kurze knorpelfreie Zwischenräume voneinander getrennt. In Längsrichtung verlaufen zwischen den Knorpelspangen die Lgg. annularia, die auch viele elastische Fasern enthalten. Dadurch werden die oberen Atemwege in Längsrichtung elastisch und bleiben beweglich, obwohl das freie Lumen nicht eingeengt werden kann. Nach dorsal hin, an der offenen Seite der Knorpelspangen, befindet sich die Pars membranacea der oberen Atemwege. Hier erstrecken sich auch Bündel glatter Muskelfasern zwischen den beiden Schenkeln der Knorpelspangen. Damit erhalten diese Teile der oberen Atemwege eine Wandspannung, die ihre Stabilität gegenüber Druckschwankungen unterstützt. Die Knorpelspangen in den oberen Atemwegen verhindern einen möglichen Kollaps der Lumina dieser luftleitenden Atemwege. Die Kollapsgefahr resultiert aus den Druckschwankungen im Mediastinum während

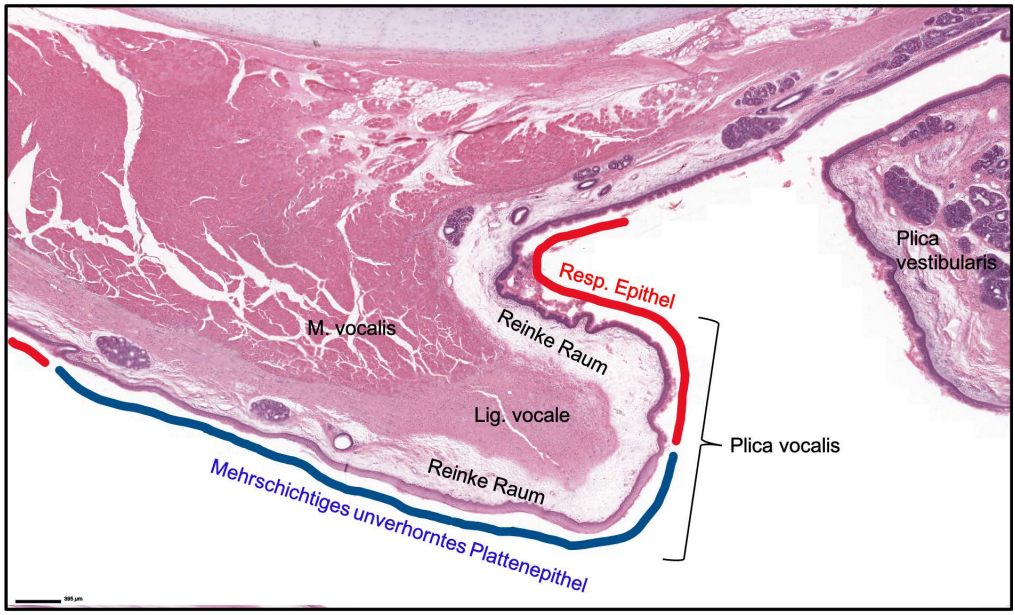

Abbildung 29.1: Larynx und Plica vocalis: Übersichtsbild mit der Plica vocalis und einem Anschnitt der Plica vestibularis, HE. Die Epithelübergänge im Bereich der Plica vocalis sind farbig hervorgehoben. Screenshot des Histologi@-Präparates 1-089-larynx-frontalschnitt-he.

der In-, aber vor allem während der Exspiration. Während der Exspiration ist der Druck in der Umgebung der oberen Atemwege notwendigerweise höher als innerhalb der Atemwege. Die Knorpelspangen vermeiden die ungewollte Verengung der Luftwege während der Exspiration. Die oberen Atemwege gehen außen über eine Adventitia in das mediastinale Bindegewebe über. Die knorpelig-bindegewebige Struktur der Wand der oberen Atemwege wird in ihrer Gesamtheit auch als Tunica fibro-musculo-cartilaginea bezeichnet.

Das Epithel der oberen Luftwege ist i. d. R. respiratorisches Epithel. Ausnahmen sind die Plica vocalis und die Bifurkation der Trachea in die Hauptbronchien. An dieser Stelle kann auch mehrschichtiges unverhorntes Plattenepithel vorkommen. Schleim wird in den oberen Atemwegen nicht allein durch die Becherzellen des respiratorischen Epithels produziert, sondern auch durch die in der Lamina propria liegenden Glandulae tracheales. Die Kinozilien des respiratorischen Epithels schlagen koordiniert oralwärts (dies erfolgt durch die gap junctions zwischen den Epithelzellen). Dadurch wird der Schleimfilm, der der Mucosa aufliegt, oralwärts in Richtung Larynx transportiert, wo der Schleimfilm schließlich verschluckt wird. Größere Partikel, die im Luftstrom von außen eindringen (groß meint hier Partikel mit einem Durchmesser von mehr als 1 μm) werden durch strömungsphysikalische Mechanismen in laminarer Strömung der Luft lateralisiert und kommen mit der Wand in Kontakt. Dort bleiben sie im Schleimfilm stecken

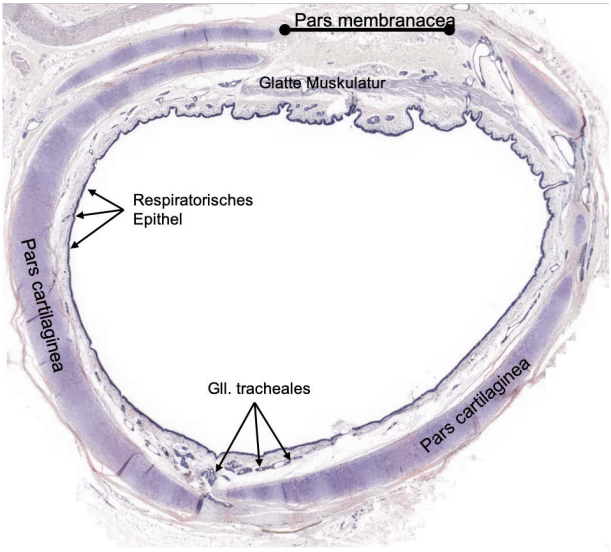

Abbildung 29.2: Die Trachea im histologischen Übersichtsbild. Der Knorpel der Pars cartilaginea ist deutlich zu erkennen. Die dorsale Öffnung der Knorpelspangen wird als Pars membranacea bezeichnet. Die Trachea weist respiratisches Epithel auf. In der Lamina propria eingestreute seromuköse Drüsenpakete (Gll. tracheales) unterstützen mit den im Epithel eingestreuten Becherzellen die Bildung des Schleimfilms an der Oberfläche der Trachea. Screenshot des Histologi@-Präparates 2-008-trachea-quer-he.

und werden durch den oben beschriebenen Mechanismus, der auch als mucoziliäre Clearance bezeichnet wird, eliminiert. Darin liegt eine wesentliche Funktion der oberen Atemwege.
In der Wand der oberen Atemwege befinden sich viele Endigungen afferent leitender Nerven. Diese sind nicht nur Dehnungsrezeptoren, sondern dienen auch der Steuerung von Reflexen, z. B. des Hustenreflexes.

Gemeinsame Strukturelemente der oberen Atemwege

- Das Oberflächenepithel ist respiratorisches Epithel.
- In der Lamina propria finden sich die Glandula tracheales (Gll. bronchiales in den Hauptbronchien).
- Die regional jeweils in besonderer Weise stabilisierte Wandstruktur ist die Tunica fibro-musculo-cartilaginea.
- Die oberen Atemwege gehen über eine Adventitia in das umliegende Hals- bzw. mediastinale Bindegewebe über.

29.2 Pulmo

Grundlagen der funktionellen Anatomie der Lunge (Pulmo)

- Struktur und Oberflächenepithel der intrapulmonalen Atemwege
- Struktur der Alveolen als Ort des Gasaustausches
- Herabsetzung der Oberflächenspannung in den Alveolen

- strukturerhaltende Rolle elastischer Fasern
- besondere Kreislaufstruktur der Lunge

29.2.1 Intrapulmonale Atemwege

In Verlängerung der extrapulmonalen oberen Atemwege erstrecken sich weitere Bronchien (Lappenbronchien und Segmentbronchien) in das Innere der Lunge. Die Verzweigung dieser Bronchien folgt dabei der Lappen- und Segmentstruktur der Lunge (Thema der Makroskopischen Anatomie). Das Oberflächenepithel und die Wandstruktur dieser größeren Abschnitte der intrapulmonalen Atemwege sind grundsätzlich mit den extrapulmonalen Atemwegen vergleichbar. Auch diese intrapulmonalen Bronchien weisen Knorpel in ihrer Wand auf. Allerdings sind hier häufig nicht mehr hufeisenförmige, spangenartige Knorpel zu erkennen, sondern zum Teil handelt es sich nur noch um Einstreuungen einzelner Knorpelstückchen in der Wand. Entlang der fortschreitenden Verzweigung in der Lunge wird die knorpelige Struktur in der Wand immer inkohärenter und fragmentarischer. Parallel dazu werden die in der Lamina propria vorkommenden Gll. bronchiales immer seltener. Schließlich fehlen in den weiteren Verzweigungen der intrapulmonalen Atemwege diese beiden Wandstrukturen. Sind weder Gll. bronchiales noch knorpelige Wandabschnitte erkennbar, so spricht man von einem Bronchiolus. Bronchiolus ist ein histologischer Terminus technicus. Ein Bronchiolus ist kein kleiner Bronchus (das wird nur durch die lateinische, sprachliche Grundlage scheinbar nahegelegt). Ein kleiner Bronchus mag einen kleinen Durchmesser haben, aber er hat immer noch knorpelige Wandanteile und/oder Gll. bronchiales. Bronchus und Bronchiolus bezeichnen strukturelle Unterschiede, nicht einfach nur den Durchmesser! (Abb 29.3). Auf dem Weg zu den Bronchioli wird in der Wand die glatte Muskulatur immer deutlicher ausgeprägt. Sie umfasst jetzt die ganze Wand der Atemwege und verläuft in Spiraltouren scherengitterartig längs und unterhalb der Lamina propria. In Längsrichtung der Bronchien und dann insbesondere auch der Bronchioli verlaufen elastische Faserzüge, die zu einer erheblichen Wandspannung der intrapulmonalen Atemwege führen. Bei der Erzeugung dieser Wandspannung wirkt auch die glatte Muskulatur mit. Diese Elemente tragen distal der knorpeligen Sicherungen der Bronchien in den Bronchioli wesentlich zur Vermeidung eines Kollapses der distaleren intrapulmonalen Atemwege infolge in- und exspiratorischer intrathorakaler Druckschwankungen bei.

Die Unterscheidung zwischen Bronchus und Bronchiolus

Bronchus

- Schleimhaut (T. mucosa)
  - mehrreihiges hochprismatisches Flimmerepithel mit *Becherzellen*
  - Lamina propria
- glatte Muskulatur
- seromuköse Drüsen
- hyaliner Knorpel

Bronchiolus

- Schleimhaut (T. mucosa)

  - einreihiges hochprismatisches (Flimmer)Epithel mit *Clarazellen*
  - Lamina propria
- glatte Muskulatur
- **aber: keine Drüsen, kein Knorpel!**

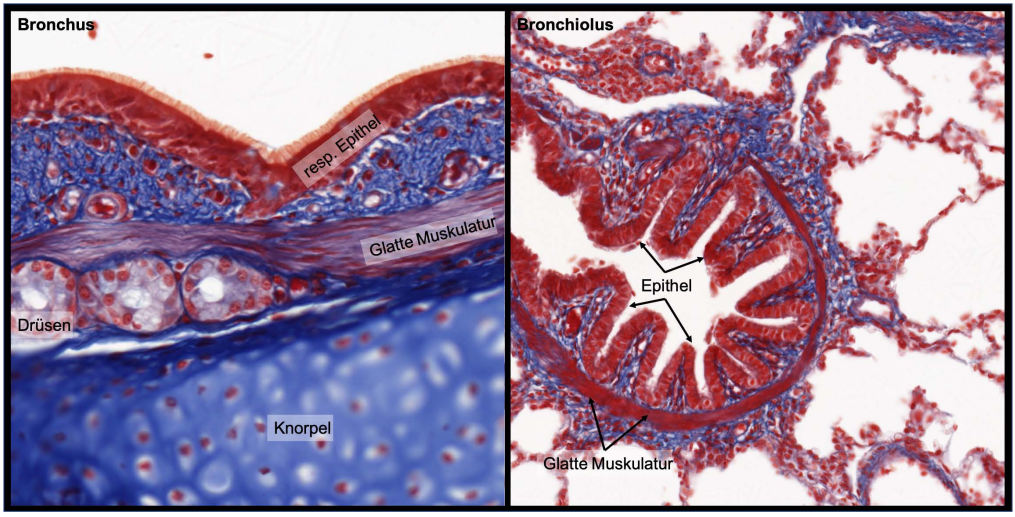

Abbildung 29.3: Bronchus und Bronchiolus unterscheiden sich primär in ihrer Wandstruktur: Beim Bronchiolus fehlen Knorpel und Drüsen. Damit werden die längsspiralig angeordneten Muskelzüge der Bronchioli zu wichtigen Kontrolleuren der Wandspannung der Bronchioli. Zusammen mit den elastischen Fasern der bronchiolären Wand wird eine Wandspannung erreicht, die die Druckschwankungen während der In- und Exspiration ohne Kollaps der luftleitenden Atemwege aushalten kann. Screenshots des Histologi@-Präparates 2-013n-lunge-schwein-azan.

Auch das Oberflächenepithel der intrapulmonalen Atemwege ändert sich kontinuierlich und graduell auf dem Weg zu den Alveolen. Entlang der Atemwege in Richtung Alveolen nimmt die Anzahl der Becherzellen im Epithel ab. Auch die Flimmerzellen werden seltener, verschwinden aber nicht ganz. Anstatt der Becherzellen tauchen im Epithel die Clarazellen auf. Das Epithel der luftleitenden Atemwege bleibt einschichtig und (hoch-)prismatisch. Der am Ende der luftleitenden Atemwege stehende Übergang vom terminalen bronchiolären Epithel in das Alveolarepithel ist dann allerdings abrupt (Abb. 29.4). Das Hauptprodukt bronchiolärer Clarazellen ist ein kleines Protein, das als Clarazell-Protein (10 kD-Protein, CC10) bezeichnet wird; daneben sezernieren die Clarazellen zusätzlich Subtypen von Surfactant-Proteinen. Die Funktion des CC10 in der Lunge ist letztlich nicht völlig klar. Antiinflammatorische Eigenschaften werden diskutiert.
Entlang der gesamten intrapulmonalen Luftwege – gehäuft im Bereich von Verzweigungen der Luftwege – kommen Nester neuroendokriner Zellen im Epithel vor. Diese bronchialen und bronchiolären neuroendokrinen Zellen ähneln den neuroendokrinen Zellen des Magen-Darm-Traktes und können in ähnlicher Weise Substanzen wie Serotonin oder verschiedene Peptide

sezernieren. Die neuroendokrinen Zellen sind klinisch von Bedeutung, weil aus ihnen wichtige Tumoren der Luftwege entstehen können:

- Neuroendokrin aktive Tumoren, die als Karzinoide bezeichnet werden. Ein häufig von Karzinoiden produziertes Hormon ist Serotonin.
- Das kleinzellige Bronchialkarzinom entsteht aus den neuroendokrinen Zellen (etwa 25 % aller Bronchialkarzinome).

29.2.2 Die Struktur der Alveolen als Ort des Gasaustausches

In den terminalen Abschnitten der Bronchioli (Bronchioli terminales) ist das Epithel meist bereits einreihig prismatisch, nicht mehr mehrreihig hochprismatisch wie in den oberen Atemwegen (Abb. 29.4). Dieses terminal bronchioläre Epithel endet abrupt und histologisch gut sichtbar (s. Pfeile in Abb. 29.4a) beim Übergang in einen Ductus alveolaris. Die Wand eines Ductus alveolaris besteht aus den zwischen den Alveolen hervorspringenden Alveolarsepten und den Alveolen selbst. Diese von Alveolen umsäumten Luftwege werden als Ductus alveolaris bezeichnet, wenn sie sich noch weiter verzweigen. Sind sie terminal und folgen keine Verzweigungen mehr, spricht man von einem Sacculus alveolaris. Hier befindet sich die Gasaustauschzone der Lunge, der Ort der äußeren Atmung.

Schichten der Alveolarschranke

Gasraum der Alveole
Pneumozyt Typ I
Lamina densa der Basallamina des Alveolarepithels
verschmolzen mit der
Lamina densa der Basallamina des Kapillarendothels
Kapillarendothel
Blut

- Gesamtdicke bei ca 1 μm
- Gesamtaustauschfläche bei 100 m^2
- Gasseite von Surfactant bedeckt

Die Wand der Alveolen enthält die Kapillaren der Lunge. Das luftseitige Oberflächenepithel ist hauchdünn ausgezogen, ein einschichtiges Plattenepithel. Allerdings finden sich zwei Typen von Epithelzellen in den Alveolen (auch als Pneumozyten bezeichnet). Pneumozyten vom Typ I bilden das flach ausgezogene Oberflächenepithel. Ihr Sinn besteht im Wesentlichen darin, sich so dünn wie möglich zu machen, um die Länge der Diffusionsstrecke zwischen Luft und Blut so kurz wie möglich zu halten. Sie sichern die Integrität der luftseitigen Oberfläche des Körpers, die auf Basis der Alveolenoberfläche riesig ist. Eingestreut in das Epithel der Alveolen – häufig in Zwickeln zwischen den Alveolen – finden sich Pneumozyten vom Typ II. Diese sind eher kubische Zellen, keine typischen Zellen für ein einschichtiges Plattenepithel. Sie stehen mit den Pneumozyten Typ I über dichte Zelljunktionen und Desmosomen in Verbindung.
Den Pneumozyten vom Typ II können folgende Kernfunktionen zugeordnet werden:

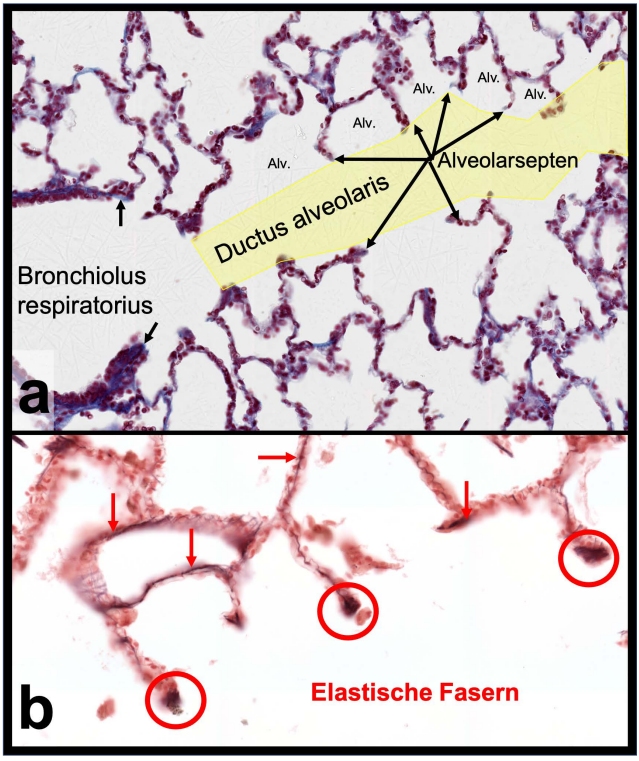

Abbildung 29.4: **(a)** Aus einem Bronchiolus respiratorius entspringt ein Ductus alveolaris. Schwarze Pfeile markieren den Übergangen vom terminalen bronchiolären Epithel in das alveoläre Epithel. Die Alveolen entspringen wie eine Kette von Separees entlang eines langen, teilweise noch verzweigten Flurs (dem Ductus alveolaris). Die Wand des Ductus alveolaris sind die Alveolarsepten und die Alveolen (Alv.). **(b)** Die Elastika-Färbung zeigt einen Ductus alveolaris mit mehreren Alveolarsepten. Die elastischen Fasern durchziehen die Alveolarsepten (rote Pfeile) und verdichten sich an den akralen Bereichen der Alveolarsepten (rote Kreise) zum Ductus alveolaris hin. Die elastischen Fasern der Alveolarsepten halten diese nach innen unter Spannung und damit offen. Ohne die elastischen Fasern kommt es zum Verstreichen der Alveolarsepten, zum Emphysem. Screenshots der Histologi@-Präparate 2-013n-lunge-schwein-azan und 2-014-lunge-resorcin-fuchsin-kernechtrot.

- Produktion des wichtigsten Anti-Atelektase-Faktors, des Surfactant. Als Atelektase bezeichnet man den Kollaps von Alveolen. Der Begriff Surfactant ist dabei ein Kunstwort, das aus der Bezeichnung *surface active agent* zusammengezogen ist.
- Pneumozyten vom Typ II sind die Proliferationsreserve des Alveolarepithels; sie können sich asymmetrisch teilen und dabei neue Pneumozyten vom Typ I bilden. Pneumozyten vom Typ I sind terminal differenzierte Zellen in G0 und nicht mehr im Zellzyklus.

Das Surfactant ist eine amphiphile, detergens-ähnliche Substanz und besteht in einer komplexen Mischung aus (Phospho-)Lipiden und Surfactant-Proteinen. Im Wesentlichen ist es seine Aufgabe, die Oberflächenspannung zwischen Wasser und Luft an der Alveolenwand herabzusetzen. Dadurch wird die Tendenz des Wassers, sich gegenüber der Luft abzugrenzen und tropfenförmig zusammenzuballen, vermindert. Wird die Oberflächenspannung nicht herabgesetzt, können die Alveolen nicht – oder nur unter erheblichen Problemen – entfaltet und mit Luft gefüllt werden. Dieses Problem spielt klinisch vor allem in der Neonatologie bei Frühgeborenen eine Rolle. Ein Risiko bei Frühgeburtlichkeit ist die erst relativ kurz pränatal vollendete Ausreifung der Typ-II-Pneumozyten. Nur wenn zum Zeitpunkt der Geburt genügend Surfactant vorhanden ist, kann der

erste Atemzug und die nachfolgende Atmung problemlos gelingen. In der Geburtshilfe gibt es bei sich abzeichnender Frühgeburt daher verschiedene, v. a. pharmakologische (glucocorticoide) Strategien, die Reifung der Pneumozyten vom Typ II zu beschleunigen.
Die Alveolen stellen eine riesige Gesamtoberfläche dar, die der Umgebungsluft ausgesetzt ist. Die mukociliäre Clearance der oberen Atemwege entfernt vor allem die größeren Partikel sehr effektiv. Sehr kleine Partikel (weit unter 1 μm, z. B. Feinstaub, manche Aerosole) können aber mit dem Luftstrom bis in die Alveolen gelangen, wo es keine mukociliäre Clearance mehr gibt (und auch nicht geben kann, weil eine Schleimschicht ja die Diffussionsstrecken verlängern würde). Dieses Problem wird durch die Alveolarmakrophagen gelöst (Abb. 29.5). Diese Gewebsmakrophagen können in den Alveolen ein- und auch wieder auswandern, indem sie durch das Alveolarepithel diapedieren. Sie bewegen sich dann luftseitig (apikal) auf dem Alveolarepithel entlang und können dort die auf dem Luftweg angekommenen, liegengebliebenen Substanzen/Partikel/Organismen aufnehmen und in ihrem lysosomalen System degradieren. Sie sind kein Bestandteil des Alevolarepithels, sondern liegen in der Alveole selbst *auf* dem Epithel (Abb. 29.5).

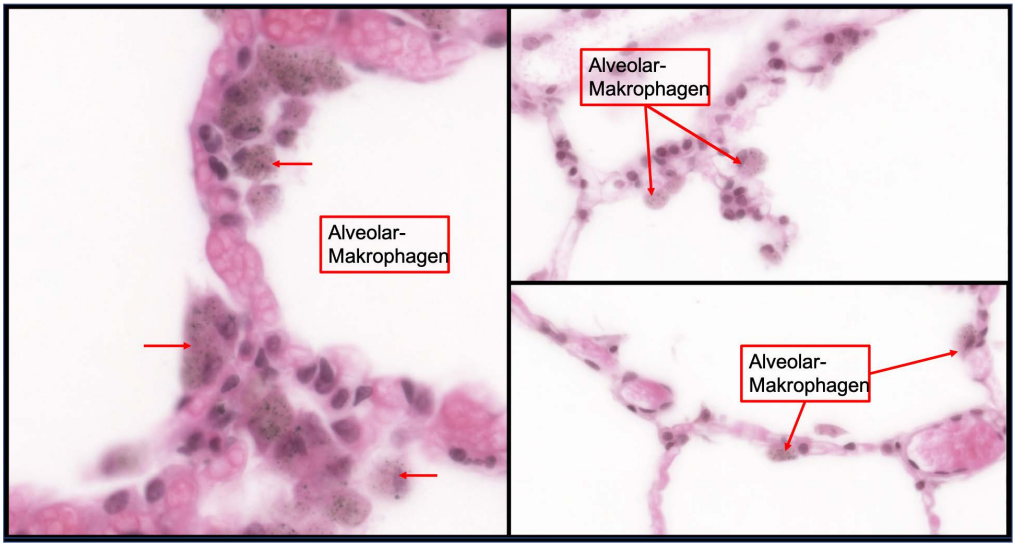

Abbildung 29.5: Das HE-Präparat einer menschlichen Lunge zeigt mit Partikeln beladene rundliche Zellen, die den Alveolarwänden lumenwärts aufgelagert sind. Sie sind lokal unterschiedlich häufig zu erkennen. Die Partikel stammen von der Alveolenoberfläche und wurden in die Alveolarmakrophagen (rote Pfeile) durch Phagozytose aufgenommen. Die Alveolarmakrophagen sind kein Bestandteil des Alveolarepithels, sondern liegen diesem apikal auf. Screenshots des Histologi@-Präparates 2-015-lunge-alveolarmakrophagen-he.

29.2.3 Strukturerhaltende Elastizität

Die Gewebe der Lunge müssen die Voraussetzungen für eine lebenslange elastische und gleichmäßige Verformung der Lunge schaffen. Ein wesentliches Element ist dabei der Reichtum elastischer Fasern im Bindegewebe der Lunge. Elastische Fasern finden sich nicht nur in der Wand der extra- und intrapulmonalen Atemwege, sondern auch in den Wänden der Alveolen. Dabei konzentriert sich das alveoläre Vorkommen elastischer Fasern auf die Alveolarsepten, also die Wandabschnitte der Alveolen, die in Richtung Ductus/Sacculus alveolaris vorspringen. Hier liegen in den Akren der Alveolarsepten deutlich massierte elastische Fasern. Sie sind bereits in Ruhe, ohne Atembewegungen, leicht angespannt und stabilisieren durch diese nach innen gerichtete elastische Zugkraft die Alveolarsepten.

Die durchgehende elastische Verbindung durch die Atemwege und ihre Konzentration an den Enden der Alveolarsepten hält die Atemwege – vor allem im Bereich der Alveolen – unter ständiger biomechanischer Spannung. Wird dieses elastische Netzwerk unwirksam, weil sich z. B. die elastischen Fasern in den Alveolarwänden zurückbilden, so können sich die Alveolarsepten zurückbilden und sogar ganz verstreichen. Statt vieler kleiner Alveolen entstehen größere Bläschen und die Austauschfläche verringert sich. Diese Mechanismen tragen zum Entstehen von Emphysemen der Lunge bei.

29.2.4 Die besondere Kreislaufstruktur der Lunge

In der Lunge existieren zwei Kreisläufe nebeneinander.

- Der **Pulmonalkreislauf** umfasst die Vasa publica der Lunge und ist Teil des Niederdrucksystems (Abb. 29.6). Dieser Kreislauf führt dasselbe Herzzeitvolumen wie der allgemeine Körperkreislauf. Der Widerstand im pulmonalen Kreislauf ist außerordentlich gering, die Arterien und Venen sind großlumig. Wegen der niederen Druckverhältnisse weist die Wandstruktur der Arterien des Pulmonalkreislaufs keine so ausgeprägte Media auf, wie das bei den muskulären Arterien des allgemeinen Kreislaufs der Fall ist. Die Unterscheidung zwischen pulmonalen Arterien und Venen im Schnitt wird deswegen am sichersten anhand ihrer Position zu den Luftwegen getroffen. Die großlumigen pulmonalen Arterien verzweigen sich mit dem Bronchialbaum und ihre Anschnitte sind meist in unmittelbarer Nähe der Anschnitte des Bronchialbaums zu finden (Abb. 29.6). Kleinlumige Anschnitte von Arterien mit deutlicher Media neben Bronchien gehören i. d. R. zum Bronchialkreislauf. Die Pulmonalvenen verlaufen entfernt vom Bronchialbaum im Lungengewebe (Abb. 29.6). Das Kapillarbett des Pulmonalkreislaufs ist das alveoläre Kapillarbett. Die Pulmonalgefäße sind die Vasa publica der Lunge.
- Der **Bronchialkreislauf** ist Teil des Hochdrucksystems und damit des allgemeinen Kreislaufsystems. Die Arterienäste dieses Kreislaufs verzweigen sich – viel kleinlumiger als die Pulmonalarterien und mit deutlicher Media – ebenfalls mit dem Bronchialbaum. Dieser Kreislauf hatte während der Schwangerschaft die Aufgabe, die sich entwickelnde Lunge zu versorgen. Seine Gefäße sind nach Beginn der Atmung postnatal noch vorhanden. Die Venen dieses Kreislaufs drainieren ebenfalls in die Pulmonalvene und enthalten sauer-

stoffarmes, venöses Blut. Durch diese kleinvolumige konstante Beimengung kann die Sauerstoffsättigung in der Pulmonalvene nur theoretisch 100 % erreichen; sie liegt realiter knapp darunter. Die Bronchialarterien können auch als Vasa privata der Lunge bezeichnet werden.

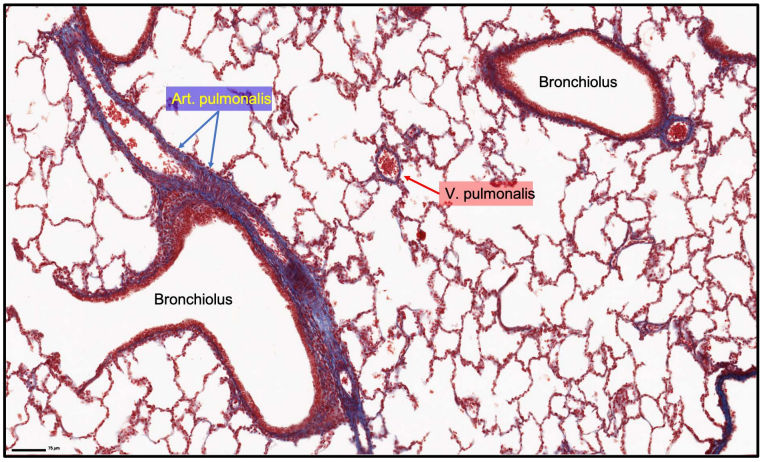

Abbildung 29.6: Die Vasa publica der Lunge gehören zum Pulmonalkreislauf, dessen Arterien sich mit dem Bronchialbaum verzweigen. Sie werden darum in unmittelbarer Nähe von Bronchi oder Bronchioli angeschnitten. Die Pulmonalvenen verlaufen im Lungenparenchym unabhängig vom Bronchialbaum. Screenshot des Histologi@-Präparates 2-013n-lunge-schwein-azan.

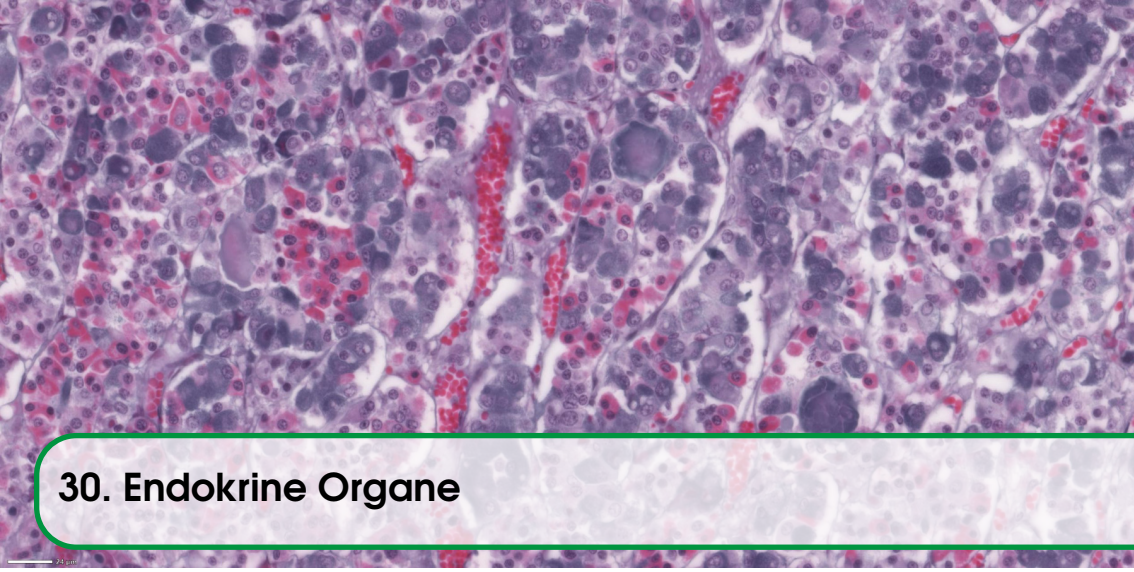

30. Endokrine Organe

Lernziele: Endokrine Organe

- Definition: endokrin
- Struktur, Funktion, Embryologie von Adenohypophyse und Neurohypophyse
- Zelltypen der Adenohypophyse und ihre Hormone
- Funktion und Zielorgane der adenohypophysären Hormone
- Regulation der Adenohypophyse durch den Hypothalamus
- endokriner Regelkreis (negativer Feedback)
- Definition Neurosekretion. Was sind neurohämale Regionen?
- Zellen der Neurohypophyse
- Bildungsort, Transport, Freisetzung, Funktion und Zielorgane der neurohypophysären Hormone
- Struktur und Funktion der Schilddrüse, Follikelepithelzelle
- Mechanismus und Regulation der Thyroxinbildung und -sekretion
- parafollikuläre Zellen, Zielorgan und Funktion des Calcitonins
- Struktur und Funktion der Nebenschilddrüse
- Zielorgan und Funktion des Parathormons
- Anatomie und Embryologie der Nebenniere
- zonale Gliederung und Funktion der Nebennierenrinde
- Nebennierenrindenhormone, Zielorgane und Funktion
- Struktur und Funktion des Nebennierenmarks

Kurspräparate zur :

1. Hypophyse, Chrom-Hämalaun/Phloxin (Gomori) (2-021-hypophyse-chrom-haemalaun-phloxin-gomori)
2. Glandula thyroidea, HE (2-018-glandula-thyroidea-he)
3. C-Zellen in der Glandula thyroidea, IHC Calcitonin (1-085-glandula-thyroidea-c-zellen-immun)
4. Glandula parathyroidea, HE (2-023-glandula-parathyroidea-he)
5. Nebenniere, Mensch, HE (2-022-nebenniere-he), vergleichend mit Nebenniere, Chromatfixierung Hämalaun (2-024-nebenniere-

chromatfixierung-haemalaun)
6. Pankreas, B-Zellen, IHC Insulin (2-085-pankreas-macaca-insulin), direkt vergleichend mit Pankreas, A-Zellen, IHC Glucagon (2-100-pankreas-macaca-glucagon) und der fluoreszenten Kombinationsfärbung Pankreas, IHC Insulin (grün) und Glucagon (rot), konfokal, Fluoreszenz (2-080-pankreas-macaca-insulin-glucagon)

Die klassischen endokrinen Organe sind endokrine Drüsen, die ihr Sekret (manchmal auch Inkret genannt) ins Innere des Körpers abgeben, aber nicht an eine innere oder äußere Körperoberfläche. Der Begriff der endokrinen Organe, wie er hier in der Histologie verwendet wird, hat historische Wurzeln und bezieht sich auf Zuordnungen zu klinischen Fächern. Diejenigen endokrinen Organe, die in diesem Kapitel besprochen werden, fallen klinisch mit ihrem Erkrankungsspektrum im Wesentlichen in die Zuständigkeit der Inneren Medizin und ihres Teilfachs Endokrinologie. So werden zum Beispiel die Gonaden, obwohl sie sicher zu den endokrinen Organen gezählt werden müssten, nicht zum Inhalt dieses Kapitels. Sie werden bei den Geschlechtsorganen besprochen und sind auch in der Klinik in anderen Fachdisziplinen als der Inneren Medizin beheimatet (nämlich in der gynäkologischen bzw. andrologischen Endokrinologie).
Die klassischen endokrinen Organe sind:

- Hypophyse
- Epiphyse
- Nebenniere
- Schilddrüse
- Nebenschilddrüse
- Inselapparat des Pankreas

Die in diesem Kapitel zusammengestellten Organe gehören zu denjenigen Organen, an denen wissenschaftsgeschichtlich die endokrine Aktivität von Organen sehr früh entdeckt und untersucht worden ist. Nach aktuellem Stand sind weitere Organe, die nicht zu dem Kreis der endokrinen Organe gerechnet werden, aktiv mit der Freisetzung von Botenstoffen beschäftigt. Ein Beispiel ist der atriale natriuretische Faktor aus dem Herzen, aber auch die vielfältigen Zytokine, die das Immunsystem regulieren. Mit diesen Vorbemerkungen und dem Hinweis auf die im Detail gar nicht so einfache Abgrenzung zwischen endokrin aktiven und nicht endokrin aktiven Organen können eine Reihe von Gemeinsamkeiten endokriner Sekretion beobachtet werden.

Gemeinsame Grundmerkmale endokriner Sekretion

- Auch bei endokrinen Drüsen ist das sezernierende Gewebe typischerweise ein Epithelgewebe, aber im Unterschied zu exokrinen Drüsen ist die Geometrie der Sekretion verändert.
- Endokrine Sekretion erfolgt am basalen Zellpol, im Gegensatz zu exokriner Sekretion; exokrine Sekretion erfolgt am apikalen Zellpol.
- Sekret = Inkret wird nicht an eine Körperoberfläche, sondern i. d. R. in das Blut abgegeben.
- Die Zielzellen mit den passenden Rezeptoren können weit voneinander entfernt sein.
- Autokrinie: Sekret wirkt auf die sezernierende Zelle selbst zurück.
- Parakrinie: Die Zielzelle wird über Diffusion durch das Interstitium (kein Bluttransport) erreicht.

- Rezeptoren für die Hormone in den Zielzellen können membranständig sein; dies ist i. d. R. bei solchen Hormonen der Fall, die selbst Proteine sind. Proteine können Zellmembranen nicht durchdringen und müssen an der Außenseite der Zelle andocken.
- Rezeptoren für die Hormone in den Zielzellen können intrazellulär (zytosolisch) vorliegen, wenn das betreffende Hormon z. B. ein Steroidhormon ist. Steroidhormone können durch Zellmembranen hindurch diffundieren und damit auch Rezeptoren im Zellinneren erreichen.
- Dem Begriff *Hormon* kann eine gewissen Unschärfe nicht abgesprochen werden. Er überschneidet sich mit den Begriffen Transmitter, Zytokin, Signalsubstanz, Mediator, Wachstumsfaktor …

30.1 Kooperation und Regulation – Feedback-Loops und Hierarchie:

Als **Feedback-Loops** oder Rückkopplungsschleifen bezeichnet man die Rückwirkung eines sezernierten Hormons oder eines von ihm direkt verursachten Effektes auf die endokrin aktive Zelle. Solche Loops können aktivierend zurückwirken oder auch inhibitorisch wirken (beispielsweise hemmt ein hoher T3-Spiegel die Freisetzung von TRH).
Hierarchien und Wirkungsketten endokriner Drüsen entstehen, wenn mehr als eine endokrine Drüse in Reihe hintereinander von ihren jeweiligen Hormonen aktiviert/inhibiert werden. So wird zum Beispiel das Follikelepithel der Schilddrüse durch TSH stimuliert und Somatostatin hemmt die Freisetzung von GH.
Auch durch Einflüsse des vegetativen Nervensystems kann die Produktion von Hormonen reguliert werden. In besonderem Ausmaß ist das beim Nebennierenmark der Fall, das selbst als Paraganglion – also als modifizierter Teil des vegetativen Nervensystems – embryologisch angelegt wurde.

30.2 Glandula pituitaria: Hypophyse



Eine erste (sehr allgemeine) Übersicht

- Die Hypophyse (Gl. pituitaria) besteht aus zwei Anteilen unterschiedlicher Herkunft: *Neurohypophyse* (Hypophysenhinterlappen: HHL) und *Adenohypophyse* (Hypophysenvorderlappen: HVL).
- Die Neurohypophyse ist ein Teil des Hypothalamus (Diencephalon).
- Die Adenohypohyse gliedert sich vom ektodermalen Stomodaeum ab und legt sich an die Neurohypophyse an.
- Die Hypophyse ist *die* Schnittstelle von zentral-neuronaler und peripher-endokriner vegetativer Regulation.

Entwicklungsgeschichtlich speist sich die Hypophyse aus zwei verschiedenen Quellen. Zum einen ist ein Teil dieses endokrinen Organs (die Adenohypophyse) aus dem ektodermalen Stomodaeum hervorgegangen, d. h. dem Epithel des späteren Rachendaches. Die Adenohypophyse

entwickelt sich als epitheliale Verdichtung, die sich nach oben aus dem Rachenbereich entfernt und dabei den direkten Kontakt zum Rachendach verliert. Es kommt dabei auch zur Mitnahme eines kleinen Teils des Rachens, der sogenannten Rathkeschen Tasche.
Zum anderen entwickelt sich aus dem Hypothalamus – einem Teil des Zwischenhirns (Diencephalon) – nach kaudal in Richtung Rachendach eine Vorwölbung, die zur Neurohypophyse wird und aus Nervengewebe besteht. Allerdings sind in der Neurohypophyse keine Zellkörper (Perikaryen) von Neuronen vorhanden. Die Neurohypophyse enthält nur Gliazellen (hier werden sie als Pituizyten bezeichnet) und die Axone hypothalamischer (nicht: hypophysärer) Neurone, die hier enden. Die Neurosekrete der Neurohypophyse werden also im Hypothalamus produziert, danach – ganz analog zu Transmittern – anterograd axonal in Vesikeln in die Neurohypophyse transportiert und dort freigesetzt.
Die beiden Anteile der Hypophyse treffen sich und lagern sich zusammen. Dabei bleiben in der Kontaktzone follikuläre, flüssigkeitsgefüllte Hohlräume stehen, die interindividuell sehr unterschiedlich groß sein können. Diese Kontaktzone wird später als Mittellappen bezeichnet; die Hohlräume sind die Kolloidzysten. Sie werden mit der Aufstiegsbewegung der Anlage der Adenohypophyse als taschenähnliche Aussackungen des Rachenraumes nach oben mitgenommen und werden darum oft als Reste der Rathkeschen Tasche beschrieben.
Beide Teile der Hypophyse werden vom Hypothalamus kontrolliert und gesteuert. Damit ist die gesamte Hypophyse die entscheidende Schnittstelle zwischen dem Hypothalamus als dem wichtigsten vegetativen Regulationszentrum des ZNS und den von hier über endokrine Mechanismen gesteuerten peripheren Organen. Allerdings ist die Art und Weise, wie der Hypothalamus die endokrine Sekretion der beiden Teile der Hypophyse kontrolliert und steuert, sehr verschieden.

30.2.1 Neurohypophyse

Sie produziert selbst keine Hormone, sondern setzt diese nur frei. Die Produktionsstätte der beiden Hormone Oxytocin und Vasopressin sind Neurone in hypothalamischen Kerngebieten. Damit wird deutlich, dass die Neurohypophyse als ein speziell konfigurierter Ausschleusungsbereich für hypothalamische Hormone interpretiert werden kann. Die Kapillaren der Neurohypophyse weisen keine Blut-Hirn-Schranke auf, sondern sind fenestriert. Das ist eine der Grundlagen für neuroendokrine Sekretion. Bereiche des ZNS, in denen die Blut-Hirn-Schranke physiologischerweise nicht geschlossen ist – meist zum Zweck der neuroendokrinen Sekretion –, werden als *Neurohämalorgane* bezeichnet. In unmittelbarer Nachbarschaft der Neurohypophyse im Bereich des oberen Hypophysenstiels befindet sich ein weiteres Neurohämalorgan: die Eminentia mediana. Auch die Epiphyse ist ein solches Neurohämalorgan.
Die Histologie der Neurohypophyse (Abb. 30.3) zeigt neben den Zellkernen der Pituizyten (Gliazellen, keine Nervenzellen!) reichlich Kapillaren sowie Kerne von Endothelzellen. Bei geeigneter Färbung (Spezialfärbung der Hypophyse mit Chrom-Azophloxin) sind viele kleine schwarze Punkte im Gewebe zu erkennen. Diese können auch zu größeren vakuolären Gebilden (den Herring-Körperchen) konfluieren. Zwischen diesen punkt- und tropfenförmigen schwarzen Strukturen lassen sich immer wieder längliche, feine schwarze Linien erkennen. Bei dieser Spezialfärbung werden Vasopressin und Oxytocin in ihren Vesikeln innerhalb der Axone

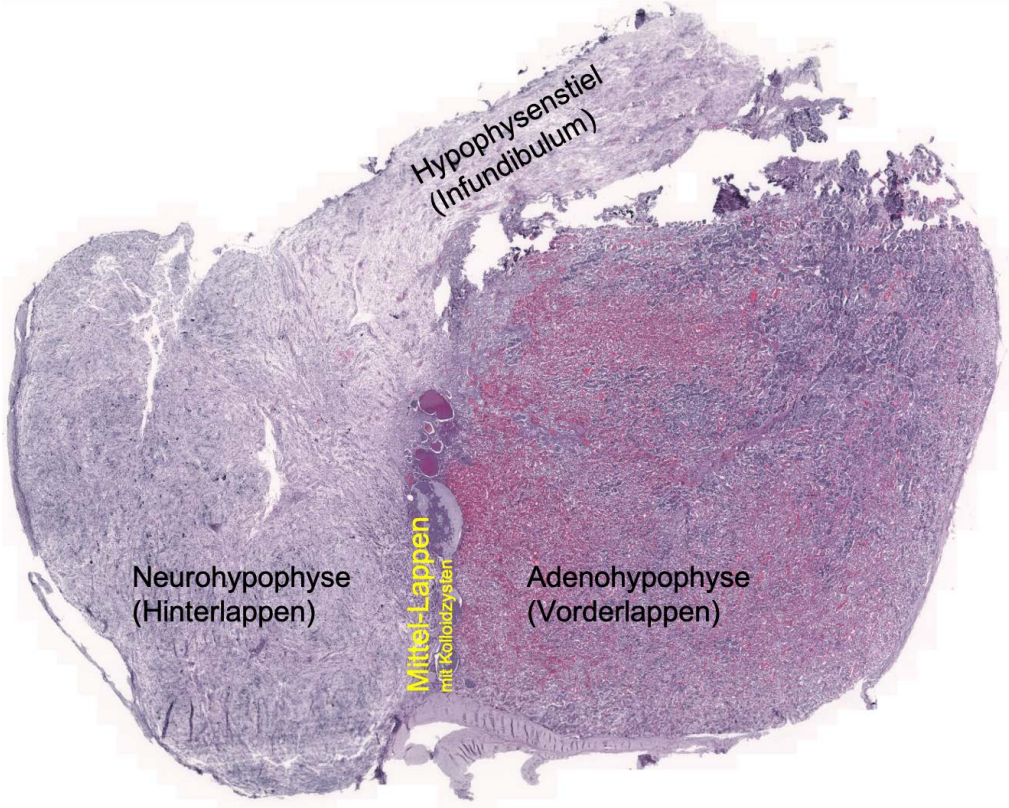

Abbildung 30.1: Die Hypophyse ist über die Neurohypophyse und den hier einstrahlenden Hypophysenstiel (Infundibulum) mit dem Hypothalamus verbunden. Neuro- und Adenohypophyse sind auch in der Übersicht schon deutlich unterschiedlich gefärbt. Der Mittellappen ist ein Relikt der Entwicklung der Hypophyse und hält variable follikuläre Strukturen (Kolloidzysten). Screenshot des Histologi@-Präparates 2-021-hypophyse-chrom-haemalaun-phloxin-gomori.

schwarz dargestellt. Kleine punktförmige Areale sind Querschnitte solcher hypothalamischer Axone, gelegentlich auch längs getroffen (länglicher, fädiger Aspekt). In den Axonen finden sich Auftreibungen mit großen Mengen der Hormone, die die Herring-Körperchen darstellen. Herring-Körperchen und Axon-Anschnitte treten gehäuft in der Nähe von Kapillaranschnitten auf.

Neurohypophyse

- reines Neurohämalorgan
- enthält *keine Nervenzellen*, nur *Gliazellen* (*Pituizyten*) und *Neuriten* (hypothalamo-hypophysäre Axone) von neuroendokrinen Zellen der Nn. *paraventricularis* (PAV) und *supraopticus* (SOP)

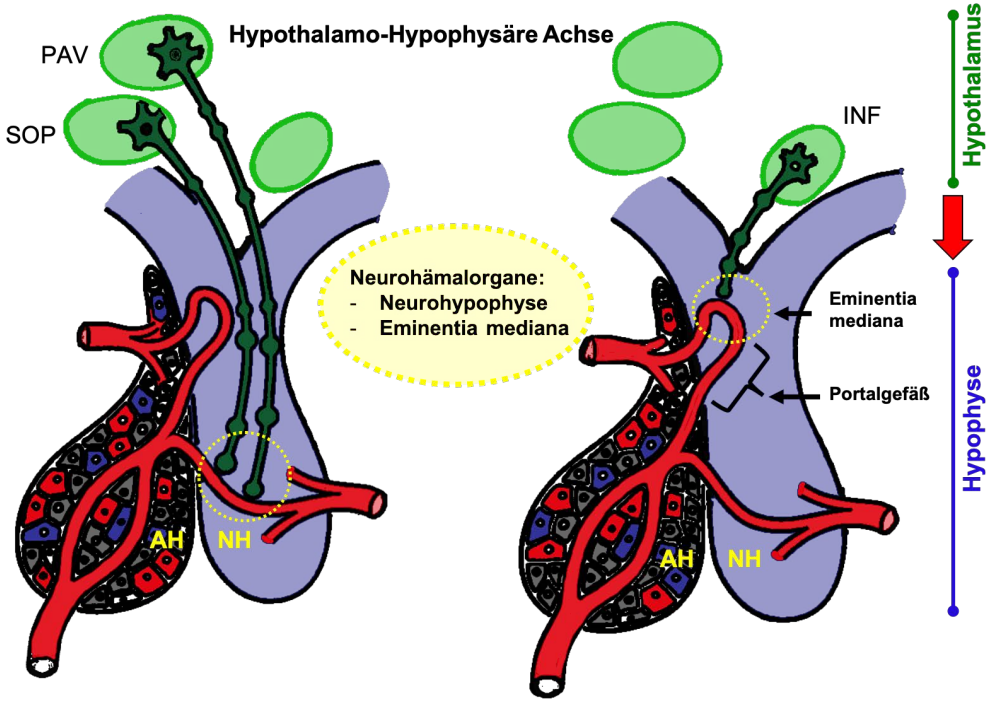

Abbildung 30.2: Der Hypothalamus mit seinen wesentlichen Kerngebieten (Nucl. supraopticus (SOP), Nucl. paraventricularis (PAV) und Nucl. infundibularis (INF)) liegt direkt oberhalb des Infundibulums und steuert alle endokrinen Funktionen der Hypophyse. In der Neurohypophyse (NH) werden im Hypothalamus produzierte Hormone axonal in die Hypophyse transportiert, dort aus den Axonen freigesetzt, wo sie im großen Kreislauf direkt auf periphere Organe wirken. Die Neurohypophyse ist damit selbst ein Neurohämalorgan. Die Adenohypophyse (AH) wird über ein weiteres Neurohämalorgan indirekt vom Hypothalamus kontrolliert, die Eminentia mediana. Hier werden Liberine und Statine des Hypothalamus in die dortigen Kapillaren freigesetzt. Dieses Prinzip ist zunächst analog zur Neurohypophyse. Die Kapillaren der Eminentia mediana drainieren aber nicht unmittelbar in den großen Kreislauf, sondern führen über ein Portalgefäßsystem zunächst alle freigesetzten Stoffe direkt in das Kapillarbett der Adenohypophyse. Damit können ein paar wenige Neurone des Nucl. infundibularis mit winzigen Mengen an Liberinen und Statinen die gesamte Hormonproduktion der Adenohypophyse indirekt steuern.

- freigesetzte Hormone: Oxytocin (gebildet im PAV) und Vasopressin (ADH, gebildet im SOP)
- enthält fenestrierte Kapillaren (Blut-Hirn-Schranke unwirksam)
- Herring-Körper: entlang der Axone immer wieder auftretende ballonartige Aufblähungen der Axone mit hormonhaltigen Vesikeln

30.2.2 Adenohypophyse

Hier ist die Kontrolle komplizierter, weil die Adenohypophyse nicht aus Nervengewebe entstanden ist und die dortigen Zellen selbst auf endokrinem Wege aktiviert/inhibiert werden

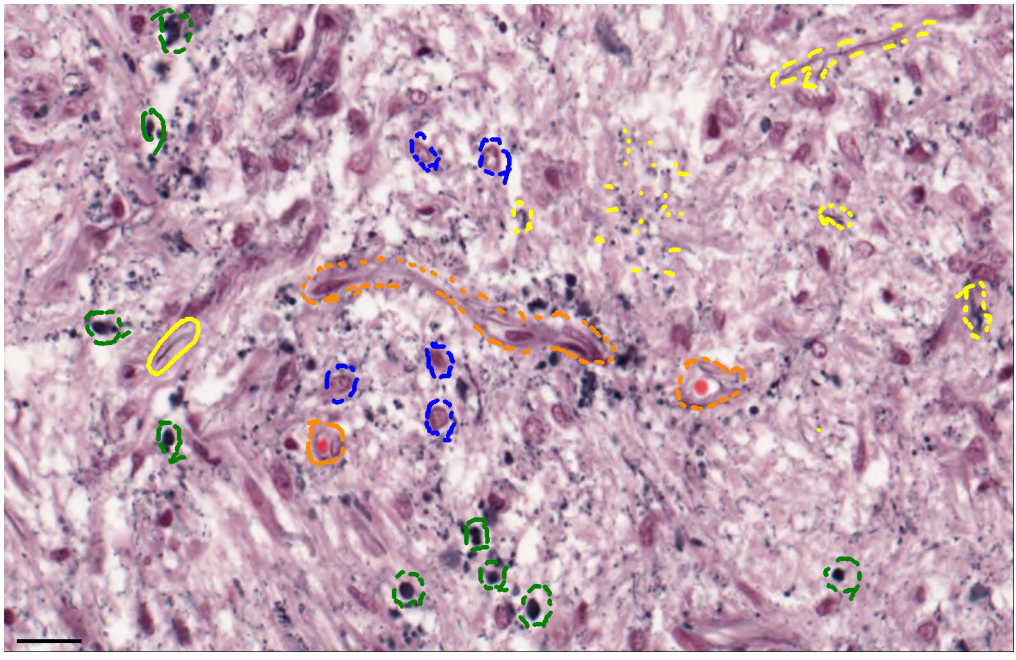

Abbildung 30.3: Die Neurohypophyse ist hier nach einer Chrom-Azophloxin-Färbung zu sehen (Spezialfärbung für die Hypophyse). Die Zellkerne, die sich in der Neurohypophyse histologisch finden lassen (Beispiele blau eingekreist), sind Kerne von Gliazellen, die hier Pituizyten heißen. Auch Endothelzellkerne treten auf. Einige Kapillaranschnitte sind durch orange Einkreisungen hervorgehoben. **Die Neurohypophyse enthält keine Perikarya von Neuronen**. Die Färbung führt dazu, dass die Neurosekrete schwarz dargestellt werden. Dabei fallen große schwarze Bereiche auf (Beispiele in grün eingekreist). Es handelt sich dabei um variköse Auftreibungen der Axone, die viele Sekretvesikel enthalten (Herring-Körperchen). Darüber hinaus finden sich viele kleine punktförmige schwarze Bereiche (durch gelbe Punkte markiert) – das sind Querschnitte von Axonen außerhalb der Herring-Körperchen. Dass es sich bei diesen Bereichen um längliche, fädige Strukturen handelt, sieht man an einigen wenigen Stellen (gelb markiert), wo Axone im Längsschnitt getroffen wurden (ist statistisch unwahrscheinlich, darum selten...). Screenshot des Histologi@-Präparates 2-021-hypophyse-chrom-haemalaun-phloxin-gomori.

müssen. Releasing- und Inhibiting-Faktoren, die die Produktion und Freisetzung der Hormone der Adenohypophyse steuern, sind Produkte hypothalamischer Neurone. Diese wichtigen Steuerungsfaktoren werden also – wie Vasopressin und Oxytocin – in hypothalamischen Neuronen produziert und dann am Axonende freigesetzt. Die Axone ziehen aber vom Hypothalamus nicht in die Neurohypophyse, sondern in die Eminentia mediana, einen stark kapillarisierten Bereich in der Abgangszone des Hypophysenstiels. Hier werden die Hormone freigesetzt, die die Zellen der Adenohypophyse steuern. Von hier gelangen sie über das hypophysäre Portalgefäßsystem ohne Umwege und unverdünnt direkt in die Adenohypophyse, wo sie dann ausreichend hoch konzentriert ankommen, um ihre steuernde Wirkung zu entfalten.

In der Adenohypophyse findet sich ein färberisch äußerst buntes Zellbild. Neben stark rot gefärbten Zellen (azidophile Zellen) finden sich Zellen mit tiefblauem Zytoplasma (basophile Zellen) sowie Zellen, deren Zytoplasma sich weder stark baso- noch stark eosinophil färbt

Hormon	Ort (Bildung)	Ort (Freisetzung)	Ort (Wirkung)	Effekt
Oxytocin	Hypothalamus (PAV)	Neurohypophyse	Uterus, Brustdrüse	Wehen, Milchfluss
ADH	Hypothalamus (SOP)	Neurohypophyse	Arteriolen, Sammelrohre	Blutdruck↑, Wasserretention

Tabelle 30.1: Hormone, die in der Neurohypophyse freigesetzt werden. PAV: Nucleus paraventricularis, SOP: Nucleus supraopticus.

Hormon		Färbbarkeit	Wirkungsort	Effekt
Wachstumshormon		**acidophil**	**Hepatozyt** **A-Zelle Pankreas**	**Somatomedinfreisetzung** **Glucagonfreisetzung**
Prolaktin (PRL)		**acidophil**	**Epithel der Gl. mammaria**	**Milchbildung**
Gonadotrope Hormone	**FSH**	**basophil**	**Ovar: Follikelepithel** **Hoden: Sertoli-Zelle**	**Follikelreifung** **Spermatogenese**
	LH	**basophil**	**Ovar: Theca interna** **Hoden: Leydig-Zelle**	**Androgenbildung** **Testosteronbildung**
Glandotrope Hormone	**TSH**	**basophil**	**Schilddrüse: Follikelepithel**	**Bildung von T_3 und T_4**
	ACTH	**basophil**	**Nebennierenrinde:** **Zona fasc. und ret.**	**Glucocorticoide und Androgene**

Tabelle 30.2: Zusammenstellung der wichtigsten Hormone der Adenohypophyse. Bei den gonadotropen Hormonen wird hier die Kooperation der Hüllgebilde des Follikels (Theca und Granulosa) nicht berücksichtigt. Dies wird im Detail bei den Geschlechtsorganen abgehandelt. Die Androgenproduktion der Theca und auch der Nebennierenrinde bezieht sich auf schwach androgen wirksame Vorläufer (z. B. DHEA) der Androgen- und Östrogensynthese.

(chromophobe Zellen). Die hormonbildenden Zellen der Adenohypophyse sind vor allem die eosinophilen Zellen sowie die basophilen Zellen. Die chromophoben Zellen sind eine heterogene Zellgruppe. Neben Stamm- und Reservezellen gibt es hier sehr wahrscheinlich Zellen, die gerade ihre gesamte Hormonfracht abgegeben haben und/oder zur Neusynthese noch aktiviert werden müssen. Die Zellen liegen locker in Gruppen angeordnet zusammen; die Gruppen sind durch dünne und unvollständige Bindegewebsschranken unterteilt, in denen ein hochdichtes Kapillarnetz vorliegt. Dieses äußerst bunte Zellbild ist typisch für die Adenohypophyse und in dieser Form in keiner anderen exo- oder endokrinen Drüse anzutreffen.

In der Grenzregion zwischen Adeno- und Neurohypophyse finden sich einige Besonderheiten: zum einen sind dies die individuell variabel großen Zysten im Bereich dieser Verschmelzungszone; zum anderen findet man im Gewebe der Neurohypophyse dieser Grenzregion als Einzelzellen oder als Gruppen eingestreute basophile Zellen der Adenohypophyse, die hier eigentlich nichts zu suchen haben. Dieser Vorgang wird als Basophilen-Invasion bezeichnet und ist bis heute in

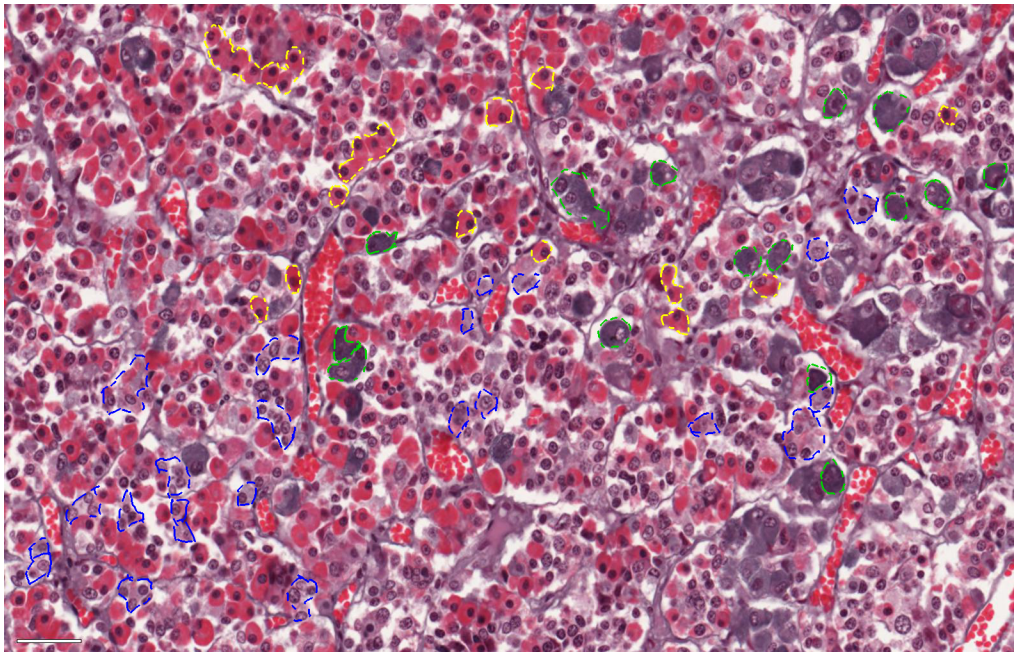

Abbildung 30.4: Die Adenohypophyse zeigt ein außerordentlich buntes Zellbild, an dem sie auch leicht erkannt werden kann. Die Zellen liegen in Gruppen zusammen, die durch unvollständige Bindegewebssepten getrennt sind. Zwischen den Zellgruppen finden sich großlumige Kapillaren (hier noch mit Erythrozyten gefüllt). Beispiele für azidophile Zellen (gelb markiert), basophile Zellen (grün markiert) und chromophobe Zellen (blau markiert) sind hervorgehoben. Screenshot des Hitologi@-Präparates 2-021-hypophyse-chrom-haemalaun-phloxin-gomori.

seiner Bedeutung nicht verstanden. Ein Krankheitswert ist damit offenbar nicht verbunden. Es ist aber ungewöhnlich, dass epitheliale Zellen einfach in andere Gewebe (hier in Nervengewebe) einwandern.

30.3 Glandula pinealis: Epiphyse

Auch die Epiphyse ist ein Neurohämalorgan, in dem sich fenestrierte Kapillaren befinden und die Blut-Hirn-Schranke a priori nicht vollkommen geschlossen ist. Das Hormon, das hier freigesetzt wird, ist das Melatonin. Es wird nur im Dunkeln sezerniert. Bei Tageslicht sinkt die Freisetzung bzw. wird ganz unterdrückt. Die neurosekretorischen Zellen der Gl. pinealis bekommen folglich Informationen aus dem optischen Apparat des ZNS. Verbindungen gibt es mit dem im Hypothalamus liegenden Nucleus suprachiasmaticus sowie direkt mit kontralateralen Bereichen der Retina (Tractus retinohypothalamicus). Der Nucleus suprachiasmaticus wird als wichtiger Taktgeber in den Zeitsystemen des Körpers betrachtet. Das Melatonin und die Gl. pinealis werden daher auch mit der circadianen Rhythmik des Körpers in Verbindung gebracht.

Die neurosekretorischen Zellen werden als Pinealozyten bezeichnet und sind helle, polygonale Zellen mit einem relativ schwach färbbaren Kern. Sie sind umgeben von speziell ausgeformten Astrozyten, die hier als interstitielle Zellen (ist trotz dieses Namens aber kein Bindegewebe) bezeichnet werden. Neben diesen beiden Zelltypen der Gl. pinealis finden sich noch Nervenfasern, die aus anderen Regionen des ZNS in die Epiphyse einstrahlen. Eine Besonderheit ist dabei, dass diese Fasern beim Eintritt in die Epiphyse ihre Markscheide verlieren. Oligodendrozyten, die diese in der Epiphyse ausbilden könnten, gibt es hier nicht. In der Gl. pinealis bilden sich im Lauf des Lebens – beginnend bereits im zweiten Lebensjahrzehnt – kalkhaltige Ablagerungen. Diese führen dazu, dass dieser kleine Bestandteil des ZNS in Röntgenverfahren, auch im CT, hervorragend zu sehen und natürlicherweise kontrastiert ist. Da die Epiphyse unpaarig genau in der Mittellinie des ZNS liegt, kann dieser Punkt zur Abschätzung möglicher Masseverlagerungen im ZNS genutzt werden.

30.4 Nebenniere (Glandula adrenalis)

Sie ist ein endokrines Compoundorgan, das aus zwei Teildrüsen besteht:

- Nebennierenrinde, produziert Steroidhormone
- Nebennierenmark, produziert Noradrenalin und Adrenalin

Die Produktion von Steroidhormonen in den Zellen der Nebennierenrinde zeigt sich bereits durch die für solche Zellen typische Morphologie (Abb. 30.5). Die Zellen sind groß, mit schaumig wirkendem Zytoplasma und großen Zellkernen, die oft auch gut sichtbare Nucleoli aufweisen. Der vakuoläre Aspekt des Zytoplasmas kommt durch die – unter anderem Cholesterin enthaltenden – Vesikel in den Zellen. Dort werden Ausgangs- und Zwischenstoffe der Steroidsynthese gelagert, die als primäres Edukt Cholesterin hat. Die Inhaltsstoffe sind hydrophob und lösen sich in der histologischen Aufarbeitung aus den Zellen heraus. In unmittelbarer Nachbarschaft sind häufig Anschnitte von Kapillaren. Elektronenmikroskopisch finden sich Mitochondrien vom Tubulustyp und ein ausgeprägtes glattes ER.

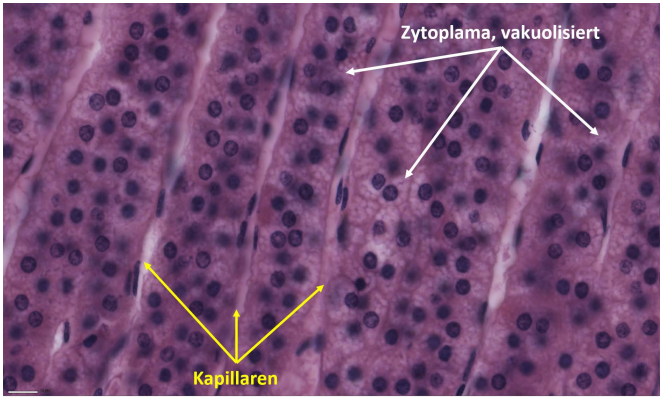

Abbildung 30.5: In der Zona fasciculata der Nebennierenrinde fällt die parallele Anordnung der Kapillaren (gelbe Pfeile) und der zwischen den Kapillaren liegenden endokrinen Zellen auf. Die endokrinen Zellen zeigen das typische vakuolenreiche Zytoplasma (weiße Pfeile) und die runden Zellkerne steroidhormonproduzierender Zellen. Im Elektronenmikroskop wären sowohl die Dominanz des glatten ER als auch die Mitochondrien vom Tubulus-Typ erkennbar. Screenshot des Histologi@-Präparates 2-022-nebenniere-he.

Die beiden Teildrüsen in Rinde und Mark sind durch ein gemeinsames Kreislaufsystem verbunden. Anders als in vielen großen parenchymatösen Organen treten die Arterien und Venen nicht gemeinsam in einem Organhilus ein und aus, vielmehr treten die aus insgesamt drei arteriellen Gefäßstämmen kommenden Arterien (Arteriae suprarenalis superior, media, und inferior) von außen an die Kapsel heran und verzweigen sich in dieser Kapsel. Von dort dringt das Kapillarnetz in die Tiefe und durchzieht die Rinde. Die zonale Schichtung der Rinde spiegelt dabei die zugrundeliegende Hauptverlaufsrichtung der Kapillaren wider. In der Zona glomerulosa sind die Kapillaren eng und stark verzweigt, in der Zona fasciculate sind die Kapillaren lang und unverzweigt und in der Zona reticularis weiten sie sich fast sinusoidal auf und sind wiederum stark verzweigt, bevor sie in das Kapillarnetz des Marks übergehen (Abb. 30.6). Das Kapillarnetz erzwingt die Anordnung der endokrinen Zellen, nicht umgekehrt. Die Venen der Nebennieren befinden sich im Mark. Es herrscht also eine Richtungsvorgabe im Gefäßnetz, die von außen nach innen weist. Die Steroidhormone – die Produkte der Rinde – kommen damit unverdünnt direkt im Mark der Nebenniere an. Dort herrscht eine der höchsten Steroidhormonkonzentrationen im menschlichen Körper. Bereits hier liegt eine erste Auswirkung dieses Gefäßsystems verborgen. Das Mark der Nebennieren besteht aus Sympathicoblasten. Diese Zellen stammen aus der Neuralleiste und reifen an verschiedenen Stellen im Körper zu Nervenzellen des vegetativen Nervensystems heran. Dabei bilden sie Axone und Dendriten aus, wie das von Nervenzellen zu erwarten ist. Nicht so die Sympathicoblasten im Mark der Nebennieren. Sie produzieren zwar Neurotransmitter des vegetativen Nervensystems als Hormone, bilden aber typischerweise keine neuronale Morphologie aus. Diese Unterdrückung neuronaler Differenzierung wird u. a. auf die hohen Steroidhormonkonzentrationen im Mark zurückgeführt. Neben dieser Kooperation beim Erhalt des Gesamtorgans gibt es noch eine weitere funktionelle Rolle dieses von außen nach innen gerichteten Blutflusses:

- Die Morphologie des Kapillarbettes bestimmt die Zonengliederung der Rinde:
  - Im Außenbereich der Rinde verlaufen die Kapillaren verschlungen und sind vielfach durch Anastomosen miteinander verbunden. Das zwingt die steroidhormonproduzierenden Zellen in eine lockere, in Gruppen gegliederte Anordnung: **Zona glomerulosa**.
  - Von der Zona glomerulosa aus laufen lange und gerade Kapillaren in Richtung Mark und bringen die steroidhormonproduzierenden Zellen in eine säulen- oder strangartige Anordnung, wobei die Säulen ebenfalls von außen nach innen gerichtet sind: **Zona fasciculata**.
  - Im Übergangsbereich zum Mark erweitern sich die Kapillaren sinusoidal und weisen zahlreiche Anastomosen auf. Die steroidhormonproduzierenden Zellen befinden sich in den nunmehr netzartig sichtbaren Maschen dieser sinusoidal erweiterten Kapillaren: **Zona reticularis**.
- Die Flussrichtung in der Rinde unterstützt die biochemische Werkbank (Abb. 30.6 und Tab. 30.3) entlang des Blutstroms:
  - In der **Zona glomerulosa** werden bevorzugt **Mineralocorticoide** produziert. Pregnenolon, das im ersten wichtigen Syntheseschritt aus Cholesterin gebildet wird, ist nicht nur der Ursprung für die Synthese der Mineralocorticoide, sondern auch der

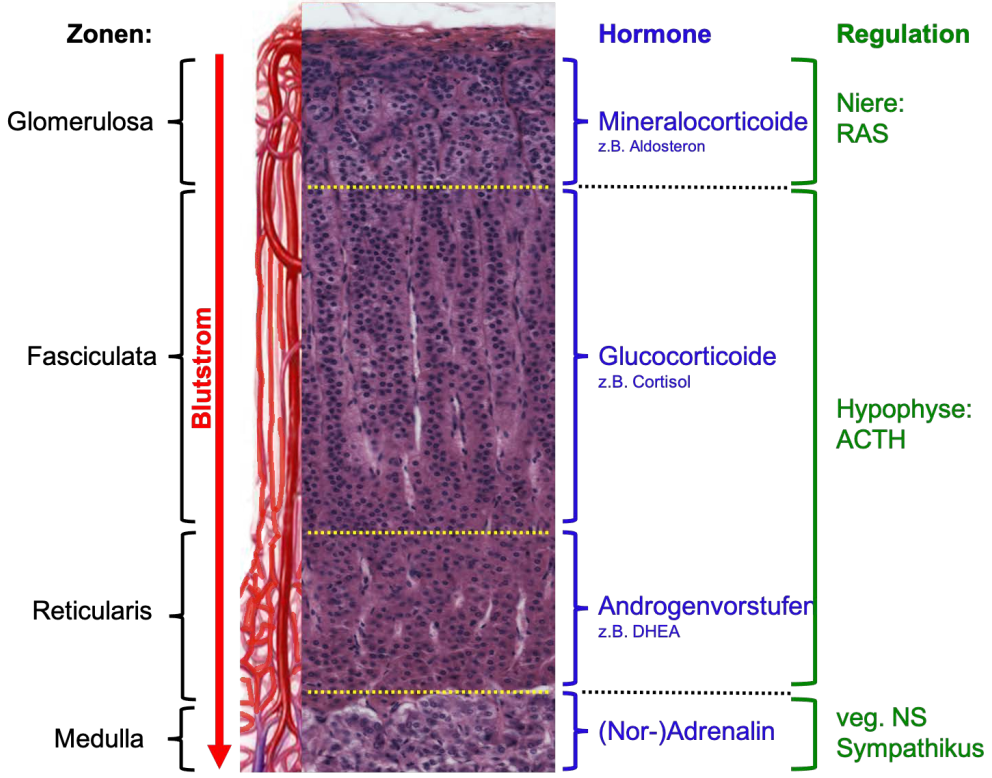

Abbildung 30.6: Die Struktur-Funktionsbeziehungen in der Nebenniere sind äußerst komplex. Die Nebenrinde wird in der Zona glomerulosa von der Niere (über das Renin-Angiotensin-System (RAS)) gesteuert, nicht von der Hypophyse. Die Zona fasciculata und reticularis werden von der Hypophyse über ACTH gesteuert. Obwohl die Rinde unterschiedlich gesteuert und kontrolliert wird, stellt die gesamte Rinde eine Werkbank für die Produktion von Steroidhormonen dar, bei der frühe Stufen außen und komplexere Steroide innen produziert werden. Der gerichtete Blutstrom unterstützt diesen Werkbankcharakter maßgeblich. Das Nebennierenmark und seine Sympathicoblasten werden von Axonen des Sympathikus erreicht und gesteuert. Screenshot des Histologi@-Präparates 2-022-nebenniere-he.

Glucocorticoide. Es erreicht auf dem Blutstrom auch die Zona fasciculata.

- In der **Zona fasciculata** werden **Glucocorticoide** produziert, aber eben nicht nur de novo (aus Cholesterol), sondern auch auf Basis der bereits in der Zona glomerulosa geleisteten Vorarbeit (Synthese von Pregnenolon). Der erste Schritt in Richtung Glucocorticoide ist die Synthese von 17α-Hydroxypregnenolon. Diese Substanz ist nicht nur der Startpunkt der Glucocorticoidsynthese, sondern auch der Startpunkt der Androgensynthese. Es erreicht auf dem Blutstrom die Zona reticularis.
- In der **Zona reticularis** werden – u. a. auf Basis von 17α-Hydroxypregnenolon aus der Zona fasciculata als Edukt – **Vorläufer der Androgene**, vor allem Dehydro-

Hormone	Ort (Bildung)	Stimuliert durch	Haupteffekt
Mineralocorticoide **Bsp: Aldosteron**	**Rinde:** Z. glomerulosa	**Angiotensin II**	**Niere:** Steigerung der Wasser- und Salzretention
Glucocorticoide **Bsp: Cortisol**	**Rinde:** Z. fasciculata, Z. reticularis	**ACTH**	**Leber:** Aktivierung von Enzymen der Gluconeogenese
Sexualsteroide **Bsp: DHEA**	**Rinde:** Z. fasciculata, Z. reticularis	**(ACTH)**	**sek. Geschlechtsorgane:** Umwandlung in Geschlechtshormone
Katecholamine **(Nor-)Adrenalin**	**Mark**	**Sympathikus**	**Kreislauf:** Aktivierung **Leber:** Glykogenolyse

Tabelle 30.3: Zusammenstellung der wichtigsten Hormone und endokrinen Regelkreise, in die die Nebenniere eingebunden ist.

epiandrosteron (DHEA), produziert. Diese sind selbst nur sehr schwach wirksame Androgene, aber sie können z. B. in den Gonaden in das hochwirksame Androgen Testosteron oder auch zu Östrogen umgesetzt werden.

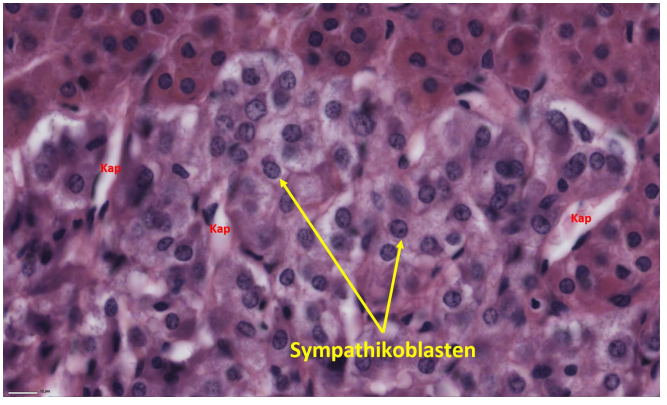

Abbildung 30.7: Die Sympathicoblasten des Nebennierenmarks (unterer und zentraler Bildbereich, gelbe Pfeile) liegen in Gruppen eingestreut zwischen dem Kapillarnetz (Kap) des Marks. Screenshot des Histologi@-Präparates 2-022-nebenniere-he.

Eine Besonderheit des venösen Teils des Kreislaufs der Nebenniere sind die Drosselvenen im Nebennierenmark. Dort finden sich großlumige Venen, in deren Wand dicke Polster glatter Muskulatur auffallen. Das ist ungewöhnlich. Diese Muskelpolster haben Drosselfunktion und können die Durchmesser der abführenden Venen verringern. Dadurch wird der Blutfluss aus der Nebenniere und damit der Eintrag von Hormonen der Nebenniere in den großen Kreislauf herabgesetzt. Außerdem werden durch die Drosselung auch die biochemischen Fließgleichgewichte in der Nebennierenrinde beeinflusst. Der Effekt der Drosselung ist demnach komplex. Wird die Drosselung aber abrupt aufgehoben, kommt es zu einem pulsartigen Ausstrom stark

homonangereicherten Blutes, was sowohl akute Reaktionen des Kreislaufs und des Herzens (Noradrenalin, Adrenalin) als auch mittelfristige Reaktionen auf Stress unterstützen bzw. anstoßen kann (Glucocorticoide).

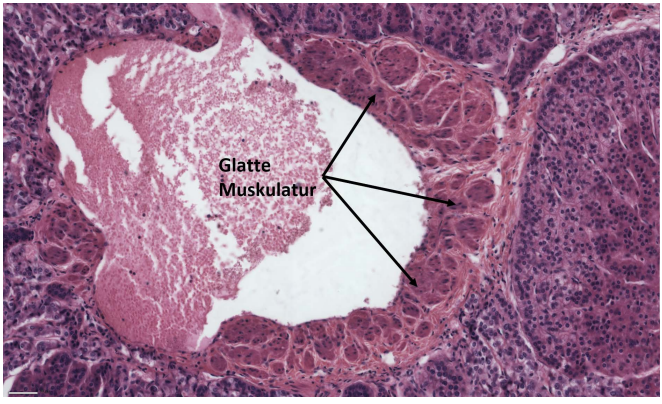

Abbildung 30.8: Die großen drainierenden Venen des Nebennierenmarks zeigen einen atypischen Wandbau, weil sich muskuläre Polster (Intimapolster, Pfeile) finden, die das Lumen verengen können. Diese Venen können also den Blutfluss durch die Rinde und das Mark vermindern und bei Erschlaffung in kurzer Zeit große Mengen an Hormonen aus der Nebenniere freisetzen. Diese Mechanismen sind beim Menschen aber nur noch rudimentär vorhanden. Screenshot des Histologi@-Präparates 2-022-nebenniere-he.

30.5 Schilddrüse (Glandula thyreoidea)

Die Schilddrüse liegt als parenchymatöses Organ vor dem Schildknorpel des Kehlkopfes und hat daher auch ihren Namen. Sie hat sich aus Zellen der Schlundtaschen entwickelt und ist entwicklungsgeschichtlich aus dem Rachenraum (genauer genommen: aus dem Bereich des Zungengrundes) in ihre endgültige Position deszendiert. Dieser Deszensus ist relativ ungenau kontrolliert und weist häufig Abweichungen auf. So kann Drüsengewebe der Schilddrüse in Form von versprengten kleinen Ansammlungen immer wieder auf dem ganzen Deszensusweg zwischen Zungengrund und Larynx angetroffen werden. Auch kann der Deszensus in Teilen weiter hinabführen – bis ins obere Mediastinum. Phänomene wie die Zungengrundstruma oder auch Strumen im Bereich des oberen Mediastinums dokumentieren dies. Bei der szintigrafischen Detektion der Schilddrüse wird darum auch das gesamte Feld des Deszensus vom Rachen bis ins obere Mediastinum analysiert. Dabei fallen immer wieder verstreute Anteile der Schilddrüse auf. Die Schilddrüse wird endokrin von der Adenohypophyse gesteuert, die das schilddrüsenstimulierende Hormon (TSH) freisetzt. Es gibt negative Feedbackmechanismen über die Schilddrüsenhormone Trijodthyronin (T3) und Thyroxin (T4), die normalerweise zu einer stabilen und physiologisch adäquaten Konzentration von TSH im Blut führen. Histologisch fallen an der Schilddrüse zunächst die Follikel auf. Diese sind geschlossene Bläschen mit einem Durchmesser, der zumeist in der Größenordnung von 200 μm liegt, aber sehr variabel ist. Unter den endokrinen Organen sind die Follikel ein strukturelles und auch funktionelles Alleinstellungsmerkmal der Schilddrüse. Umsäumt sind sie von einem einschichtigen, meist isoprismatischen Epithel, das auf dünnen, kapillarreichen Bindgewebslamellen zwischen den Follikeln aufsetzt. Der Follikelinhalt ist typischerweise proteinreich und färbt sich eosinophil. In den Follikeln wird die Speicherform

des Hormons der Schilddrüse, das Thyreoglobulin, angereichert. Die final freigesetzten Hormone sind T4 und T3. Sie entstehen durch Aufnahme des Thyreoglobulins in die Follikelepithelzellen, lysosomalen Verdau des Thyreoglobulins und Freisetzung der Fragmente, darunter T3 und T4.



Abbildung 30.9: Die Schilddrüse fällt in der histologischen Übersicht durch die großen, homogen färbenden Hohlräume – die Follikel – auf. Diese enthalten in der Regel schwach eosinophil färbende Substanz. Die Follikel sind von einem einschichtigen, meist isoprismatischen Epithel begrenzt. Hauchdünne Bindegewebssepten mit reichlich Kapillaren trennen die Follikel voneinander. Screenshot des Histologi@-Präparates 2-018-glandula-thyroidea-he.

Sowohl Thyreoglobulin als auch die Fragmente T4 und T3 sind stark jodierte Proteine. Die Jodierung ist ein posttranslationaler Prozess, der im ER und in Teilen im Golgi-Apparat der Zellen stattfindet. Die Aufnahme und Verarbeitung – Proteinbindung – des Jods ist dabei ein exklusiver Vorgang, der im menschlichen Körper nur in den Follikelepithelzellen der Schilddrüse stattfinden kann. Kein anderes Organ und Gewebe verfügt über diese Fähigkeit. Damit wird deutlich, dass das zelluläre Produkt der Hormonsynthese das Thyreoglobulin ist, das in großen Mengen in den Follikeln bevorratet wird. Von dort kann es im Bedarfsfall rasch und ohne großen Energieaufwand durch Wiederaufnahme in die Follikelepithelzellen und partielle Lyse gewonnen und freigesetzt werden. Das wirksamste Schilddrüsenhormon ist T3. T4 wird auch von peripheren Geweben in T3 umgesetzt und dabei in seiner Wirkung erneut verstärkt. Beide – T3 und T4 – werden im Blut an Proteine gebunden transportiert. Nur die kleine ungebundene Fraktion der beiden Hormone kann die Rezeptoren in der Peripherie erreichen und seine Wirkung entfalten. Beide wirksamen Peptidfragmente können ihre nukleären Rezeptoren in den Zielzellen erreichen und dort aktivierende Effekte auslösen. Die Hauptwirkung der Schilddrüsenhormone liegt darin, den Grundumsatz des Körpers zu regulieren.

Schilddrüsenüber- oder Schilddrüsenunterfunktionen (Hyperthyreose und Hypothyreose) sind klinisch häufig. Auch kann es bei Entzündungen oder bei Jodmangel zu morphologischen Veränderungen, Strumen genannt, kommen. Sehr häufig treten Adenome in der Schilddrüse auf, die immer morphologisch hyperaktiv sind, aber endokrin entweder wenig Jod aufnehmen (kalte Knoten) oder aber vermehrt Jod aufnehmen (heiße Knoten). Die Fähigkeit des Schilddrüsengewebes Jod aufzunehmen, wird szintigrafisch genutzt, um Schilddrüsengewebe und seine Verteilung zu bestimmen und dies mit der Abschätzung der endokrinen Aktivität (indirekt über die Jodaufnahme) zu verbinden. In der Regel wird dafür aber nicht langlebiges radioaktives Jod verwendet,

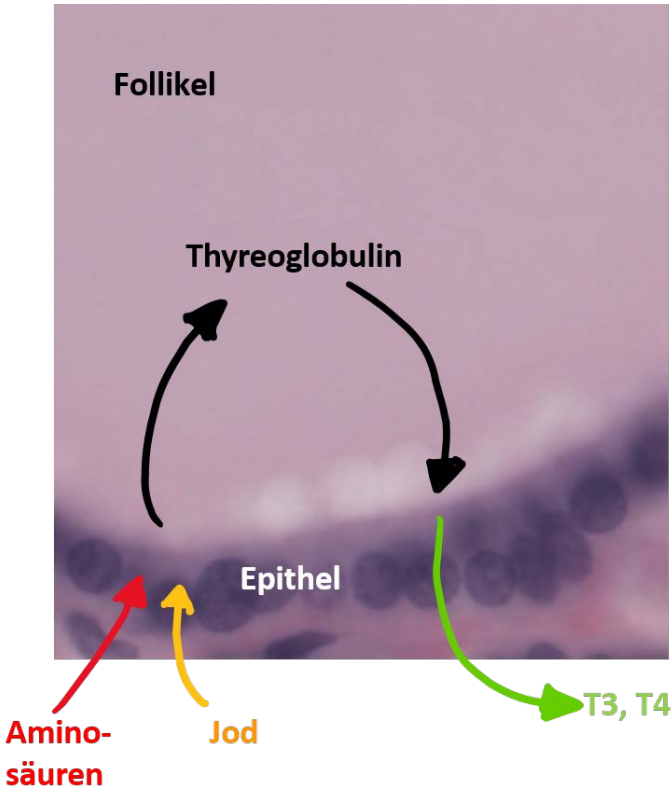

Abbildung 30.10: Die Schilddrüse sezerniert ihre wirksamen Hormone (T3, T4; Fragmente des Thyreoglobulins) zweizeitig. Zunächst wird das Thyreoglobulin synthetisiert und jodiert (diese Fähigkeit gibt es nur in der Schilddrüse). Das jodierte Protein wird apikal sezerniert und in den Follikeln gespeichert. Auf Anforderung nehmen die Epithelzellen das Thyreoglobulin aus dem Follikel auf und fragmentieren es in ihrem lysosomalen System. Die Fragmente T3 und T4 sind die wirksamen Hormone der Schilddrüse. Screenshot des Histologi@-Präparates 2-018-glandula-thyroidea-he.

sondern sehr kurzlebige Technetium-Isotope, die von der Schilddrüse genauso selektiv aufgenommen werden wie Jod. Karzinome der Schilddrüse sind selten und hochmaligne, können aber chemotherapeutisch mithilfe ihrer Jodaufnahme durch Strahlentherapie sehr spezifisch behandelt werden.

C-Zellen der Schilddrüse:

Neben den für die T3- und T4-Produktion zuständigen Follikelepithelzellen gibt es im Follikelepithel noch einen zweiten Zelltyp, die C-Zellen. Sie sind ebenfalls endokrin aktiv, produzieren aber ein anderes Hormon, das Calcitonin. Dieses spielt eine bedeutende Rolle im Kalzium- und Phosphatstoffwechsel (siehe auch Glandula parathyreoidea) und gehört damit in einen ganz anderen Funktionsbereich als das Schilddrüsenhormon. Calcitonin fördert die Mineralisierung des Knochens und senkt den Blutkalziumspiegel, indem es die Osteoklastentätigkeit hemmt und die Kalziumausscheidung in der Niere fördert. Die C-Zellen liegen eingestreut zwischen den Follikelepithelzellen und erreichen die Follikeloberfläche üblicherweise nicht. Sie sind in HE-Präparaten

der Schilddrüse nur schwer bis gar nicht zu erkennen, treten aber beim immunhistochemischen Nachweis ihres Hormons, des Calcitinons, deutlich sichtbar hervor (Abb. 30.11). Diese färberisch (ohne Immunhistochemie) unauffälligen Zellen weisen zahlreiche calcitoninhaltige Sekretgranula auf, die sich häufig im basolateralen Bereich der Zellen konzentrieren.

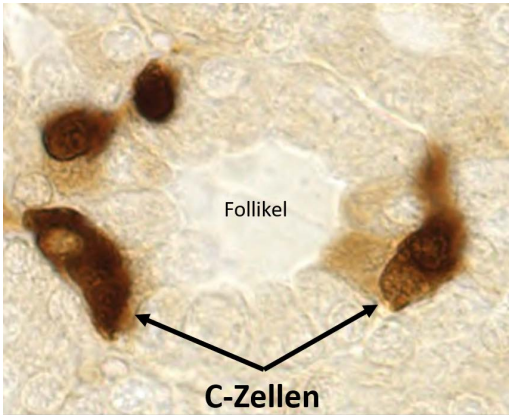

Abbildung 30.11: Immunhistochemischer Nachweis von Calcitonin in C-Zellen einer Schilddrüse der Ratte. Die C-Zellen liegen im Epithel eingestreut und erreichen oftmals nicht das Lumen des Follikels. Präparat ohne Kerngegenfärbung. In der HE-Färbung ohne immunhistochemischen Nachweis sind die C-Zellen nur schwer zu identifizieren. Screenshot des Histologi@-Präparates 1-085-glandula-thyroidea-c-zellen-immun.

30.6 Nebenschilddrüse (Glandula parathyreoidea)

Die Nebenschilddrüse besteht aus den Epithelkörperchen – kleinen rundlichen Epithelzellhäufchen –, die in der Regel neben den Polen der Schilddrüse zu liegen kommen. Sie können jedoch auch in die Schilddrüse mit eingebunden sein. Ihre Lage ist höchst variabel, weil sie auch Schlundtaschenderivate sind, die in die Halsweichteile deszendiert sind. Histologisch zeigen sich kleine bis mittelgroße epitheloide Zellen in dichten Gruppen, zwischen dünnen Septen gelagert. Sie sind zytologisch nicht besonders auffällig. Es sind zwei Zelltypen in der Glandula parathyreoidea bekannt, zum einen die Hauptzellen, die weit über 90 % der anzutreffenden Epithelzellen ausmachen. Eher selten trifft man, zum anderen, auf die etwas stärker eosinophilen und auch etwas größeren oxyphilen Zellen. Sie haben ihren Namen von der großen Zahl an Mitochondrien, die ihr Zytoplasma aufweist. Der funktionelle Hintergrund dieser Besonderheit ist unklar. Die Hauptzellen können noch in die hellen (ruhenden) Hauptzellen und die dunkleren (aktiven) Hauptzellen unterschieden werden. Dabei handelt es sich wahrscheinlich nur um unterschiedliche Funktionszustände dieser Zellen. Die hellen Hauptzellen machen dabei ca. drei Viertel der Gesamtheit der Hauptzellen aus. Die beiden Hauptzelltypen sind in der histologischen Standardfärbung kaum zu unterscheiden. Die Zellen der Nebenschilddrüse produzieren das Parathormon, das der funktionelle Gegenspieler zum Calcitonin der C-Zellen ist. Diese beiden Hormone wirken gegenläufig auf den Blut-Ca^{2+}-Spiegel (Tab. 30.4).

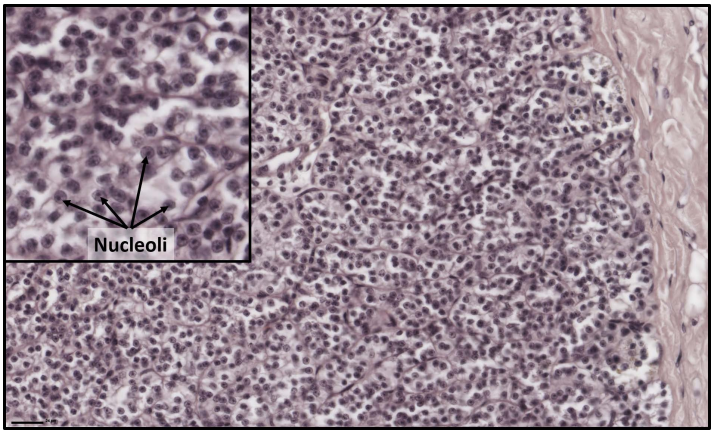

Abbildung 30.12: Die Nebenschilddrüse zeigt relativ kleine epitheloide Zellen, die in kleinen Gruppen zusammengelagert sind. Dieses Präparat wird immer wieder mit Lymphknoten verwechselt. Allerdings sehen Sie bei höherer Vergrößerung, dass die Kern-Plasma-Relation nicht der von Lymphozyten entspricht. Die sehr aktiven Zellen der Nebenschilddrüsen weisen große Nucleoli auf (Insert, Pfeile). Screenshot des Histologi@-Präparates 2-023-glandula-parathyroidea-he.

Hormon	Ort (Bildung)	Ort (Wirkung)	Effekt am Knochen	Ca^{2+}-Spiegel
Calcitonin	C-Zellen	Osteoblast	Mineralisierung ↑	↓
Parathormon (PTH)	Gl. parathyr.	Osteoblast	Demineralisierung (Aktivierung von Osteoklasten)	↑

Tabelle 30.4: Die Wirkungen von Calcitonin und Parathormon auf die Mineralisierung im Knochen und den Blut-Ca^{2+}-Spiegel. Diese Themen werden in der Biochemie und der Physiologie weiter vertieft. Die Pfeile zeigen die Auf- und Abregulation des betreffenden Vorgangs oder Blutspiegels an.

30.7 Inselapparat des Pankreas

Das Pankreas besteht aus exokrinem und endokrinem Drüsengewebe. Dabei sind die endokrinen Anteile als kleine Zellklumpen (Inseln) in das überwiegend exokrine Gewebe des Pankreas eingestreut (Abb. 30.13). Im Unterschied zum exokrinen Pankreas werden in den endokrinen Zellen quantitativ wesentlich kleinere Proteinmengen hergestellt. Daher fallen die Inseln in den meisten histologischen Färbungen durch eine hellere und weniger intensive zytoplasmatische Färbung auf und sind leicht zu erkennen. Wegen ihrer entwicklungsgeschichtlichen und auch funktionellen Verwandtschaft mit den verschiedenen Hormonen des Magen-Darm-Traktes werden die Inseln und ihre Hormone oft auch zum gastro-entereo-pankreatischen System (GEP) gezählt.

A-Zellen:

Die A-Zellen produzieren Glucagon, einen funktionellen Antagonisten des Insulins. Sie machen ca. 10–20 % der Zellen in den Inseln aus.

Zelltyp	Anteil(%)	Hauptprodukt	Wirkung
A-Zelle	20	Glucagon	Blutzucker (↑)
B-Zelle	70	Insulin	Blutzucker (↓)
D-Zelle	5	Somatostatin	Endokrines Pankreas (↓)
PP-Zelle	wenige %	Pankreatisches Polypeptid	Exokrines Pankreas (↓)

Tabelle 30.5: Zusammenstellung der wichtigsten Proteohormone des Inselorgans des Pankreas.

B-Zellen:
Die B-Zellen produzieren Insulin und sind der häufigste Zelltyp der Inseln. Sie machen fast 80 % der Zellen in den Inseln aus. Sie kommen bevorzugt – aber nicht ausschließlich – in den zentralen Zonen der Inseln vor.

D-Zellen:
Die D-Zellen produzieren Somatostatin, ein Hormon, das die Sekretion von Insulin und Glucagon hemmt. Sie machen etwa 10 % der Zellen der Inseln aus und sind nicht bevorzugt in bestimmten Bereichen der Inseln angereichert.

PP-Zellen:
Die PP-Zellen produzieren das pankreatische Polypeptid, dessen genaue Funktion noch nicht abschliessend geklärt ist. Auffällig ist, dass diese Zellen der einzige endokrine Zelltyp des Pankreas sind, der auch eingestreut in Azini und Ausführungsgängen des exokrinen Pankreas (d. h. auch außerhalb der Inseln) gefunden werden kann.
Die Hormone des Inselapparates spielen bei wichtigen und häufig auftretenden endokrinen Krankheitsbildern eine Rolle. Der Diabetes mellitus ist eine Erkrankung mit erhöhten Blutglukosespiegeln, bei der es keine ausreichenden Konzentrationen – oder auch keine ausreichende Wirksamkeit – von Insulin der B-Zellen gibt. Es gibt eine juvenile Variante (Diabetes Typ I), die als Autoimmunerkrankung mit Untergang der Inseln betrachtet wird, und eine Variante im späteren Erwachsenenalter (Diabetes Typ II), in der häufig die Wirksamkeit des Insulins nicht mehr ausreichend gegeben ist (Insulinresistenz). Dabei produzieren die Inseln chronisch vermehrt Insulin – bis zur Erschöpfung. Auch kann die Fähigkeit der B-Zellen, Insulin freizusetzen, eingeschränkt sein. Die komplexe Pathogenese des Diabetes führt jedoch hier zu weit. Die Wirkungen des Insulins und seine Pathophysiologie sind wegen der vielen metabolischen Bezüge eher ein Thema der Biochemie.

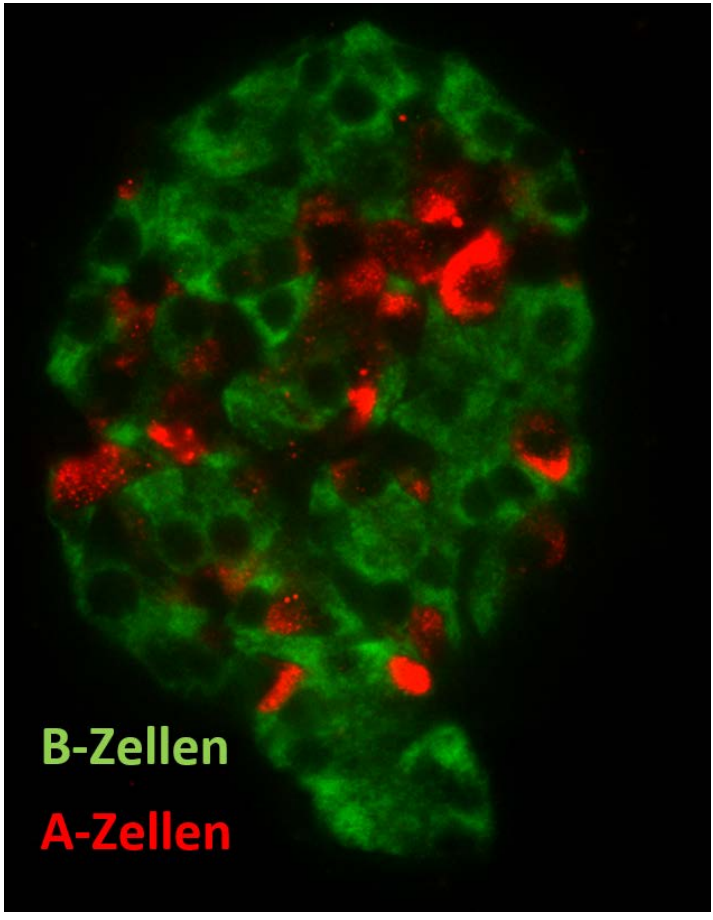

Abbildung 30.13: Der simultane immunhistochemische Nachweis von Insulin (in den B-Zellen, grün) und Glucagon (A-Zellen, rot) zeigt die Verteilung von A-Zellen und B-Zellen in einer Langerhans-Insel des Pankreas. In dem konfokalen Präparat wurden die Zellkerne nicht gefärbt und sind als dunkle Höfe im Inneren der Zellen zu erkennen. Die B-Zellen sind zahlenmäßig der am häufigsten vorkommende Zelltyp der Inseln. Screenshot des Histologi@-Präparates 2-080-pankreas-macaca-insulin-glucagon.



31. Mundhöhle

von Katharina Sternecker

Lernziele: **Zunge, Speicheldrüsen, Zahn (Kopfdarm)**

- regionale Unterschiede der Schleimhaut des Kopfdarmes
- Struktur, Funktion, Lokalisation und DD der Papillen der Zunge
- Tonsilla lingualis
- Zungendrüsen: Gl. lingualis anterior, Gl. lingualis posterior, v. Ebner Spüldrüse
- Struktur, Funktion und Lokalisation der Geschmacksknospen
- Zahnformel, Milchgebiß, bleibendes Gebiß
- Definition: Zahnkrone, -hals, -wurzel,
- Bau des Zahns: Schmelz, Dentin, Pulpahöhle
- Bildung, chemische und funktionelle Eigenschaften von Schmelz und Dentin
- Struktur, Funktion und Herkunft der Ameloblasten und Odontoblasten
- Struktur und Funktion des Zements
- Struktur des Zahnhalteapparates
- Struktur des Zahnfleisches
- Struktur und Funktion der großen Kopfspeicheldrüsen
- Wiederholung: muköse-seröse Endstücke
- Abschnitte des Ausführungsgangsystems (intralobular, interlobular)
- DD der Speicheldrüsen (Gl. parotis, Gl. sublingualis, Gl. submandibularis, Pankreas, außerdem Gl. lacrimalis)

Kurspräparate zur Mundhöhle:

1. Papillae filiformes, HE (2-025-papillae-filiformes-he)
2. Papilla circumvallata, Kalb, HE (1-077n-papilla-circumvallata-he)
3. Zahnschnitt, längs, Katze, HE (1-064-zahnschnitt-laengs-he)
4. Zahnwurzeln in Alveolenfächern, quer, HE (2-040-zahnwurzeln-in-alveolenfaechern-quer)

Kurspräparate zu (Mund-) Speicheldrüsen, histologische Abgrenzung zu exokrinem Pankreas und Gl. lacrimalis (Wiederholung):

1. Seromuköse Drüsen, Bsp. Glandula submandibularis: HE (1-016-glandula-submandibularis-he), und AZAN (3-002-glandula-submandibularis-azan).
2. Muköseröse Drüsen, Bsp. Gl. sublingualis (2-039n-glandula-sublingualis-he)
3. Seröse Drüsen, Bsp. Gl. parotis, HE (3-004n-glandula-parotis-he) Bsp. Pankreas, HE (2-078-pancreas-macaca-he) und AZAN (2-079-pancreas-macaca-azan) und Bsp. Gl. lacrimalis, HE (2-012-glandula-lacrimalis-he)

Die Mundhöhle ist eine zentrale Schnittstelle zwischen Außenwelt (wo es Nahrung gibt, aber auch Gefahren drohen) und dem Inneren des Körpers, in dem die Extraktion wertvoller Nahrungsbestandteile aus der aufgenommenen Nahrung erfolgt. Für die optimale Nahrungsverwertung und den Schutz vor beispielsweise Vergiftungen, muss die Mundhöhle mit ihren speziellen Einrichtungen einen nennenswerten Beitrag leisten.

31.1 Mundschleimhaut

An dieser Stelle soll auf die Beschaffenheit der Mundschleimhaut eingegangen werden, da sie die Mundhöhle vollständig überdeckt und doch nicht in der gesamten Mundhöhle gleich ist. An Lippen, Wangen, weichen Gaumen, Mundboden und Unterseite der Zunge kleidet die Mundschleimhaut die Mundhöhle lediglich aus und wir finden hier ein mehrschichtig unverhorntes Plattenepithel.
In Bereichen mit starker Beanspruchung ist das Epithel mehrschichtig und, wenn auch unvollständig, verhornt (mastikatorische Schleimhaut). Das ist am harten Gaumen und am Zahnfleisch der Fall. An diesen Stellen ist das Epithel auch unverschieblich. Auf dem Zungenrücken finden wir ein unverschiebliches mehrschichtiges Plattenepithel, allerdings in diesem Fall unverhornt. Hinzu kommt, dass auf dem Zungenrücken spezielle Zungenpapillen (für Geschmack und Mechanorezeption) in der Lamina propria vorhanden sind, weshalb man hier von spezialisierter Schleimhaut spricht. Papillen auf dem Zungenrücken sind außerdem für seine Rauigkeit verantwortlich.
Im Epithel befindet sich – wie im Epithel der Haut (s. Kap. 28) – neben den eigentlichen Epithelzellen auch Melanozyten, Langerhanszellen (epidermale Lymphozyten) und Merkelzellen (Mechanorezeptoren). Die Lamina propria der Mundschleimhaut besteht aus Bindegewebe mit weiteren Abwehrzellen des Immunsystems. Hier gibt es auch Rezeptoren für Temperaturwahrnehmung und freie Nervenendigungen für die Schmerzwahrnehmung. In der Lamina propria befinden sich Drüsen bzw. Ausgänge von Drüsen, die ihr Sekret (Speichel) in die Mundhöhle abgeben. Dazu gehören kleine Drüsen wie die Glandulae palatinae im Gaumen und die Glandulae buccales in der Wange. In der Mundschleimhaut der Wange mündet der Ausführungsgang der Glandula parotis. Die Glandula submandibularis und sublingualis münden in der Caruncula sublingualis im Mundboden. Die Caruncula sublingualis kann man links und rechts neben dem Zungenbändchen sehen, wenn man die Zunge anhebt. In der Zunge selbst finden wir die Glandulae lingualis anterior, Glandulae lingualis posterior und Spüldrüsen.

Wichtiges zur Mundschleimhaut...

- In der Mundschleimhaut haben wir ein mehrschichtiges Plattenepithel.
- Meist kleidet die Mundschleimhaut die Mundhöhle nur aus, dann ist sie unverhornt.
- Am harten Gaumen und am Zahnfleisch ist sie verhornt.

- Auf dem Zungenrücken haben wir eine spezialisierte Schleimhaut mit Papillen.

31.2 Nahrungsprüfung

Die Nahrung wird, bevor und während sie in der Mundhöhle bearbeitet wird, geprüft. Das geschieht sowohl olfaktorisch als auch taktil und gustatorisch. Für die olfaktorische Überprüfung werden Aromen über die Nase durch die Luft aufgenommen und gelangen zum Riechepithel, was bereits vor der Nahrungsaufnahme möglich ist. Der Weg der Geschmacksstoffe geht über Mundhöhle und Rachen, d. h. die Nahrung wird geprüft, wenn sie sich bereits in der Mundhöhle befindet und dort auch schon bearbeitet bzw. zerkleinert und mit Speichel vermischt wird.
Die taktile und gustatorische Nahrungsprüfung findet demnach direkt in der Mundhöhle statt. Die Zunge (Abb. 31.1) spielt hierbei, neben dem weichen Gaumen, dem Larynx und dem Pharynx, eine wichtige Rolle. Der vordere Teil der Zunge hat die höchste Innervationsdichte im Körper. Außerdem finden wir die meisten Geschmacksknospen ($> 50\%$) auf den Papillen der vorderen Zunge. Der hintere Teil der Zunge ist für die Immunabwehr wichtig (s. Kap. 25). Deshalb können wir die Zunge in eine vordere „Tast“zunge und eine hintere „Abwehr“zunge teilen. Die Grenze zwischen den beiden Teilen der Zunge bildet der Sulcus terminalis.

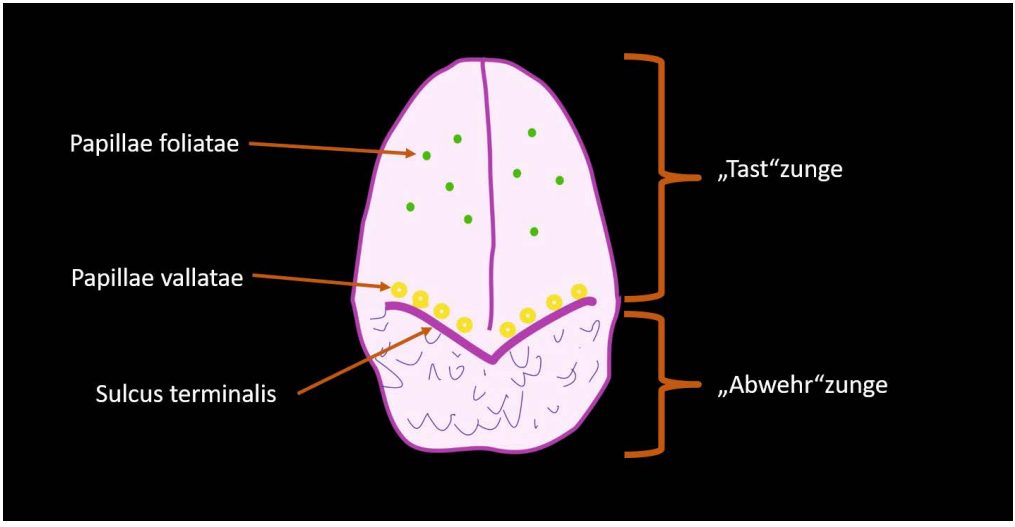

Abbildung 31.1: Die Zunge ist in eine *Tast*zunge und eine *Abwehr*zunge unterteilt. Auf der *Tast*zunge finden wir die Geschmackspapillen (Papillae vallatae, Papilae foliatae, Papilla fungiformis) zwischen den zahlreichen Papillae filiformes, den Mechanorezeptoren der *Tast*zunge.

In der Lamina propria der „Tast“zunge befinden sich also die Papillen. Es gibt Papillen, die für die Rauigkeit der Zunge und für die Tastempfindung verantwortlich sind (Papillae filiformes). Wie fein die Tastempfindung auf der Zunge ist, kann man jedes Mal wahrnehmen, wenn man nach

einem Zahnarztbesuch mit der Zunge schon die kleinste Veränderung an den Zähnen ertasten kann, auch wenn sie mit dem bloßen Auge überhaupt nicht zu sehen oder mit den Fingern nicht zu ertasten ist. Die Papillae filiformes (Abb. 31.2) bestehen aus einem bindegewebigen Sockel, auf dem sich mehrere Sekundärpapillen befinden. Die Sekundärpapillen sind von mehrschichtig verhorntem Plattenepithel bedeckt, das sich nach oben über der Papille verjüngt und wie kleine Zipfelmützen in die Mundhöhle ragt. Es gibt auf der „Tast"zunge tausende Papilla filiformes und ihre verhornten Spitzen zeigen alle in die gleiche Richtung, wodurch die Nahrung effektiv im Mund transportiert werden kann. Wie effektiv diese Ausrichtung ist, kann man beispielsweise jedes Mal beobachten, wenn man an einem Speiseeis schleckt.



Abbildung 31.2: Papillae filiformes (H.E.) besitzen eine rachenwärts gerichtete Spitze aus mehrschichtigem Plattenepithel, dessen Verhornung zu erkennen ist. Die Lamina propria bildet die Primärpapille, auf der mehrere Sekundärpapillen zu finden sind. Screenshot des Histologi@-Präparates 2-025-papillae-filiformes-he.

Der Geschmack wird über Geschmacksknospen erfasst, die wir an drei verschiedenen Typen von Geschmackspapillen auf der Zunge finden. Die Geschmackspapillen unterschieden sich dabei in Form und Anzahl der Geschmacksknospen, die im Epithel zu finden sind. Bei keiner der Geschmackspapillen gibt es eine Verhornung. Für die weitere Beschreibung einer Geschmackspapille wird hier die Papilla vallata exemplarisch im Detail besprochen. Wir besitzen in etwa 10 Papillae vallatae, welche schon makroskopisch vor dem Sulcus terminalis zu erkennen sind und mit über hundert Geschmacksknospen die höchste Anzahl der Knospen in ihrem Epithel hat. Um jede Papilla vallata gibt es einen Wall und zwischen Wall und Papille befindet sich ein Graben (Abb. 31.3). Die Geschmacksknospen finden wir seitlich sowohl am Papillenepithel als auch am Wall. Am Grund des Grabens münden die Ebner-Spüldrüsen, die seröses Sekret in den Graben abgeben. Die Spüldrüsen „spülen" die Geschmacksknospen, sodass sie wieder frei für neue Geschmacksstoffe sind.

Neben den Papillae vallatae sind die Papillae foliatae, von denen wir ungefähr doppelt so viele besitzen wie Papilae vallatae; auch diese sind von einem Wall umgeben und auch hier können wir Spüldrüsen finden. Sie haben mit ca. 80 etwas weniger Geschmacksknospen in ihrem Epithel als die Papillae vallatae. Am häufigsten kommen auf der Zunge die Papillae fungiformis vor

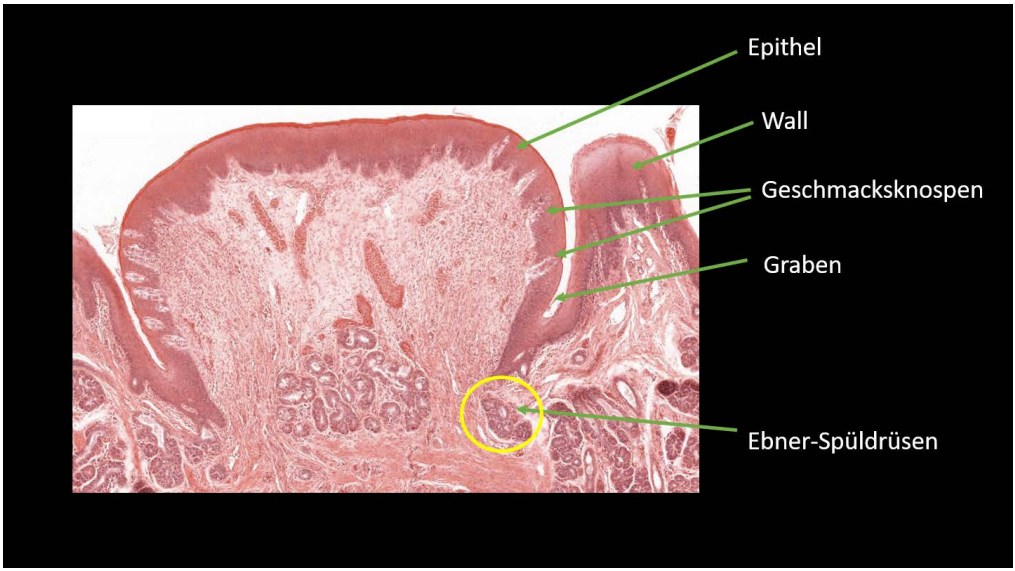

Abbildung 31.3: Papilla vallata (H.E.) mit Graben und Wall. Das Epithel ist mehrschichtig unverhornt, die Geschmacksknospen sind aber nach außen offen. Die Ausgänge der serösen Ebner-Spüldrüsen münden in den Graben, an dessen Seiten sich die Geschmacksknospen befinden. Screenshot des Histologi@-Präparates 1-077-papilla-circumvallata-he.

(ca. 300), allerdings gibt es hier nur ca. 3 Geschmacksknospen pro Papille und es gibt sie nur bei Kindern. Kinder besitzen mit ca. 8000 in etwa dreimal so viele Geschmackspapillen wie Erwachsene (nur ca. 2000).

Mit den Geschmacksknospen können wir 5 Qualitäten unterscheiden: süß, sauer, bitter, salzig und umami. Während sauer und bitter für uns häufig Warnsignale dafür sind, dass Nahrung für uns nicht genießbar sein könnte, führen vor allem süß und umami dazu, dass wir mehr Lust auf kohlenhydrat- oder proteinreiche Nahrung bekommen. Damit wir Geschmack wahrnehmen können, müssen aber erst einmal die geschmacksauslösenden Stoffe an die Sinneszellen gelangen, die wir in den Geschmacksknospen finden.

Geschmacksknospen haben apikal Mikrovilli, die in der Membran Kanäle oder Rezeptoren (je nach Geschmack) für die Geschmackswahrnehmung besitzen. Die Sinneszellen selbst sind sekundäre Sinneszellen, d. h. sie bilden kein Axon und für eine Weiterleitung der Erregung bedarf es einer Nervenzelle. Es handelt sich hierbei um pseudounipolare Ganglienzellen des N. facialis, des N. glossopharygeus und des N. vagus. Die Lebensdauer einer Sinneszelle (ungefähr 30 Sinneszellen pro Geschmacksknospe) beträgt nur ca. eine Woche. Nachschub liefern die Basalzellen, die sich auch in der Geschmacksknospe befinden. Außerdem beinhalten die Geschmacksknospen noch Stützzellen. Mikroskopisch können Stützzellen von Sinneszellen im einfachen HE-Präparat nicht unterschieden werden.

Wichtiges zur Nahrungsprüfung...

- Die Nahrungsprüfung geschieht olfaktorisch, taktil und gustatorisch.
- Für die taktile und gustatorische Überprüfung spielen Papillen auf der Zungenoberfläche eine wichtige Rolle.
- Mit den Papillae filliformes tasten wir;
- mit den Geschmacksknospen auf den Papillae vallatae, Papillae fungiformes und Papillae foliatae schmecken wir.

31.3 Nahrungsbearbeitung

Noch während die Nahrung in der Mundhöhle auf Genießbarkeit überprüft wird, beginnen wir schon damit, sie so zu bearbeiten, dass sie durch den Magen-Darm-Trakt transportiert und dort entsprechend weiterverarbeitet werden kann. Dazu wird die Nahrung zerkleinert und mit Speichel vermengt. Im folgenden Abschnitt betrachten wir sowohl die drei großen Speicheldrüsen als auch die Zähne histologisch etwas genauer.

31.3.1 Speicheldrüsen

Grundsätzlich sorgt der von den Speicheldrüsen produzierte Speichel dafür, dass auf der Mundschleimhaut ständig eine Muzinschicht ist. Dadurch ist die Feuchthaltung der Mundschleimhaut gesichert und es wird die Aktionsfähigkeit der darin agierenden Makrophagen und neutrophilen Granulozyten gewährleistet. Im Speichel finden wir Immunoglobuline A und Lysozyme für die Antigen-Abwehr, Trägerproteine für Aromastoffe (die meistens lipophil sind) und Enzyme für die enzymatische Spaltung von Kohlenhydraten (α-Amylase) und Fetten (Lipase). Der Speichel ist hypoton und sorgt deshalb bei der Durchfeuchtung der Nahrung dafür, dass hydrophile Bestandteile in Lösung gebracht werden. Übrigens ist das auch für die Regeneration der Salzempfindung wichtig. Insgesamt produzieren die Speicheldrüsen 0,5 – 2 l Speichel pro Tag.
Die großen Speicheldrüsen sind die Glandula parotis (langer Ausführungsgang, der gegenüber dem zweiten oberen Molaren in die Mundhöhle mündet), die Glanula submandibularis (langer Ausführungsgang, der in der Caruncula sublingualis endet) und Glandula sublingualis (langer Ausführungsgang, der ebenfalls in der Caruncula sublingualis endet). Histologisch sind die drei Drüsen im Grunde gut zu unterscheiden. Wichtig hierbei ist, dass man sich den Aufbau der vielen Untereinheiten der Drüsen bewusst macht sowie in welcher Häufigkeit die unterschiedlichen Anteile im histologischen Präparat vorhanden sein können (s. Kap. 15). Die Untereinheiten der Speicheldrüsen bestehen aus Endstücken und ihren Ausführungsgängen. Die Endstücke können aus Drüsenzellen bestehen, die seröses Sekret (Amylase für die Kohlenhydrat-Verdauung) oder muköses Sekret (Schleim für „Gleit“speichel) bilden. Konkret können wir seröse Azini (enges Lumen) und muköse Tubuli (weiteres Lumen) finden. Auf den mukösen Tubuli können auch Kappen aus serösen Drüsenzellen – sogenannte von Ebner Halbmonde – gefunden werden. Die Endstücke bilden isotonen Speichel.
In der Glandula parotis gibt es ausschließlich seröse Azini. In der Glanula submandibularis und der Glandula sublingualis gibt es sowohl seröse Azini als auch muköse Tubuli. Allerdings

gibt es in der Glanula submandibularis deutlich mehr seröse Azini als muköse Tubuli (> 50% seröse Azini) und in der Glandula sublingualis ist es umgekehrt (< 50% seröse Azini). Deshalb bezeichnet man die Glandula parotis als eine rein seröse Drüse, die Glanula submandibularis als sero-muköse und die Glandula sublingualis als muko-seröse Drüse. Auf diese Weise können wir die Kopfspeicheldrüsen histologisch anhand der Menge der verschiedenen Endstücke unterscheiden.
Damit wir die Kopfspeicheldrüsen von anderen großen Drüsen (z. B. Bauchspeicheldrüse und Tränendrüse) abgrenzen können, schauen wir uns zusätzlich die Ausführungsgänge an. Sie bestehen intralobulär aus Schaltstücken und Streifenstücken (in dieser Reihenfolge!) und aus größeren interlobulären Anteilen, in die mehrere Streifenstücke münden. In ein Schaltstück können auch mehrere Endstücke münden. Die Schaltstücke und interlobulären Ausführungsgänge brauchen wir in erster Linie, um das Sekret zu transportieren. Aber cave: Die Streifenstücke, die sich zwischen Schaltstück und interlobulären Ausführungsgang befinden, leiten das Sekret nicht nur weiter, sondern modifizieren den Speichel. Schließlich brauchen wir in der Mundhöhle hypotonen Speichel, der beispielsweise für die adäquate Salzempfindung nötig ist. Dafür ist die Modifikation des ionalen Speichelmilieus unerlässlich (z. B. Natrium- und Chloridresorption, Kalium- und Hydrogencarbonatsezernierung). Streifenstücke heißen deshalb Streifenstücke, weil für diese Transporte Energie (sprich ATP) notwendig ist und durch die große Anzahl der Mitochondrien in den Zellen dann im Präparat eine Streifung zu sehen sein kann. Bezüglich einer detaillierten Darstellung der Differentialdiagnose verschiedener Speicheldrüsen in der Histologie finden Sie eine vertiefenden Darstellung in Kapitel 15.

31.3.2 Zähne

Unsere Zähne sind durch den Zahnhalteapparat, zu dem das Zahnzement, das Desmodontium, das Zahnfleisch und der Alveolarknochen gehören, im Unter- oder Oberkiefer befestigt. Die Bewegungen des Kiefers und die Härte des Schmelzes (s. Kap. 18) ermöglichen, dass wir Nahrung nicht nur Abbeißen (Inzisiven), sondern auch durch Mahlen (Prämolare und Molare) zerkleinern können. Die Zerkleinerung durch die Zähne ist nötig, damit wir feste Nahrung, die gleichzeitig mit Speichel vermengt wurde, auch schlucken können. Spätestens am Pylorus des Magens wird letztendlich nochmal kontrolliert, dass der Speisebrei keine Stücke enthält, die größer als 2mm sind. Dem Magen, der auch für die Zerkleinerung der Nahrung zuständig ist, wird durch die Mastikation (= Kauen) die Arbeit ordentlich erleichtert.
Der Kiefer, in dem die Zähne verankert sind, stammt aus dem 1. Schlundbogen (aus dem auch der Nervus trigeminus entstammt, der für die Innervation der Zähne zuständig ist) und entsteht durch desmale Ossifikation (s. Kap. 17). Den 1. Schlundbogen kann man während der Entwicklung in Ober- und Unterkieferwulst unterteilen. Aus dem Oberkieferwulst gehen die seitlichen Teile des Oberkiefers und der Oberlippe sowie der sekundäre Gaumen hervor. Der mittlere Teil der Oberlippe und der Schneidezähne tragende Teil des Oberkiefers sowie der primäre Gaumen bilden sich aus dem Zwischenkiefersegment, das sich auch aus dem 1. Schlundbogen entwickelt. Der primäre Gaumen bildet den vorderen Teil des harten Gaumens. Der hintere Teil des harten Gaumens entwickelt sich aus den Gaumenfortsätzen des Oberkieferwulstes.

Aus dem Unterkieferwulst entstehen Unterlippe und Unterkiefer.
Jeder Zahn sitzt nach dem Zahndurchbruch im Kieferknochen in seiner Alveole (Abb. 31.4). Bis der Zahn vollständig entwickelt ist (damit ist auch die vollständige Entwicklung der Zahnwurzel gemeint), dauert es ca. 3 Jahre beim Milchgebiss und bis zu 12 Jahre beim bleibenden Gebiss. Pro Kieferhälfte haben wir 5 Zähne im Milchgebiss (2 Inzisiven, 1 Caninus und 2 Milchmolaren, das macht insgesamt 20 Zähne). Im bleibenden Gebiss sind es 8 Zähne pro Kieferhälfte (2 Inzisiven, 1 Caninus, 2 Prämolaren und 3 Milchmolaren), das macht am Ende 32 Zähne.

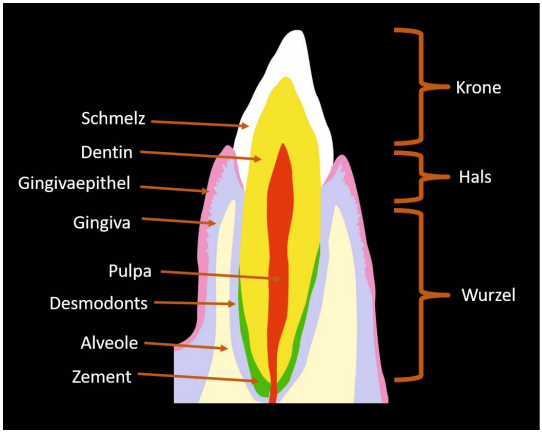

Abbildung 31.4: Der Zahn ist in Krone, Hals und Wurzel unterteilt. Der Schmelz bedeckt in der Krone und im Hals das Dentin. Der Zahnhals ist von Gingiva bedeckt. In der Zahnwurzel wird das Dentin durch Zement bedeckt, der Teil des Zahnhalteapparates ist.

Der Zahn ist unterteilt in die Krone, die aus dem Zahnfleisch nach dem Zahndurchbruch herausragt, den Zahnhals, der von Zahnfleisch bedeckt ist, und die Zahnwurzel, die im Gegensatz zu Krone und Hals nicht von Schmelz bedeckt ist. Das, was die Zähne zu einem hervorragenden Werkzeug zum Beißen und Mahlen macht, sind die drei Hartgewebe, aus denen sie bestehen. Deren Aufbau und Entwicklung wurde bereits in Kap. 18. beschrieben. Zu Erinnerung: Aus Ektoderm entsteht der Zahnschmelz und aus Mesoderm entstehen Dentin und Zement (letzteres ist Teil des Zahnhalteapparats). Ebenfalls mesodermalen Ursprungs ist die Zahnpulpa. Sie entwickelt sich aus verdichtetem Mesenchym im inneren der Zahnglocke. Die äußerste Schicht der Zahnpulpa sind die Odontoblasten (darunter befinden sich Präodontoblasten, die mitosefähig sind) und damit ist die Pulpa von Hartsubstanz umhüllt. Durch die lebenslange Bildung von Dentin schrumpft die Pulpa und ältere Menschen haben eine kleinere Pulpa als sie in ihrer Jugend hatten. Der einzige Zugang zur Pulpa ist über das Foramen apicale in der Zahnwurzel möglich. Hier können Gefäße in- bzw. aus der Pulpa herausziehen. Wir finden in der Pulpa Blutgefäße, die Anastomosen bilden, und sensible Nerven des N. trigeminus (Nervi alveolares superiores und Nervus alveolaris inferior). Dadurch kann die Zahnpulpa für die Ernährung der Odontoblasten sorgen, die das Dentin bilden, und sie kann Reize (mechanisch, chemisch und Temperaturreize) wahrnehmen und weiterleiten. In der Zahnpulpa finden wir viele Fibrozyten, die eine extrazelluläre Matrix mit vielen Proteoglykanen und viel Hyaluronan produzieren, wodurch wir ein wasserreiches Bindegewebe erhalten. Außerdem enthält die Zahnpulpa Kollagen Typ I und Typ

II. Es darf nicht vergessen werden, dass in der Zahnpulpa Immunabwehr gegen Mikroorganismen stattfindet.
Mesenchym, das sich außerhalb der Zahnglocke verdichtet, bildet das Zahnsäckchen, aus dem der Zahnhalteapparat entsteht. Der Zahnhalteapparat besteht aus Zahnfleisch (Gingiva), Wurzelzement (Cementum), Wurzelhaut (Desmodont) und Alveolarknochen. Seine Aufgaben sind nicht nur die Verankerung des Zahns in der Alveole, sondern auch die räumliche Trennung des Milieus der Zahnwurzel von dem der Mundhöhle. Diese Trennung und die hohe Anzahl an Abwehrzellen sorgen an dieser Stelle für einen Schutz vor Infektionen. Es gibt hier auch viele Endigungen von sensiblen Nervenfasern, damit der Kaudruck registriert und anschließend reflektorisch über die Kaumuskeln reguliert werden kann. Cave: Der Kaudruck wird vom Zahnhalteapparat in Zugkräfte umgewandelt! Eine wichtige Rolle spielen hierbei die Sharpey-Fasern (Abb. 31.5). Die Sharpey-Fasern bestehen aus Kollagenfaserbündeln, die auf der einen Seite in den Zahnzement und auf der anderen Seite in den Knochen einstrahlen.

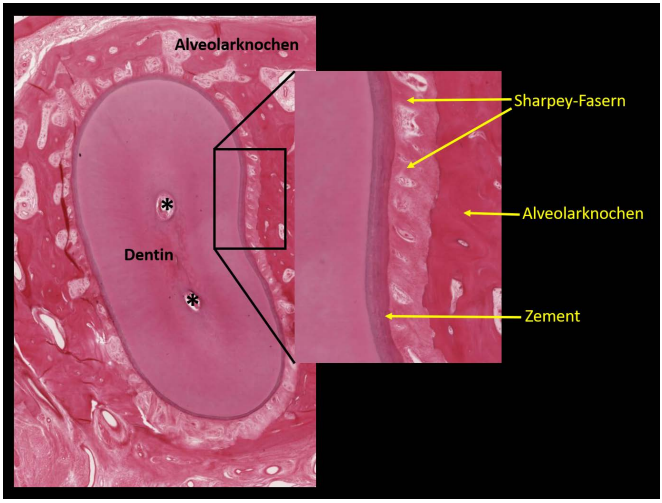

Abbildung 31.5: Zahnquerschnitt im Bereich der Wurzel (HE); ein Teil des Desmodonts mit Sharpey-Fasern und gefäß- und zellreichen Anteilen dazwischen ist vergrößert dargestellt. Wurzelkanäle sind mit schwarzen Sternen markiert. 2-040-zahnwurzeln-in-alveolenfaechern-quer.

Die Fasern verlaufen im Grunde schräg in Richtung Wurzelspitze, wodurch die Umwandlung des Kaudrucks in Zugkräfte ermöglicht wird, die auf den Alveolarknochen wirken. Im Bereich des Zahnhalses grenzt der Zahnschmelz an das Haftepithel der Gingiva. Wir finden hier eine äußere Basallamina basal des Epithels. Auf der Basallamina liegt das Stratum basale und darauf das Stratum suprabasale des Epithels. Direkt auf dem Zement befindet sich auch eine Basallamina, welche über Hemidesmosomen mit dem Stratum suprabasale verbunden ist. Dadurch und durch Abwehrzellen im Epithel soll in intaktem Zustand der Infektionsschutz der Zahnwurzel gewährleistet werden.

Wichtiges zur Nahrungsbearbeitung...

- Für die Nahrungsbearbeitung in der Mundhöhle spielen die Zähne und die großen Kopfspeicheldrüsen eine wichtige Rolle.
- Wir können histologisch drei große Kopfspeicheldrüsen anhand der Endstücke unterscheiden: Glandula parotis (rein serös), Glandula submandibularis (sero-mukös) und Glandula sublingualis (muko-serös).
- Für das Zerkleinern der Nahrung in der Mundhöhle werden die Zähne benutzt.
- Die Zähne unterteilt man in Krone, Hals und Wurzel.
- Zahnschmelz bedeckt das Dentin in Krone und Hals; er ist wichtig für die Kaufläche.
- Dentin finden wir in Krone, Hals und Wurzel; Dentin gibt die Form des Zahns vor und kann bei Verletzungen den Schmelz ersetzen.
- Zement bedeckt das Dentin in der Wurzel und er ist Teil des Zahnhalteapparats, zu dem auch Gingiva, Desmodont und Alveolarknochen gehören.
- In der Mitte des Zahns ist die Zahnpulpa mit Nerven, Blutgefäßen und Zellen des Immunsystems.

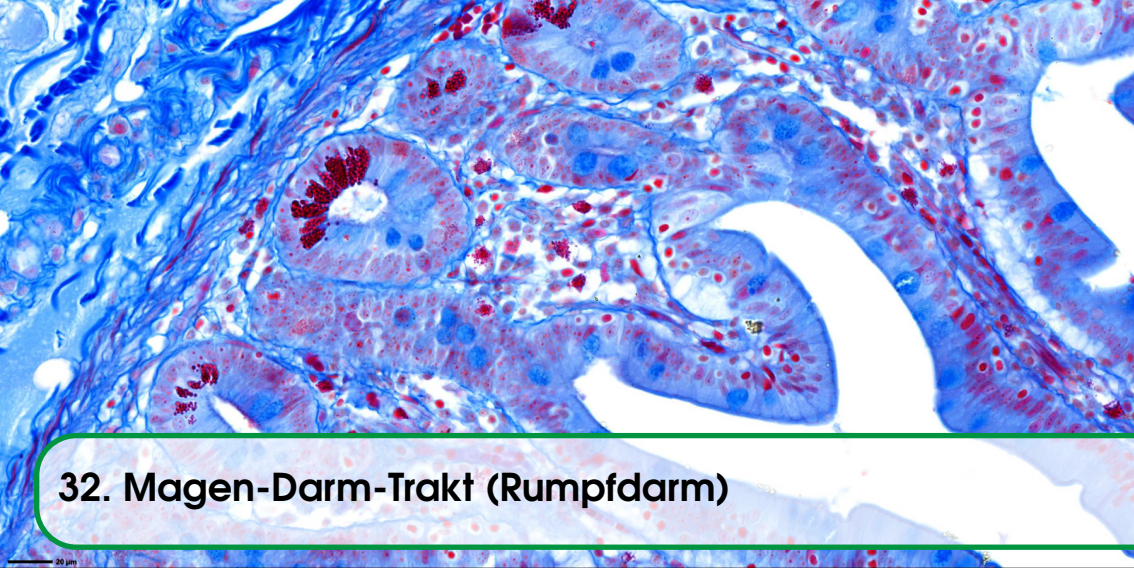

32. Magen-Darm-Trakt (Rumpfdarm)

Lernziele: Magen-Darm-Trakt (Rumpfdarm)

- Allgemeines Bauprinzip des Rumpfdarmes (Wandschichten)
- Prinzipien der epithelialen Organisation der Darmoberfläche (teilweise Wiederholung)
- Struktur und Funktion des Oesophagus
- Struktur und Funktion des Magens
- Magendrüsen im Cardia-, Fundus/Corpus-, Antrumbereich; Zelltypen und ihre Sekrete
- Struktur, Funktion und DD von Duodenum, Jejunum, Ileum und Colon
- Vorkommen und Funktion der Paneth'schen Körnerzellen
- Mukosa-assoziiertes lymphatisches Gewebe des Darms (Peyer'sche Plaques und Appendix)
- Struktur und Funktion der M-Zellen
- das gastrointestinale endokrine System (diffuses neuroendokrines System, DNES)
- Organisation des enterischen Nervensystems

Kurspräparate zum Bauprinzip (Schichtengliederung) und Wdh. Prinzipien der epithelialen Oberfläche:

1. Schichtengliederung: Darmwand am Bsp. Oesophagus, HE (2-038-oesophagus-quer-he)
2. Schlußleistenkomplexe am Bsp. Duodenum: Tight junctions, IHC Claudin (Claudin; 1-092-duodenum-ihc-claudin)
3. Bürstensaum, Golgi-Apparat, Resorptionsvesikel, Becherzellen, am Bsp. Jejunum, PJS (PAS)-Reaktion (2-070-jejunum-pas-dapi-crop)
4. Endo-lysosomaler Apparat in resorbierendem Epithel, am Bsp. Jejunum , Immunhistochemie, IHC lamp1, Mensch (2-095-jejunum-lamp1)
5. Proliferationsgradienten im Epithel, am Bsp. Jejunum, IHC PCNA (2-093-jejunum-pcna)
6. Endokrine Zellen im Epithel, IHC Serotonin, Duodenum, EC-Zellen, Immunhistochemie (2-042-duodenum-ec-zellen-immun)

Kurspräparate zu Histologischen Merkmalen und Unterscheidungen der Abschnitte des Rumpfdarms:

1. Oesophagus, quer, HE (2-038-oesophagus-quer-he)
2. Magen: Oesophagus/Cardia, Goldner (2-005-oesophagus-cardia-goldner),
3. Magen: Magen, Fundus/Corpus, HE (2-041-magen-fundus-corpus-he), und
4. Magen: Magen, Pars pylorica, HE (2-044-magen-pars-pylorica-he)
5. Dünndarm: Duodenum, längs, HE (1-093-duodenum-he)
6. Dünndarm: Jejunum, HE (2-090-jejunum-he) und AZAN (2-091-jejunum-azan)

7. Dünndarm: Ileum, quer, HE (2-019-ileum-quer-he)
8. Dickdarm: Colon, längs, HE (2-009n-colon-he)
9. Dickdarm: Appendix vermiformis, HE (2-017-appendix-vermiformis-he), und
10. Dickdarm: Appendix vermiformis, Giemsa (1-051-appendix-giemsa)

Im Magen-Darm-Trakt finden sich einige durchgehende Besonderheiten, die in allen Abschnitten vom Ösophagus bis zum Rectum vorkommen, wenn auch ortstypisch leicht modifiziert. Diese Besonderheiten bzw. Merkmale werden zunächst besprochen, damit die histologisch orientierte Detailbetrachtung der einzelnen Abschnitte des Magen-Darm-Traktes dann kurz gefasst werden kann. Folgende Themen werden vorangestellt:

Generelle Eigenschaften des Rumpfdarms

- die durchgehende besondere Schichtung der Darmwand
- das Darmnervensystem und die mit diesem kooperierenden enteroendokrinen Zellen
- das besondere Immunsystem des Magen-Darm-Traktes

32.1 Schichtung der Darmwand

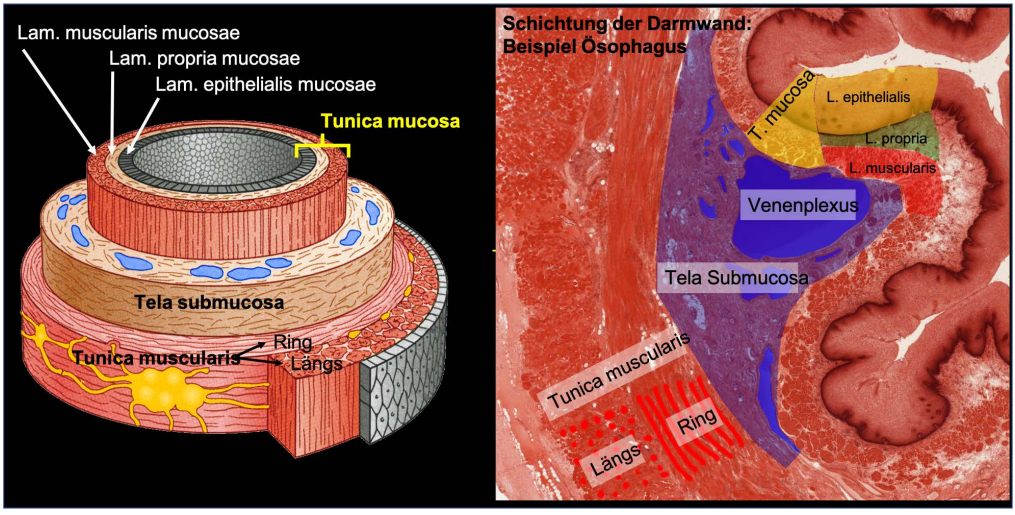

Abbildung 32.1: Schematische Schichtung der Darmwand im Vergleich mit der Histologie des Ösophagus. Screenshot des Histologi@-Präparates 2-038-oesophagus-quer-he.

In den von glatter Muskulatur umgebenen röhrenförmigen Strukturen des menschlichen Körpers grenzt das ortstypische Epithel (im Ureter beispielsweise das Urothel) direkt an das Lumen an. Darunter liegt regelhaft die Basalmembran, mit der das Bindegewebe (oft auch Lamina propria genannt) beginnt. Weiter nach außen findet sich meist auch glatte Muskulatur, die als Tunica

muscularis bezeichnet wird. Im Verdauungstrakt gibt es von dieser allgemeinen Schichtung eine Abweichung, genauer genommen gibt es eine zusätzliche Schicht. Diese kann zwar je nach Darmabschnitt unterschiedlich dick sein (Abb. 32.1 und 32.2), aber sie ist im gesamten Verdauungstrakt vorhanden. Die Schleimhautschicht wird hier als Tunica mucosa betrachtet und in drei Hauptabschnitte unterteilt, mit der hier in Rot hervorgehobenen zusätzlichen Schicht, der Lamina muscularis mucosae:

Lamina muscularis mucosae: Besonderheit der Darmwand

- **Tunica mucosa (innen)** mit
  1. *Lamina epithelialis mucosae*: meist einschichtiges hochprismatisches Epithel [1]
  2. *Lamina propria mucosae*: Blut-, Lymphkapillaren; Lymphozyten
  3. ***Lamina muscularis mucosae:*** glatte Muskelbündel
- **Tela submucosa:** Lymphozyten/-follikel, Drüsen, Venenplexus
- **Tunica muscularis** mit
  1. *Stratum circulare:* glatte Muskulatur [2]
  2. *Stratum longitudinale:* glatte Muskulatur [3]
- **Tunica adventitia (außen)** als Tunica serosa bezeichnet, wenn der Darmabschnitt intraperitoneal liegt

An die dreilagige Tunica mucosa schließt sich die Tela submucosa an, die zumeist eine breite und gefäßreiche Schicht lockeren kollagenen Bindegewebes ist; danach kommt die Tunica muscularis (Abb. 32.1). Letztere besteht in vielen Darmabschnitten aus Ring- und Längsmuskulatur und ist ebenfalls glatte Muskulatur. Nur im Ösophagus und im Analkanal können auch Skelettmuskelfasern Teile der Tunica muscularis ausmachen. In diesen beiden Bereichen ist das normalerweise einschichtige und hochprismatische Epithel nicht vorhanden. Stattdessen findet man hier mehrschichtiges unverhorntes Plattenepithel. Weder der Ösophagus noch der Analkanal haben resorbierende Funktion. Damit ist die sehr dicht am Epithel liegende Lamina muscularis mucosae die Besonderheit in der Schichtung der Wand des Magen-Darm-Traktes (Abb. 32.2). Sie kommt außerhalb des Magen-Darm-Traktes nicht vor. Deshalb ist es wichtig, ihr Vorhandensein erkennen zu können. Dies ermöglicht die sichere Unterscheidung eines Abschnittes des Magen-Darm-Traktes von anderen muskulär umsäumten Gängen und Hohlräumen des menschlichen Körpers.

32.2 Darmnervensystem

In den Wandschichten des Darmrohres kommen nicht nur Bindegewebe und glatte Muskulatur in verschiedenen Ausprägungen vor, sondern es gibt auch Nervenzellen – und davon recht viele. Das Darmrohr reguliert seine motorischen und sekretorischen Funktionen mithilfe eines vor Ort liegenden Nervensystems, das die vitalen Verdauungsfunktionen auch ohne Einfluss des ZNS –

[1] Ausnahme: Ösophagus, Analkanal
[2] Ausnahme: Ösophagus, Analkanal
[3] Ausnahme: Ösophagus, Analkanal

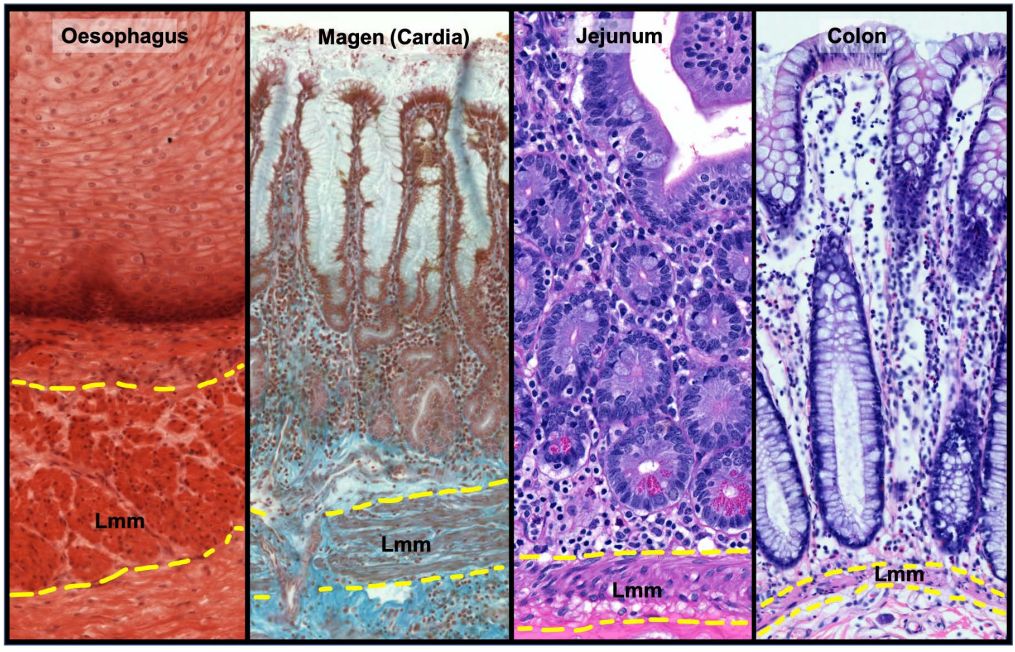

Abbildung 32.2: Die Lamina muscularis mucosae liegt unmittelbar unter dem Darmepithel und der bindegewebigen Lamina propria. Sie grenzt die Tunica mucosa gegen die Tela submucosa ab. Die Abbildung zeigt die Histologie der Lamina muscularis mucosae (Lmm, gelb abgegrenzte Schicht) in wichtigen Darmabschnitten. Screenshots der Histologi@-Präparate 2-038-oesophagus-quer-he, 2-005-oesophagus-cardia-goldner, 2-090-jejunum-he, und 2-009n-colon-he.

autonom – aufrechterhalten kann. In der Darmwand finden sich enorm viele Nervenzellen, die auf eine hochkomplexe Weise miteinander vernetzt sind. Auch außergewöhnliche Transmitter – wie z. B. endogene Opiate – treten in diesem System auf.
Es stellt die Peristaltik des Darmrohres sicher und hat neben diesen motorischen Funktionen auch Aufgaben bei der Koordination der Produktion von Verdauungssekreten im Darmrohr und seinen Anhangsdrüsen. Das enterische Nervensystem verarbeitet Afferenzen aus dem Darmrohr und koordiniert selbsttätig die Motorik der glatten Muskulatur der Darmwand sowie die sekretorischen Funktionen der enterischen Epithelien. Damit ist das enterische Nervensystem vom ZNS weitgehend unabhängig und kann Vitalfunktionen aufrechterhalten, selbst wenn die Verbindung zum ZNS unterbrochen oder gestört ist. Bei Querschnittslähmungen beispielsweise kommt es letztlich nicht zu einem Ausfall der Darmfunktionen, obwohl die vom ZNS abhängigen und direkt davon kontrollierte Sensibilität und Motorik ausgefallen sind. Das ZNS kann über vegetative Efferenzen (Sympathikus und Parasympathikus) moduliernd auf das enterische Nervensystem einwirken. Für die lebenserhaltende Basisfunktion ist dieser Einfluss aber nicht vonnöten.

Merkmale des enterischen Nervensystems

- Das enterische NS liegt peripher.
- Das enterische NS ist autonom.
- Das enterische NS ist der größte Unterabschnitt des vegetativen NS.
- Das ZNS innerviert efferent über Parasympathikus und Sympathikus.

Histologisch fallen vor allem die in Gruppen zusammenliegenden Perikarya der oft auffällig großen Nervenzellen auf. Solche Gruppen werden als Ganglien bezeichnet und sie können grundsätzlich in allen Schichten der Darmwand vorkommen. Besonders häufig sind vegetative Ganglien zwischen der Ring- und Längsmuskelschicht der Tunica muscularis (Plexus myentericus) sowie in den bindegewebigen Schichten (v. a. Tela submucosa, aber vereinzelt auch Lamina propria mucosae). Die Perikarya der Nervenzellen sind von Begleitzellen (Mantel- oder Satellitenzellen) umgeben. Die Axone des Darmnervensystems sind in der Regel marklose, d. h. myelinfreie Nervenfasern.

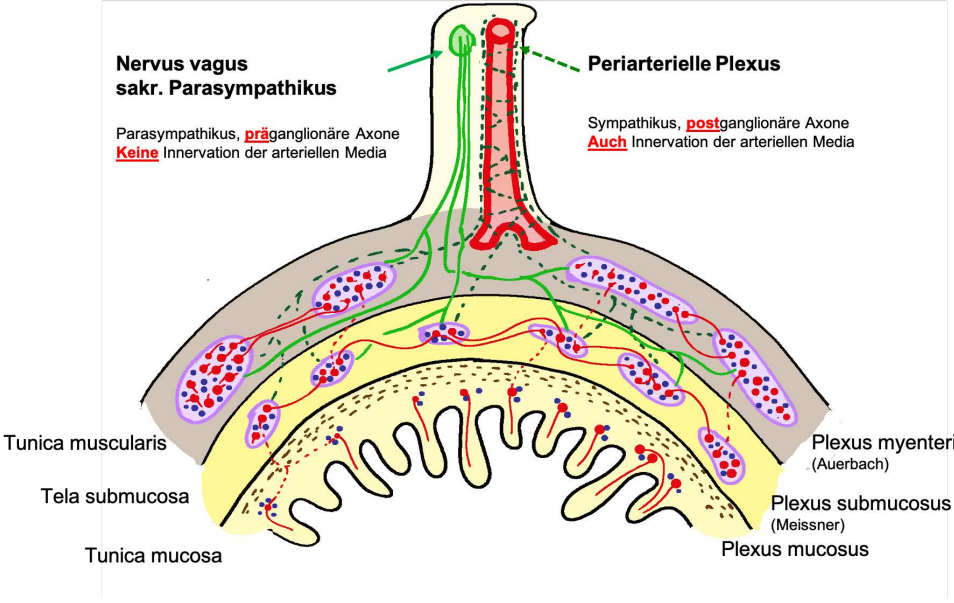

Abbildung 32.3: Die Ganglien und Netzwerke des enterischen Nervensystems werden auf die Schichten der Darmwand bezogen. Nervenzellen (rote Punkte) und Gliazellen (blaue Punkte) kommen gemeinsam in den Ganglien vor. Die Innervation des enterischen NS erfolgt efferent über Sympathikus und Parasympathikus, die der arteriellen Media nur über den Sympathikus.

32.3 Enteroendokrine Zellen

Das typische Epithel des Verdauungstraktes ist das einschichtige hochprismatische Epithel. Es ist als morphologisch dichtes Epithel mit tight junctions ausgelegt und kann einerseits sekretorisch

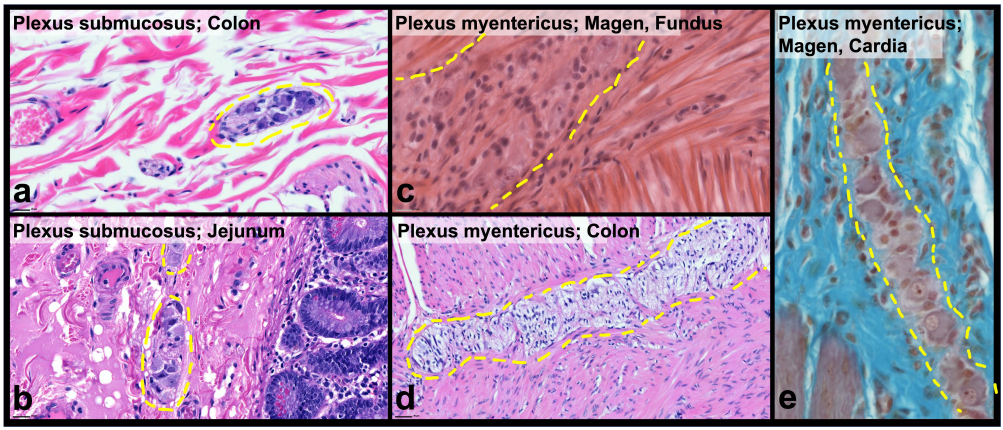

Abbildung 32.4: Die Ganglien des Darmnervensystems konzentrieren sich vor allem zwischen der äußeren und inneren Muskelschicht der Tunica muscularis (Plexus myentericus) und in der Tela submucosa. In allen histologischen Präparaten des Magen-Darm-Traktes, die eine ausreichende Abdeckung dieser Schichten enthalten, sind solche Ganglien regelhaft zu finden. In dieser Abbildung wurden die Ganglien durch gelbe schraffierte Linien von der bindegewebigen oder muskulären Umgebung abgegrenzt. Screenshots der Histologi@-Präparate 2-041-magen-fundus-corpus-he, 2-005-oesophagus-cardia-goldner, 2-090-jejunum-he, und 2-009n-colon-he.

tätig werden (Muzine, Verdauungssekrete), anderseits aber auch resorptiv tätig sein und Aminosäuren, Glucose oder andere aus der Verdauung resultierende Darminhaltsstoffe aufnehmen. Im Wesentlichen ist dieses Epithel funktionell auf seine apikale Oberfläche hin ausgerichtet. Das gilt aber nicht für alle Zellen. Eingestreut in dieses aktive Oberflächenepithel finden sich immer wieder Zellen, die zwar Teil des Epithelverbandes sind, aber in ihrem basolateralen Zytoplasma Anhäufungen von Sekretgranula aufweisen. Manche dieser Zellen erreichen die Darmoberfläche und gliedern sich in den einschichtigen Epithelverband mit tight junctions ein: **offene enteroendokrine Zellen**. Andere bleiben sozusagen in zweiter Reihe und erreichen die Oberfläche nicht: **geschlossene enteroendokrine Zellen** (Abb. 32.5). Manche der endokrinen Zellen reagieren auf Substanzen/Zustände im Lumen des Darmrohres (offene Zellen), andere werden über endokrine Netzwerke durch Botenstoffe anderer Zellen zur Freisetzung ihrer Hormone veranlasst (geschlossene Zellen).

Sie sezernieren Hormone und endokrine Faktoren wie z. B. Serotonin oder Cholecystokinin, die als Botenstoffe nicht unwesentlich zur Regulation der Verdauungstätigkeit beitragen. Diese endokrinen Faktoren können parakrin oder auch über weite Entfernungen hinweg (Insulin, Glucagon) endokrin wirken. Es gibt solche – einzelne oder auch gelegentlich in Gruppen eingestreute – endokrine Zellen nicht nur in der Lamina epithelialis des Darmrohres, sondern auch in den Anhangsdrüsen (v. a. Pankreas; Langerhanssche Inseln). Es handelt sich um endokrine Aktivität des Verdauungstraktes, die in ihrer Gesamtheit ein großes heterokrines endokrines System darstellt. Zu diesem System zählt man die verschiedenen Zellen der Darmschleimhaut und der Schleimhaut der Darmanhangsgebilde, z. B. auch den Inselapparat des Pankreas. In

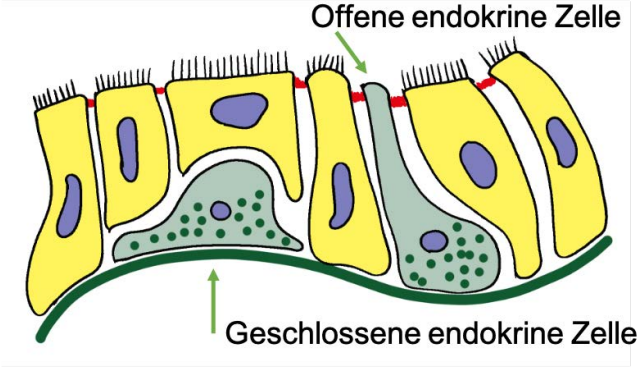

Abbildung 32.5: Die enteroendokrinen Zellen können entweder in das Epithel integriert sein und die Oberfläche erreichen (offene endokrine Zellen) oder aber unter der Oberfläche im Epithel selbst verbleiben (geschlossene endokrine Zellen). Die Sekretgranula der enteroendokrinen Zellen konzentrieren sich i. d. R. am basolateralen Zellpol. Die Basalmembran ist in Grün, tight junctions des Epithels sind in Rot dargestellt.

Tabelle 32.1 werden diese Zellen zusammengestellt.

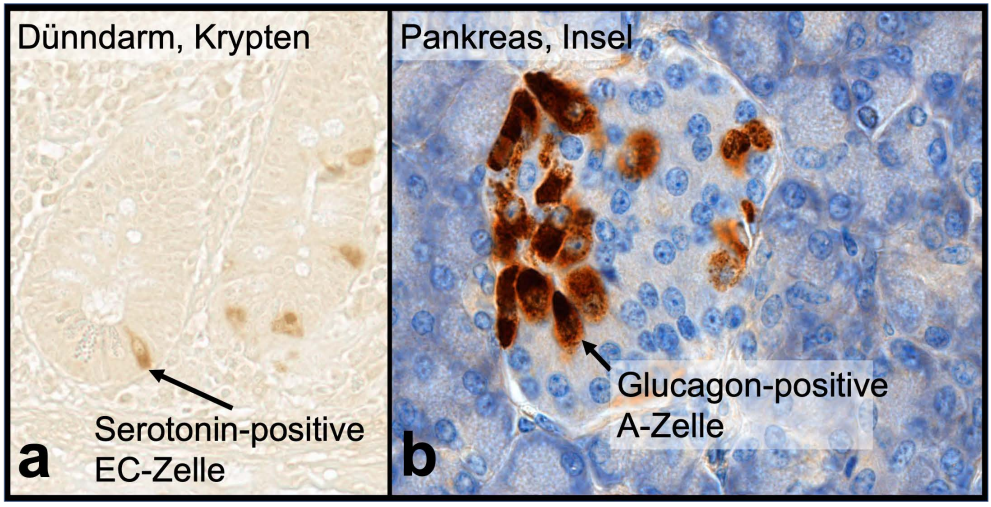

Abbildung 32.6: Die enteroendokrinen Zellen des Gastrointestinaltrakts umfassen nicht nur die in die Lamina epithelialis integrierten Einzelzellen, sondern auch die in Gruppen zusammenliegenden endokrinen Zellen des Pankreas. In der Abbildung sind beispielhaft Serotonin-positive Zellen in Krypten des Dünndarms und Glucagon-positive Zellen in Inseln des Pankreas dargestellt. Insgesamt bilden diese disseminierten Zellen ein großes, aktives endokrines System, das eng mit dem Darmnervensystem zusammenarbeitet und in diesem funktionell integriert ist. Screenshots der Histologi@-Präparate 2-042-duodenum-ec-zellen-immun und 2-100-pankreas-macaca-glucagon.

! **Enteroendokrine Zellen kann man in Gruppen einteilen:**

- **DNES** = **d**iffuses **n**euro-**e**ndokrines **S**ystem
  Hintergrund: Hierzu gehören alle enteroendokrinen Zellen, die von der Neuralleiste

Zelltyp	Lage	Hormon	Wirkungen (z. B.)
A	Inseln	Glucagon	BZ-Spiegel ↑
B	Inseln	Insulin	BZ-Spiegel ↓
D	Inseln, Magen, Dünn- und Dickdarm	Somatostatin	Hemmung anderer exokriner und endokriner Zellen
EC	Magen, Dünn- und Dickdarm	Serotonin/Peptide	Darmmotilität ↑
ECL	Magen (Corpus/Fundus)	Histamin	Magensäureproduktion↑
G	Magen (Pylorus)	Gastrin	Magensäureproduktion ↑, Pepsinogensekretion ↑, Stimulus für ECL-Zellen
I	Dünndarm	Cholecystokinin	Gallenblase: Kontraktion; Sphincter oddi: Erschlaffung; Pankreas: Enzymsekretion ↑
K	Dünndarm	GIP	Insulinfreisetzung ↑, Magensäureproduktion ↓
L	Dünn- und Dickdarm	GLP-1	Insulinfreisetzung ↑
S	Dünndarm	Sekretin	Pankreas, Duodenum, Gallengang: Sekretion von Wasser und Bikarbonat ↑

Tabelle 32.1: Übersicht zum enteroendokrinen System und seinen wichtigsten Zellen: BZ-Spiegel (Blutzuckerspiegel), GIP (Gastrointestinales Peptid), GLP-1 (glucagon-like peptide 1). Die Richtung der Wirkung ist durch Pfeile angezeigt; ↑: Steigerung, ↓: Hemmung, Senkung.

abstammen.

- Synonyma und Bezeichnungen mit überschneidender Bedeutung:
  - **GEP**-System = **g**astro-**e**ntero-**p**ankreatisches System endokriner Zellen: fasst Zellen nach Ort des Vorkommens zusammen.
  - **APUD**-System = **a**mine **p**recursor **u**ptake and **d**ecarboxylation System: viele – nicht alle – dieser Zellen produzieren Katecholamine; biochemisch orientierte Zusammenfassung.

32.4 Immunsystem des Verdauungstraktes (MALT)

In der Lamina propria des Verdauungstraktes finden sich an vielen Stellen eingestreut und Aggregate von Lymphozyten und Lymphfollikel in wechselnder Dichte. Dies ist ein physiologischer Zustand und keineswegs schon eine pathologische Entzündungsreaktion. Besonders dicht aggregiert kommen solche Ansammlungen von Lymphozyten im terminalen Ileum und auch in der Appendix vermiformis vor. Die genauen Funktionen dieser lymphozytären Ansammlungen sind nicht im Detail bekannt, aber Konzepte dazu gibt es. Der Darm ist eine immunologisch privilegierte Zone, denn an seiner Oberfläche kommen potentiell immunogene Bruchstücke von Organismen vor. Sie sind fremd und könnten das Immunsystem stimulieren. Außerdem ist das Colon endosymbiontisch mit Bakterien besiedelt, die bei der Verdauungsleistung nicht unbedeutend sind. Auch diese Bakterien sind grundsätzlich Fremdorganismen, die theoretisch zu einer Immunreaktion führen können. Eine wesentliche Funktion des Darmrohres im Bereich der Immunologie ist es daher, diese nützlichen Antigene und Organismen nicht immunologisch anzugreifen und immunologische Toleranz gegen Nahrungsbestandteile und Hilfsorganismen

herzustellen. Darüber hinaus kommen im Magen-Darm-Trakt auch toxische Substanzen und pathogene Bakterien vor, die eliminiert werden müssen. Die Unterscheidung zwischen Nützlichem und Schädlichem ist daher eine besonders wichtige Grundfunktion des Immunsystems im Darmrohr. Die Eintragslast lebender Mikroorganismen aus der Außenwelt in das Darmrohr wird zwar durch die Säurefalle des Magens unspezifisch minimiert, das ändert aber nichts an dem grundsätzlichen Problem, das hier zu lösen ist.

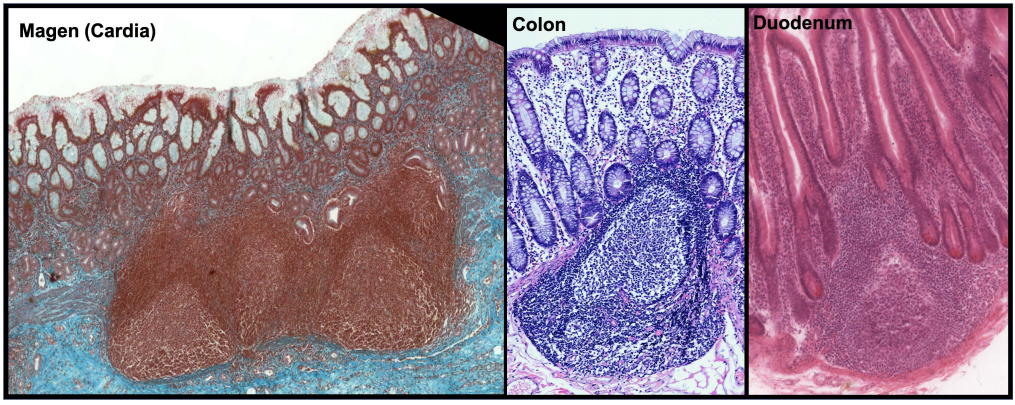

Abbildung 32.7: Lymphfollikel treten in allen Darmabschnitten auf. Sie können dabei einzeln (solitär) oder aber in kleinen Gruppen zusammenliegen (siehe Magen (Cardia)). Solche Lymphfollikel sind keine Infektionsfolge, sondern treten physiologischerweise unter dem Epithel auf. Screenshots der Histologi@-Präparate 2-005-oesophagus-cardia-goldner, 2-009n-colon-he, und 1-093-duodenum-he.

32.4.1 M-Zellen (Multifolded Cells)

Um Immunantworten – oder auch Toleranz – zu erzeugen, müssen Antigene präsentiert werden. Dazu müssen sie für die antigenpräsentierenden Zellen zugänglich sein. Im Darmrohr ist das vorherrschende Epithel ein dichtes (tight junctions) einschichtiges Epithel, das die Resorptionsvorgänge kontrolliert. Diese Kontrolle ist nur möglich, wenn unkontrolliertes parazelluläres Eindringen von Substanzen und Organismen aus dem Darmlumen weitestgehend unterbunden wird. Damit stellt sich die Frage, wie die in der Lamina propria liegenden Lymphfollikel an die für die Immunreaktionen/Toleranzinduktion wesentlichen Antigene herankommen? An den Stellen des Epithels, unter denen Lymphfollikel liegen, finden sich vereinzelt oder in kleinen Gruppen eingestreut besondere Epithelzellen, die keinen Bürstensaum aufweisen, dafür aber apikal und basolateral vielfach eingefaltet sind, die Multifolded Cells oder auch M-Zellen genannt. Diese Zellen sind zwar selbst nicht zur Antigenpräsentation befähigt, können aber antigene Substanzen (kleine Peptide, Peptid-Kohlehydratkomplexe etc.) aus dem Darmlumen aufnehmen und an die darunter in der Lamina propria bereitstehenden antigenpräsentierenden Zellen weiterreichen. Diese Resorption aus dem Darmlumen, die von den M-Zellen wahrgenommen wird, ist also nicht nutritiver Natur, sondern immunologischer Natur. Sie sind nur Transporteure und übernehmen

im eigentlichen Immungeschehen keine direkte Rolle. So können Antigene die Epithelbarriere passieren, ohne die Integrität des Epithels zu gefährden.

32.4.2 Peyersche Plaques und Appendix vermiformis

An einigen Stellen des Darmrohres treten massive, fast durchgängige Lymphozytenaggregate auf, und zwar schon physiologischerweise, ohne besondere Infektion. Dabei finden sich in der Lamina propria der betroffenen Regionen massive Lymphyozytenaggregate und große Lymphfollikel. Diese reichen bis tief in die Tela submucosa; häufig ist die normale Schichtung der Darmwand – v. a. die Lamina muscularis mucosae – in diesen Bereichen im HE-Präparat nicht mehr sicher zu erkennen. Das Epithel in hier vielfach von Lymphozyten durchsetzt, die auch per Diapedese ins Darmlumen gelangen können. Unter der Entfaltung dieser Lymphaggregate verstreichen die normalen Oberflächenstrukturen (Zotten/Krypten) und werden klobiger. Zotten sind dann in der Regel keine schlanken länglichen Strukturen, sondern sitzen breitbasig am Rand des Darmlumens auf. Solche breitbasig veränderten Zotten werden auch als *Dom* bezeichnet. An der Spitze solcher Dome finden sich besonderes viele M-Zellen.
Regionen mit solchen massiven Aggregaten in der Darmwand finden sich im terminalen Ileum und in der Appendix vermiformis. Das Ileum ist der letzte Dünndarmabschnitt vor dem Beginn des Dickdarms und geht an der Valva ileocaecalis in den Dickdarm über. Dieser ist massiv von Darmbakterien besiedelt, während der Dünndarm nach der Säurefalle des Magens keimarm ist. Es ist sicher kein Zufall, dass ausgerechnet an dieser Stelle große Lymphaggregate in der Wand des Darmrohres auftreten. Wegen der Veränderung des Obeflächenreliefs des Ileums und auch der Verdickung der Darmwand sind diese terminalen Regionen des Ileums schon makroskopisch als verändert zu erkennen. Die Lymphaggregate hier werden als *Peyersche Plaques*, manchmal auch als Peyersche Platten bezeichnet. Im Dickdarm treten neben vielen einzeln und disseminiert zu beobachtenden Lymphfollikeln massierte Lymphaggregate vor allem in der Appendix vermiformis auf, dem Wurmfortsatz des Caecums.

32.5 Ösophagus

Der Ösophagus ist eine muskulär umwandete Röhre, die vom Hypopharynx aus in Richtung Magen führt. Das Oberflächenepithel des Ösophagus ist mehrschichtiges unverhorntes Plattenepithel – wie auch in der Mundhöhle. Der Ösophagus dient im Wesentlichen dem Nahrungstransport und ist kein Verdauungsorgan im engeren Sinn. Das Epithel wird gut befeuchtet. Zum einen gibt es immer wieder eingestreut in der Lamina propria kleine Aggregate muköser Drüsen (Gll. ösophageales, Abb. 32.8), deren Ausführungsgänge an die Oberfläche des Ösophagus führen. Hauptsächlich aber stammt die Befeuchtung aus dem Rachenraum, wo Mundspeichel mit seinen mukösen Beimengungen auftritt. Dieser wird verschluckt und führt damit im Ösophagus zur Befeuchtung. Die über die mukociliare Clearance nach oral beförderte Schleimauskleidung der Atemwege wird im Regelfall ebenfalls verschluckt und befeuchtet die Oberfläche des Ösophagus. Die Lamina muscularis mucosae des Ösophagus ist relativ dick und in mehreren Lagen glatter Muskelzellen angeordnet. In der Tunica muscularis mit ausgeprägter Ring- und Längsmuskulatur

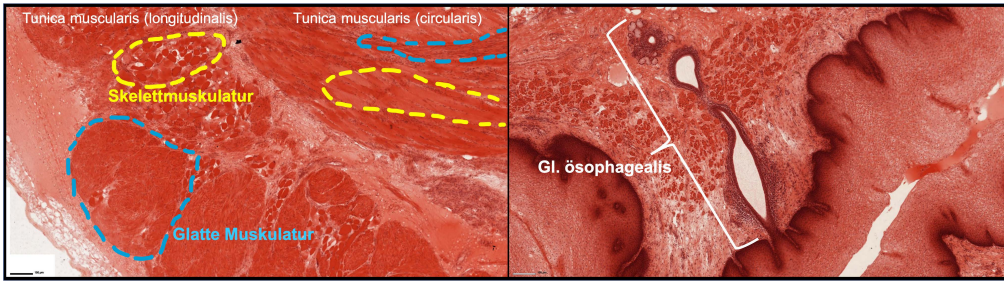

Abbildung 32.8: Die Tunica muscularis des Ösophagus weist im oberen Drittel des Ösophagus noch teilweise erheblich Anteile an Skelettmuskulatur auf. Die glatte Muskulatur dominiert im weiteren Verlauf. Eingestreut in der Tela submucosa finden sich kleine muköse Drüsen, die Gll. ösophageales. Screenshot des Histologi@-Präparates 2-038-oesophagus-quer-he.

finden sich im oberen Drittel des Ösophagus noch reichlich Skelettmuskelfasern (Abb. 32.8); im Verlauf des Ösophagus in Richtung des Magens wird die Tunica muscularis aber zu einer rein glattmuskulären Struktur. Die Tela submucosa besteht aus lockerem Bindegewebe, in dem viele großlumigen Venenanschnitte zu erkennen sind. Diese Venen und ihre Blutfüllung sind für den dichten Verschluss zum Magen hin wichtig, indem sie die Schleimhautoberflächen mit leichtem Druck aneinander adaptieren. Im magennahen unteren Drittel des Ösophagus haben diese Venen Verbindung zu Magenvenen und damit zum Pfortaderkreislauf. Es handelt sich also um portocavale Anastomosen. Bei Anstieg des Blutdrucks im Bereich der Vena portae hepatis (in die auch die Magenvenen drainieren) kann es auf Basis der sich ausbildenden Umgehungskreisläufe zur Varizenbildung der Venenplexus in der Ösophaguswand kommen (sog. Ösophagusvarizen). Aus diesen kann es nachhaltige innere Blutungen ins Lumen des Ösophagus geben, die für die Patienten lebensgefährlich sein können.

32.6 Magen

Der Magen ist der erste Abschnitt des Verdauungstraktes, in dem bereits weitgehende Verdauungsschritte und auch Resorption von Nahrungsbestandteilen erfolgen. Darüber hinaus ist er wichtig für die Durchmischung der Speisen, sondert Verdauungssekrete und Schleim ab und weist in seinem Inneren einen sehr niedrigen pH-Wert zwischen 1 und 2 auf. Damit ist er für die mit der Nahrung über den Ösophagus eindringenden Mikroorganismen eine wirksame Säurefalle. Hier werden viele dieser Organismen abgetötet, sodass der nachfolgende Dünndarm relativ keimarm ist.
Wenn man die Oberfläche des Magens mit einer Lupe betrachtet, so sieht man, dass sich von der Oberfläche aus kleine Gruben, Foveolae gastricae genannt, in die Tiefe absenken. Die Foveolae gastricae sind von einem einschichtigen hochprismatischen Epithel überzogen, das im Wesentlichen in allen Abschnitten des Magens (Abb. 32.9) der Schleimsekretion dient.

Das Schleimhautrelief des Magens besteht aus:

- **Foveolae gastricae**
- **Glandulae gastricae**

Die Foveolae enthalten also nicht einfach Becherzellen eingestreut ins Epithel, sondern sind in ihrer Gesamtheit eine schleimproduzierende Oberfläche. In der Tiefe der Foveolae setzen sich diese in mit Schleimhaut ausgekleidete Röhren fort, die noch tiefer absteigen als die Foveolae selbst. Diese tubulären Strukturen werden als Glandulae gastricae bezeichnet. Die Funktion der teilweise auch heterokrinen Epithelzellen in der Wand der Glandulae unterscheiden sich in die drei wichtigen Abschnitten des Magens:

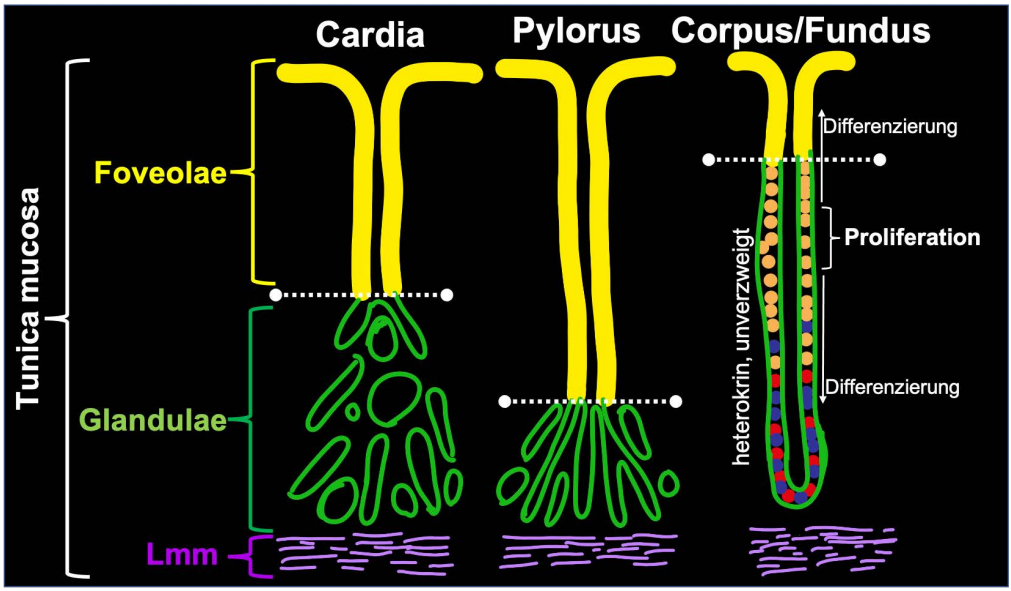

Abbildung 32.9: Der relative Anteil, den die Foveolae an der Gesamthöhe der Tunica mucosa haben, unterscheidet sich je nach Hauptabschnitt des Magens. Im Corpus und Fundus des Magens sind die Foveolae flach und die Glandulae stehen unverzweigt und dicht nebeneinander. Die Glandulae in diesem Magenabschnitt sind heterokrin, d. h. sie enthalten Zellen mit verschiedenen sekretorischen Funktionen. Die schleimsezernierende Oberfläche der Foveolae ist in Gelb dargestellt, Nebenzellen sind in etwas dunklerem Gelb, Hauptzellen (produzieren Pepsinogen und färben basophil) in Blau und die Belegzellen (produzieren Säure und Intrinsic Faktor, eosinophil) in Rot dargestellt.

Diese Abschnitte sind:

- Die **Pars cardiaca (oft: Cardia)** ist der erste Abschnitt des Magens, direkt nach dem Ende des Ösophagus. Hier werden v. a. Schleimsubstanzen im Epithel der Foveolae produziert. In den Glandulae gastricae, die teilweise auch verzweigt verlaufen können, findet sich eine morphologisch homogene Zellpopulation, die im Wesentlichen die Wachstumsreserve des Epithels darstellt. Die Foveolae glandulae machen ca. 50 % der gesamten Schleimhauthöhe aus (Abb. 32.9 und 32.10).

- **Corpus und Fundus** sind die funktionellen Hauptabschnitte des Magens. Hier werden nicht nur Schleimsubstanzen (in den hier recht kurzen und kleinen Foveolae, oft nur 10–20 % der gesamten Schleimhauthöhe), sondern auch Verdauungssekret, Salzsäure und der Intrinsic Faktor produziert. Der Intrinsic Faktor stammt aus dem Magen und wird im Dünndarm benötigt, um Vitamin B12 zu resorbieren. Bei ausgedehnten Magen(teil)resektionen muss Vitamin B12 daher zugeführt werden. Alle diese Sekrete werden in den hier unverzweigten, sehr langen und heterokrinen Glandulae gastricae (Abb. 32.9, 32.10 und 32.11) abgegeben.
- Die **Pars pylorica (oft: Pylorus)** ist der letzte Abschnitt des Magens vor dem Magenpförtner (einer Verstärkung der muskulären Magenwand am Übergang in das Duodenum). Ähnlich wie in der Cardia werden hier v. a. Schleimsubstanzen im Epithel der Foveolae produziert. Allerdings reichen die Foveolae gastricae deutlich tiefer als in der Cardia, sie nehmen nämlich mehr als 50 % der gesamten Schleimhauttiefe ein (Abb. 32.9 und 32.10).

In der Lamina propria des Magens können sich – wie in vielen anderen Darmabschnitten – immer wieder eingestreute Ansammlungen von Lymphozyten und auch Sekundärfollikel finden.

Der Magen kann meist schon an der Morphologie der Schleimhaut (d. h. an dem Vorhandensein der typischen Foveolae und Glandulae gastricae) erkannt werden. Dabei unterscheiden sich die drei Hauptabschnitte des Magens zunächst primär durch die relative Tiefe der Foveolae im Vergleich zu der Dicke der Gesamtschleimhautschicht. Zwischen den Foveolae und Glandulae befindet sich das lockere kollagene Bindegewebe der Lamina propria.

In der Cardia ziehen die Foveolae durch etwa die halbe Schleimhaut, in Corpus und Fundus sind sie weniger tief – meist weniger als ca. ein Viertel der Schleimhautschicht –, während sie im Pylorus weit über die Mittelebene der Tunica mucosa hinaus in die Tiefe ziehen und ca. zwei Drittel der Schleimhautschicht ausmachen (Abb. 32.9 und 32.10).

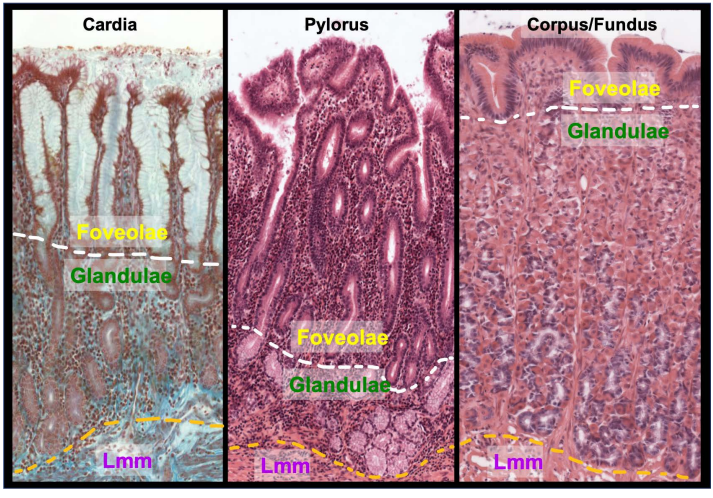

Abbildung 32.10: Die Unterscheidung der verschiedenen Magenabschnitte gelingt zunächst am besten aufgrund der verschiedenen Tiefe der Foveolae. Im Corpus und Fundus kommt dazu noch die deutliche Heterokrinie in den Glandulae dazu. Lmm steht für Lamina muscularis mucosae. Screenshots der Histologi@-Präparate 2-005-oesophagus-cardia-goldner, 2-041-magen-fundus-corpus-he, und 2-044-magen-pars-pylorica-he.

Während sich Pars cardiaca und Pars pylorica des Magens vor allem durch die relativen Längen der Foveolae und Glandulae gastricae unterscheiden, finden sich im Corpus und Fundus auch in den Glandulae selbst typische Unterschiede zu Pars pylorica und Pars cardiaca.
Die Glandulae gastricae im Bereich von Fundus und Corpus zeigen ein auffällig heterogen buntes Färbemuster in histologischen Standardfärbungen wie der HE-Färbung. Sie weisen in den tiefen Anteilen der Glandulae gastricae (d. h. in Nachbarschaft zur Lamina muscularis mucosae) deutlich unterschiedlich gefärbte Zellen im Epithel auf. Diese Drüsenschläuche sind heterokrin (Abb. 32.11). Zum einen findet man Zellen, die eine deutliche zytoplasmatische Basophilie aufweisen (die Hauptzellen), und häufig in direkter Nachbarschaft dazu andere Zellen, deren tiefrote Färbung mit HE eine zytoplasmatische Eosinophilie (Belegzellen) zeigt. Die Dichte der beiden Zelltypen mit gegensätzlichem zytoplasmatischem Färbeverhalten nimmt mit zunehmender Entfernung von den basalen Abschnitten (der Lamina muscularis mucosae) ab. In den intermediären Abschnitten dominiert ein einheitlich gefärbter Zelltyp, der weder besonders basophil noch besonders eosinophil ist, die Nebenzelle.

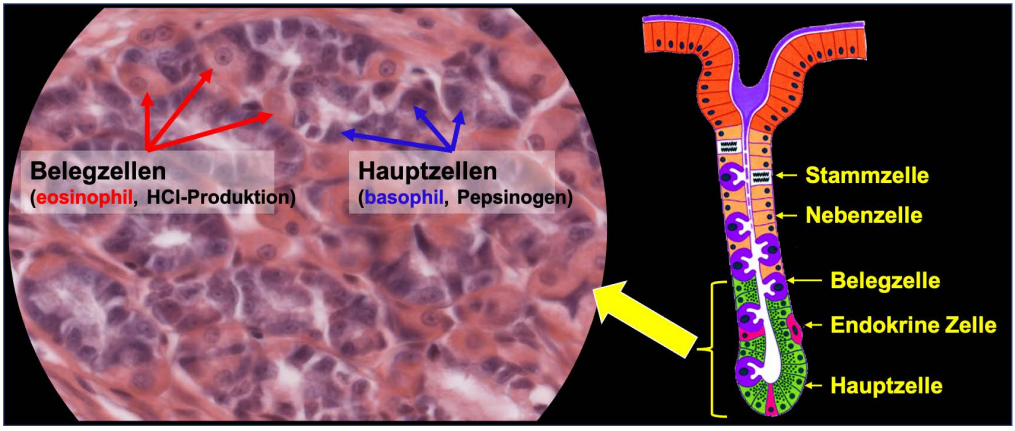

Abbildung 32.11: Die Zelltypen, die in den Glandulae des Corpus und Fundus des Magens vorkommen, sind auf der rechten Seite im Schema dargestellt, links im tiefen Bereich der Glandulae auch histologisch. Belegzellen und Hauptzellen sind aufgrund ihrer nahezu gegensätzlichen Färbecharakteristika in der HE-Färbung gut zu erkennen. Nebenzellen sind weniger kräftig eosinophil als die Belegzellen. Stammzellen sind ohne Nachweis von Proliferationsmarkern nicht sicher zu differenzieren. Auch endokrine Zellen müssen durch Nachweis des Hormons sichtbar gemacht werden. Screenshot des Histologi@-Präparates 2-041-magen-fundus-corpus-he.

Diese verschiedenen Zelltypen in den Gll. gastricae der Fundus- und Corpusregion haben unterschiedliche Aufgaben:

- Die **Hauptzellen** verdanken ihre ausgeprägte zytoplasmatische Basophilie vor allem der massenhaften Synthese von Pepsinogen, dem wesentlichen Verdauungsproenzym, das hier produziert und freigesetzt wird. Die Sekretion großer Proteinmengen führt zur Anhäufung großer ER/Golgi-Cluster im Zellinneren dieser Epithelzellen. Das raue ER mit seinem Gehalt an RNA sorgt für die zytoplamatische Basophilie.
- Die **Belegzellen** des Magens sind die Produzenten der Salzsäure, die ins Innere des Magens

abgegeben wird und die Säurefalle des Magens generiert. Um Salzsäure zu produzieren, sind energieintensive Ionentransporte notwendig, die große Mengen an ATP benötigen. Das bezieht sich v. a. auf die apikale H^+/K^+-Pumpe, die unter ATP-Verbrauch H^+ ins Lumen befördert und K^+ ins Innere der Zelle zurückbringt. Chlorid-Ionen folgen dem H^+ passiv. Netto wird so unter erheblichem Energieverbrauch dissoziierte Salzsäure ins Lumen abgegeben. Die für die Bereitstellung dieser Energie zuständigen Mitochondrien sind in großer Zahl und Dichte im Zytoplasma der Belegzellen vorhanden und verursachen die deutliche zytoplasmatische Eosinophilie dieser Zellen. Belegzellen werden direkt vom Parasympathikus (Äste des N. vagus) stimuliert, sie können aber auch über Histamin aus endokrinen ECL-Zellen (in der Nachbarschaft der Belegzellen in den Glandulae gastricae; die ECL-Zellen werden indirekt durch Gastrin zur Histamin-Freisetzung stimuliert) oder direkt durch Gastrin (aus endokrinen Zellen (G-Zellen des Pylorus und des Dünndarms)) stimuliert werden. Der Histamin-Rezeptor der Belegzellen ist der H_2-Rezeptor, der recht spezifisch im Magen vorkommt. Der H_2-Rezeptor kann pharmakologisch antagonisiert werden, eine Möglichkeit, die Säureproduktion der Belegzellen zu unterdrücken. Das Zusammenwirken zwischen den ECL-Zellen und den G-Zellen bei der Kontrolle der Magensäureproduktion sehen Sie in Tabelle 32.1. Die Belegzellen produzieren auch den Intrinsic Faktor des Magens, der Vitamin B12 im Darmlumen bindet. Der Komplex aus Vitamin B12 und Intrinsic Faktor ermöglicht, dass B12 überhaupt resorbiert wird; ohne die Komplexbildung funktioniert die Resorption nicht.

- Die **Nebenzellen** des Magens sezernieren Schleimsubstanzen und sind die Wachstumsreserve der Foveolae und Glandulae. Die Proliferation in der Magenschleimhaut ist in genau diesen Abschnitten unmittelbar unterhalb der Foveolae am höchsten. Die Tochterzellen wandern entweder entlang der Basalmembran in Richtung basale Zone, wo sie sich in die Haupt- und Belegzellen differenzieren; alternativ wandern sie in Richtung Foveolae, wo sie zu schleimproduzierenden Zellen der Foveolae differenzieren. Eine wichtige Funktion der Nebenzellen ist es daher, die epitheliale Stammzellreserve des Magenepithels bereitzuhalten.

32.6.1 Bikarbonat und Chlorid im Magenepithel

Die Belegzellen der Glandulae des Magens geben netto Chloridionen und Protonen (dissoziierte Salzsäure) an die Magenoberfläche ab. Gleichzeitig geben sie im Ausgleich zu der apikalen Säurefreisetzung die Base Bikarbonat nach basolateral in die Lamina propria der Magenschleimhaut ab. Die apikale Säurefreisetzung wird demnach durch basolaterale Bikarbonat-Freisetzung balanciert. Bikarbonat-Ionen werden aus der tief gelegenen Zone der Glandulae durch die Kapillaren der Lamina propria nach luminal in Richtung Foveolae gastricae verbracht. Dort werden die Bikarbonat-Ionen wieder aufgenommen und mit dem Schleim der Zellen der Foveolae nach apikal abgegeben. Die Schleimschicht der Foveolae wird so von apikal mit basischem Schleim gefüttert, während auf der luminalen Seite ein sehr saurer pH herrscht.
Von luminal dringt Salzsäure in die Schleimschicht ein, von den Zelloberflächen wird gleichzeitig und kontinuierlich die Base Bikarbonat abgegeben. Über die Schleimschicht der Mucosa hinweg

stellt sich ein Gradient ein, der von pH 7 an der epithelialen Oberfläche (prima mit dem Überleben der Epithelzellen vereinbar) bis zum pH 1 (1 M Salzsäure) an der Schleimoberfläche reichen kann. Durch die ständige Nachlieferung von Salzsäure auf der einen und Bikarbonat auf der anderen Seite wird dieser Gradient stabil gehalten und ist nichts anderes als ein durch ein dynamisches Fließgleichgewicht stabilisierter physikalisch-chemischer Gradient. Idealerweise stellt sich hier ein stabiles Gleichgewicht ein.
Unmittelbar an der Zelloberfläche des wandbildenden Epithels der Foveolae herrscht daher kein niedriger pH. Genau in dieser schmalen Zone mit relativ neutralem pH an der Epitheloberfläche können sich spezielle Bakterien (besonders: Helicobacter pylori) einnisten und überleben. Lange Zeit hielt man dies in der Medizin für gänzlich unmöglich und ausgeschlossen – geht aber doch.

32.7 Dünndarm

Betrachtet man die Schleimhautoberfläche des Dünndarms mit einer Lupe, so sieht man – anders als beim Magen – keine Absenkungen der Schleimhaut in Grübchen. Stattdessen wölbt sich die Schleimhaut in Richtung des Betrachters vor: **Zotten** (Abb. 32.12). Zwischen den Zotten gibt es schlauchförmig eingesenkte und epithelausgekleidete Röhren, die hier als **Krypten** (Abb. 32.12) bezeichnet werden.



Das Schleimhautrelief des Dünndarms besteht aus:

- **Zotten**
- **Krypten**

Das Epithel des gesamten Dünndarms ist ein einschichtig hochprismatisches Epithel. Es weist einen gut ausgeprägten Bürstensaum auf, um die apikale Oberfläche zu vergrößern. Die Epithelzellen sind durch vollständig ausgeprägte Schlussleistenkomplexe dicht miteinander verbunden und verhindern mit diesem Abschluss, dass aus dem Darmlumen unkontrolliert Substanzen über den parazellulären Raum (Spalten zwischen den Epithelzellen) in den Körper (hier: in die Lamina propria) eindringen können. Die wesentliche Resorptionsleistung des Dünndarmes – und des Darmrohres insgesamt – muss daher durch die Epithelzellen selbst über einen aktiven, sekundär aktiven oder passiven Transport erfolgen. Das Epithel weist neben den hauptsächlichen Zellen auch Mikrovillus-freie Zellen auf, vor allem Becherzellen. Die M-Zellen im Bereich subepithelialer Lymphfollikel sind ebenfalls ohne Bürstensaum.
Die gesamte Schleimhautschicht mit Zotten und Krypten und allen drei Unterschichten der Tunica mucosa (Lamina epithelialis, Lamina propria und Lamina muscularis mucosae) wölbt sich als ringförmiger Wulst in unregelmäßigen Abständen ins Lumen des Darmes vor (Kerckringsche Falten, Ringfalten (Abb. 32.12)). Diese Falten werfen sich auf Basis ringwulstartiger Verdickungen des Bindegewebes der Tela submucosa auf, während die Tunica muscularis in ihrer äußeren Ring- und Längsgestalt bleibt und diesen Ringfalten nicht nach innen folgt.
Im Dünndarm befindet sich die Proliferationsreserve der Lamina epithelialis in der Tiefe der Krypten (nicht wie beim Epithel des Magens im mittleren Abschnitt der Glandulae gastricae),

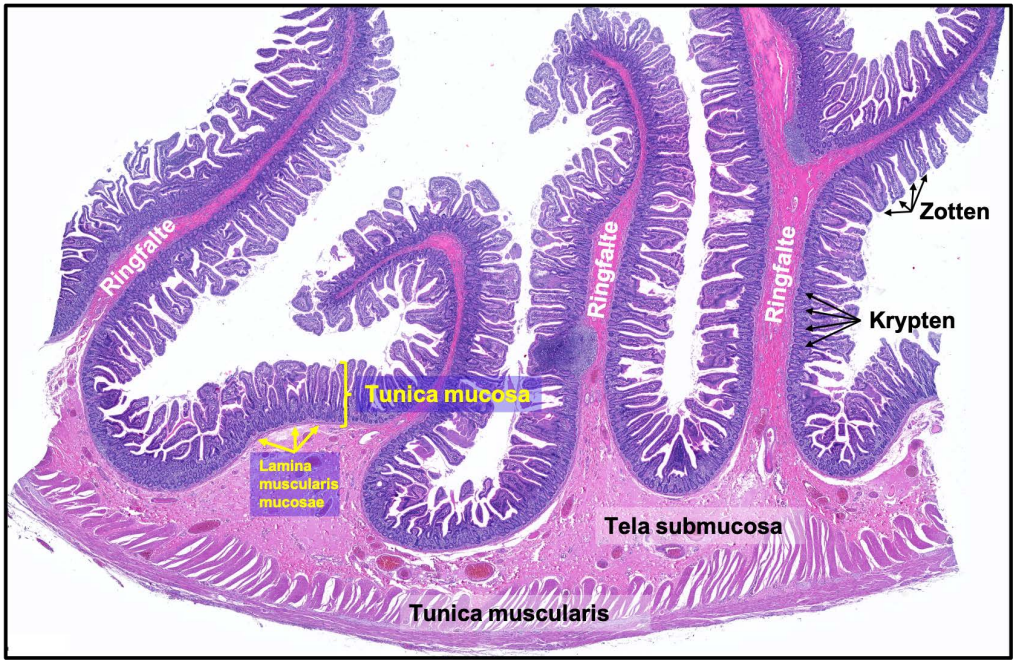

Abbildung 32.12: Die Übersicht zum Dünndarm zeigt, dass die Tela submucosa und die Tunica mucosa große Falten (Ringfalten) aufwerfen, in die die Tunica muscularis nicht einstrahlt. Die Oberfläche zeigt Zotten und Krypten als typisches Muster des Dünndarms. Die Lamina muscularis mucosae folgt den Ringfalten und bildet die Abgrenzung zwischen Tela submucosa und Tunica mucosa. Screenshot des Histologi@-Präparates 2-090-jejunum-he.

wo die höchste Dichte an Markierungen durch Proliferationsmarker in der Immunhistochemie erreicht wird (Abb. 32.13). Von hier wandern die Tochterzellen, die sich ständig in Richtung Spitzen der Zotten differenzieren und dort ins Darmlumen abschilfern können. Das Epithel des Darms, insbesondere auch des Dünndarms, gehört zu den am stärksten lebenslang proliferierenden Geweben des menschlichen Körpers. Vergleichbare proliferative Aktivität findet sich sonst nur in den Haarfollikeln und im roten Knochenmark bei der Hämatopoiese. Histologisch ist das Epithel des Dünndarms ein einschichtig hochprismatisches Epithel mit einem Bürstensaum und darin eingestreuten Becherzellen (Abb. 32.14). Auch enteroendokrine Zellen sind regelmäßig in dieses Epithel einbezogen. In der Tiefe der Krypte konzentrieren sich die Panethschen Körnerzellen (Panethsche Zellen) als kleine Zellgruppen. Sie sind ebenfalls primär sekretorisch aktiv und produzieren z. B. Defensine und andere Proteine, die der unspezifischen Abwehr dienen und zu dem keimarmen Milieu im Dünndarm mit beitragen (Abb. 32.14).

Wie bei anderen Abschnitten des Darmrohres finden sich auch in der Lamina propria des Dünndarms regelmäßig eingestreute Ansammlungen von Lymphozyten und Lymphfollikeln.

Der Dünndarm ist der längste Darmabschnitt des Menschen und beginnt am Ausgang des

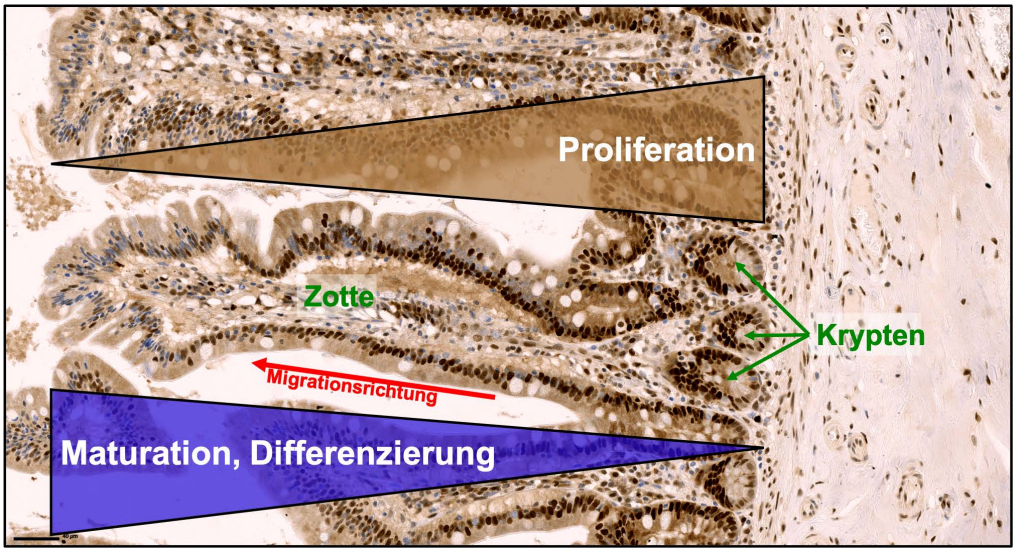

Abbildung 32.13: Der Nachweis des Proliferationsmarkers PCNA zeigt die prinzipielle Dynamik im Epithel des Dünndarms. PCNA-positive Zellen (d. h. Zellen, die sich im Zellzyklus befinden, nicht in G0) zeigen einen braunen Zellkern. Zellen in G0 zeigen einen blauen Zellkern. In der Abbildung nimmt der relative Anteil blau gefärbter Zellkerne zur Zottenspitze hin deutlich zu. Die Masse der Proliferation findet in den Krypten statt (v. a. im Halsbereich der Krypten). Von dort migrieren Tochterzellen entlang der Zotten in Richtung Zottenspitze. Dabei differenzieren sie sich immer weiter und reifen funktionell aus (maturieren). Die funktionell ausgereiften Zellen an der Zottenspitze sind in direktem Kontakt mit dem Lumen und werden regelmäßig erneuert. Die Proliferationsrate im Darm ist sehr hoch! Darmprobleme (z. B. auch Blutungen aus denudierten Zottenkernen) können Nebenwirkungen antiproliferativer Krebstherapien sein. Screenshot des Histologi@-Präparates 2-093-jejunum-pcna.

Magens mit dem Bulbus duodeni. Dieser Anfangsteil ist noch stark von der Neutralisierung der mit dem Mageninhalt übertretenden Säure und vom Beginn der zentralen Verdauungsaktivität geprägt. Hier enden die Ausführungsgänge der größten exokrinen (Verdauungs)Drüsen des menschlichen Körpers, nämlich der Leber und des Pankreas. Das Duodenum geht ohne scharfe Grenze in das Jejunum, den mittleren Abschnitt des Dünndarms, über. An das Jejunum schließt sich der dritte und letzte Abschnitt an, das Ileum. Im letzten Drittel des Ileums finden sich enorm große konfluierende Lymphfollikel in der Lamina propria, die **Peyerschen Plaques**. Diese konfluierenden Lymphfollikel, die teilweise auch das Schleimhautrelief abflachen oder verstreichen lassen, sind kennzeichnend für das terminale Ileum. Die histologischen Merkmale der drei verschiedenen Abschnitte des Dünndarmes sind in den folgenden Abschnitten kurz zusammengefasst.

Eingestreut im gesamten Dünndarmepithel finden sich offene oder geschlossene endokrine Zellen des enterischen endokrinen Systems. Sie haben meist ein helleres Zytoplasma im Vergleich zu den anderen Epithelzellen und weisen basolateral Ansammlungen von Granula auf. Dies gilt für alle Abschnitte des Dünndarms; dass es sich tatsächlich um die endokrinen Zellen handelt, ist ohne immunhistochemischen Nachweis der Hormone in der Regel nicht beweisend darstellbar.

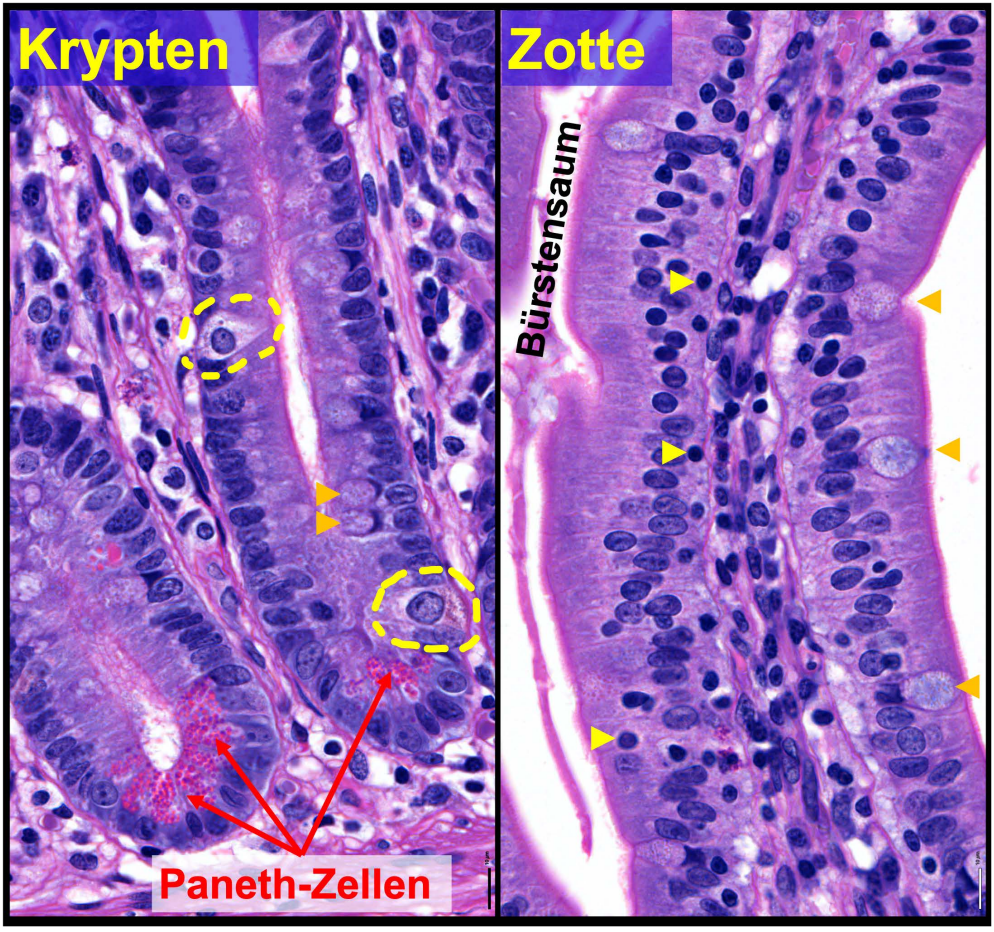

Abbildung 32.14: Die HE-Färbung des Epithels des Dünndarms (hier: Jejunum) zeigt die wesentlichen Charakteristika. Neben Becherzellen (dunkelgelbe Pfeilköpfe) und Bürstensaum fallen v. a. im Epithel der Zotten auch diapedierende Lymphozyten (helle gelbe Pfeilköpfe) auf. In den Krypten finden sich die Panethschen Körnerzellen, die stark eosinophile Granula enthalten. Sie sezernieren Defensine und andere Substanzen der unspezifischen Abwehr. Vor allem in den Krypten finden sich noch heller färbende Zellen (gelb eingekreist), teilweise mit basolateral lokalisierenden Granula. Dabei handelt es sich am ehesten um enteroendokrine Zellen des Epithels. Der spezifische Nachweis muss allerdings immunhistochemisch erfolgen. Screenshots des Histologi@-Präparates 2-090-jejunum-he.

32.7.1 Der Bau der Zotten ist funktional

In der Lamina propria der Zotten finden sich reichlich Blut- und auch Lymphgefäße. Aus mehreren Arteriolen, die die Zotte in Längsrichtung durchziehen, entspringt ein dichtes subepitheliales Kapillarnetz, vor allem im Bereich der Zottenspitze. Die Kapillaren der Zotten sind fenestriert, sie können die im Stroma ankommenden wasserlöslichen Resorbate des Epithels aufnehmen

und abtransportieren. Die drainierende Venole liegt in der Regel relativ mittig in der Längsachse der Zotte und verlässt diese an der Zottenbasis in Richtung submuköse Venengeflechte. All diese Venen sammeln sich in den zuständigen Zuflüssen zur Vena portae hepatis und ziehen in das Kapillarbett der Leber, nicht direkt in den großen Kreislauf. Neben den Blutgefäßen treten in der Längsachse der Zotten auch Lymphkapillaren auf, die die mit Lipiden beladenen Transportproteine der Epithelzellen aus dem Stroma transportieren. Diese Gefäße münden nicht in Äste der Vena portae hepatis, sondern – letztlich über den Venenwinkel – in den großen Kreislauf. Die Lymphgefäße transportieren die speziell in Lipoprotein-Komplexe eingebundenen und nicht gut wasserlöslichen Lipide auf dem Lymphweg ab. Aus der unterhalb des Ursprungs der Zotten liegenden Lamina muscularis entspringen Züge glatter Muskulatur in die Lamina propria, die durch Kontraktion eine aktive Beförderung von Flüssigkeiten aus dem Inneren der Zotten unterstützen können (sogenannte Zottenpumpe).

32.7.2 Duodenum

Im Duodenum treten aus verschiedenen Quellen (Leber, Pankreas, Brunnersche Drüsen) große Mengen an verdauungsförderlichem Sekret in das Darmlumen über. Durch diese Zuflüsse kommt es zu einer Art Schnellstart der aktiven Verdauung, auch beispielsweise der Fettverdauung. Histologisch ist dabei von besonderer Bedeutung, dass sich in der Lamina propria – vor allem aber in der Tela submucosa des Duodenums – Pakete muköser, gelegentlich auch seromuköser Drüsen finden. Sie werden als **Brunnersche Drüsen** bezeichnet und sind in relativ dichter Nachbarschaft zueinander in die Tela submucosa eingebunden (Abb. 32.15). Insgesamt ist die Sekretionskapazität, die hier in der Darmwand vorgehalten wird, beachtlich, obwohl es nur viele kleineren Einzeldrüsen sind. Die Brunnerschen Drüsen produzieren zum einen Schleimsubstanzen, zum anderen ist ihr Sekret alkalisch und hilft die aus dem Magen übertretende Magensäure zu neutralisieren. Diese hohe Kapazität schleimproduzierender Endstücke in der subepithelialen Darmwand ermöglicht es dem Duodenum auch, sich auf die resorbierende Tätigkeit zu konzentrieren. Unter anderem dadurch, dass das Epithel des Duodenums Brunnerschen Drüsen aufweist, kann es den Besatz an Becherzellen minimieren und zu einer – im Wesentlichen – rein resorbierenden Oberfläche werden. In der Tiefe der Krypten des Dünndarms sind nicht nur die epithelialen Stammzellen lokalisiert, sondern auch die **Panethschen Körnerzellen** (nicht nur im Duodenum, auch im Jejunum und im Ileum). Sie fallen durch intensiv gefärbte Granula auf, die Sekrete enthalten. Allerdings produzieren sie keine Verdauungsenzyme im engeren Sinn, sondern etwa Defensine, also Substanzen, die der unspezifischen Abwehr von Mikroorganismen dienen. Diese Zellen unterstützen das keimarme Milieu des Dünndarms.

32.7.3 Jejunum

Die allgemeinen Merkmale des Dünndarmes bleiben beim Übergang in das Jejunum grundsätzlich erhalten. Im Vergleich zum Duodenum nimmt die relative Anzahl der Becherzellen im Oberflächenepithel zu. Die Brunnerschen Drüsen sind nur im Duodenum vorhanden, sie fehlen im Jejunum gänzlich.

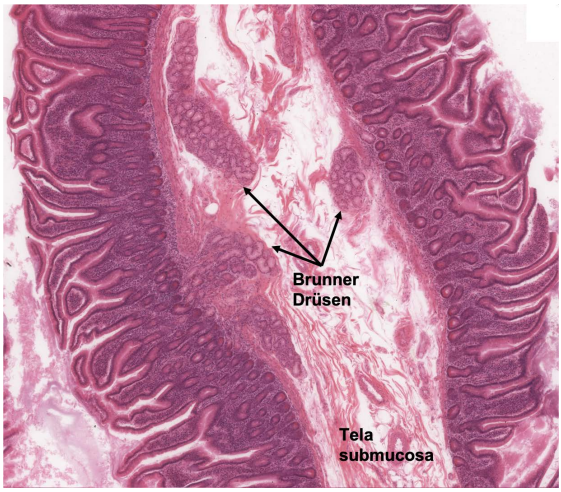

Abbildung 32.15: Die Brunnerschen Drüsen in der Tela submucosa des Duodenums treten nur in diesem Magen-nahen Abschnitt des Dünndarms auf und sind ein sicheres histologisches Erkennungszeichen (neben den allgmein Dünndarm-typischen Zotten und Krypten). Sie produzieren alkalisch-muköses Sekret, das u. a. dabei hilft, die Magensäure zu neutralisieren. Screenshot des Histologi@-Präparates 1-093-duodenum-he.

32.7.4 Ileum

Auch im Ileum sind die allgemeinen Merkmale des Dünndarms weiterhin vorhanden. Im Vergleich zum Jejunum nimmt die Dichte der Becherzellen im Epithel weiter zu. Ein spezifisches histologisches Merkmal des Ileums tritt im terminalen Drittel auf: die **Peyerschen Plaques**. Dabei handelt es sich nicht mehr um vereinzelt in der Darmwand auftretende relativ kleine Lymphfollikel, wie sie auch überall sonst im Dünn- oder Dickdarm auftreten können. Es handelt sich um riesige, konfluierende und die Darmwand verdickende Lymphaggregate. Zotten und Krypten an der Darmoberfläche über den Peyerschen Plaques werden breitbasig und klobiger. Die Veränderung des Reliefs an der Oberfläche im Verbund mit der Verdickung der Darmwand ist in der Regel so auffällig, dass sie schon makroskopisch erkennbar wird. Im Epithel finden sich im terminalen Ileum viele diapedierende Zellen, vor allem Lymphozyten. Die auffällige Struktur der Peyerschen Plaques zieht sich durch das gesamte terminale Ileum hin bis zur Valva ileocaecalis, dem Übergang in das Colon. Im gesamten Dünndarm kommen Lymphaggregate dieser auffälligen Größe und Konfluenz nur im terminalen Ileum vor.

Wie kann ich Abschnitte des Dünndarms unterscheiden?

- Alle Abschnitte weisen Zotten, Krypten und Ringfalten auf.
- Das Duodenum kann sicher an den Brunnerschen Drüsen in der Tela submucosa erkannt werden.
- In den terminalen Abschnitten des Ileums finden sich die Peyerschen Plaques, die wegen ihrer Massivität auffallen und kaum zu verwechseln sind.
- In den proximalen Abschnitten des Ileums und auch im Jejunum findet sich Dünndarm-typisches Epithel. Im Ileum ist die Häufigkeit der Becherzellen etwas höher (wohl relativ schwaches Merkmal). Jejunum und proximales Ileum können darum sicher nur allgemein als Dünndarm erkannt werden. Diese Zuordnung ist eher eine Aus-

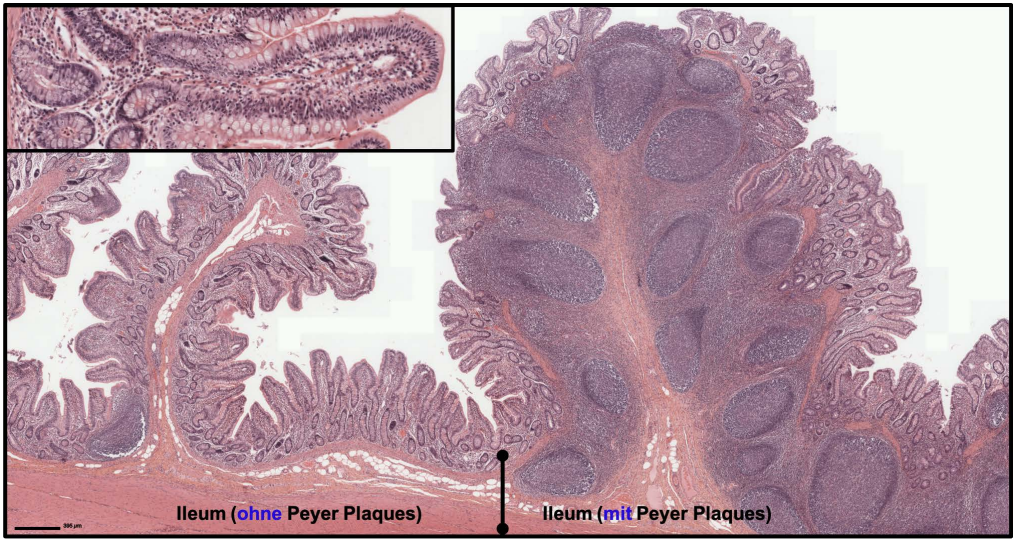

Abbildung 32.16: Im terminalen Drittel des Ileums (in etwa) beginnen massive lymphatische Aggregate in der Tela submucosa, die als Peyersche Plaques bezeichnet werden. Die Ringfalten sind plump und aufgetrieben, teilweise sind die Zotten abgeflacht und verbreitern sich zu klobigen Strukturen, die als Dom bezeichnet werden. Aber es gibt auch große Teile des Ileums, in denen keine Peyerschen Plaques auftreten. Das Insert zeigt, dass das Epithel des Ileums typisches Dünndarmepithel ist, wenn auch mit leicht erhöhter Anzahl von Becherzellen. Letzteres ist aber nur ein quantitatives Erkennungsmerkmal, das – für sich genommen – noch keine sichere Erkennung des Ileums erlaubt. Screenshots des Histologi@-Präparates 2-019-ileum-quer-he.

schlußdiagnose (weil: weder Duodenum noch terminales Ileum).

32.8 Colon

Die aus dem Dünndarm in das Colon übertretenden Faeces sind trotz der schon fortgeschrittenen Wasserresorption immer noch sehr dünnflüssig. Sie enthalten Wasser und Elektrolyte der Sekrete der Verdauungsdrüsen. Eine wesentliche Aufgabe des Dickdarms besteht aus der Rückholung restlichen Wassers und von Elektrolyten aus den Faeces. Damit die dabei auftretende Eindickung der Faeces dennoch zu einer noch plastisch verformbaren Masse führt, die durch die Peristaltik bewegt werden kann, werden außerdem erhebliche Mengen an Schleimsubstanzen im Colon sezerniert. Die wichtigste histologische Kennmarke des Colons ist das Fehlen der Zotten: Es gibt nur noch Krypten, die unverzweigt nebeneinander in der Tunica mucosa liegen.

! **Das Schleimhautrelief des Colons besteht aus:**

- **Krypten**

Wie in den anderen resorbierenden Abschnitten des Magen-Darm-Traktes ist das Epithel ein einschichtiges hochprismatisches Epithel, das zum Lumen hin durch vollständige Schlussleisten-

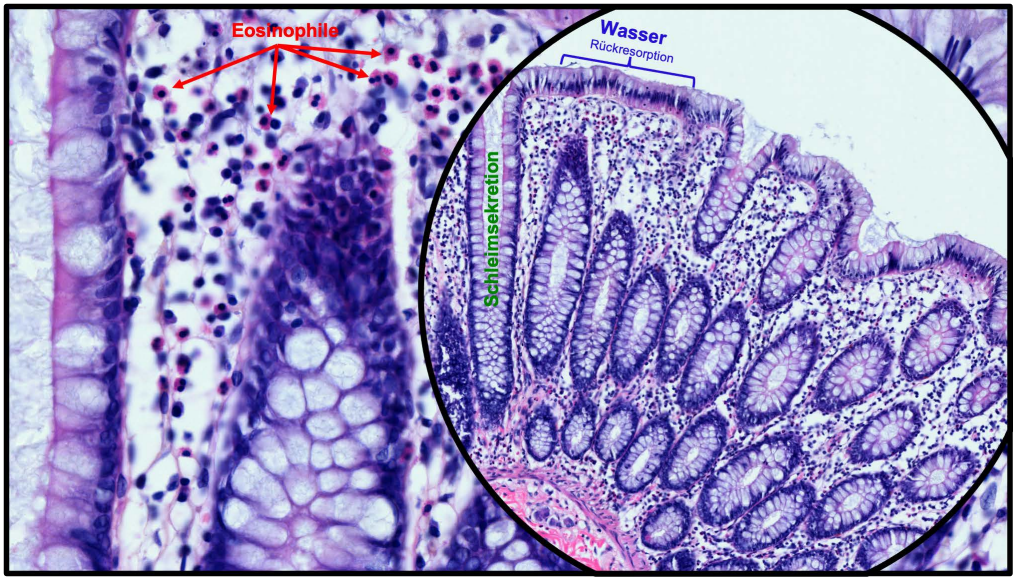

Abbildung 32.17: Im Colon fehlen die Zotten des Dünndarms, es existieren nur Krypten. Das Epithel der Krypten besteht im Wesentlichen aus schleimproduzierenden Zellen. Schleimproduktion ist eine der beiden Kernaufgaben des Colons. Gleichzeitig wird von den eher hochprismatisch-stiftförmigen Zellen an der Oberfläche zwischen den Krypten die Resorption von Wasser vorangetrieben. Die Faeces kommen recht dünnflüssig aus dem Dünndarm und werden hier simultan eingedickt und gleitfähig gehalten. Störungen dieser Funktionen führen zu Diarrhoe. In der Lamina propria finden sich viele eingewanderte Zellen, v. a. Eosinophile. Aber auch Basophile und Ansammlungen von Lymphozyten sind nicht selten. Screenshots des Histologi@-Präparates 2-009n-colon-he.

komplexe abgedichtet ist (Abb. 32.17). In den Krypten sind in histologischen Standardfärbungen schwach gefärbte, recht große Zellen zu erkennen, die man als Colonozyten bezeichnet. Die Krypten sind nicht erkennbar heterokrin. Bei den Zellen in den Krypten handelt es sich hauptsächlich um die schleimproduzierenden Becherzellen des Colons. Eingestreut zwischen den Colonozyten finden sich auch endokrine Zellen, im Wesentlichen EC-Zellen (Serotoninproduktion). In der Tiefe der Krypten findet sich – ähnlich dem Epithel des Dünndarms – die Proliferationszone des Epithels. An der Colonoberfläche zwischen den Krypten werden die Zellen etwas intensiver färbbar und eher stiftförmig. Diese Zonen dienen primär der Aufnahme von Wasser aus den Faeces. Alle Abschnitte des Colons weisen Krypten auf und sind von diesem Colon-typischen Epithel bedeckt. Erst im terminalen Rectum gibt es im Bereich des Analkanals einen Übergang zu mehrschichtigem unverhorntem Epithel. Im Bereich des Anus geht es dann in verhornendes mehrschichtiges Plattenepithel über.

In der Lamina propria des Colons treten viele basophile und auch eosinophile Granulozyten neben anderen Immunzellen wie Lymphozyten und Mastzellen auf. Eingestreut sind immer wieder solitäre subepitheliale Lymphaggregate des MALT.

In der Tunica muscularis gibt es eine Besonderheit, die nur hier im Colon zu beobachten ist.

Abschnitte	Teile	Mucosa	Submucosa	Muscularis
Ösophagus		**Plattenepithel mehrschichtig unverhornt**	(Gll. oes.), Venen!	(Skelettmusk.)
Magen	Cardia	**Fov.** ≈ **Gll.**, homokrin Mucine		
	Corpus/ Fundus	**Fov.** ≪ **Gll.**, Fov. homokrin; **Gll. heterokrin** (Haupt-, Neben- und Belegzellen)		
	Pylorus	**Fov.** ≫ **Gll.**, homokrin Mucine		
Dünndarm	Duodenum	Falten, Zotten, Krypten, Paneth-KZ, EEZ, **BZ**	**Brunner-Drüsen**	
	Jejunum	Falten, Zotten, Krypten, BZ, Paneth-KZ, EEZ, **BZ**		
	Ileum	Falten, Zotten, Krypten, BZ, Paneth-KZ, EEZ, **BZ**	**MALT!**	
Colon		**Ø Zotten,** Krypten, **viele BZ**	**App. verm.** MALT	**Taenien**

Tabelle 32.2: Die wichtigsten histologischen Kennzeichen der verschiedenen Darmabschnitte: Die eindeutigen Kennzeichen sind jeweils in Rot dargestellt. Beim Magen spielt die relative Tiefe der Foveolae (Fov.) zu den Glandulae (Gll.) eine besondere Rolle. Abkürzungen: Paneth-KZ = Paneth-Körnerzellen, EEZ = enteroendokrine Zelle, BZ = Becherzellen, App. verm. = Appendix vermiformis

.

Während in anderen Darmabschnitten Ring- und Längsmuskulatur stets als komplette Schläuche auftreten, ist in der Tunica muscularis des Colons nur die Ringmuskulatur komplett geschlossen. Die Längsmuskulatur ist nicht mehr ringförmig angeordnet, sondern in Längsbündeln, den Taenien, angeordnet. Zwischen den Taenien ist keine Längsmuskulatur vorhanden. Je nach peritonealem Bezug des jeweiligen Colonabschnittes findet sich an der Oberfläche des Colons entweder eine Serosa (intraperitoneale Colonabschnitte) oder eine Adventitia (retroperitoneale Anteile).

32.8.1 Appendix vermiformis:

Während in den meisten Abschnitten des Colons nur solitäre Lymphozytenaggregate und einzelne Lymphfollikel vorkommen, finden sich in der Lamina propria und Tela submucosa der Appendix vermiformis ähnlich massive lymphozytäre Aggregate wie in den Peyerschen Plaques (Abb. 32.18). Das ist auch ohne Appendizitis, also in der nicht entzündlich veränderten Appendix der Fall. Durch die Entfaltung der Lymphyaggregate sind häufig nur noch rudimentäre Krypten zu erkennen. Auch die Lamina muscularis mucosae ist schwer bis gar nicht mehr abgrenzbar. Hierbei handelt es sich um einen Sonderfall der Histologie des Colons.

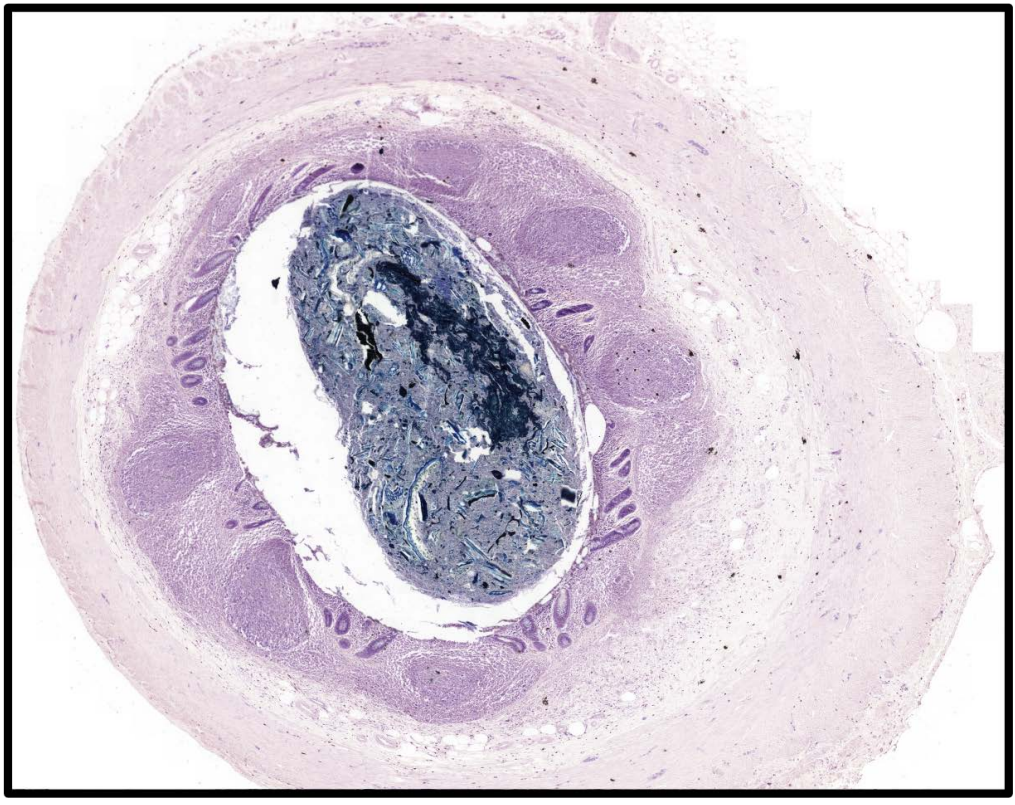

Abbildung 32.18: Massive Lymphzell-Aggregate in der Lamina propria und Tela submucosa führen zu einem verstrichenen Oberflächenrelief in der Appendix vermiformis. Häufig sind nur noch wenige Krypten übrig, die die Zugehörigkeit zum Dickdarm bestätigen können. Screenshot des Histologi@-Präparates 1-051-appendix-giemsa.

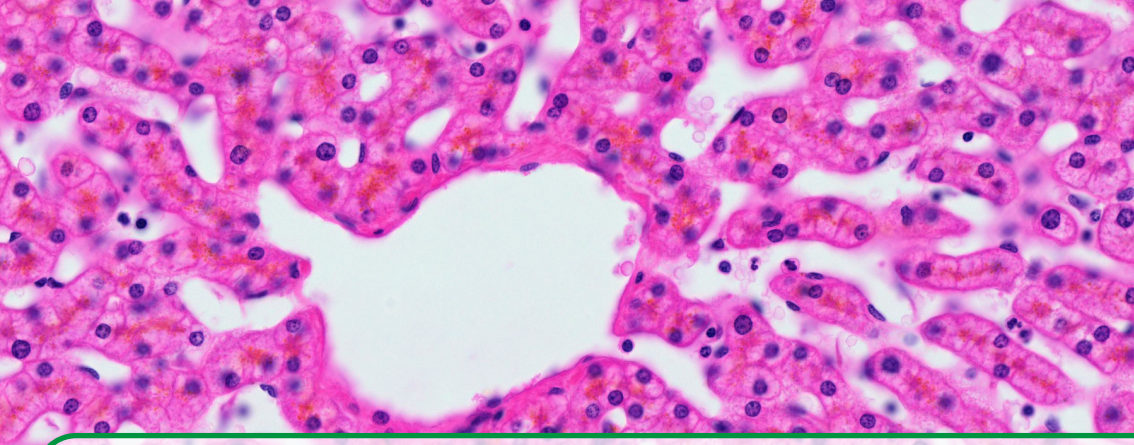

33. Leber, Gallenwege und Pankreas

Lernziele: Leber, Gallenwege, Pankreas

- Struktur des Zentralvenen- und des Portalvenenläppchens
- Zuflüsse (arterielle, venöse) und Abflüsse (venös, Galle) der Leber
- Was bezeichnet eine Glisson Trias?
- Einzugsgebiet der Pfortader, Funktion der Leber
- Konzept des Leberazinus
- Blutversorgung, arteriovenöse Mischdurchblutung in den Sinusoiden, Sauerstoff-Gradienten
- Grundprinzip histologischer Schädigungsmuster in Bezug zur histologischen Gliederung der Leber am Beispiel toxischer und hypoxischer Schädigungsmechanismen
- Struktur und Funktion der Hepatozyten, der Gallenkapillare, des Disse Raums, der perisinusoidalen Zellen (v.Kupffer Sternzellen, Ito-Zellen) und der Lebersinusoide
- Zuordnung von apikalen und basolateralen Domänen der Hepatozyten zu Funktionskreisen (exokrin, metabolisch)
- Struktur und Funktion der Gallenblase
- Differentialdiagnose Pankreas-Kopfspeicheldrüsen (Auffrischung)
- Besonderheiten der Endstücke (zentroazinäre Zellen) und des Ausführungsgangssystems
- hormonelle Regulation der Pankreasfunktion, Zielstrukturen von Cholezystokinin und Sekretin
- Zelltypen der Langerhans'schen Inseln, Funktion von Glukagon und Insulin

Kurspräparate zur :

1. Histologie und Organgliederung: Leber, Schwein, Azan (2-045-leber-schwein-azan)
2. Histologie und Organgliederung: Leber, Mensch, HE (1-001n-leber-he), vergleichend mit Leber, Mensch, AZAN (2-065-leber-azan)
3. Spezialfärbungen und IHC, Lebergerüst, Dissé-Raum, v. Kupffer Zellen: Leber, retikuläre Fasern, Silberimprägnation nach Gomori/Kernechtrot (2-043-leber-ret-fasern-gomori-kernechtrot) und
4. Spezialfärbungen und IHC, Lebergerüst, Dissé-Raum, v. Kupffer Zellen: Leber, Mensch, AZAN (2-065-leber-azan), s. oben

5. Spezialfärbungen und IHC, Lebergerüst, Dissé-Raum, v. Kupffer Zellen: Leber, Kupffer Sternzellen, Tusche intravital/Hämalaun (2-046-leber-kupffersche-sternzellen-tusche)
6. Spezialfärbungen und IHC, Zytologie der Hepatozyten, apikale und basolaterale Hepatozytenfunktionen: Wdh: Lysosomaler Apparat der Hepatozyten, IHC von lamp1, Leber, Maus (2-096-leber-maus-lamp1)
7. Spezialfärbungen und IHC, Zytologie der Hepatozyten, apikale und basolaterale Hepatozytenfunktionen: Wdh: Zelleinschlüsse in Hepatozyten, Bsp. Glykogen durch PAS-Reaktion, Leber, Maus (2-089-leber-maus-pas)
8. Spezialfärbungen und IHC, Zytologie der Hepatozyten, apikale und basolaterale Hepatozytenfunktionen: Gallekanälchen durch Injektion von Tusche-Gelatine/Kernechtrot (2-047-leber-gallekanaelchen-tusche), vergleichend mit IHC, Nachweis von CD26, Leber, Mensch (1-082-leber-ihc-cd26)
9. Gallenblase, HE (2-020-gallenblase-he)

Die größten Drüsen des menschlichen Körpers sind mit dem Magen-Darm-Trakt verbunden, nämlich Leber und Pankreas. Beide Organe erfüllen neben den direkt mit dem Magen-Darm-Trakt verbundenen Funktionen auch übergeordnete Funktionen, die sich nicht direkt auf die Verdauung beziehen. Die Zellen beider Organe – Leber und Pankreas – sind entwicklungsgeschichtlich aus dem Epithel des Darmrohres entstanden und haben teilweise auch noch Ähnlichkeiten mit diesem Herkunftsepithel. Die Verwandtschaft mit dem Darmepithel zeigt sich in verschiedenen Punkten:

Leber und Pankreas

- Leber und Pankreas sind primär epitheliale Organe.
- Die Epithelien in Leber und Pankreas proliferieren (v. a. die Hepatozyten der Leber).
- Die Epithelien in Leber und Pankreas haben einen (epitheltypischen) polaren Bau und voll ausgebildete Schlussleistenkomplexe.
- Die Epithelien in Leber und Pankreas können eine Vielzahl von Produkten herstellen und sezernieren.
- Bei den Hepatozyten gilt darüber hinaus: Sie haben eine äußerst aktive basolaterale Domäne.

Bei Funktionsstörungen der Leber oder Pankreas kann dies zu lebensgefährlichen Erkrankungen und Komplikationen führen. Dies gilt nicht nur für akute Funktionsstörungen (z. B. akute Pankreatitis), sondern auch für chronisch sich entwickelnde Probleme wie die Leberzirrhose. Beide Organe sind hoch vernetzt mit anderen Organen und klinisch von erheblicher Bedeutung.

33.1 Leber (Hepar)

33.1.1 Grundthemen der mikroskopischen Architektur

Um die Leber mikroskopisch zu verstehen, werden zunächst ihre Blutversorgung und das Ausführungsgangsystem auf der makroskopischen Ebene kurz charakterisiert. Die makroskopischen Besonderheiten des Blutkreislaufs der Leber werden sodann auf die mikroskopische Ebene abgebildet und dort zugeordnet.

Die Leber erhält aus zwei verschiedenen Quellen Zuflüsse von Blut. Der quantitativ wichtigste Kreislauf der Leber ist dabei nicht die Versorgung mit arteriellem Blut aus der für die Leber zuständigen Arterie, der A. hepatica propria, sondern der größte Anteil des die Leber durchströmenden Blutes ist venös, d. h. es hat schon einen beträchtlichen Teil seiner Sauerstofffracht in

einem vorgeschalteten Kapillarbett eines anderen Organsystems abgegeben. Dieses vorgeschaltete Kapillarbett ist das des Magen-Darm-Traktes. Das venöse Blut des Magen-Darm-Traktes, das z. B. viele aus dem Darmrohr resorbierte Substanzen enthält, wird in einem großen Brückengefäß, der Vena portae hepatis, gesammelt und fließt ohne Umweg direkt in die Leber. Die A. hepatica propria steuert zwar arterielles Blut für die Leber bei, dies macht aber nur wenige Prozente des in die Leber einströmenden Blutvolumens aus. Das Blut aus beiden Kreisläufen mischt sich in der Leber auf mikroskopischer Ebene beim Eintritt in die Lebersinusoide (arteriovenöses Mischblut). Der Abfluss von Blut aus der Leber erfolgt über die Venae hepaticae, die direkt in die Vena cava inferior münden. Die Leber ummauert dabei die Vena cava inferior, sodass sich die drainierenden Venen in der Regel einfach direkt aus der Leber in die Vena cava öffnen. Die direkte Verbindung zum Kapillarbett des Darmes, die durch die Vena portae gegeben ist, ist eine wesentliche Grundlage für die metabolischen – ins Innere des Körpers gerichteten – Aktivitäten der Leber.

Neben ihrer metabolischen Aktivität ist die Leber auch eine exokrine Drüse, die die Galle als Sekret produziert und über ein Ausführungsgangsystem in den Dünndarm abgibt. Die Galle trägt im Darm zur Emulgation von Nahrungsfetten bei. Über die Gallenwege kann die Leber lipophile, schwer wasserlösliche Endprodukte des Metabolismus in den Magen-Darm-Trakt abgeben; von dort können sie ausgeschieden werden. Teilweise können solche Substanzen wieder aus dem Darm rückresorbiert werden. Die repetitive Sekretion/Rückresorption wird dann als enterohepatischer Kreislauf bezeichnet.

In der Leberpforte sind damit sowohl die zuführenden Arterienäste und Pfortaderäste zu finden als auch die aus der Leber austretenden Gallenwege. Diese Trias von Arterie, Vene und Gallenweg muss in die mikroskopische Anatomie der Leber übersetzt werden. Jeder einzelne Hepatozyt muss letztlich von diesen Stromsystemen erreicht werden bzw. an sie angeschlossen sein, damit die Leber ihre Funktionen in vollem Umfang wahrnehmen kann.

In der Leber selbst stehen die Hepatozyten im Mittelpunkt der klassischen Histologie. Sie sind in Platten angeordnet, die im Schnitt als Leberzellbalken bezeichnet werden. Zwischen den Balken befinden sich die Lebersinusoide, in denen das arteriovenöse Mischblut der Leber strömt. Hepatozyten und Sinusoide sind wichtige Orientierungspunkte der Histologie der Leber, die sich einfach erkennen lassen (Abb. 33.1). Die Hepatozyten sind sehr große Zellen mit annähernd runden Zellkernen, während die nicht hepatozytären Zellen der Leber (Endothelzellen, Ito-Zellen, v. Kupffersche Sternzellen) viel kleiner sind und in der Regel längliche, bohnenförmige Zellkerne haben (Abb. 33.1). Die Tatsache, dass die Hepatozyten teilweise polyploid sind, lässt sich an den etwas unterschiedlichen Kerngrößen dieser Population von Zellkernen erkennen (Abb. 33.1).

Grundlage des Verständnisses der Leberfunktionen und der Architektur der Leber ist die Polarität der Leberepithelzellen (Hepatozyten). Die Hepatozyten sind ein klassischer einschichtiger, annähernd isoprismatischer Epithelzellverband (sehr große Epithelzellen) mit voll ausgeprägten Schlussleistenkomplexen. Damit haben die Hepatozyten eine apikale Domäne und eine basolaterale Domäne (Abb. 33.2 a–c). Diesen beiden Domänen entsprechen den Aufgaben der Leber zwanglos. Die Funktionen der Leber beziehen sich einerseits auf die exokrine Sekretion der Galle, andererseits auf erhebliche metabolische Aktivitäten wie die Produktion von Blutprotei-

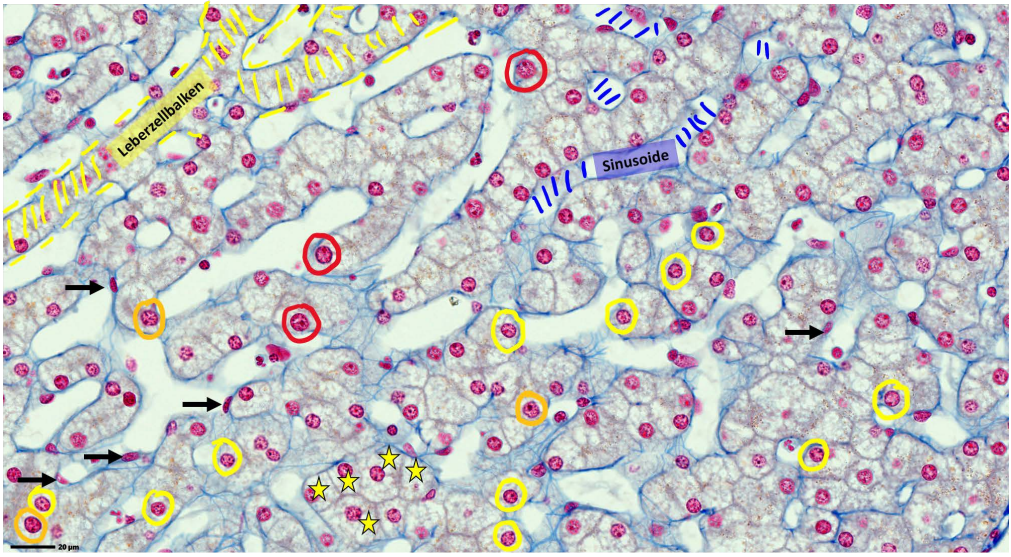

Abbildung 33.1: Menschliche Leber, AZAN-Färbung. Zarte blaue Netzwerke zeigen die kollagenen Fasern zwischen den Leberzellbalken und den angrenzenden Sinusoiden. Die kollagenen Fasern der Leber bestehen zu erheblichen Teilen aus Kollagen Typ III und liegen im Disse-Raum an der basolateralen Seite der Hepatozyten (siehe auch die gelben Sterne, die einige Hepatozyten markieren). Dadurch wird in diesem Bild die basolaterale Domäne durch feine blaue Färbung betont. Die Größe der Zellkerne der Hepatozyten ist heterogen (häufige, kleine Zellkerne (gelb eingekreist), mittelgroße, seltener vorkommende (orange eingekreist) und große Zellkerne (rot eingekreist)). Die länglichen Zellkerne nicht hepatozytärer Zellen (z. B. Endothelzellen) sind beispielhaft durch schwarze Pfeile markiert. Screenshot des Histologi@-Präparates 2-065-leber-azan.

nen, v. a. Albumin, verschiedene Entgiftungs- und Verarbeitungsmöglichkeiten für Xenobiotika (Alkohol, Arzneimittel, letztlich für viele Substanzen, die im Darm resorbiert wurden) und die Lipoproteinaufnahme wie auch Lipoproteinsekretion. Diese beiden Funktionsbereiche sind den apikalen und basolateralen Domänen der Hepatozyten zugeordnet:

Leberfunktionen und epitheliale Domänen der Hepatozyten

- **Basolaterale Domäne der Hepatozyten:** Wie in anderen Epithelien ist diese Seite die Blutseite des Epithels, d. h. sie ist den Sinusoiden der Leber zugewandt. Hier lokalisieren sich die **metabolischen Funktionen** der Leber. Dafür ist es vielfach nötig, dem Blut Substanzen zu entnehmen oder auch ins Blut abzugeben.
- **Apikale Domäne der Hepatozyten:** Die apikale Domäne ist wie in anderen Epithelien der Ort der **exokrinen Sekretion**. Die exokrin-sekretorischen Funktionen, vor allem also die Gallesekretion, sind auf den apikalen Bereich ausgerichtet.

Sowohl auf der basolateralen Domäne als auch auf der apikalen Domäne gibt es Besonderheiten im mikroskopischen Bau der Leber, die zunächst kurz vorgestellt werden müssen, um den Aufbau der Leber als Bioreaktor besser nachvollziehen zu können.

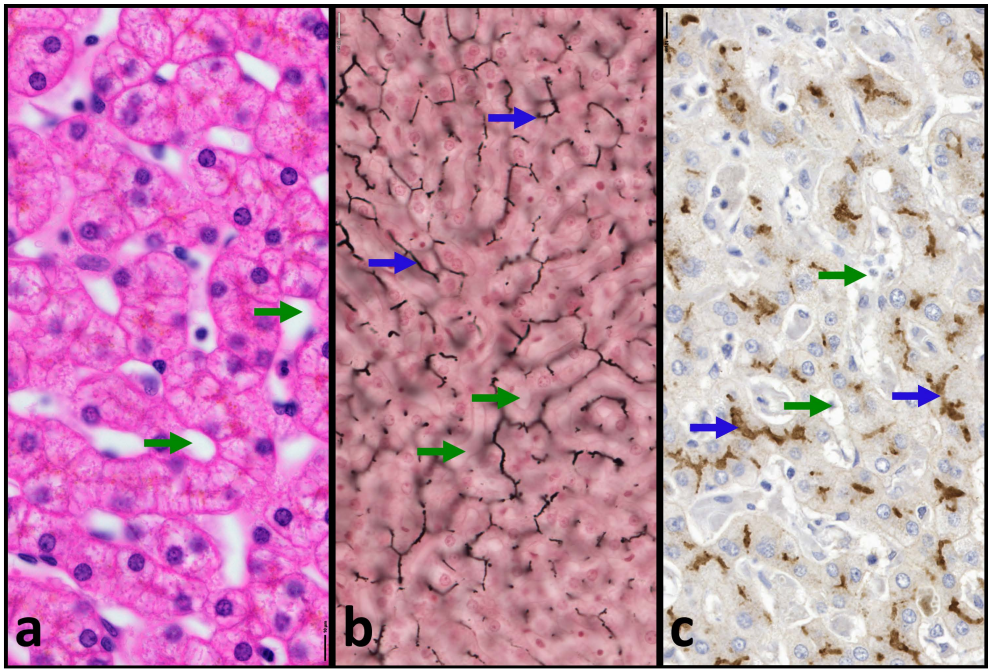

Abbildung 33.2: Die basolaterale Domäne der Hepatozyten grenzt stets an die Lebersinusoide (**a–c**, grüne Pfeile) und ist darum schon in der HE-Färbung gut zu erkennen. Die apikale Domäne liegt zwischen den Hepatozyten in den Leberzellbalken. Sie tritt deutlich in Gestalt der Gallekapillaren hervor (blaue Pfeile in **b, c**), wenn man schwarze Tusche retrograd (von der Leberpforte aus, gegen den natürlichen Gallestrom, **b**) in die Leber injiziert, oder aber ein Markermolekül der apikalen Domäne der Hepatozyten (CD26, **c**) immunhistochemisch nachweist. Screenshots der Histologi@-Präparate 1-001n-leber-he, 2-047-leber-gallekanaelchen-tusche, und 1-082-leber-ihc-cd26.

33.1.2 Besonderheiten der basolateralen Domäne der Hepatozyten

Die basolaterale Domäne ist den Blutgefäßen der Leber zugewandt, den Lebersinusoiden. Diese sind sehr großlumige Kapillaren, die unvollständig mit Endothelzellen bedeckt sind; auch die Basallamina unterhalb des Endothels ist siebartig offen. Das – sehr langsam, bei niedrigem Druck – durch diese breiten Lumina strömende Blut kann durch die geöffnete endotheliale Barriere frei in Richtung der basolateralen Domäne der angrenzenden Hepatozyten passieren. Allerdings sind die Öffnungen der Lebersinusoide zu klein, um die typischen korpuskulären Elemente des Blutes, v. a. die Erythrozyten, passieren zu lassen. Diese verbleiben in den Sinusoiden. Die basolaterale Domäne der Hepatozyten beginnt nicht direkt auf der endothelialen Basalmembran, sondern bleibt davon durch einen kleinen, dünnen Spaltraum getrennt. Dieser Raum zwischen basolateraler Domäne und Basalmembran ist eine Besonderheit der Leber und wird als Disse-Raum bezeichnet. In diesem Raum findet sich das Extravasat der offenporigen Sinusoide, das im Prinzip alle im Blutplasma löslichen Substanzen enthält. Die Hepatozyten

weisen auf ihrer basolateralen Domäne Mikrovilli auf (allerdings nicht dicht genug für einen klassischen Bürstensaum). Die metabolischen Funktionen finden somit im Stoffaustausch mit dem Disse-Raum statt, von dem aus nicht nur alle Bestandteile des Blutplasmas zu den Hepatozyten gelangen (eigentlich müsste man sagen, dass die basolaterale Domäne der Hepatozyten in diesem plasma-analogen Extravasat eintaucht), sondern auch Proteine wie Albumin und viele andere in das Plasma abgegeben werden. Von großer Bedeutung für den Leberkreislauf ist, dass er sich auf der venösen Seite des großen Kreislaufs befindet und ein Niederdruck-Kreislauf ist. Die Vena portae hepatis (Pfortader) ist ein postkapilläres Sammelgefäß mit niedrigem Druck; trotzdem muss das gesamte Volumen in angemessener Zeit das Gefäßbett der Leber durchqueren. Das Leber-Zeit-Volumen ist erheblich und entspricht annähernd dem Zeit-Volumen des Magen-Darm-Traktes. Um bei den großen Blutvolumina einen niederen Druck und gleichzeitig eine große metabolische Oberfläche bei sehr langsamer Strömungsgeschwindigkeit zu gewährleisten, ist die Weite der Sinusoide und ihre rheologisch optimale Anordnung in der Leber von großer Bedeutung. Die räumliche Anordnung der Sinusoide muss für einen möglichst widerstandsarmen Durchfluss optimiert sein. Bei chronischen Lebererkrankungen kann es dazu kommen, dass die Sinusoide ihre räumlich optimale Anordnung durch Umbauprozesse verlieren. Dabei steigt in der Regel der intraheptische Strömungswiderstand. Es kommt zum Druckanstieg vor der Leber: portaler Hochdruck mit Kompromittierung der Leberfunktion, u. a. durch suboptimalen Blutfluss.

33.1.3 Besonderheiten der apikalen Domäne der Hepatozyten

Die apikale Domäne der Hepatozyten ist gleichzeitig auch die Wand der Gallekapillaren der Leber. Die Hepatozyten sind also die Zellen, die den Inhalt der Gallekapillaren freisetzen, und die Zellen, die die Wand der Kapillaren darstellen. Epitheliale Wandstrukturen, die nicht aus Hepatozyten bestehen, gibt es entlang der Gallenwege erst relativ spät, und zwar beim Übergang in bindegewebige Septen, genannt Hering-Kanälchen.

Dies hat unter anderem zur Folge, dass die Hepatozyten ihre apikale Domäne in der normalen HE-Färbung und auch in vielen anderen histologische Färbungen ziemlich gut verstecken. Spezialtechniken (retrograde Tuscheinjektion in die Gallenwege, Abb. 33.2b) und Spezialfärbungen (immunhistochemischer Nachweis von Markermolekülen in der apikalen Membran der Hepatozyten (Abb. 33.2c)) müssen genutzt werden, um diese Zone gut und sicher erkennen zu können. Sie ist aber natürlich auch in HE-Präparaten vorhanden. Der Durchmesser der Gallekapillaren ist im Bereich von ca. 1 μm und darum im Bereich der lichtmikroskopischen Auflösungsgrenze (Abbesches Prinzip). Manchmal kann das Vorhandensein der Kapillaren auch durch die Massierung von Mitochondrien und Gallevesikeln im apikalen Bereich – durch eine Verstärkung der perikapillären Färbung der Hepatozyten – erkannt werden. Ganz im Gegensatz zur basolateralen Domäne sind hier apikal zwischen den Hepytozyten tight junctions und voll ausgeprägte Schlussleistenkomplexe, die zuverlässig verhindern, dass Galle in die perizellulären Räume und damit in Richtung des basolateralen Kompartments sowie des Disse-Raumes gelangen kann. Die Hepatozyten haben an der apikalen Domäne einzelne Mikrovilli, die sich allerdings nicht zu einem Bürstensaum verdichten.

33.1.4 Die Leber als hocheffektiver Bioreaktor

Auf die eben dargestellten Grundelemente des mikroskopischen Baus der Leber setzt sich jetzt eine spezielle Anordnung von Blutgefäßen, Gallenwegen und Hepatozyten auf, die die Leber erst wirklich zu einem hocheffektiven Bioreaktor macht. Dieser Teil der mikroskopischen Anatomie der Leber ist nicht nebensächlich. Nur wenn die Hepatozyten und die für ihre Funktion supportive Anordnung in der Leberarchitektur zusammenkommen, kann die Leber optimal arbeiten (Abb. 33.1 und 33.2).

Die Hepatozyten sind dabei in Platten angeordnet, die im histologischen Schnitt dann als Balken imponieren. Der Begriff des Leberzellbalkens ist Standard in der Histologie. Er beschreibt aber, was im Schnitt zu sehen ist, nicht die dreidimensionale Struktur. Im Schnittbild erscheint als Balken, was eigentlich dreidimensional eine plattenähnliche Struktur ist. Solche Platten werden nebeneinander angeordnet, allerdings so, dass die Platten zu einer zentralen Vene hin im Kreis (eigentlich ein Hexa- bis Oktogon) angeordnet sind. Diese Vene wird als Zentralvene bezeichnet. In ihr öffnen sich die Sinusoide. Sie führt das postsinusoidale Blut über weitere Sammlungsstufen in die Venae hepaticae und letztlich in die Vena cava inferior. Die Zentralvenen sind die Gefäße, über die das Blut die Leber verlässt. Die Eckbereiche des oben erwähnten Polygons werden auch als Portalfelder bezeichnet. Hier findet sich meist etwas Bindegewebe mit jeweils einem Anschnitt versorgender Blutgefäße: Äste der A. hepatica und Äste der Pfortader. Aus den Ästen dieser beiden Gefäße fließt das Blut entlang der septalen Linie zwischen zwei Portalfeldern und tritt in diesen Bereichen in die Sinusoide, die dann mit dem arteriovenösen Mischblut durchströmt werden.

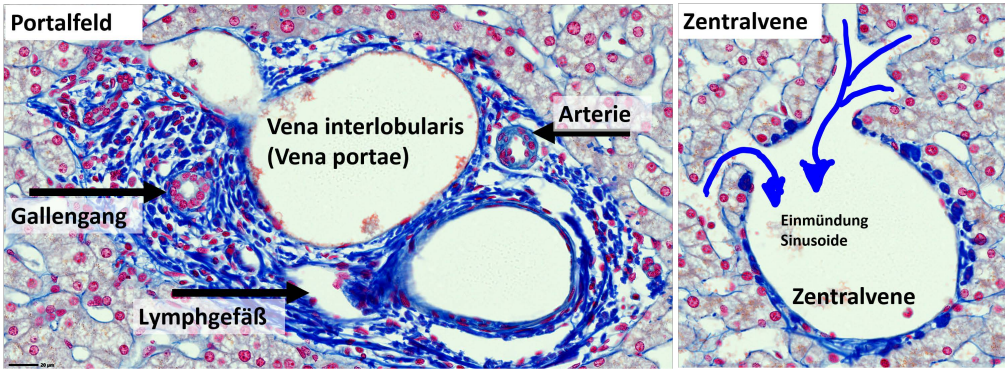

Abbildung 33.3: Histologie von Portalfeld und Zentralvene in der AZAN-Färbung. Portalfelder sind oft relativ reich an Bindegewebe und enthalten verschiedenartige Anschnittsmuster. Die Gallenwege sind durch ein einschichtiges prismatisches Epithel gekennzeichnet, während die Arterie ein Endothel aufweist, das von einer Media eingefasst ist. Alle anderen Anschnitte von Lumina sind entweder Äste der Vena portae (Vena interlobularis) oder aber (variabel vorhanden) Anschnitte von Lymphgefäßen. Die Zentralvenen zeigen oft die Einmündung der Sinusoide und weisen wenig Bindegewebe auf. Screenshots des Histologi@-Präparates 2-065-leber-azan.



- Die hier im Portalfeld angeschnittenen Venen und Arterien führen Blut in die gleiche Richtung, nämlich in die Lebersinusoide.
- Außerhalb der Leber führen nebeneinander liegende Venen und Arterien üblicherweise Blut, das in gegensätzliche Richtungen strömt.
- In den Lebersinusoiden strömt arteriovenöses Mischblut.

Neben diesen Gefäßanschnitten finden sich auch Äste der Gallenwege im Portalfeld. Die Anschnitte dieser drei Leitungssysteme im Portalfeld (A. hepatica, Ast der Vena portae und Gallenweg) werden auch als Glissonsche Trias bezeichnet. Dabei ist noch anzumerken, dass sich in den Portalfeldern oft auch Anschnitte der teilweise recht großlumigen Lymphgefäße der Leber finden, was gelegentlich wegen scheinbar überzähliger Gefäßlumina zur Verwirrung beitragen kann.

Portalfelder: Glissonsche Trias

- Ductus biliferi interlobulares (Gallenwege)
- Arteria interlobularis (Ast der Arteria hepatica propria)
- Vena interlobularis (Ast der Vena portae hepatis)
- Anschnitte von Lymphgefäßen (wird klassischerweise nicht zur Trias gezählt, obwohl auch hier Lymphgefäße häufig anzutreffen sind)

Nach diesen Ausführungen wird deutlich, dass es entlang der Leberzellplatten oder Leberzellbalken zwei gegensätzlich verlaufende Strömungen gibt:

- Die Galle fließt durch die Gallekapillaren in Richtung Portalfeld, wohin auch die Lymphe der Leber drainiert.
- Das Blut der zuströmenden Gefäße mischt sich im Bereich des Ursprungs der Sinusoide entlang der Verbindungslinien (Septen) zwischen den Portalfeldern und läuft auf der basolateralen Seite der Hepatozyten vom Portalfeld aus in Richtung Zentralvene.

Aus diesen Grundgegebenheiten ergeben sich verschiedene Möglichkeiten, den hepatischen Reaktor als Funktionseinheit zu erfassen. Sie gehen alle nach ähnlichen Prinzipien vor, indem sie eine der wichtigen Strukturen (Zentralvene oder Portalfeld oder aber die Verbindungslinie zwischen Portalfeldern) als Ansatzpunkt der Gliederung verwenden. Das am häufigsten zur funktionellen Gliederung der Leber verwendete Baumuster ist das des Zentralvenenläppchens. Dabei wird vor allem auf die Blutströmung geachtet und damit die metabolische Funktion der Leber in den Mittelpunkt der Organisation gestellt. Ein Zentralvenenläppchen umfasst alle Leberzellbalken und Portalfelder, deren Blut in dieselbe Zentralvene drainiert.
Die polare Gliederung der Hepatozyten lässt aber auch eine andere Betrachtung der Organisation der Leber zu. Man kann sie ja auch als exokrine Drüse betrachten. Dazu stellt man das Ausführungsgangsystem und den Gallefluss und damit das Portalfeld in den Mittelpunkt.
Ein Portalvenenläppchen umfasst alle Leberzellbalken, deren Gallesekretion in dasselbe Portalfeld drainiert. Damit lassen sich jetzt bereits zwei verschiedene Untergliederungen der Leberarchitektur mit der polaren Natur der Hepatozyten verbinden. Ein weiteres kombiniert diese beiden Betrachtungen und stellt die Versorgung der Leber mit Sauerstoff in den Mittelpunkt (Leberazinus).

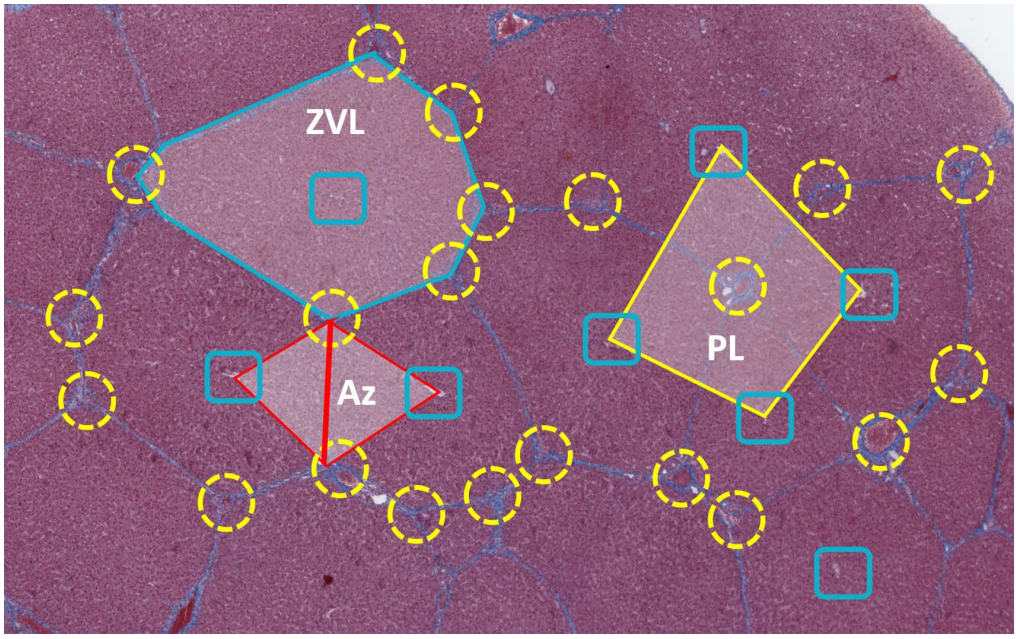

Abbildung 33.4: Die AZAN-Färbung der Schweineleber lässt die Lebergliederung schon in der Übersicht gut erkennen, weil die bindegewebigen Stränge zwischen den Portalfeldern etwas stärker ausgeprägt sind als beim Menschen. Portalfelder sind als gelbe schraffierte Kreise markiert, Zentralvenen als blaue Rechtecke. Jeweils ein Zentralvenenläppchen (ZVL), ein Portalläppchen (PL) und ein Leberazinus (Az) sind hervorgehoben. Zentralvenenläppchen und Portalläppchen gehen von Eck- und Zentralpunkten aus, während der Leberazinus von der Verbindungslinie zwischen zwei Portalfeldern entspringt. Screenshot des Histologi@-Präparates 2-045-leber-schwein-azan.

Zentralvenenläppchen, Portalvenenläppchen und Leberazinus

- **Zentralvenenläppchen der Leber:** Es umfasst alle Leberzellbalken und Portalfelder, deren Blut in dieselbe Zentralvene drainiert. Die Zentralvene ist in der Mitte, die Portalfelder sind außen. Das Zentralvenenläppchen stellt die basolaterale Domäne der Hepatozyten und die metabolischen Funktionen der Leber in den Mittelpunkt der Definition. Es ist die am häufigsten verwendete Gliederungsmöglichkeit der Leber.
- **Portalvenenläppchen der Leber:** Es umfasst alle Leberzellbalken, deren Gallesekretion in dasselbe Portalfeld drainiert. Das Portalfeld liegt in der Mitte, die Zentralvenen sind außen. Das Portalvenenläppchen stellt die apikale Domäne der Hepatozyten und die exokrine Funktion in den Mittelpunkt der Definition. Portalvenenläppchen werden heute nur noch selten verwendet.
- **Leberazinus:** Dabei steht die Sauerstoffversorgung der Leber im Mittelpunkt. Sie geht von Gefäßen aus, die sich aus dem septalen Bindegewebe zwischen zwei Portalfeldern heraus in die Sinusoide öffnen. Von dort ziehen sie zu einander gegenüberliegenden Zentralvenen. Dadurch ergibt sich das Bild zweier mit der Basalseite aufeinander stehender Dreiecke. Die Basalseite ist die Verbindungslinie zwischen

den benachbarten Portalfeldern; die Spitzen der Dreiecke liegen in den jeweils drainierenden Zentralvenen.

- Beim Leberazinus werden die Portalfelder nur als Eckpunkte betrachtet und die Linie zwischen zwei Portalfeldern in den Mittelpunkt der Gliederung gestellt. Dort entsteht das arteriovenöse Mischblut beim Einstrom in die hier entspringenden Sinusoide. Die im Portalfeld selbst noch deutliche Trennung von Arterien und Venen geht hier verloren. Dieser letzte Aspekt ist die wesentliche anatomische Differenzierung zu den oben ausgeführten Läppchenstrukturen.
- Entlang des Flusses sowie entlang der Sinusoide nimmt der Sauerstoffgehalt im Blut ab, sodass im Bereich der Zentralvene sehr wenig Sauerstoff in den Sinusoiden ist, während es zwischen den Portalfeldern die höchste Sauerstoffkonzentration im arteriovenösen Mischblut gibt.

33.1.5 Nicht hepatozytäre Zellen der Leber

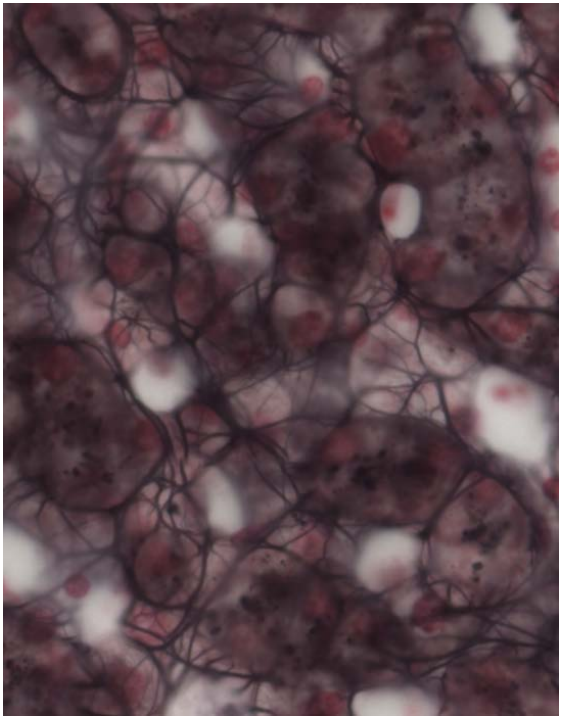

Abbildung 33.5: Retikuläre Fasern (Kollagen Typ III) umspinnen die Leberzellbalken mit feinen Geflechten, die in der Versilberung deutlich hervortreten. Die Kerngegenfärbung wurde hier mit Kernechtrot durchgeführt. Diese kollagenen Geflechte treten im Disse-Raum auf, wo die Ito-Zellen der Leber für die Produktion und den Unterhalt dieser Geflechte sorgen. Dieses feine Gespinst ist für die Ausrichtung der Leberzellbalken zuständig und weist nachproliferierenden Hepatozyten ihren Platz in der Leber zu. Chronische Reizung der Ito-Zellen führt zur Umstrukturierung der Leberzellbalken und zu schweren Problemen mit der effektiven Perfusion und der Funktion der Leber (Leberzirrhose). Screenshot des Histologi@-Präparates 2-043-leber-ret-fasern-gomori-kernechtrot.

Selbstverständlich gibt es auch in der Leber nicht epitheliale Zellen. Diese gehören entweder zum System der Sinusoide oder sie gehören zum spärlich ausgebildeten (aber funktionell sehr bedeutsamen) Bindegewebskompartiment der Leber. Die Endothelzellen der Sinusoide zeigen

das typische Aussehen der Endothelien. Es handelt sich um ein einschichtiges Plattenepithel, das die Oberfläche der Sinusoide nur lückenhaft bedeckt. In histologischen Standardfärbungen kann man immer wieder am Rand der Sinusoide die längsovalen Anschnitte relativ kleiner Zellkerne erkennen. Dabei handelt es sich zumeist um die Anschnitte der Kerne endothelialer Zellen.
Neben diesen Endothelzellen finden sich direkt oberhalb und unterhalb (d. h. epithelseitig, Richtung Disse-Raum und Hepatozyten) der sinusoidalen Basalmembran noch zwei weitere Zelltypen:

- Auf der vaskulären (blutseitigen) Oberfläche der sinusoidalen Basalmembran finden sich die v. Kupfferschen [1] Sternzellen. Diese Zellen können aufgrund ihrer Position am Rand der Sinusoide leicht mit Endothelzellen verwechselt werden. Sie haben phagozytotische Fähigkeiten weit jenseits der Fähigkeiten normaler Endothelzellen und können Partikel aus dem strömenden Blut aufnehmen. Sie sind damit die Makrophagen der Leber.
- Auf der Seite des Disse-Raums unterhalb der Basalmembran der Sinusoide finden sich die Ito-Zellen. Diese sind keine Endothelzellen, sondern Bindegewebszellen (Stromazellen) der Leber. Im Unterschied zu den Fibrozyten vieler anderer Bindegewebe weisen sie aber eine biochemische Besonderheit auf: Sie können Vitamin A speichern. Schon das bringt sie in eine Ausnahmeposition unter den Fibrozyten des Körpers. Sie haben daneben noch eine besonders wichtige Aufgabe, nämlich die Leberarchitektur aufrechtzuerhalten und damit auch die Leberfunktionen. Die Ito-Zellen sind diejenigen Zellen der Leber, die das feine retikuläre Fasernetz (Collagen III) bilden, in das die Leberzellbalken eingesponnen sind. Diese retikulären Fasern sind von den Ausläufern der Ito-Zellen teilweise umwickelt. Das Netz richtet die Hepatozyten in der Leber aus und sorgt für die funktionsgerechte Anordnung der Leberzellbalken/platten. Werden die Ito-Zellen durch chronisch entzündliche Vorgänge in der Leber (chronische Hepatitis, Alkoholabusus etc.) übermäßig gereizt und aktiviert, so bauen sie das retikuläre Gerüst der Leber um: Nachproliferierende Hepatozyten finden dann ihren geeigneten Platz in der Leberarchitektur nicht mehr, weil ihr Orientierungsgitter gestört ist. Es bilden sich hepatozytäre Knötchen mit suboptimaler oder nicht vorhandener Durchblutung der Sinusoide und – langfristig – eine Steigerung des prähepatischen (portalen) Blutdruckes: eine Leberzirrhose. Diese nur scheinbar unwichtigen Zellen spielen also beim zirrhösen Umbau eine pathogenetisch sehr bedeutsame Rolle.

33.2 Galle, Gallenwege, Gallenblase

33.2.1 Gallesekretion und Gallenwege

Die Galle ist eine leicht alkalische Flüssigkeit, die neben Wasser als wichtigstem Bestandteil die Gallensäuren enthält. Diese sind wichtige Emulgatoren im Darm, die für die Resorption von Fetten benötigt werden (diese können nur im emulgierten Zustand verdaut und resorbiert werden). Darüber hinaus treten Elektrolyte, Muzine, konjugiertes Bilirubin, Proteine und auch Phospholipide in der Galle auf. Der leicht alkalische pH assistiert im Dünndarm bei der Neutralisierung

[1] Für die Studierenden der LMU in München ist dieser Eigenname immer richtig zu schreiben (andere brauchen das nicht (☺)). Prof. v. Kupffer war der Erbauer der Anatomischen Anstalt in München. Also bitte: Nicht zum Blech = Kupfer degradieren....

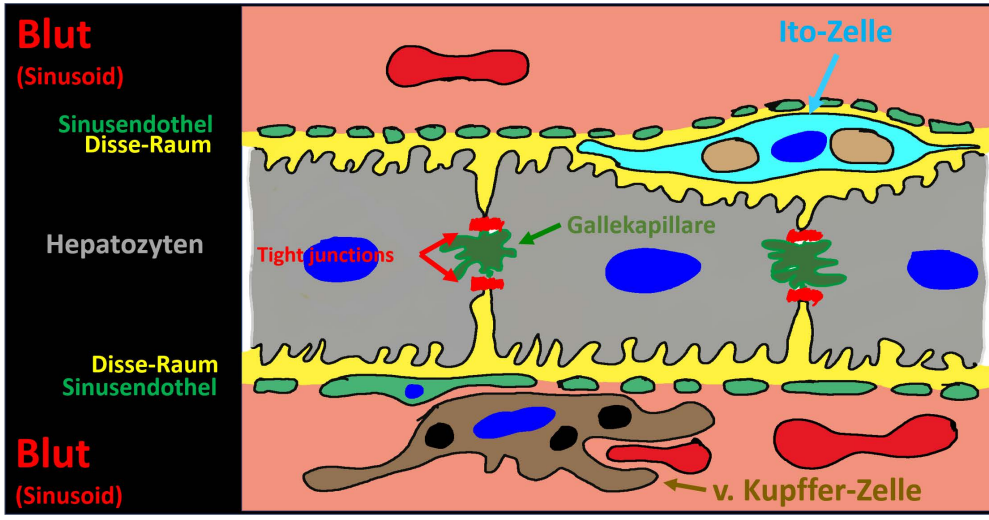

Abbildung 33.6: Die Leberzellbalken grenzen basolateral zunächst an den Disse-Raum und bilden apikal – im Inneren der Leberzellbalken – tight junctions aus, die die apikale Domäne definieren. Hier sezernieren die Hepatozyten die Galle und sind gleichzeitig die wandgebenden Zellen der Gallekapillaren. Der Disse-Raum wird vom Blutraum durch das sinusoidal geöffnete Sinusendothel der Leber unvollständig begrenzt. Die v. Kupffer-Zellen liegen dabei auf der luminalen Seite des Sinusendothels, während die Ito-Zellen im Disse-Raum liegen. Der Disse-Raum liegt unterhalb der unvollständigen Basallamina des Sinusendothels; daher können die Ito-Zellen als spezialisierte Fibrozyten der Leber angesprochen werden. Ihre Funktion ist einerseits, das kollagene Fasernetzwerk der Leber zu produzieren und zu unterhalten (die Retikulinfasern liegen auch im Disse-Raum), andererseits enthalten sie auch Lipidgranula, die u.a. der Speicherung von Vitamin A dienen.

der aus dem Magen übertretenden Säuren.

Die Gallensäuren werden nach der Emulgation und dem Verdau der Fette im Ileum wieder resorbiert und gelangen über die Vena portae in die Leber. Dort werden sie von den Hepatozyten wieder aufgenommen und erneut in die Galle abgegeben. Diese Art von Recycling wird als enterohepatischer Kreislauf bezeichnet (mehr dazu in der Biochemie). Einen solchen enterohepatischen Kreislauf gibt es nicht nur für endogene Substanzen wie die Gallensäuren. Auch Steroidhormone und verschiedene Medikamente können in die Galle abgegeben werden und dann einem enterohepatischen Kreislauf unterliegen, der ihre enterale Ausscheidung verlangsamen kann.

Die Galle wird von den Hepatozyten gebildet und in den von den Hepatozyten umsäumten Gallenkapillaren der Leber in Richtung der Portalfelder geleitet. Am Ende der Sinusoide finden sich die Hering-Kanälchen, die ein eigenes, Galle-resistentes Epithel haben und in die Gallengänge münden. Diese sammeln sich zu Lappengängen (Ductus hepaticus dexter und sinister). Erst außerhalb der Leber, im Bereich des Leberhilus, vereinigen sich diese beiden zum Ductus hepaticus communis, dem Hauptgallengang. Kurz unterhalb dieser Vereinigungsstelle zweigt ein Gang zu der im Seitenschluss liegenden Gallenblase ab, einem Gallespeicher- und Gallekonzen-

trierungsorgan. Unterhalb dieser Abgangsstelle redet man jetzt vom Ductus choledochus, der im Bereich der Papilla vateri (hier oft gemeinsam mit dem Ductus pancreaticus) in das Duodenum mündet.

33.2.2 Gallenblase (Vesica fellea)

Die Gallenblase ist ein im Seitenschluss der abführenden Gallenwege liegendes muskuläres Hohlorgan. Ihre Hauptaufgaben erschöpfen sich nicht mit der Speicherung und Abgabe eines zwischengelagerten Gallevorrates, sondern dazu gehört auch die Konzentrierung der Galle. Damit können aus der Gallenblase bei Bedarf große Mengen an Galle(konzentrat) an das Duodenum abgegeben werden. Das ist vor allem bei der Verdauung fettreicher Mahlzeiten hilfreich. Der Konzentrierungsprozess birgt Risiken, vor allem in der Aggregation und Kristallisation der teilweise nur mäßig wasserlöslichen Gallensäuren und anderer Inhaltsstoffe. Die Steinbildung kann zu erheblichen klinischen Problemen führen.

Die Gallenblase liegt intraperitoneal und ist daher von einer Tunica serosa, einem einschichtigen Plattenepithel (Mesothel) überzogen. Darunter schließen sich etwas Bindegewebe und eine komplex aufgebaute Schicht glatter Muskulatur an, die Tunica muscularis. Sie ist nicht in Ring- und Längsmuskulatur gegliedert, sondern ist eine einheitlich wirkende, komplex räumlich angeordnete glatte Muskelschicht. Die Tunica mucosa ist aus dem Oberflächenepithel und einer Lamina propria aufgebaut. Es gibt keine Lamina muscularis mucosae. In der Lamina propria finden sich auffällig viele Plasmazellen, deren Sekrete mit der Galle über die Gallenblase in den Dünndarm gelangen können.

Das Oberflächenepithel der Gallenblase ist ein einschichtig hochprismatisches Epithel. Seine Morphologie weist Ähnlichkeiten zum Dünndarm auf. So finden sich hier apikal auch Mikrovilli, die allerdings nicht die Dichte und Intensität des enterischen Bürstensaums erreichen. Zwischen den Zellen finden sich voll ausgebildete Schlussleistenkomplexe. Becherzellen fehlen in diesem Epithel, ein einfach zu erkennender Unterschied zu praktisch allen Dünndarmabschnitten. Die Tunica mucosa insgesamt ist vielfältig eingestülpt und weist ebenfalls Falten auf. Im Schnitt ergibt sich immer wieder der Eindruck von abgeschlossenen Räumen (Aschoff-Rokitansky-Taschen). Tatsächlich haben alle diese Räume Anschluss zum Innenraum der Gallenblase und sind keine abgschlossenen, blasenähnlichen Zysten. Diese heterogene Faltung kann Ähnlichkeiten zum Dünndarm aufweisen, sollte aber wegen des Fehlens der Ringfalten und der abwesenden Becherzellen nicht mit diesem verwechselt werden. Die hochprismatischen Zellen des Epithels der Gallenblase werden auch als Hauptzellen bezeichnet und haben die Fähigkeit, der Galle Wasser zu entziehen. Der Motor der Galleneindickung ist die Resorption von NaCl, dem das Wasser passiv über den entstehenden osmotischen Gradienten folgt. Die resorptive Funktion der Eindickung ist die Hauptfunktion dieser Epithelzellen. Sie können in geringem Umfang auch Muzine sezernieren, die sie eventuell selbst vor den im konzentrierten Zustand potenziell schädlichen Galleninhaltsstoffen schützen.

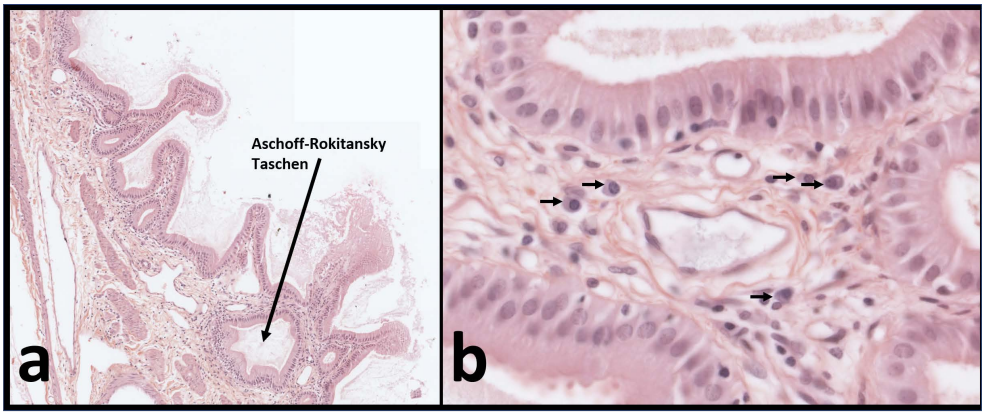

Abbildung 33.7: Das Epithel und die Tunica serosa der Gallenblase sind vielfältig aufgeworfen und eingestülpt. Dabei kommt es im Schnitt immer wieder zu dem artifiziellen Eindruck, dass Epithelbläschen in der Tiefe der Serosa vom Lumen abgegrenzt sein könnten. Diese Anschnittsmuster werden als Aschoff-Rokitansky-Taschen bezeichnet. Alle diese Taschen haben aber tatsächlich einen offenen Zugang zum Lumen der Gallenblase. Das Epithel der Gallenblase ist ein einschichtig einreihiges hochprismatisches Epithel, das keine Becherzellen aufweist. Die Tunica serosa ist gut durchblutet und weist im Bindegewebe viele Plasmazellen (Pfeile) auf, deren Antikörper transepithelial in die Galle abgegeben werden. Screenshots des Histologi@-Präparates 2-020-gallenblase-he.

33.3 Bauchspeicheldrüse (Pankreas)

Die Bereitstellung großer Mengen an Verdauungssekreten wird nicht nur vom Darmrohr (z. B. Hauptzellen des Magens) übernommen, sondern auch von spezialisierten komplexen Anhangsdrüsen des Verdauungstraktes. Neben der Leber ist es das Pankreas, das große Mengen an Sekret zur Verfügung stellt. Das Pankreas ist als eine Ausstülpung des Magen-Darm-Traktes entstanden und enthält – genau wie das Darmepithel – eingestreute Zellen mit endokriner Aktivität. Die endokrinen Zellen des Pankreas sind allerdings nicht diffus verteilt, sondern treten in den Langerhansschen Inseln in Gruppen zusammengelagert auf. Unabhängig von dieser morphologischen Besonderheit sind sie aber als Teil des gesamten enteroendokrinen Systems zu betrachten.
Histologisch lassen sich die beiden Anteile des Pankreas relativ leicht unterscheiden:

- Die exokrinen Anteile sind stark gefärbt und weisen im basalen Pol der Zellen eine deutliche zytoplasmatische Basophilie auf, häufig kombiniert mit apikaler Eosinophilie.
- Das Zytoplasma der endokrinen Zellen der Inseln ist wesentlich schwächer gefärbt, darum meist heller als das exokrin aktive Gewebe. Hier sieht man keine zytoplasmatische Basophilie und auch keine apikale Eosinophilie.

Hintergrund für dieses färberische Verhalten sind die unterschiedlichen Proteinmengen der exokrinen Zellen und endokrinen Zellen. Die exokrinen Zellen stellen Verdauungsenzyme in wirklich großen Mengen her. Dadurch tritt das mit der Proteinsynthese verbundene Phänomen der zytoplasmatischen – überwiegend auch basalen – Basophilie auf. Es liegt an der Massierung des endoplasmatischen Retikulums im basalen Pol der exokrinen Zellen. Apikal konzentrieren

sich die zur Ausschleusung schon in Vesikeln konzentrierten Sekretproteine. Das verursacht eine starke eosinophile Komponente im apikalen Abschnitt der exokrinen Zellen. Die schwache Färbung der endokrinen Zellen liegt an der vergleichsweise geringen Menge an Proteo-Hormonen, die hier produziert werden. Diese Hormone sind auch in niedrigen Konzentrationen hocheffektiv und keine Massenware wie die Verdauungsproenzyme.

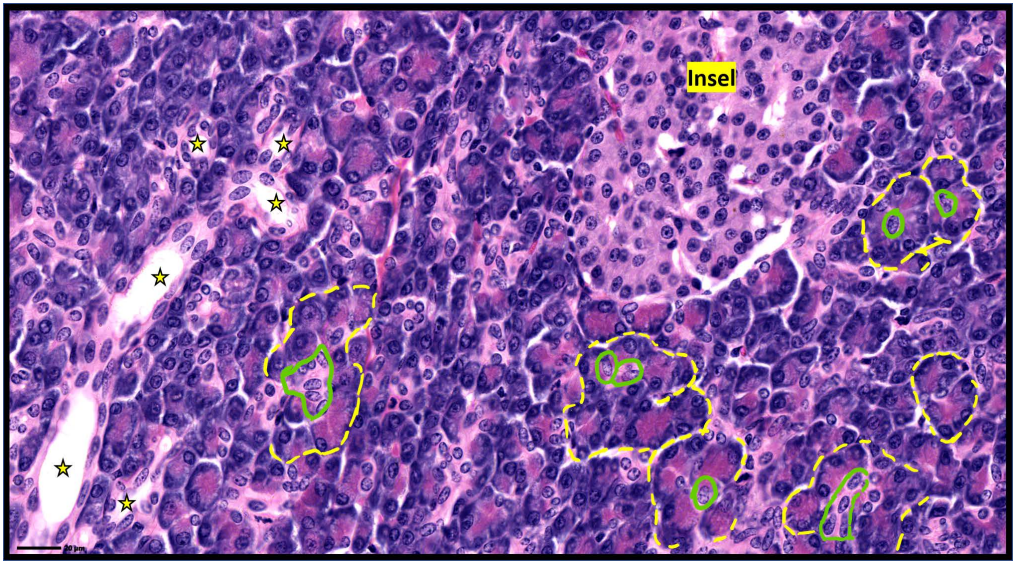

Abbildung 33.8: Die Anschnitte der Ausführungsgänge (Schaltstücke) sind mit kleinen Sternen markiert, auch eine Insel ist zu erkennen. Einige der Azini des exokrinen Drüsengewebes sind gelb umsäumt, um sie hervorzuheben. Im Inneren der Azinusanschnitte sind die zentroazinären Zellen grün eingefasst. In den Azini fällt auf, dass am äußeren Rand dunkelblaue Zonen auftreten, auch außerhalb der Zellkerne. Dabei handelt es sich um zytoplasmatische Basophilie, die die Gegenwart sehr großer Mengen rauen endoplasmatischen Retikulums anzeigt. Dort werden die Massenproteine für die Verdauung produziert. Apikal finden sich in den gleichen Zellen tiefrote eosinophile Bereiche, in denen die proteinreichen Sekretvesikel konzentriert sind. Screenshot des Histologi@-Präparates 2-078-pancreas-macaca-he.

Merkmale des exokrinen Pankreas: Das exokrine Pankreas ist eine rein seröse, azinöse Drüse, deren Grundbauplan dem Bauplan der Speicheldrüsen eng verwandt ist. Aber das Pankreas weist Besonderheiten auf, die es insbesondere von den Mundspeicheldrüsen unterscheidet. Das Sekret des Pankreas ist nicht hypoton, d. h. keine Reduktion der NaCl-Konzentration durch Rückresorption. Die Mundspeicheldrüsen haben für diese Aufgabe spezielle aktive Teile des Ausführungsgangsystems, die Streifenstücke (manchmal auch Sekretrohre genannt). Dort wird NaCl aus dem Mundspeichel rückresorbiert. Das ist notwendig, um im Mundraum auch solche Salzmengen zu schmecken, die unterhalb der Schwelle der Isotonie liegen. Eine Salzrückresorption ist in der Bauchspeicheldrüse nicht nötig. Die Elektrolyte werden vom Darm später mit resorbiert; Geschmacksrezeptoren für Salz gibt es hier nicht mehr. Darum fehlt das morphologische Element der Streifenstücke im exokrinen Pankreas vollständig. Aber die anderen Elemente

des Ausführungsgangsystems sind analog zu den Mundspeicheldrüsen:

- Schaltstücke
- intralobuläre Ausführungsgänge
- interlobuläre Ausführungsgänge

Neben der Modifikation des Ausführungsgangsystems gibt es noch eine weitere Baumodifikation des exokrinen Drüsenkörpers, die das Pankreas von beispielsweise der Glandula parotis als ebenfalls seröser, azinöser Speicheldrüse unterscheidet. Dies betrifft ein Detail bei der Ausgestaltung der Azini. Die Azini der Mundspeicheldrüsen sind runde Gebilde, die ein punkförmiges Lumen haben. Dieses kleine Lumen findet direkt Anschluss an die Schaltstücke. Im Pankreas sind die Azini nicht regulär kugelförmig, sondern variabel gestaltet und meist längsoval, eher bohnenförmig als kirschenfömig. Das Lumen dieser Azini hat daher eine Längsachse und die Schaltstücke beginnen mit einzelnen Zellen schon im Inneren dieser Azini. Wenn man die Azini des Pankreas genau betrachtet, findet man immer wieder Zellen im Inneren der Azini, die keine typische starke Färbung der exokrinen Zellen aufweisen, sondern blasser und auch kleiner und flacher sind. Diese Zellen werden als **zentroazinäre Zellen** bezeichnet und sind eine weitere histologische Besonderheit des Pankreas. Sie gehören tatsächlich nicht zum Endstück, sondern können als Bestandteile des Ausführungsgangsystems interpretiert werden.

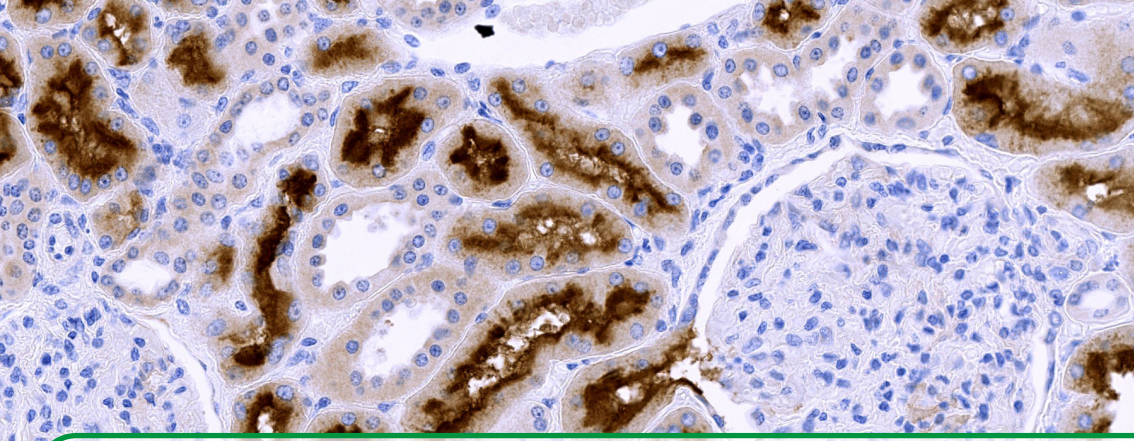

34. Niere und Harnwege

Lernziele: Niere, Harnwege

- Funktion(en) der Niere, Gliederung der Niere in Rinde und Mark. Wo wird filtriert, rückresorbiert, konzentriert?
- Definition: Pelvis renalis, Calyces renales, Markpapille, Markpyramide, Markstrahl, Rindenlabyrinth, Columnae renales
- Organisation des Nierenkreislaufs
- Definition: Nephron, Unterabschnitte der Nephrone
- Struktur und Funktion des Nierenkörperchens
- Ultrastruktur des Harnfilters. Was wird filtriert?
- Struktur und Funktion der Nierentubuli
- DD: proximaler Tubulus - distaler Tubulus - Sammelrohr
- Struktur und Funktion des Sammelrohrsystems
- Gliederung des Marks in Außenzone (mit Außenstreifen und Innenstreifen) und Innenzone
- Bestandteile des juxtaglomerulären Apparats
- Hormonbildung in der Niere (Renin, Erythropoietin)
- die Niere als Zielorgan von ADH, Aldosteron, ANP
- Bau der ableitenden Harnwege, Übergangsepithel

Kurspräparate zur Funktionellen Gliederung der Niere und zu Strukturellen Korrelaten der Nierenfunktion:

1. Niere, HE (1-036-niere-he)
2. Niere, HE, Pavian (2-056-niere-pavian-he-neu)
3. Niere, Mark, quer, HE (1-008nn-niere-he)
4. Niere Glomerulus (EM 11)
5. Spezialfärbungen und IHC: Basallamina der Kapillaren und im Stroma, IHC Collagen IV (2-064-niere-pavian-collagenIV)
6. Spezialfärbungen und IHC: Bürstensaum im Tubulusepithel, IHC CD26 (2-077-niere-pavian-cd26)
7. Spezialfärbungen und IHC: Lysosomen im Tubulusepithel, IHC lamp1 (2-075-niere-pavian-lamp1) oder Färbung mit Trypanblau (1-009-niere-ratte-trypanblau-kernechtrot)

8. Spezialfärbungen und IHC: Mitochondrien im Tubulusepithel, IHC (2-076-niere-pavian-mitochondrien)

Kurspräparate zu Ableitende Harnwege:

1. Ureter, HE (2-051-ureter-he)
2. Harnblase, HE (2-050-harnblase-he)
3. Urethra, weiblich, HE (2-052-urethra-weiblich-he)

Die Niere nimmt in vielen Bereichen der Physiologie eine zentrale Stellung ein. Ihre Funktion beschränkt sich nicht auf die Harnbereitung, denn so nebenbei ist die Niere auch in die Blutdruckregulation, in die Regulation des Elektrolythaushaltes, in den Säure-Basen-Haushalt und in die Erythropoiese (über das Hormon der Niere: Erythropoietin) eingebunden. All diese Funktionen gruppieren sich um die zentrale Funktion, wasserlösliche Endstoffe des Metabolismus und wasserlösliche Xenobiotika in möglichst konzentrierter Form, d. h. in möglichst wenig Wasser, über den Harn zu entsorgen.

Die Niere ist also primär ein Ausscheidungsorgan für wasserlösliche Stoffe, die im Plasma vorliegen. Um die Aufkonzentrierung dieser Stoffe im Harn (gegenüber ihren niedrigen Konzentrationen im Plasma) zu erreichen, kann die Niere riesige Mengen an Wasser mit relativ niedrigen Konzentrationen dieser wasserlöslichen Stoffe aus dem Plasma in das Harnkompartiment der Niere abfiltrieren. Danach kann sie aus dem Harnkompartiment das gerade filtrierte Wasser ohne die mitfiltrierten Stoffe wieder in das Blutkompartiment zurückholen. Es kann dabei zu erheblicher Anreicherung der auszuscheidenden Substanzen im Harnkompartiment kommen. Das Wasser wird größtenteils zurückgewonnen und dem Plasma wieder zugeführt.

Bei diesen enormen Verschiebungen von Körperwasser (und gelösten Stoffen) aus dem Plasma und wieder zurück, laufen auch noch andere Regulationen ab. Dazu gehören der Elektrolythaushalt und die Säure-Basen-Regulation; beides Mal geht es ebenfalls um wasserlösliche und im Plasma enthaltene Substanzen. Die Aufgaben der Niere in diesen Bereichen der Homöostase ergeben sich also mehr oder weniger zwangsläufig aus ihrer zentralen Fähigkeit, Wasser und darin gelöste Stoffe über Kompartimentgrenzen hinweg zu verschieben.

Etwas rätselhafter ist zunächst die Beziehung zur Erythropoiese. Die Niere muss Wasser durch aktive Prozesse zurückgewinnen, die große Mengen an Energie erfordern; die hier benötigten Quantitäten an ATP sind nur durch aerobe Energiegewinnung herzustellen. Die wesentlichen Funktionen der Niere bei der Rückholung von Wasser sind damit abhängig von Sauerstoff. Der Sauerstoffgehalt des Blutes hängt von der Hämoglobinkonzentration ab und damit von den Erythrozyten. Die Niere verfügt also über Sauerstoffsensoren und kann die Erythropoiese im Knochenmark über ihr Hormon Erythropoietin erhöhen. Die Zellen, die diese Leistungen in der Niere erbringen und Erythropoietin herstellen, sind peritubuläre Fibroblasten, die verteilt im Organ, v. a. aber im Mark vorkommen.

In analoger Weise ist die Niere befähigt, in die Blutdruckregulation einzugreifen. Der Blutdruck ist gleichzeitig der Filtrationsdruck in den Filtrationseinrichtungen der Niere (den Glomeruli). Ein Abfall des Blutdrucks mindert die Filtrationsausbeute in der Niere und damit das Blutvolumen, das pro Zeiteinheit durch die Niere verarbeitet werden kann. Starke anhaltende Blutdruckabfälle können die Niere grundsätzlich auch akut und strukturell schädigen, wie dies bei Patienten im protrahierten Kreislaufschock drohen kann. Hier kann es z. B. zu einem akuten Nierenversagen

kommen. Da die Nierenfunktion essenziell vom Blutdruck abhängt, ist die Niere dem Blutdruck nicht mittellos ausgeliefert, sondern verfügt über sehr wirksame Methoden der Blutdrucksteigerung. Dies geschieht vor allem über das Enzym Renin, das in der Niere im Polkissen (einem Teil des juxtaglomerulären Apparates) produziert wird und im Blut blutdrucksteigernde vasokonstriktorische Peptide (Angiotensin II) aus Vorläuferproteinen (Angiotensinogen) freisetzen kann. Angiotensin II ist das am stärksten vasokonstriktorisch (und damit blutdrucksteigernd) wirksame Peptid des menschlichen Körpers. All dies zeigt, warum die Niere faktisch lebenswichtig ist. Die Dialyse kann zwar die basale Blutreinigungsfunktion weitgehend ersetzen, muss aber i. d. R. von Maßnahmen zur Steigerung der Erythropoiese (Gabe von Erythropoietin), Kontrolle des Blutdrucks, des Säure-Basen-Haushaltes sowie der Elektrolyte begleitet werden.

Funktionen: lebenserhaltend und unverzichtbar

- »Blutwäsche«: Entsorgung wasserlöslicher Endprodukte des Stoffwechsels und wasserlöslicher Xenobiotika
- Blutdruckregulation
- Regulation des Elektrolythaushaltes
- Regulation des Säure-Basen-Haushaltes
- Regulation der Blutbildung (Erythropoiese)

34.1 Grundstrukturen

Die Niere verfügt über eine hoch organisierte und modular aufgebaute Struktur. Fast alle Leistungen der Niere lassen sich auf kleine Baueinheiten zurückführen, die jeweils sozusagen eine miniaturisierte vollwertige Niere darstellen: die **Nephrone**. Jedes Nephron enthält sowohl die Struktur für die Filtration des Blutes (ein Glomerulum) wie auch die Einheit für die Rückholung des Wassers und bestimmter Solute (die proximalen und distalen Tubuli; einige Stoffe können hier auch sezerniert werden, Abb. 34.1). Die Tubuli vieler Nephrone münden in ein sammelndes Röhrensystem, die Sammelrohre. Ein Teil der Wasserrückresorption findet dabei erst in den Sammelrohren statt, die daher nicht nur passive Elemente der Niere sind. Die Gesamtkapazität der Niere für all ihre Funktionen ergibt sich näherungsweise aus der Anzahl ihrer Nephrone, die parallel und additiv arbeiten. Das Kapillarnetz der Glomeruli und der Tubuli ist dabei so miteinander verbunden, dass dasselbe Blut, das in der Filtrationseinheit Wasser verloren hat, in das peritubuläre Kapillarnetz gelangt. Die Tubuli holen einen Großteil dieses Wassers wieder in das Gefäßsystem zurück und damit in dasselbe Blut, aus dem zuvor Wasser filtriert wurde. Essenzieller Bestandteil der mikroskopischen Anatomie der Niere ist damit auch der Gefäßbau des sehr dichten Kapillarnetzes der Niere. Die Kapillarschlingen eines Glomerulums eines Nephrons sind mit den peritubulären Kapillaren des Nephrons über ein auf der arteriellen Seite des Gefäßbettes liegendes Portalgefäß – das Vas efferens des Glomerulums – verbunden.

Strukturen: modular, komplex, hochspezialisiert

- Parallel arbeitende und additiv wirkende Funktionsmodule (Nephrone), jeweils mit:

  - Filtrationseinheit (Glomeruli)
  - Rückresorption und Sekretion (Tubulusepithel)
  - spezialisiertem Kapillarnetz mit Portalsystem (Vas efferens glomeruli)
- Harnableitende Strukturen mit harnresistentem Epithel (Urothel)

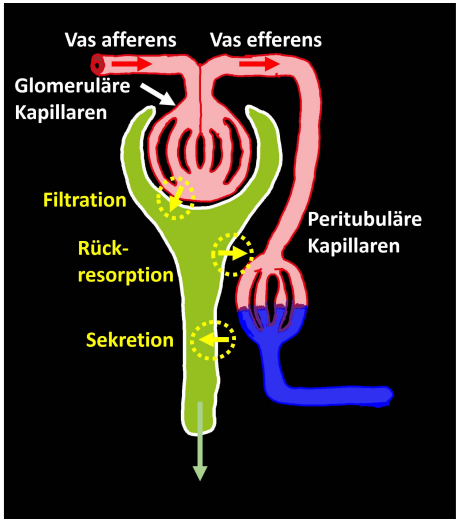

Abbildung 34.1: Im mikroskopischen Gefäßnetz der Niere fließt das Blut der glomerulären Kapillaren nicht direkt in Venolen, sondern über das Vas efferens des Glomerulums in ein zweites Kapillarbett, nämlich das peritubuläre Kapillarnetz. Das Vas efferens ist damit ein Portalgefäß. Die drei elementaren Grundfunktionen jedes Nephrons (und damit der Niere insgesamt) sind Filtration (im Glomerulum des Nephrons) mit nachfolgender Rückresorption und/oder Sekretion (in den Epithelien der Tubuli des Nephrons). Für jedes im Plasma gelöste filtrierbare Molekül gilt, dass sich die molekülspezifischen Niereneffekte als Nettowert aus diesen drei Grundfunktionen zusammensetzen (mehr dazu in der Physiologie). Viele Transportprozesse in den Tubuli werden durch Salz-Rückresorption ermöglicht. Primär von Bedeutung ist das für den Wasserrücktransport, aber indirekt über die entstehenden Elektrolytgradienten auch für viele andere Moleküle.

34.2 Gefäße der Niere

Beim Menschen entstehen die Nieren aus der Verschmelzung mehrerer retroperitonealer Nierenanlagen; die Lobi der Niere sind aus diesen Anlagen hervorgegangen. Im Zentrum jedes Lobus liegt die sogenannte Pyramide, die durch gestaffelt hochparallel nebeneinander verlaufende Röhrensysteme (Tubuli und Sammelrohre) entsteht. In der Verschmelzungszone zu den benachbarten Lobi der Niere zieht Rindengewebe bis dicht an das Nierenbecken heran (Columna renalis genannt). In diesen Columnae renales verlaufen die für den jeweiligen Lobus zuführenden Arterien. Die Pyramiden sind jeweils in einen Kelch des Nierenbeckens eingelassen. Verfolgt man die Pyramiden nach außen, so gelangt man in die Rinde der Niere. Im Cortex liegen die Glomeruli mit den um die Glomeruli herum angeordneten gewundenen (und nicht mehr parallelen) Tubuli. Aus dem Mark kommend, erstrecken sich aber auch hier hochparallel angeordnete Röhren bis weit in den Cortex hinein, und zwar in die Markstrahlen. Sie sind das Zentrum eines Nierenlobulus, zu dem auch die ihn umgebende Rindenzone bis zur halben Distanz zum nächsten Markstrahl gehört.

Die Niere ist von einer bindegewebigen Kapsel umgeben, an die sich perirenales Fettgewebe anschließt. Sie liegt vollständig retroperitoneal und hat keinen Bezug zum Peritoneum. Im Rindengewebe der Niere sind die Tubuli nicht hochparallel organisiert, sondern konvolut. Im

Mark und den Markstrahlen verlaufen sie parallel in Bündeln und Gruppen. Die Unterscheidung zwischen Rindengewebe, Mark und Markstrahlen ist in der Regel auch makroskopisch möglich.

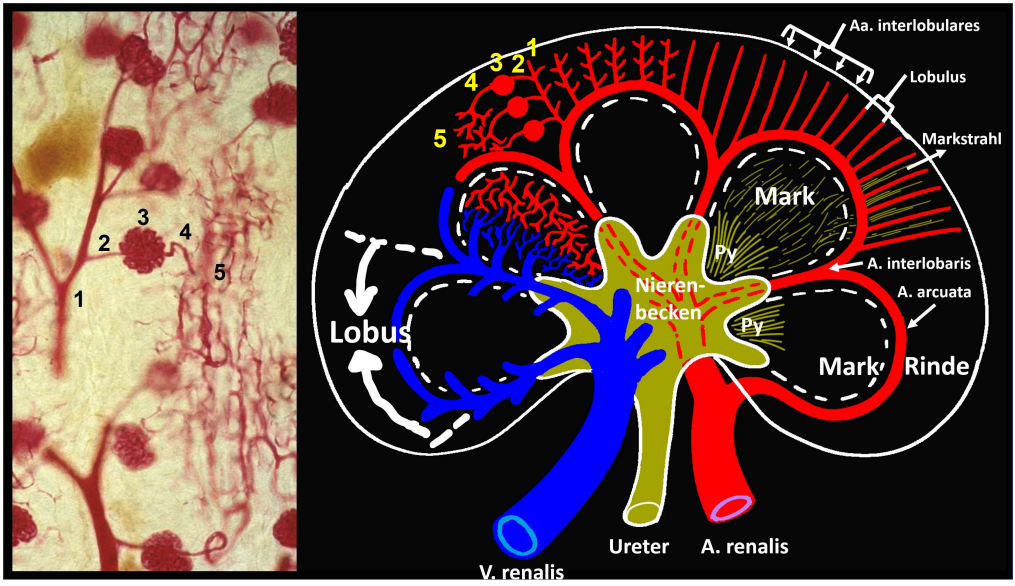

Abbildung 34.2: Auf der linken Seite ist ein Präparat der Nierenrinde nach Füllung der Gefäße mit rot gefärbter Gelatine dargestellt (keine Gegenfärbung, dicke Schnitte). Auf der rechten Seite ist ein Schema der Gefäßarchitektur der Niere abgebildet. Die einzelnen Lobi der Niere werden über die Aa. interlobares aus der A. renalis angesteuert. Die Aa. interlobares verlaufen in den Columnae renales zwischen den Lobuli nach außen und setzen sich in die Aa. arcuatae fort, die bogenförmig an der Grenze zwischen Rinde und Mark jedes Lobus verlaufen. In regelmäßigen Abständen entspringen hier die Aa. interlobulares, die an der Grenze benachbarter Lobuli der Rinde zu liegen kommen. Im Zentrum eines jeden so begrenzten Lobulus findet sich ein Markstrahl, in dem die Tubuli hochparallel zwischen Rinde und Mark verlaufen. Die Endäste der Aa. interlobulares (1) sind die Vasa afferentia (2) zu den Glomeruli (3), die sich in die Vasa efferentia (4) sammeln und dann in das peritubuläre Kapillarnetz (5) münden. Py sind die Pyramiden der Lobi.

Die Arterien der Niere transportieren einen erheblichen Anteil des Herzminutenvolumens. Zuführendes Hauptgefäß ist die bilateral aus der Aorta entspringende Arteria renalis, die sich im Bereich des Nierenhilus in Äste aufspaltet, die zu den Columnae renales (also den Verschmelzungszonen der früheren Nierenanlagen) ziehen, die sogenannten Aa. interlobares. Die Aa. interlobares ziehen in den Columnae renales nach außen und biegen entlang der Grenze zwischen Rinde und Mark bogenförmig innerhalb eines Lobus nach innen. Dabei vereinigen sie sich mit den aus der benachbarten Columna renalis dieses Lobus hervorgegangen Arterien: Aa. arcuatae. Die Aa. arcuatae entsenden radial Äste, die genau zwischen den Markstrahlen aufsteigen: Aa. interlobulares. Aus den Aa. interlobulares entspringen die Arteriolen zu den Glomeruli (Arteriola (Vas) afferens), die sich in den Glomeruli zum ersten Kapillarbett verzweigen. Das filtrierte Blut verlässt die Glomeruli über die Arteriola (Vas) efferens, ein arterioläres Portalgefäß, das in das peritubuläre Kapillarnetz (zweites Kapillarnetz) mündet. Von dort gelangt das Blut über die Vv.

arcuatae und die Vv. interlobares zurück in die Vena renalis (Abb. 34.2).

34.3 Nephron

34.3.1 Glomerulum: die Filtrationseinheit

Das Nephron hat zwei wesentliche und strukturell sowie funktionell sehr unterschiedliche Regionen: zum einen die Filtrationseinheit, das Glomerulum; zum anderen die Tubuli, epithelausgekleidete Röhrensysteme, in denen die Rückresorption stattfindet. Die Glomerula der Niere werden auch als Nierenkörperchen bezeichnet, weil sie einen fast ideal runden korpuskulären Aspekt haben. Sie liegen in der Rinde der Niere und sind dort von den gewundenen Abschnitten des Tubulussystems umgeben (Tubuli contorti). Diese Kombination der Glomeruli mit den Tubuli contorti charakterisiert das Rindengewebe der Niere, das nicht unterhalb der Nierenkapsel, sondern auch zwischen den Markstrahlen und im Bereich der Columnae renales vorkommt.
Die Nierenkörperchen bestehen aus Kapillarschlingen, die aus dem Vas (Arteriola) afferens knäuelartig hervorgehen und in das Vas (Arteriola) efferens drainieren. Vas afferens und Vas efferens liegen nahe beieinander am Gefäßpol des Glomerulums, das ein annähernd kugeliges Gebilde ist (Abb. 34.4). In der kugeligen Gestalt sind die eigentlichen Grundstrukturen des Glomerulums angeordnet:

- Die Kapillaren, die mit fenestriertem Endothel ausgekleidet und zu einem Knäuel innerhalb der kugeligen Grundstruktur verdichtet sind.
- Der Gefäßpol, an dem Vas afferens und Vas efferens nebeneinander als Beginn- und Endpunkte des intraglomerulären Kapillarknäuels liegen.
- Einige wenige Bindegewebszellen zwischen den glomerulären Kapillarschlingen, die als intraglomeruläres Mesangium bezeichnet werden. Das extraglomeruläre Mesangium ist das Bindegewebe, das im Zwickel zwischen Vas afferens und Vas efferens am glomerulären Gefäßpol liegt.
- Eine durchgehende Epithelschicht, die den Bowmanschen Kapselraum auskleidet und innen dem Kapillarknäuel aufliegt sowie auf der Außenseite als einschichtiges Plattenepithel die äußere Grenze des Glomerulums zum Bowmanschen Kapselraum hin bedeckt. Die Bowmansche Kapsel besteht demnach aus zwei ineinander übergehenden Epithelien:
  - einem äußeren Blatt der Bowmanschen Kapsel, das der Wand des Bowmanschen Raumes anliegt
  - einem inneren Blatt der Bowmanschen Kapsel, den sogenannten Podozyten, die den Kapillarschlingen zum Bowman-Raum hin aufliegen

Das äußere Blatt der Bowmanschen Kapsel geht zur Oberfläche des glomerulären Kapillarknäuels hin in die Podozyten über, zum Harnpol hin in das Epithel des proximalen Tubulus. Man kann sich dabei vorstellen, dass diese Situation entstanden ist, als das wachsende Kapillarknäuel in die blind endenden Tubuli quasi eingestülpt wurde. Dadurch kamen das innere und äußere Blatt der Bowmanschen Kapsel einander gegenüber zu liegen und der dazwischenliegende Bowmansche Kapselraum ist das durch die Einstülpung des Kapillarknäuels verformte Tubulusende. Der Bowmansche Kapselraum steht über den Harnpol und den proximalen Tubulus in

offener Verbindung zum Tubulussystem.

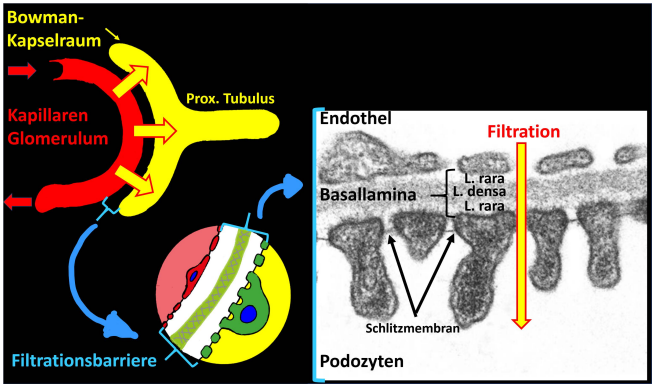

Abbildung 34.3: Die glomeruläre Filtrationsbarriere beginnt kapillarseitig mit dem fenestrierten Endothel glomerulärer Kapillaren und deren Basallamina (Lamina rara und Lamina densa). Die subendotheliale Lamina densa ist mit der subepithelialen Lamina densa verschmolzen. Nach der subepithelialen Lamina rara folgen dann die Podozyten und ihre Fortsätze, die die Schlitzmembran bilden.

Die Filtrationsbarriere umfasst die Strecke, die sich zwischen der apikalen endothelialen Oberfläche auf der Blutseite und der apikalen Oberfläche der Podozyten auf der Harnseite erstreckt (Abb. 34.3). Die erste Schicht der Filtrationsbarriere ist das Endothel selbst, das in den Kapillaren der Glomerula fenestriert ist. Die apikale Oberfläche des Endothels weist eine stark negativ geladene Glykokalyx auf, die die Filtrationsmöglichkeit für negativ geladene Makromoleküle zusätzlich minimiert, weil deren Annäherung an die Filtrationsbarriere dadurch erschwert ist. Unter dem Endothel findet sich die subendotheliale Basallamina (Lamina rara und Lamina densa der subendothelialen Basalmembran), die mit der subepithelialen Basallamina der Podozyten verschmolzen ist. Die beiden Laminae densae der subepithelialen und der subendothelialen Basallamina sind eine einzige Schicht. Die Lamina fibroreticularis trennt diese beiden Laminae densae nur an wenigen Stellen, an denen dann Fibrozyten (hier bezeichnet als intraglomeruläre Mesangiumzellen) liegen. Auf der epithelialen Seite liegen die Podozyten. Diese Zellen bilden vielfach hierarchisch verzweigte, lamellenartige Fortsätze aus (daher der Name Podozyten, Füßchenzellen), die der Basallamina aufliegen. Die Fortsätze sind grundsätzlich beweglich und kontraktil und lassen kleine längliche Schlitzräume zwischen sich, deren Größe durch die Motilität der Fortsätze modifiziert werden kann. Diese Schlitzmembran erlaubt in gewissen Grenzen eine Feinsteuerung der Größengrenze (Ausschlussgrenze) der Filtrationsbarriere.
Die Filtration erfolgt prinzipiell durch den Druckgradienten, der vom Kapillarinneren (entspricht dem Blutdruck) über die Filtrationsbarriere hinweg in Richtung Bowmanscher Kapselraum gerichtet ist. Die Arbeit, die für die Filtration erforderlich ist, wird daher primär vom Herzen (nicht von der Niere selbst) geleistet. Beteiligt sind auch die widerstandsregulierenden Arteriolen des ganzen großen Kreislaufs. Die Filtrationsbarriere wird zwar auch durch negative Ladungen an der Glykokalyx der endothelialen Oberflächen (teilweise auch durch negative Ladungen in der Basallamina) moduliert, trennt aber primär nach Größe:

- Moleküle mit einem Hydratationsradius kleiner als 18 Å werden frei filtriert. Der Hydratationsradius ist die Molekülgröße in wässriger Lösung, d. h. mit dem zum Molekül in

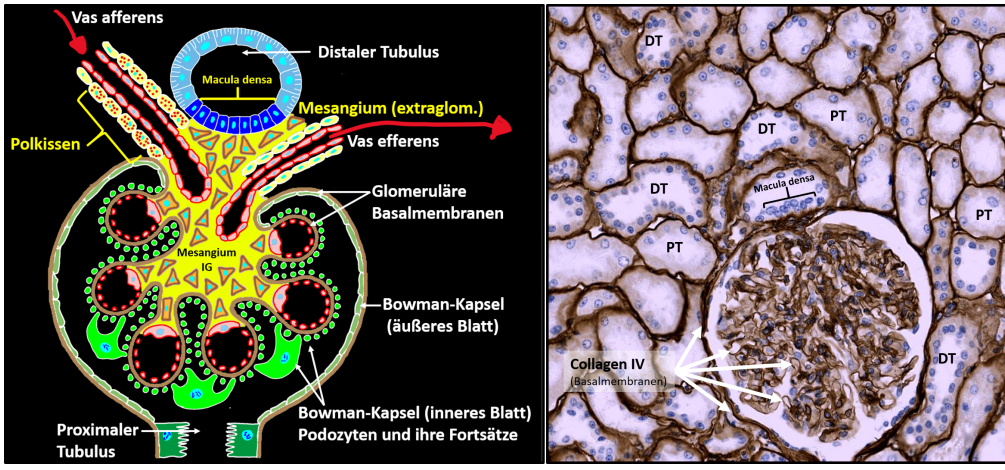

Abbildung 34.4: Auf der linken Seite ist ein Schema eines Glomerulums zu sehen. Glomeruläre Basalmembranen sind in Braun dargestellt (dito im rechten histologischen Bild). Endothelien sind in Rot dargestellt, die verschiedenen Abkömmlinge des proximalen Tubulusepithels sind in Grün dargestellt (davon stammen die beiden Blätter der Bowman-Kapsel und das Epithel des proximalen Tubulus ab). Das Bindegewebe des Glomerulums (gelb) wird als Mesangium bezeichnet und kommt zwischen den Kapillarschlingen (IG: intraglomeruläres Mesangium) und auch im Zwickel zwischen Vas afferens und Vas efferens direkt unterhalb der Macula densa vor. Das Epithel des distalen Tubulus ist in Blau dargestellt, die Macula densa mit ihren etwas kleineren Zellen und dichter stehenden Zellkernen ist hervorghoben. In der Wand des Vas afferens befinden sich umgebaute glatte Muskelzellen (Zellen des Polkissens), deren Renin-produzierende Granula in Rot hervorgehoben sind. Gelbe Beschriftungen bezeichnen die Bestandteile des juxtaglomerulären Apparates (Macula densa, extraglom. Mesangium und Polkissen). Rechts befindet sich ein Präparat mit der Umgebung eines Glomerulums. Im Rindengewebe liegen direkt neben der Glomeruli die geknäuelten (convoluten) Abschnitte distaler und proximaler Tubuli. Nachgewiesen wurde hier Kollagen Typ IV als Marker für Basalmembranen. Die Tubuli sind durch braune Betonung der Basalmembranen gut unterscheidbar. Distale Tubuli (DT) und proximale Tubuli (PT) sind exemplarisch hervorgehoben, ebenso die besonders dicht stehenden Zellkerne im Bereich der Macula densa. Screenshot des Histologi@-Präparates 2-064-niere-pavian-collagenIV.

Lösung assoziierten Wasser. Der Hydratationsradius von Kohlehydraten ist in der Regel bei gleichem Molekulargewicht größer als bei Proteinen. Zu den filtrierten Molekülen zählen Moleküle wie Wasser selbst, Ionen, kleine organische Moleküle wie Aminosäuren, Glucose etc.

- Moleküle mit einem Hydratationsradius über 40 Å sind zu groß für die Filtrationsbarriere. Dazu zählen vor allem alle Plasmaproteine wie Albumin und Immunglobuline, aber auch viele andere Proteine im Plasma.
- Moleküle mit einem Hydratationsradius zwischen 18 Å und 40 Å *können* filtriert werden (abhängig von Ladung, Porengröße der Schlitzmembran etc.).

34.3.2 Abschnitte des Tubulussystems

Am Harnpol des Glomerulums endet der Bowmansche Kapselraum und geht in das Lumen des **proximalen Tubulus** über. Dies ist der erste Abschnitt eines langen Röhrensystems, das der Nachbearbeitung des im Bowmanschen Kapselraum entstanden Primärharns dient (Abb. 34.5). Das Epithel des proximalen Tubulus ist einschichtig isoprismatisch und besteht aus sehr großen

Epithelzellen mit voll ausgeprägten Schlussleistenkomplexen. An der Oberfläche des Epithels findet sich ein sehr dichter Bürstensaum; auf der basolateralen Seite ist die basale Zellmembran vielfach eingestülpt zu einem basalen Labyrinth. Zwischen den basalen Einstülpungen der Zellmembran befinden sich in schmalen Zytoplasmastreifen zahlreiche Mitochondrien.
Die apikale Seite ist im Wesentlichen dafür zuständig, wertvolle Bestandteile des Filtrates (z. B. Glucose, Aminosäuren etc.) wieder rückzuresorbieren. Auf der basolateralen Seite ist die Oberfläche vergrößert, weil hier Na/K-ATPasen in großer Zahl in die Membran eingebaut sind, die unter Verbrauch großer Mengen ATP Natrium und Chlorid netto aus dem Inneren der Zellen in den peritubulären extrazellulären Bindegewebsraum pumpen. Der Elektrolytgradient, der hier über die Tubulusepithelzelle und ihre Ionenpumpen hinweg entsteht, kann nicht nur NaCl aus dem Inneren des Tubuluslumens zurückholen, sondern auch viele andere Transportprozesse sekundär erleichtern. Auch ist der zum Inneren des Marks hin auf Basis dieser Elektrolyttransporte stetig zunehmende Salzgehalt des Interstitiums ein wichtiger Faktor bei der Rückholung von Wasser aus dem Tubuluslumen. In den Tubulusepithelzellen finden sich viele Lysosomen, die zur Lyse resorbierter Substanzen imstande sind. Die monomeren Bausteine werden dann in das Blut abgegeben. Das Epithel des proximalen Tubulus ist entlang seines gesamten Verlaufs morphologisch weitgehend unverändert. Allerdings unterscheidet man den Teil des proximalen Tubulus, der in der Nähe seines Glomerulums im Rindengewebe als Pars contorta (gewundener Abschnitt des proximalen Tubulus) liegt von dem in einem Markstrahl in Richtung Mark verlaufenden geraden Teil (Pars recta; gerader Abschnitt des proximalen Tubulus). Am Übergang zwischen gewundenem und geradem Teil des proximalen Tubulus ändert sich also nicht der Epitheltyp, sondern nur die Lage des Tubulus in der Niere (**in** einem Markstahl: gerader Teil des Tubulus, **außerhalb** eines Markstrahls: gewundener Teil des Tubulus). Damit ist klar, dass der gewundene und der gerade Teil des proximalen Tubulus immer genau am Rand eines Markstrahls ineinander übergehen.
An die proximalen Tubuli mit ihrem isoprismatischen Epithel schließen sich die **Intermediärtubuli** an, die ein wesentlich flacheres Epithel aufweisen. Es handelt sich um ein einschichtiges Plattenepithel, das mit dem Epithel anderer Tubulusabschnitte daher nicht leicht verwechselt werden kann. Allerdings besteht die Möglichkeit, dieses Epithel mit Endothel zu verwechseln, das in den die Intermediärtubuli umspinnenden Kapillaren vorhanden ist. Die Intermediärtubuli haben allerdings einen deutlich größeren Durchmesser als Kapillaren und das Epithel ist nicht ganz so flach wie Endothel. Sie sind weder für aktiven Transport ausgestattet noch weisen sie den Organellenreichtum des proximalen oder distalen Tubulusepithels auf.
An die Intermediärtubuli, die häufig (aber nicht immer) am Kehrpunkt der in das Nierenmark aus den Markstrahlen absteigenden Tubuli liegen, schließen sich die distalen Tubuli an. Ihr erster Abschnitt liegt im Mark der Niere und steigt zunächst gerade über das Mark und die Markstrahlen auf. Auch bei den **distalen Tubuli** wird die Grenze zwischen Markstrahl und Rindengewebe überschritten, sodass es hier – ganz analog zu den proximalen Tubuli – einen geraden Abschnitt (liegt im Mark oder Markstrahl) und einen gewundenen Abschnitt gibt (liegt in der Rinde in der Nähe des Ursprungsglomerulums). Im Rindengewebe nimmt derjenige distale Tubulus, der aus dem zugehörigen Kapselraum des Ursprungsglomerulums (und dann dem

proximalen und Intermediärtubulus) hervorgegangen ist, Kontakt mit dem Ursprungsglomerulum auf. Dazu nähert er sich dem Glomerulum genau im Zwickel zwischen Vas afferens und Vas efferens an und liegt hier direkt dem extraglomerulären Mesangium auf. Das Tubulusepithel, das sich direkt über dem extraglomerulären Mesangium befindet, verändert seine Gestalt: Die Zellen werden organellenärmer und dienen nicht mehr primär der Rückresorption. Stattdessen handelt es sich um Sensoren, die in unmittelbarer Nähe des Glomerulums wichtige Kenngrößen wie den Elektrolytgehalt des Harns bestimmen können. Mit ihnen kann der Erfolg der bis hierhin erfolgten Harnpräparation bestimmt werden. Dadurch, dass die Zellen der Macula densa des distalen Tubulusepithels kleiner sind als die normalen distalen Tubulusepithelzellen, kommen ihre Zellkerne im Schnitt dichter nebeneinander zu liegen. Daher wird dieser umfunktionalisierte epitheliale Fleck als **Macula densa**, als (kern)dichter Fleck, bezeichnet.
An allen Stellen außerhalb der Macula densa ist das Epithel der distalen Tubuli gleich gebaut. Es handelt sich um einschichtig isoprimatisches Epithel, das aus hochaktiven Zellen mit Bürstensaum und basalem Labyrinth besteht; in diesen beiden Aspekten ist es den proximalen Tubulusepithelzellen sehr ähnlich. Allerdings ist der Bürstensaum nicht ganz so dicht und hoch wie im proximalen Tubulus. Das wichtigste Kennzeichen des distalen Tubulusepithels in der Histologie ist jedoch, dass die Zellen deutlich kleiner sind als die proximalen Tubulusepithelzellen. Dadurch vermindert sich der Abstand zwischen den Zellkernen der Epithelzellen im Schnitt. Diese internukläre Distanz im Schnitt ist daher auch ein sehr wichtiges Kennzeichen, um proximale von distalen Tubuli zu unterscheiden.
Diejenigen Abschnitte des Tubulusapparates, die innerhalb der Markstrahlen bzw. des Markes verlaufen – die geraden distalen und proximalen Tubuli und die Intermediärtubuli –, werden häufig auch unter einem Sammelbegriff zusammen betrachtet, nämlich als Henlesche Schleife. Diese hat einen absteigenden (meist: gerader proximaler Tubulus und Intermediärtubulus) und einen aufsteigenden (meist: Intermediärtubulus und gerader distaler Tubulus) Schenkel, zwischen denen der eigentliche Kehrpunkt der Henleschen Schleife liegt.

34.3.3 Juxtaglomerulärer Apparat

Mit der Macula densa ist der erste wichtige Abschnitt des (selbst)regulatorischen Zentrums jedes Nephrons beschrieben: Dieses Zentrum ist der juxtaglomeruläre Apparat (s. gelbe Beschriftungen in Abb. 34.4). Die wesentlichen regulatorischen Einheiten des Glomerulums liegen in unmittelbarer Nähe. Dabei liegt die Macula densa wie oben beschrieben auf der Harnseite und dient als Sensor für die Ergebnisse der bis hierher im Tubulussystem abgelaufenen Rückresorptionsprozesse.
Auf der Blutseite muss vor allem bestimmt werden, ob ein ausreichend hoher arterieller Druck für die im Glomerulum ablaufenden Filtrationsprozesse erreicht wird. Dies wird an einer Stelle gemessen, die dafür prädestiniert ist: in der Wand des Vas afferens. Hier gibt es modifizierte glatte Muskelzellen, die viele Sekretgranula enthalten. Diese Zellen werden auch als juxtaglomeruläre Zellen oder granulierte Zellen bezeichnet. Ihre Sekretgranula sind gefüllt mit Renin, einem Enzym, das nach seiner Freisetzung im Plasma aus im Plasma befindlichem Antiogensinogen das stark vasokonstriktorische Peptid Angiotensin II abspalten kann. Dieses kann die Freisetzung

von Aldosteron aus den Nebennieren steigern, womit Elektrolyte und damit Wasser im Körper zurückgehalten werden. Die Freisetzung dieses Enzyms aus den Granula in der glattmuskulären Wandung des Vas afferens führt über verschiedene Effektorwege zu einer Drucksteigerung im großen Körperkreislauf und damit zu einer Druckerhöhung im Vas afferens. Die Renin-Zellen in der Wand des Vas afferens können auf diese Weise sowohl als Sensoren als auch als Effektoren wirken.

Beide sensoregulatorische Zentren des Glomerulums liegen direkt benachbart zu den extraglomerulären Mesangiumzellen, deren genaue Rolle bei der Steuerung der Funktion von Nephronen letztendlich noch weiterer Klärung bedarf. Sie spielen aber offensichtlich eine Rolle bei Signalwegen zwischen den harnseitig liegenden Sensoren (Macula densa) und den auf der Blutseite liegenden Sensoren und Effektoren (juxtaglomeruläre Zellen). Außerdem stehen die extraglomerulären Mesangiumzellen über Connexine mit den intraglomerulären Mesangiumzellen in Verbindung, wodurch auch Effektorwege im Glomerulum selbst erreicht werden können. Aus all diesen Gründen werden auch die extraglomerulären Mesangiumzellen als Bestandteil des juxtaglomerulären Apparates angesehen.

Das Bindegewebe der Niere und hier das peritubuläre Bindegewebe – nicht der juxtaglomeruläre Apparat mit seinem Mesangium – sind für die Kontrolle der Erythropoiese wichtig. In peritubulären Fibrozyten wird Erythropoietin produziert, das die Bildung der Erythrozyten im Knochenmark stimuliert. Regulatorische Aufgaben werden also nicht nur vom juxtaglomerulären Apparat wahrgenommen.



Juxtaglomerulärer Apparat

- **Harnseite:** Die Macula densa liegt im distalen Tubulus des zugehörigen Glomerulums im Bereich des Gefäßpols dem extraglomerulären Mesangium auf. Wird beispielsweise eine zu hohe NaCl-Konzentration in der Macula densa gemessen, so gehen diese Informationen – über das extraglomeruläre Mesangium – an das Vas afferens, dessen glattmuskuläre Wand sich kontrahiert. Dadurch sinkt die Filtrationsleistung und die Kapazität des Tubulussystems zur Rückresorption wird nicht überschritten. Die NaCl-Konzentration im distalen Tubulus sinkt.
- **Blut(druck)seite:** In der Wand des Vas afferens wird von glattmuskulären Zellen der arterielle Druck registriert. Die ebenfalls zur Wand gehörigen, umgebauten glattmuskulären Zellen (Polkissen-Zellen, juxtaglomeruläre Zellen oder granulierte Zellen) können Renin freisetzen, wodurch eine Kaskade von Mechanismen (Vasokonstriktion und erhöhte Aldosteronausschüttung der Nebennierenrinde) den Blutdruck unterstützt bzw. erhöht. Dieser Mechanismus wird auch als Renin-Angiotensin System bezeichnet und ist eine der wichtigsten hormonellen Achsen zur Steuerung des arteriellen Blutdrucks.
- **Extraglomeruläre Mesangiumzellen** sind diejenigen Bindegewebszellen, die zwischen Harnseite und Blutseite des juxtaglomerulären Apparates eingebaut sind. Sie spielen nach aktuellem Verständnis eine wichtige Rolle bei der Signalübermittlung zwischen diesen beiden Regionen.

34.3.4 Einbau der Nephrone in die Nierenarchitektur

Während der Grundbau der Nephrone der Niere im Prinzip stets gleich bleibt und sowohl Glomerula als auch alle Tubulusabschnitte in jedem Nephron wiederzufinden sind, so gibt es doch Unterschiede im Detail. Diese Details beziehen sich auf die Frage, wie weit sich die verschiedenen Tubuli in das Mark und in die Pyramidenzone hinein erstrecken können. Das wiederum hängt weitgehend mit der Lage der Glomeruli in der Rinde entlang des Markstrahls zusammen. Die beiden Extreme bezüglich der Position der Glomeruli in der Rinde sind:

- **Corticale Nephrone:** Bei diesen Nephronen liegen die Glomerula dicht unterhalb der Nierenkapsel in der Nachbarschaft zum Ende der Markstrahlen.
- **Juxtamedulläre Nephrone:** Bei diesen Nephronen liegen die Glomerula in dem Rindengewebe, das direkt an das Nierenmark grenzt, in Nachbarschaft zur Basis eines Markstrahls.

- Man muss sich nun vorstellen, dass entlang des Markstrahls die Merkmale der beiden Extremlagen und ihrer Tubulussysteme ineinander übergehen, jedenfalls da, wo sich zwischen diesen beiden Nephronpositionen bereits Unterschiede in der Länge und dem Verlauf der Tubulusabschnitte ergeben haben.

Die histologische Gliederung des Nierenmarks hängt auch mit diesen Bauprinzipien zusammen (Abb. 34.5). Das Mark wird in ein inneres und äußeres Mark unterteilt. Das äußere Mark liegt dabei in Richtung der Rinden/Mark-Grenze, während das innere Mark die Pyramidenspitze umfasst. Im äußeren Mark kann man außerdem den Außenstreifen vom Innenstreifen unterschieden. Bezüglich der Verteilung der verschiedenen Tubuli auf die Abschnitte des Marks der Rinde lassen sich folgende Regeln zusammenfassen:

- **Proximale Tubuli** enden an der Grenze zwischen Außenstreifen und Innenstreifen im äußeren Mark. Dies ist unabhängig von der Position des zugehörigen Glomerulums.
- **Intermediärtubuli** beginnen nicht vor dem Innenstreifen des äußeren Marks und kommen vor allem im Innenstreifen und im inneren Mark vor. Die Intermediärtubuli der corticalen Nephrone bleiben dabei auf den Innenstreifen begrenzt, die Intermediärtubuli der juxtamedullären Nephrone reichen bis weit in das innere Mark hinab, bis in die Nähe der Spitze der Pyramide.
- **Distale Tubuli** der corticalen Nephrone ziehen nur selten über den Innenstreifen des äußeren Marks hinaus; meist erreichen sie das innere Mark nicht. Bei den juxtamedullären Nephronen gilt analog zu den Intermediärtubuli, dass distale Tubuli bis in das innere Mark hinein vorkommen. Sie kommen der Spitze der Pyramide aber nicht so nahe wie die Intermediärtubuli dieser Nephrone.
- **Sammelrohre** unterschiedlichen Kalibers gibt es in allen Abschnitten des Nierenmarks und in den Markstrahlen, aber nicht im Rindengewebe, wo die Glomeruli liegen.
- **Prinzip:** Die Henleschen Schleifen der corticalen Nephrone erreichen maximal die Grenze zwischen äußerem und innerem Mark, während die Henleschen Schleifen der juxtamedullären Nephrone viel länger sind und bis in die Spitzenregion der Pyramiden reichen. Die Konzentrierungsfähigkeit (Kapazität zur Rückholung von Wasser) ist in den juxtamedullären Nephronen größer als in den corticalen Nephronen. Die Wasserrückresorption

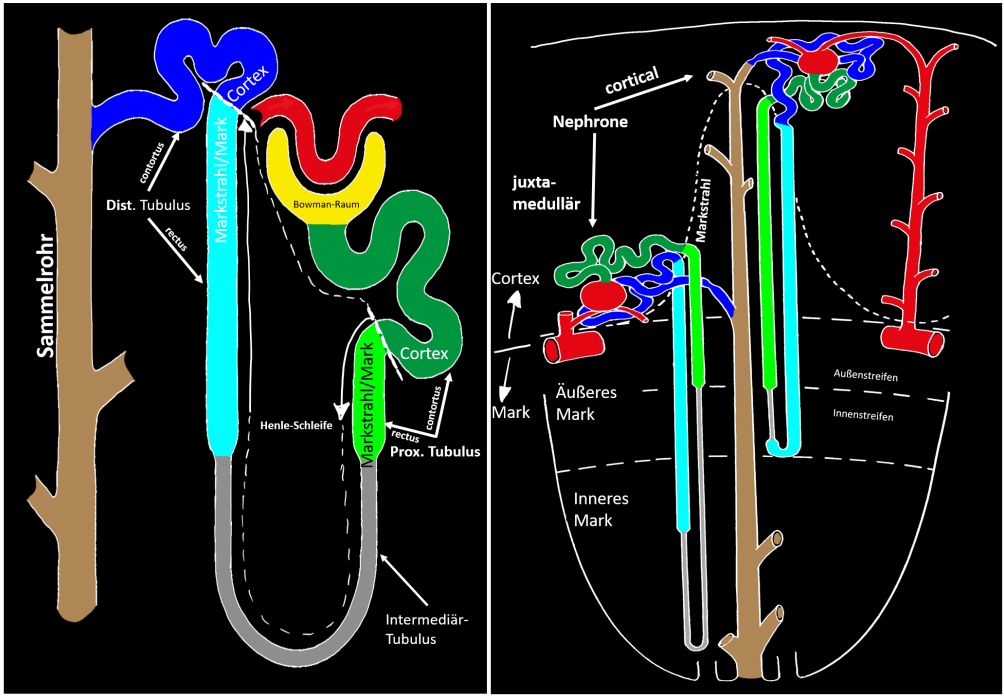

Abbildung 34.5: Die wichtigsten Abschnitte des Tubulussystems in einer farbcodierten Darstellung. Proximale Tubuli sind in Grün gehalten, distale Tubuli in Blau, Intermediärtubuli in Grau und Sammelrohre in Braun. Links ist die Abfolge dieser Tubulusabschnitte in schematischer Übersicht dargestellt. Rechts sind die beiden extremen Bautypen der Nephrone (juxtamedullär und cortical) und die Einordnung der verschiedenen Tubulusabschnitte in die mikroskopische Architektur der Niere dargestellt. Sowohl beim proximalen wie beim distalen Tubulus ist die Stelle des Übergangs von gewundenen Tubuli (Tubuli contorti) zu den geraden Tubuli (Tubuli recti) stets die Stelle, an der der betroffene Tubulus in den Markstrahl ein- oder austritt. Im Markstrahl und im Mark verlaufen die Tubuli hochparallel (Tubuli recti), in der Rinde in direkter Nachbarschaft der Glomuli aber gewunden (Tubuli contorti). Der Bereich des Tubulussystems, der in den Markstrahlen und im Mark ab- und aufsteigt, wird gelegentlich gesondert betrachtet und dann als Henle-Schleife bezeichnet. Er umfasst die geraden Anteile des proximalen und distalen Tubulus und die dazwischen interponierten Intermediärtubuli. Proximale Tubuli dringen nicht über den Außenstreifen hinweg in das Mark vor. Distale Tubuli und Intermediärtubuli können auch in den tieferen Zonen des Marks auftreten. Die tief ins Mark absteigenden Henle-Schleifen juxtamedullärer Nephrone können Harn höher konzentrieren als die der corticalen Nephrone.

der Nieren ist letztlich ein Mittelwert über die verschiedenen Nephrontypen einer Niere. Hier gibt es auch Speziesunterschiede: Bei Tieren, die in ariden Zonen überleben müssen, dominieren die juxtamedullären Nephrone in der Niere. Die Wasserrückhaltefähigkeit wird dadurch optimiert.

Im gesamten Mark gilt, dass die Strömungsrichtung in den peritubulären Kapillaren, die im Mark lang und wenig verzweigt sind, dem Harnstrom entgegengesetzt ist. Dieses Gegenstromprinzip von Harn und Blut ist im gesamten Bereich des Nierenmarks und der Markstrahlen wirksam und

stellt ein wichtiges Baumerkmal bei der Steigerung der Effizienz der Harnkonzentrierung dar (siehe Lehrbücher der Physiologie).

34.3.5 Bemerkungen zur Entwirrung des Röhren- und Röhrchensalats

Studierende haben oft Schwierigkeiten, an Schnitten die verschiedenen Tubulusabschnitte voneinander zu unterscheiden. Keine großen Probleme ergeben sich für die Sammelrohre mit ihrem meist hohen Kaliber (im Schnitt dann großes Lumen) und dem typischen Epithel. Auch die Intermediärtubuli sind an ihrem flachen Epithel und dem kleinen Durchmesser recht gut zu erkennen. Sie werden eher mit Kapillaren verwechselt als mit anderen Tubulusabschnitten.
Probleme ergeben sich bei den proximalen und distalen Tubuli, die ein auf den ersten Blick ähnliches Epithel und auch ähnliche Durchmesser haben. Der histologisch auffälligste Unterschied zwischen diesen beiden Tubulustypen ist der Unterschied bei den Größen der Epithelzellen. Die proximalen Tubulusepithelzellen sind wesentlich größer als die distalen Tubulusepithelzellen. Dadurch ergibt sich im Schnitt eine andere Distanz zwischen den Zellkernen der Zellen des Tubulusepithels. Das ist ein ganz wesentliches Erkennungsmerkmal, das auch bei nicht ganz optimaler Strukturerhaltung noch genutzt werden kann. Die Zellkerne dieser Zellen sind in proximalen Tubuli viel weiter voneinander entfernt als in distalen Tubuli (Abb. 34.6). In der Macula densa (gehört zum distalen Tubulus) stehen die Zellkerne noch einmal dichter zueinander (d. h. die Zellen sind noch kleiner) als im sonstigen Epithel distaler Tubuli.

34.3.6 Sammelrohre

Mehrere Nephrone geben ihren Inhalt in ein Sammelrohr. Dieser Teil des Tubulussystems ist deswegen nicht mehr einem einzigen Ursprungsglomerulum zuzuordnen. Die Sammelrohre sind relativ großlumige Röhren, die von einem einschichtigen, iso- bis hochprismatischen Epithel ausgekleidet sind. In den meisten histologischen Färbungen sind die Zellen dieses Epithels relativ wenig gefärbt und erscheinen hell. Die Sammelrohre ziehen bis zur Spitze der Pyramide, wo sie sich in das Nierenbecken als erstem Abschnitt der ableitenden Harnwege öffnen.
Die Sammelrohre sind dabei kein passiver Teil des renalen Tubulussystems. Rund 20 % der Wasserrückresorption der Niere findet erst in Sammelrohren statt. Die Sammelrohre durchqueren das gesamte Nierenmark bis zur Papillenspitze. Entlang dieses Weges steigt aufgrund des aktiven und kontinuierlichen NaCl-Transportes der proximalen und distalen Tubulusepithelzellen die Osmolalität (d. h. die Menge der gelösten Stoffe) im Interstitium kräftig an. Dieser Gradient wird genutzt, um Wasser auf osmotischem Weg aus den Sammelrohren in die Umgebung zu bringen. Die Epithelien der Sammelrohre werden dazu mithilfe spezieller Kanalproteine (Aquaporine) für Wasser durchlässig gemacht. Der Einbau von Aquaporinen in die Membran der Sammelrohrepithelien wird von Hormonen (antidiuretisches Hormon, ADH) veranlasst. Antagonisten dieses Hormons werden in der Klinik als Arzneimittel zur Steigerung des Harnflusses (Diurese) eingesetzt.

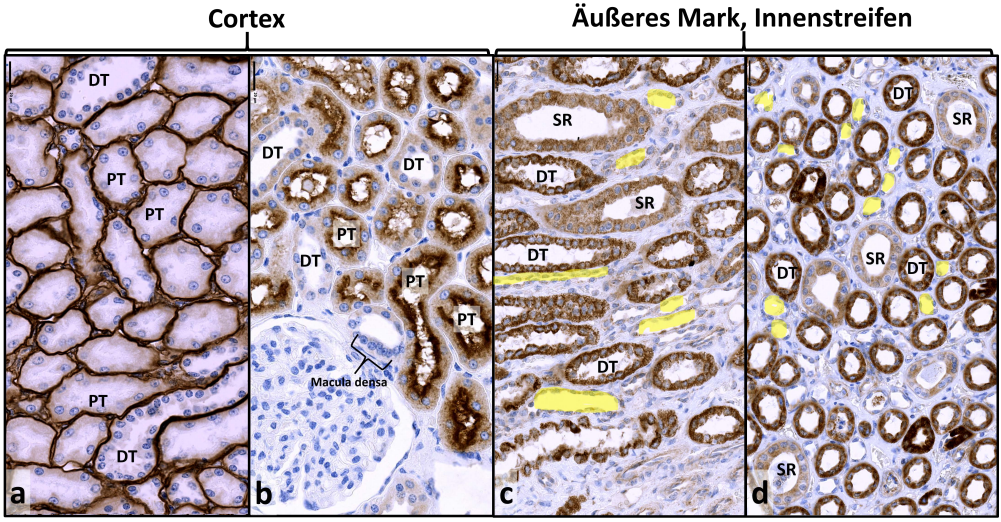

Abbildung 34.6: **(a)** Im Cortex der Niere lassen sich die dort befindlichen gewundenen Abschnitte der distalen (DT) und proximalen (PT) Tubuli am besten durch die Zellkernabstände im Anschnitt des Epithels unterscheiden. In distalen Tubuli sind die Epithelzellen kleiner, die Kernanschnitte daher dichter nebeneinander. **(b)** Der Nachweis von CD26, das stark im Bürstensaum der proximalen Tubuli und schwach basolateral in proximalen und distalen Tubuli exprimiert wird, lässt die Bürstensäume des proximalen Tubulusepithels hervortreten. Das Mark der Niere **(b, c)** ist mit längs geschnittenen Tubuli (**(c)**, immunhistochemische Detektion von Lysosomen) und einem Querschnitt (**(d)**, immunhistochemische Detektion von Mitochondrien) dargestellt. Der Gehalt der Epithelzellen an Organellen ist am höchsten in den distalen Tubuli (DT), gefolgt von den Sammelrohren (SR). Die Intermediärtubuli haben ein relativ organellenarmes, einschichtiges Plattenepithel und sind in Gelb markiert. Screenshots des Histologi@-Präparate 2-064-niere-pavian-collagenIV, 2-077-niere-pavian-cd26, 2-076-niere-pavian-mitochondrien und 2-075-niere-pavian-lamp1.

34.4 Ableitende Harnwege

Die ableitenden Harnwege beginnen mit dem Nierenbecken nach dem Austritt des Sekundärharns aus den Öffnungen der Sammelrohre an der Pyramidenspitze. Vom Nierenbecken aus stellen die Ureteren die Verbindung zur Harnblase her, die als Speicherorgan in die ableitenden Harnwege eingeschaltet ist. Aus der Harnblase entspringt die Urethra (masculina oder feminina), über die der Sekundärharn dann nach außen gelangen kann. Diejenigen Abschnitte der ableitenden Harnwege, die permanent mit konzentriertem Sekundärharm in Berührung kommen, weisen ein spezialisiertes Epithel auf (Urothel), dessen besondere Eigenschaft die Resistenz gegen wasserlösliche aggressive Schadstoffe ist. Die Aufkonzentrierung harnpflichtiger Substanzen im Harn führt dazu, dass diese Flüssigkeit in besonderer Weise zellschädigende Eigenschaften aufweist. Erst in den letzten Abschnitten der Urethra, wo keine kontinuierliche Exposition zum Harn mehr gegeben ist, verändert sich das Epithel über Zwischenformen (mehrschichtiges hochprismatisches Epithel) in mehrschichtiges unverhorntes Plattenepithel, wie es z. B. bei der Urethra masculina in der Fossa navicularis vorliegt. Es macht darum Sinn, zunächst die besonderen Eigenschaften des Urothels vorzustellen.

34.4.1 Urothel

Andere Epithelien als das Urothel sind aus verschiedenen Gründen nicht für lang andauernden direkten Kontakt mit Sekundärharn und seinen zytotoxischen Inhaltsstoffen geeignet. Einschichtige Epithelien sind nicht primär auf den Abschluss ausgelegt, sondern auf Resorption und Sekretion, was beides hier unpassend ist. Die hohen Scherkräfte bei der Miktion sind für die recht zart gebauten einschichtigen Epithelien schädlich.

Die mehrschichtigen Plattenepithelien sind zwar auf Schutz angelegt, betonen aber mit ihrem Bau (hohe Dichte und Vernetzung von Zytoskelettbestandteilen (kontraktile Filamente, aber v. a. Intermediärfilamente)) und intensiven Zellkontakten (Desmosomen, aber keine tight junctions) den mechanischen Schutz. Weil tight junctions nicht typisch sind und flächendeckend fehlen, sind die Parazellulärräume nur durch Kittsubstanzen verlegt, die dem Harn nicht langfristig trotzen können. Wie – auch verhornende – mehrschichtige Plattenpithelien auf langfristige Harnexposition reagieren, kann man in der Klinik bei schlecht gepflegten Patienten oder Säuglingen sehen. Auch diese Epithelien sind – trotz ihrer mechanischen Belastbarkeit – nicht chemisch belastbar und werden von Harn bei längerer Exposition geschädigt.

Das Urothel muss daher eine mechanische Stabilität gewährleisten, die raschen Harnstrom an der Oberfläche erlaubt. Es muss aber vor allen Dingen auch seine parazellulären Räume abdichten und die apikal an den Harn grenzenden Zellen vor der agressiven wässrigen Lösung schützen. Dafür gibt es im Urothel spezialisierte Strukturen, die dieses Epithel als ein Sonderepithel ausweisen. Der mehrschichtige Aspekt des Urothels im Schnitt kann leicht mit mehrschichtigen Plattenepithelien verwechselt werden. Tatsächlich liegt hier – ähnlich wie in mehrschichtigen Plattenepithelien – die proliferierende Zelllage basal der Basalmembran auf. Die Zellen wandern in Richtung der apikalen Zone des Epithels, werden dabei aber nicht kleiner und apoptotischer, sondern immer größer. Sie exprimieren Zellkontakte, v. a. Desmosomen, die die mechanische Stabilität gewährleisten. Tatsächlich kommt es entlang dieses Weges nach apikal nicht zu Apoptosen und dem Verschwinden der Zellkerne, sondern stattdessen zu Polyplodisierungen der Zellen. Die am weitesten apikal liegenden Zellen sind darum große, aktive Zellen mit prominenten Zellkernen. Sie werden auch als Deckzellen bezeichnet, können bis zu octoploid sein und sorgen für die wesentlichen apikalen Differenzierungen des Urothels (Abb. 34.7):

- Dichte Zelljunktionen zwischen den apikalen Deckzellen des Urothels sorgen für einen sicheren parazellulären Verschluss des Epithels.
- Die apikale Membran der Deckzellen enthält spezielle selbstassozierende Proteine, die Uroplakine. Diese bilden in der Zellmembran eine untereinander verzahnte Proteinbedeckung, die auf der Außenseite hydrophobe Domänen der Proteine exponiert. Diese Crusta ist ein Repellent für Wasser, das damit nur schwer in die Zellen gelangen kann. Die Erneuerung der Crusta ist ein rascher Prozess und führt dazu, dass in der apikalen Zone auch viele Vesikel auftauchen, mit denen neues Uroplakin an die Oberfläche gebracht werden kann. In solchen Vesikeln finden sich auch Lipidsubstanzen (z. B. Phospholipide), die mit zur Ausbildung einer wasserabweisenden Oberfläche beitragen.
- Die Crusta als lichtmikroskopischer Begriff ist eine färberisch hervortretende Zone im apikalen Bereich der Deckzellen, die aus all diesen Elementen besteht.

Eine weitere wichtige Eigenschaft des Urothels ist vor allen Dingen in der Harnblase von Bedeutung, die sich ja dehnen muss und dabei ihre Funktionen nicht verlieren darf. Die enorme Größe der Deckzellen führt dazu, dass genug Zellmaterial vorhanden ist, um eine Dehnung ohne Epithelschaden zu überstehen. Die in der Crusta liegenden Vesikel können bei Dehnung vermehrt in die apikale Membran eingebaut werden und stellen damit auch eine wichtige Reserve für die apikale Membran im Fall von Dehnungsbelastungen dar.

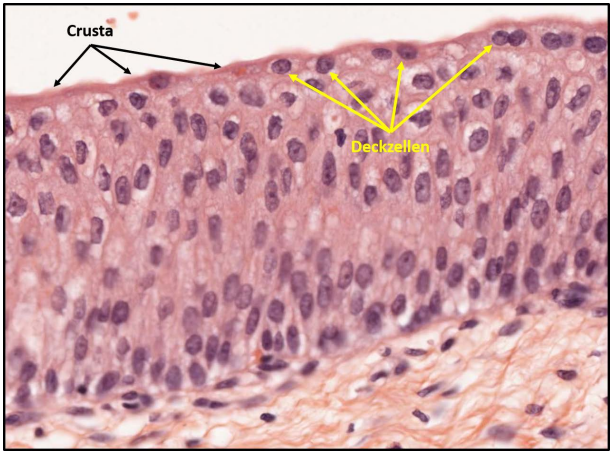

Abbildung 34.7: Die Deckzellen des Urothels sind hochaktiv, groß und nicht primär apoptisch, wie das bei einem Plattenepithel der Fall wäre. Sie sorgen für die Harnresistenz des Epithels durch dichten interzellulären Abschluss und durch Einlagerung von harnabweisenden Proteinen (Uroplakin) sowie Lipiden in ihr apikales Plasmalemm. In der Lichtmikroskopie ist eine diskrete Verstärkung der Eosinophilie an der Oberfläche zu erkennen: Crusta. Screenshot des Histologi@-Präparates 1-036-niere-he.

34.4.2 Nierenbecken und Ureter

Nierenbecken und Ureter sind von Urothel bedeckt und weisen eine glattmuskuläre Wand auf, die im Nierenbecken noch spärlich ist, aber im Ureter deutlich ausgeprägt und regelhaft vorhanden ist. Der Ureter ist eine ca. 7–8 mm dicke und 30 cm lange glattmuskulär umwandete Röhre, die aus dem Nierenbecken entspringt und in die Harnblase mündet. Die in Spiraltouren angeordneten glatten Muskelzüge der Tunica muscularis des Ureters können den Harn mithilfe peristaltischer Bewegungen aktiv aus dem Nierenbecken in die Harnblase befördern.

34.4.3 Harnblase (Vesica urea)

Die Harnblase muss mit stark wechselnden Füllungszuständen umgehen können. Das Urothel (Abb. 34.8) ist darauf vorbereitet und kann damit umgehen. Die Tunica mucosa ist recht verschieblich auf der ausgeprägten und recht dicken Tunica muscularis der Harnblase aufgelegt. Dadurch ergibt sich auch eine substanzielle Dehnungsfähigkeit. Die ausgeprägte Muskulatur der Harnblase ist an der Miktion und der Austreibung des Harns aktiv beteiligt (M. detrusor vesicae) und im Wesentlichen parasympathisch innerviert. Im Schnitt sind solche Mechanismen oft nur an den gelegentlich auftretenden vegetativen Plexus in der Wand der Harnblase zu erkennen. Neben der relativ hohen vegetativen Innervationsdichte gibt es auch afferent verlaufende Fasern, die Füllungszustände erfassen oder auch Schmerzen auslösen können.

34.4.4 Urethra

Bei beiden Geschlechtern finden sich in der Wand der Urethra immer wieder kleine muköse Drüsen eingestreut, die als Glandulae urethrales bezeichnet werden. Im Anfangsteil der Urethra findet sich in Nähe der Harnblase regelhaft Urothel. In den Endabschnitten findet sich in der Regel mehrschichtiges unverhorntes Plattenepithel, das direkt im Bereich bzw. bald nach der Öffnung der Urethra in das mehrschichtige verhornte Plattenepithel der Epidermis übergeht. Vor allem bei der Urethra masculina können sich längere Abschnitte finden, in denen das Epithel der Urethra ein hochprismatisches mehrschichtiges Epithel (Abb. 34.8) ist. Auch in der Urethra feminina ist dieses besondere Epithel üblicherweise nachweisbar. Dieses Epithel ist als eine Übergangsform zwischen Urothel (große Deckzellen) und dem mehrschichtigen Plattenpithel (flache, tote Zellen liegen apikal) anzusehen. Hochprismatisches mehrschichtiges Epithel kommt im menschlichen Körper nur an dieser einen Stelle in der Urethra vor.

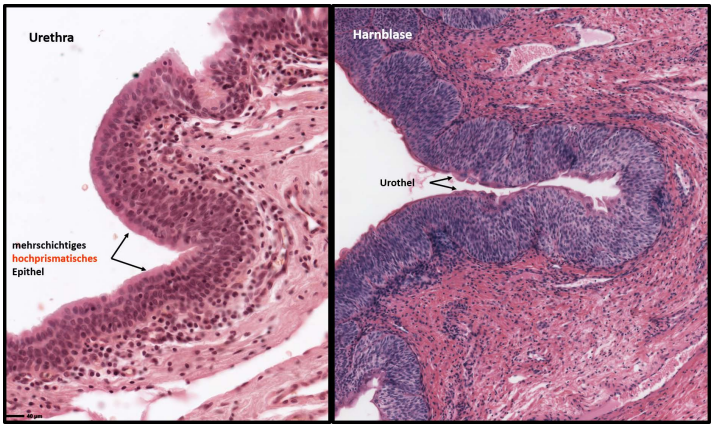

Abbildung 34.8: Während in der Harnblase typisches Urothel zu finden ist, treten in der Harnröhre auch mehrschichtig hochprismatische Epithelien auf, im Endabschnitt der Urethra auch mehrschichtiges unverhorntes Plattenepithel. Die Harnröhre ist nicht mehr kontinuierlich konzentriertem Harn ausgesetzt. Daher kann dieses – in chemischer Hinsicht weniger harnresistente – hochprismatische Epithel in der Urethra auftreten. Screenshots der Histologi@-Präparate 2-050-harnblase-he und 2-052-urethra-weiblich-he.

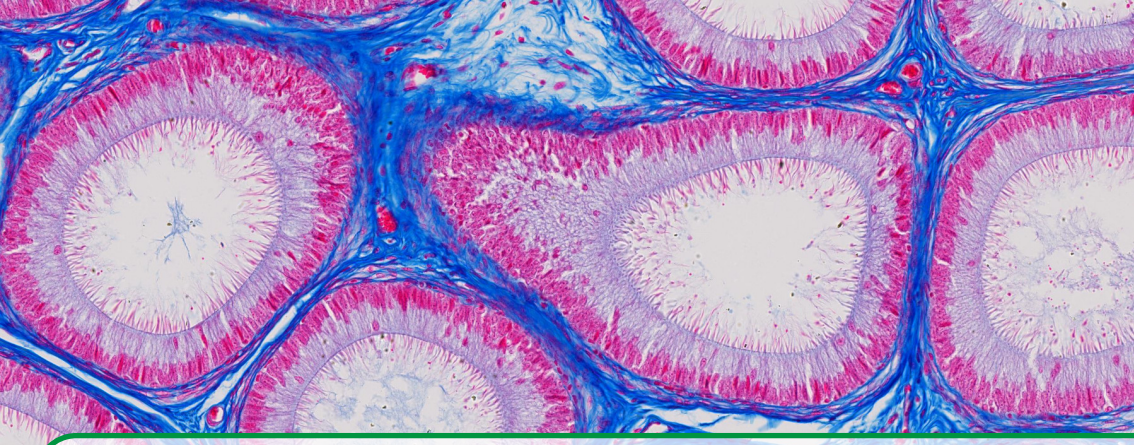

35. Geschlechtsorgane

Die Geschlechtsorgane sind die Heimat der Keimzellen und die Basis der menschlichen Fortpflanzung. Nur hier finden sich die Zellen der Keimbahn, nur hier finden die meiotischen Reifeteilungen statt. Sie sind daher etwas sehr besonderes, auch weil sie in weiblicher und männlicher Ausprägung existieren. Unter den Unterschieden, die beim geschlechtsreifen Menschen offensichtlich sind, liegen aber doch analoge und gemeinsame Bau- und Entwicklungsprinzipien. Diese Gemeinsamkeiten erlauben einen Blick auf die basalen geschlechtsübergreifenden strukturellen und auch endokrinen Zusammenhänge, die den Gonadenfunktionen zugrunde liegen. Solche Grundlagen erleichtern das Verständnis der mikroskopischen Anatomie der Gonaden sehr und stehen daher am Anfang dieses Kapitels.
Neben diesen Grundlagenaspekten gibt es darüber hinaus Organe, die zu den weiblichen Geschlechtsorganen gerechnet werden, obwohl sie auch männlichen Geschlechts sein könnten. Dabei handelt es sich um die Plazenta, die hauptsächlich aus Zellen kindlicher Herkunft besteht. Sie hat darum auch das kindliche genetische Geschlecht und wird mit/nach dem Kind geboren. Insgesamt wird sich dieses Kapitel auf die folgenden Themen konzentrieren:

- Keimbahn und Gonadengrundstruktur
- weibliche Geschlechtsorgane
- Konzeption, Implantation und Plazentation
- männliche Geschlechtsorgane

35.1 Keimbahn und Gonadengrundstruktur

Zu den Geschlechtsorganen rechnet man sowohl innere wie auch äußere Geschlechtsorgane. Dabei kommt den inneren Geschlechtsorganen, im Wesentlichen den Gonaden, die größte Bedeutung zu. Männliche und weibliche Gonaden dienen der Bereitstellung reifer Keimzellen. Nur in diesen Organen des Menschen finden die Reifeteilungen (Meiose) statt, die zu den

haploiden männlichen und weiblichen Keimzellen führen. Keine anderen Organe des Menschen sind als Wirtsorgan der Meiose geeignet.

35.1.1 Keimbahn

Die Gonaden sind die wesentliche Heimstatt der menschlichen Keimbahn (Abb. 35.1). Sie umfasst diejenigen Zellen, die ihr genetisches Material an die nächste Generation weitergeben können. Beim Menschen sind das die Keimzellen und ihre Vorläuferzellen während der Frühentwicklung. Die Keimbahn überspannt also als Ganzes viele Generationen, was die somatischen Zellen des restlichen Körpers nicht können.

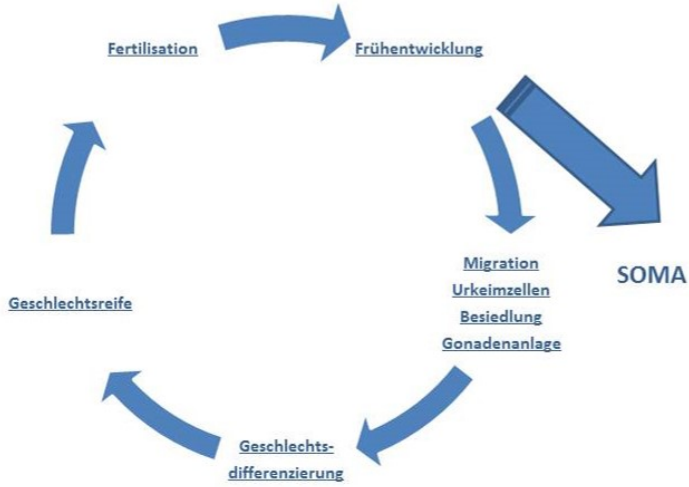

Abbildung 35.1: Die Keimbahn ist die Voraussetzung für die menschliche Fortpflanzung. Zu ihr gehören die Keimzellen selbst und ihre Vorstufen. Jeder Reproduktionszyklus mischt die Gene aller Somata neu, verändert den Genpool der Keimbahn und bringt neue Somata hervor. Das Soma ist letztlich ein einzelnes menschliches Individuum ohne die Keimzellen. Über ihre die Generationen übergreifende (sich darunter stets verändernde) Existenz ist die Keimbahn der Genpool der menschlichen Spezies.

Somatische Zellen gehen mit dem Soma des Individuums, dem sie zu eigen sind, in jeder Generation zugrunde. Lebenslang erworbene Mutationen in den somatischen Zellen (somatische Mutationen) betreffen also stets nur ein einziges Individuum. Beispiele für somatische Mutationen sind die im Rahmen der Immunantwort stattfindenden, vom Körper selbst herbeigeführten Mutationen der Antikörpergene, die der Affinitätsmaturation von Antikörpern dienen. Gleiches gilt für Mutationen in somatischen Zellen, die zu maligner Entartung führen. Solche Mutationen sind nicht vererbbar, weil sie die Keimbahn nicht betreffen. Sollten aber Zellen der Keimbahn durch genetische Veränderungen betroffen sein, so können diese Veränderungen grundsätzlich auch vererbt und an folgende Generationen weitergegeben werden. Dies können theoretisch viele – sehr viele – Generationen und damit Menschen sein.

Sonderstatus der Zellen der Keimbahn

- Die Keimbahn in ihrer Gesamtheit ist eher als das genetische Reservoir einer Spezies als das eines einzelnen Individuums zu verstehen.
- **Keimbahnmutationen** sind vom Charakter a priori überindividuell und betreffen viele Nachkommen; zumindest haben sie das Potenzial.
- **Somatische Mutationen** verbleiben in dem Indidviduum, in dem sie aufgetreten sind. Sie gehen mit diesem Individuum verloren.

Nicht zuletzt aus diesem Grund wird als Speziesbarriere u. a. bezeichnet, wenn Individuen einer Art mit Individuen einer anderen Art keine Nachkommen mehr zeugen können oder diese Nachkommen unfruchtbar sind. Wenn sich also Keimbahnen trennen, trennen sich auch die zugehörigen Spezies. Die Mechanismen der Speziation im Bereich der Reproduktionsorgane führen zu erheblichen Speziesunterschieden im Bereich der Morphologie der Keimbahn und der Reproduktionsorgane überhaupt. Auch unter Säugetieren und sogar zwischen Menschen und eng verwandten Primaten gibt es im Bereich der Reproduktion erhebliche morphologische und physiologische Unterschiede. In anderen Organsystemen (Niere, Leber, Darm, ZNS) sind Speziesunterschiede natürlich ebenfalls vorhanden, aber meist nicht so deutlich und offensichtlich wie in den Reproduktionsorganen. In der Medizin ist das ein Problem bei Tierversuchen, die auf die Reproduktion und ihre Mechanismen zielen.

35.1.2 Gonadengrundstruktur und Prinzip der endokrinen Steuerung

Obwohl weibliche und männliche Gonaden in der Histologie schon auf den ersten Blick sehr unterschiedlich aussehen (im Ovar sind follikuläre Strukturen der Ort der Keimzellenreifung, im Hoden sind es Kanälchen), so sind doch die Gemeinsamkeiten offensichtlich, wenn man die Entwicklungsgeschichte der Gonaden und auch ihren Grundbauplan genauer betrachtet.
Nach der Fertilisation sind somatische Zellen und Zellen der Keimbahn zunächst noch nicht eindeutig getrennt. Bis zum Stadium der Blastozyste jedenfalls sind die Zellen des Embryoblasten nicht in somatische Zellen und Zellen der Keimbahn trennbar. Erst nach der Etablierung der Körpergrundgestalt nach der Implantation entstehen im Dottersack (also außerhalb der eigentlich somatischen Zone) spezialisierte Stammzellen mit Keimbahnpotenzial, die Urkeimzellen. Diese wandern von außerhalb des embryonalen Soma in dieses ein und erreichen über die Vorläufer der Nabelschnur die rückwärtigen, retroperitonealen Regionen der Urogenitalleiste. Dort liegen im späteren Retroperitonealraum nicht nur die Anlagen der Niere, sondern auch die Anlagen der Gonaden, zunächst noch ohne Urkeimzellen. Die Gonadenanlage besteht bereits aus dem Coelomepithel (Vorläufer des späteren Peritonealepithels) und einem spezialisierten Bindegewebe unterhalb dieses Coelomepithels.
Die ankommenden Urkeimzellen wandern von der Coelomhöhle aus in das Bindegewebe der Anlage ein und nehmen dabei Coelomepithel mit in die Tiefe. Sie kommen dort, quasi eingewickelt in das Coelomepithel, an und liegen auf der apikalen Seite des mitgenommenen Coelomepithels. Dadurch entsteht bereits die Grundstruktur der Gonaden. Die Zellen der Keimbahn (zunächst Urkeimzellen, später die Keimzellen selbst) liegen auf der apikalen Seite eines Epithels (als

Keimepithel bezeichnet), das in ein spezialisiertes Bindegewebe eingebettet ist (Abb. 35.2). Das Epithel ist dabei durch einen dichten Abschluss (d. h. tight junctions und Schlussleistenkomplexe) gekennzeichnet. Die Urkeimzellen liegen jenseits dieser dichten Barriere, die später beim männlichen Geschlecht als Blut-Hoden-Schranke, beim weiblichen Geschlecht als Blut-Follikel-Schranke bezeichnet wird.

Gewebebausteine der Gonaden

- Urkeimzellen
- vom Coelomepithel abgeleitetes Keimepithel umschließt die Keimzellen
- Basalmembran des Keimepithels ist die Grenze zum Bindegewebe der Gonadenanlage
- Bindegewebe der Gonadenanlage

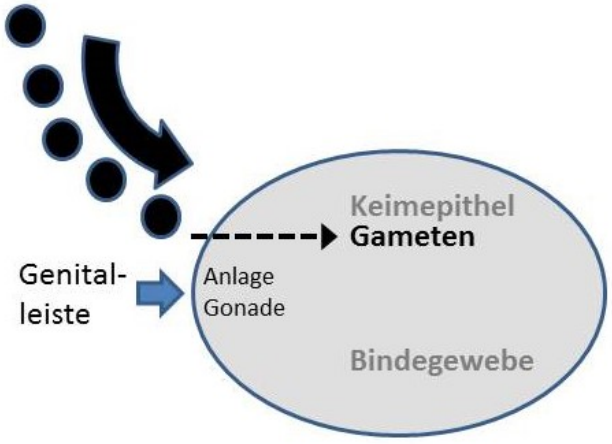

Abbildung 35.2: Die Grundstruktur der Gonaden umfasst – geschlechtsunabhängig – das Keimepithel (abstammend vom embryonalen Coelomepithel), die sekundär eingewanderten Keimzellen bzw. ihre Vorläufer und das spezialisierte Bindegewebe der Gonadenanlage.

Morphologisch bleibt es beim weiblichen Geschlecht bei der Einzelverpackung von Keimzellen in Epithelbläschen, die als Follikel bezeichnet werden. Beim männlichen Geschlecht bilden die Epithelzellen zunächst Epithelstränge, die dann durch Apoptose von Epithelzellen ein Lumen entwickeln und Anschluss an die ableitenden Samenwege gewinnen. In diesen Hodenkanälchen liegen die Urkeimzellen. Der morphologisch klare Unterschied zwischen Kanälchen und Bläschen signalisiert auf den ersten Blick wenig Ähnlichkeit zwischen Hoden und Ovar. Das täuscht aber, denn das morphologische Bauprinzip der Positionierung der Keimzellen hinter einer Epithelbarriere ist in Hoden und Ovar analog. Diese in männlichen und weiblichen Gonaden etablierte Absonderung der Keimzellen hinter eine epitheliale Barriere hat sicher gute Gründe in den komplexen Reifungsprozessen, die während der Meiose ablaufen. Andererseits führt die

Meiose auch zu Mutationen während der Paarung der Chromatiden. Diese Veränderungen führen dazu, dass die Population der Keimzellen nicht mehr genetisch in vollem Umfang identisch mit dem Soma des Ursprungsorganismus ist. Selbst immunologische Probleme wären also potenziell nicht auszuschließen, wenn die Keimzellen nicht vom Soma abgeschlossen wären. In jedem Fall kontrollieren die Zellen des Keimepithels, was zu den Keimzellen gelangen kann und was von den Keimzellen zurück in das Soma gelangen kann. Das somatische Immunsystem und seine Effektorzellen erreichen das Keimzellkompartiment nicht. Das Keimepithel hat wichtige lebenserhaltende Funktionen für die Keimzellen.

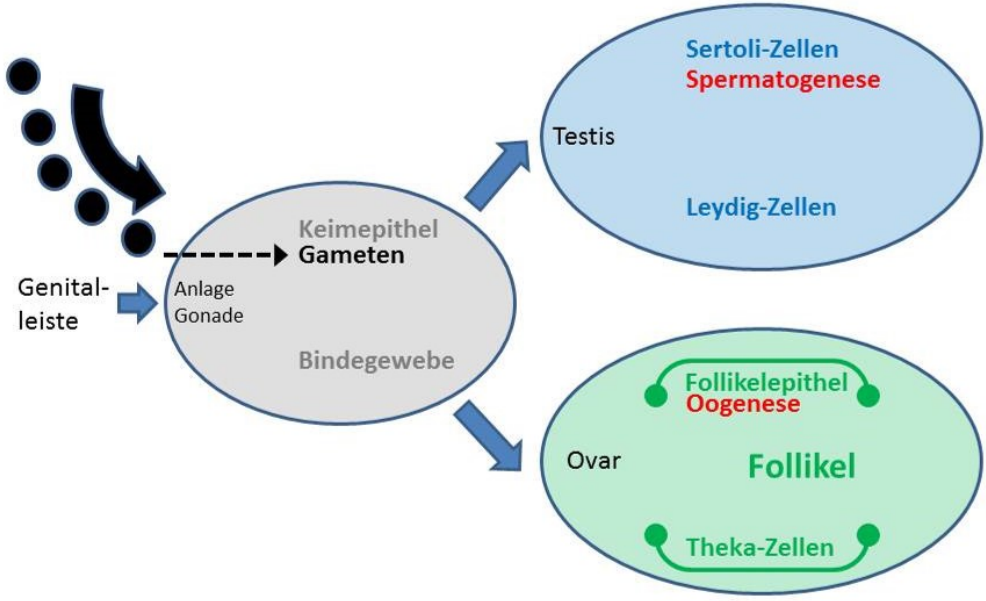

Abbildung 35.3: Aus der Grundstruktur der Gonaden (Abb. 35.2) bilden sich sekundär geschlechtsspezifische Strukturen aus, die das Grundprinzip aber immer noch reflektieren. Im Hoden wird das Keimepithel zum Tubulusepithel (Sertoli-Zellen). Im Ovar werden die Eizellen einzeln vom Follikelepithel umhüllt. Zum spezialisierten Bindegewebe gehören im Ovar die Zellen der Theca folliculi, im Hoden insbesondere die Leydig-Zellen. Im Mikroskop sehen die Gonaden darum sehr unterschiedlich aus, trotz weitreichender Analogien.

Es gilt, dass diejenigen Körperzellen (Keimepithel und umliegendes spezialisiertes Bindegewebe), die die Steuerung der Reifung der Keimzellen und ihre Ernährung bewerkstelligen, selbst somatische Zellen sind. Sie können daher gut vom Soma aus gesteuert werden. Die endokrine Steuerung der Keimzellreifung erfolgt im Wesentlichen durch endokrine somatische Kommunikation mit dem Keimepithel und dem zugehörigen Bindegewebe der Gonade (Abb. 35.4). Die Keimzellen liegen in gewisser Weise indirekt hinter diesen somatischen Regelkreisen und werden von ihrer gonadalen Umgebung gecoacht.

Auch bei der endokrinen Steuerung der Funktion der Gonaden gibt es Analogien zwischen

weiblichen und männlichen Gonaden (Abb. 35.4).

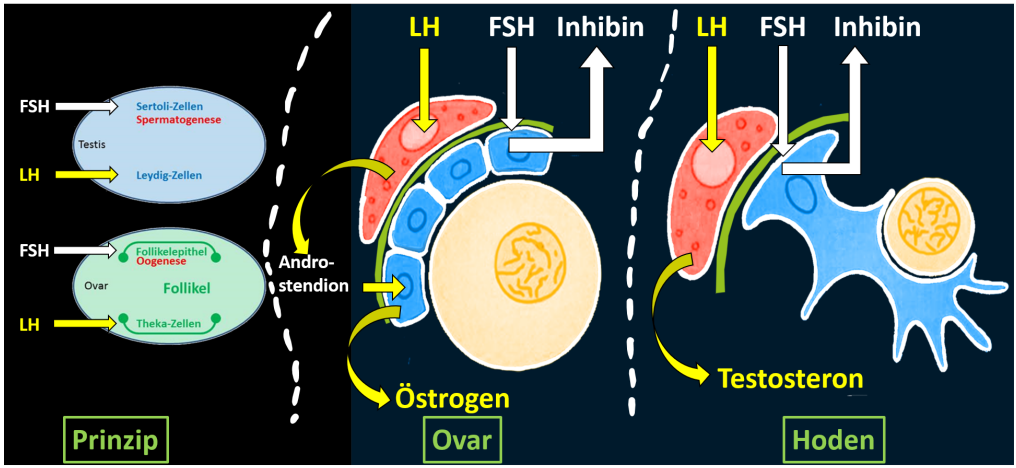

Abbildung 35.4: Die Hypophyse ist mit ihren gonadotropen Hormonen FSH (Follikel-stimulierendes Hormon) und LH (Lutealhormon) für die Steuerung der Keimzellreifung verantwortlich. Die Rezeptoren für diese Hormone liegen dabei bei beiden Geschlechtern in analogen Strukturen, nämlich für FSH im Keimepithel und für LH im Bindegewebe der Gonaden. FSH steuert im Hoden die Sertoli-Zellen und im Ovar das Follikelepithel; LH steuert im Hoden die Leydig-Zellen und im Ovar die Zellen der Theka (bindegewebige Hülle des Follikels) sowie in der zweiten Zyklushälfte das Corpus luteum. In männlichen und weiblichen Gonaden gibt es Rückkopplungen zur Hypothalamus-Hypophysen-Achse über Inhibin (produziert vom jeweiligen Keimepithel). Unter LH-Stimulation bilden die Leydig-Zellen direkt Testosteron. Im Ovar ist die Abfolge komplizierter, weil die Theka zunächst nur schwach wirksame Androgene (Dehydroepiandrostendion (DHEA)) bildet, die ins Follikelepithel gelangen und dort zu Östrogen weiterverarbeitet werden. Dieser Vorgang sorgt dafür, dass beide Hüllgebilde des Follikels (Epithel und Theka) an der Östrogenproduktion mitwirken. Östrogen kann nur entstehen, wenn alle Hüllgebilde des Follikels intakt funktionieren.

Endokrine Analogien zwischen Ovar und Hoden

- Das Keimepithel wird in den Gonaden von dem hypophysären gonadotropen Hormon FSH (Follikel-stimulierendes Hormon) aktiviert.
- Das gonadale Bindegewebe wird von dem hypophysären gonadotropen Hormon LH (Lutealhormon) aktiviert.
- Das Keimepithel produziert Hormone, die auf die Hypophyse hemmend zurückwirken (Inhibine).
- Das gonadale Bindegewebe produziert hochwirksame Androgene (männlich: Testosteron) oder schwach androgen wirksame Vorläufer des Östrogens (weiblich: DHEA).

Vor dem Hintergrund dieser gemeinsamen Prinzipien entwickeln sich dann die im Detail zahlreichen und deutlichen Unterschiede der Keimzellreifung und der Keimzellfunktion bei den Geschlechtern. Zyklisch ablaufende Regulationsvorgänge sind beim männlichen Geschlecht nicht vorhanden, umgekehrt ist beim weiblichen Geschlecht schon zur Geburt die Anzahl der

Follikel und damit der lebenslang verfügbaren Keimzellen a priori begrenzt. Die Eizellen sind postnatal nicht mehr mitotisch teilungsfähig.

35.2 Weibliche Geschlechtsorgane

Lernziele: **weibliche Geschlechtsorgane, Plazenta, Mamma**

- Embryologie der Geschlechtsorgane, Geschlechtsdifferenzierung, Wolff- und Müllergänge
- Struktur und Funktion des Ovars
- Struktur des Follikels, DD der Follikelstadien, Oogenese, Ovulation
- Wirkung von FSH und LH auf Follikelwachstum und -reifung
- Theca interna und Theca externa
- Bildung des Corpus luteum
- Thekaluteinzellen und Granulosaluteinzellen
- Ort der Östrogen- und Gestagenproduktion und ihre Steuerung durch hypophysäre Gonadotropine
- Follikelatresie
- Corpus luteum menstruationis und graviditatis
- Struktur und Funktion der Tuba uterina
- Mechanismen des Eitransports
- Voraussetzungen für eine Eileiterschwangerschaft
- Definition: Corpus, Cervix, Portio uteri
- Wandschichten des Uterus
- Definition: Menarche, Menopause
- alters- und zyklusabhängige Veränderungen des Endometriums, Korrelation der Zyklusphasen mit Änderungen der Konzentrationen ovarieller Hormone
- arterielle Versorgung des Endometriums
- Struktur und Funktion der Zervixdrüsen
- zyklusabhängige (hormonbedingte) Änderungen des Zervixdrüsensekrets
- zeitliche Beziehungen zwischen Ovulation, Lebensdauer von Eizellen und Spermien, Befruchtung und Implantation
- Konzeptionsoptimum und seine Bestimmung
- Entwicklung der befruchteten Eizelle zur Blastozyste
- Differenzierung der Blastozyste infolge der Implantation
- Struktur und Funktion der Plazenta (fetaler und mütterlicher Teil; Chorionplatte, Basalplatte, Chorionzotten, intervillöser Raum)
- Entwicklung der Chorionzotten
- Struktur der Diffusionsbarriere zwischen mütterlichem und fetalem Blut
- Placentahormone
- Wandschichten der Vagina; Einfluss von Östrogen auf das Epithel

- saures Scheidenmilieu, Bildung des Vaginalsekrets
- DD: Vagina, Ösophagus
- Bau der Mamma (Endstücke, Ductus und Sinus lactiferi, Myoepithelialzellen)
- Zusammensetzung der Muttermilch
- Synthese und Sekretion der Milchbestandteile Fett und Protein
- Funktion der Plasmazellen in der Mamma
- Wirkung von Östrogen, Gestagen, Prolactin und Oxytozin auf die Mamma
- Veränderungen der Mamma während des Menstruationszyklus und der Schwangerschaft

Kurspräparate zu Ovar:

1. Ovar, Katze, HE (2-054-ovar-katze-he) und AZAN (2-055-ovar-katze-azan)
2. Corpus luteum menstruationis (cyclicum), HE (3-005-corpus-luteum-menstruationis-he) und corpus luteum graviditatis, HE (3-012-corpus-luteum-graviditatis-he)

Kurspräparate zu Tuba uterina und Uterus:

1. Tuba uterina, Pars ampullaris, HE (3-006-tuba-uterina-pars-ampullaris-he) und Tuba uterina, Primat, AZAN (2-072-eileiter-macaca-azan)
2. Zelltypen des Epithels der Tuba uterina, Kinozilien, IHC Tubulin (2-059-eileiter-macaca-alpha-tub)
3. Uterus, Proliferationsstadium, HE (2-053-uterus-proliferationsstadium-he)
4. Uterus, Sekretionsstadium, HE (1-074-uterus-sekretion-he)
5. Cervix uteri, längs, Übergang in Vagina, HE (3-013-cervix-uteri-laengs-he)

Kurspräparate zu Glandula mammaria:

1. Anlage der Glandula mammaria, Neugeborenes, HE (1-026-mamma-anlage-neugeborenes-he)
2. Mamma lactans, HE (3-007-mamma-lactans-he)

Kurspräparate zu Plazenta:

1. Placenta, HE (3-008-plazenta-he)

35.2.1 Ovar und zyklische Follikelreifung

Grundstruktur des Ovars

Das Ovar ist ein ovoides Organ, das im Bereich der Ein- und Austritte der versorgenden Lymph- und Blutgefäße ein lockeres Bindegewebe aufweist. In der Markregion des Ovars verzweigen sich die versorgenden Strukturen und verlaufen in Richtung Rinde, wo die Region der Follikelreifung ist.

Ganz außen ist das Ovar von einer mit peritonealer Serosa bedeckten faserarmen Bindegewebskapsel umgeben, die in Analogie zum Hoden als Tunica albuginea bezeichnet wird, aber keineswegs die derbe Festigkeit der aus straffem Bindegewebe bestehenden gleichnamigen Tunica albuginea des Hodens erreicht (Abb. 35.5a,b). Die Faserarmut dieser kapselähnlichen äußeren Gewebeschale muss den Durchtritt der Eizellen und ihrer Begleitzellen beim Eisprung ermöglichen. Ein zu hoher Fasergehalt wäre der Funktion nicht dienlich. Die Gonadenanlage liegt tatsächlich retroperitoneal und erhält nur deswegen einen Peritonealüberzug (eine Serosa, Abb. 35.5a,b), weil es im Rahmen der embryologischen Entwicklung zu einem Descensus des Ovars (auch des Hodens, dort noch viel weiter) nach anterocaudal kommt. Dabei nimmt das Ovar Peritoneum parietale mit, das dann seinen peritonealen Überzug bildet. Es entsteht ein Mesovar, in dem die ovariellen Versorgungsstrukturen untergebracht sind. Allerdings ist der seröse Überzug des Ovars von Peritoneum parietale abgeleitet und deswegen auch innerviert. Das Phänomen, dass die Ovulation als Schmerzreiz wahrzunehmen (Mittenschmerz) ist, ist auf

diese sensibel innervierte seröse Oberfläche zurückzuführen.
Unmittelbar unterhalb der Serosa und der nachfolgenden ovariellen Tunica albuginea findet sich das spinozelluläre Bindegewebe der Rindenregion des Ovars (Abb. 35.5a,b). Dieses spezielle Bindegewebe der Rindenregion des Ovars ist sehr zellreich und faserarm. Die Zellen sind nicht fibrozytenartig weit verzweigt mit kleinem Zellkörper, sondern dicht an dicht gepackt mit kleinen Interzellulärräumen und von spindelartiger Gestalt. Daher der Begriff des spinozellulären Bindegewebes für diese besondere Form des Bindegewebes, das so nur im Ovar vorkommt. Im spinozellulären Bindegewebe der Rinde liegen die Follikel eingebettet; hier finden auch die Reifungsvorgänge der Follikel statt (Abb. 35.5b–d). Als Follikel bezeichnet man die sehr großen Eizellen und ihre – zunächst nur epithelialen, später bei fortschreitender Follikelreifung auch bindegewebigen – Hüllgewebe. Diese Grundstruktur ist auch den Keimballen des embryonalen Ovars zu eigen, aus denen die Primordialfollikel direkt hervorgehen.
Die Eizellen sind sicher die morphologisch auffälligsten Gebilde der Rinde und liegen umgeben vom Follikelepithel vor, das in den Primordialfollikeln ein einschichtiges Plattenepithel ist. Generell ist es sinnvoll und üblich die Reifungsstadien der Follikel zunächst anhand der Ausgestaltung des Follikelepithels zu beurteilen. Das Follikelepithel der Primordialfollikel wird von lokalen Faktoren im Ovar kontrolliert und hat noch keine Rezeptoren für FSH oder LH. Die zunächst lokal angeschobene Reifung des Follikelepithels vom Plattenepithel zu einem isoprismatischen Epithel zieht die Größenzunahme der Eizelle sekundär nach. Wird das Follikelepithel als Ammengewebe der Eizellen aktiviert, so wirkt sich das auch auf die vom Follikelepithel eingeschlossenen Eizellen aus, die bald nach der primären Aktivierung des Follikelepithels an Größe zunehmen.
In den Zellkernen der Eizellen fallen immer wieder fädige Strukturen auf, die keineswegs dem erwarteten Heterochromatinmuster einer so großen Zelle entsprechen. Dort finden sich die Chromatiden als atypisches Heterochromatin; das ist ungewöhnlich und verursacht den fädigen Eindruck des Heterochromatins. Tatsächlich sind die Eizellen im sogenannten Meiose-Arrest. Sie befinden sich bereits zum Zeitpunkt der Geburt im Dictyotän (einem Zwischenstadium der Prophase der Meiose). Ähnlich wie bei der Prophase der Mitose sind auch in der Prophase der Meiose die Kernhülle und die intrazellulären Membransysteme noch erhalten. Aber im Kerninnern ist das Chromatin bereits in Chromosomen verpackt und besteht im Wesentlichen aus Heterochromatin. Nur sehr wenige Regionen der DNA können überhaupt noch transkribiert werden. Die Zellen sind also in einem Ruhestadium, in dem sie selbst nur für wenige Grundbedürfnisse sorgen können. Der Meiose-Arrest beginnt bereits intrauterin und dauert bis kurz vor die Ovulation des betreffenden Follikels. Damit sind die Eizellen Jahre bis Jahrzehnte im Meiose-Arrest. Dies ist äußerst ungewöhnlich, weil eine überlange Prophase bei der Mitose zum Beispiel mit dem Überleben von Zellen meist nicht vereinbar ist. Das Follikelepithel fungiert als lebenserhaltendes Ammengewebe für die durch den Meiose-Arrest in Restriktion befindlichen Eizellen. Diese sind im Meiose-Arrest äußerst unflexibel und gefährdet. Geht das Follikelepithel zugrunde, ist auch die Eizelle verloren.

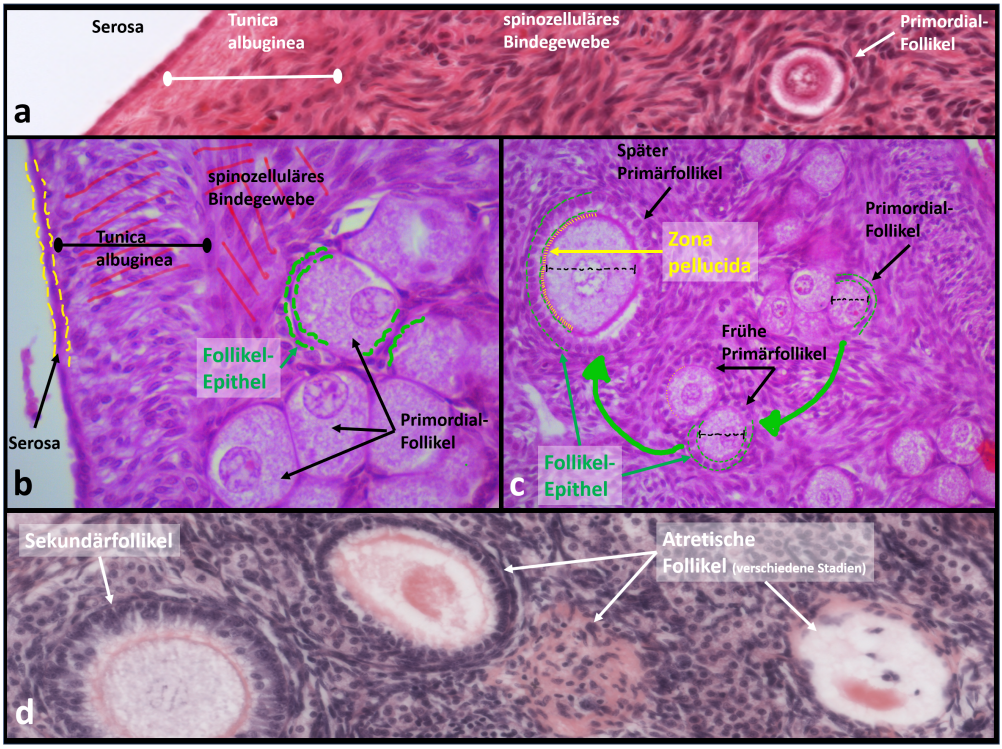

Abbildung 35.5: Der Ursprung der Follikelreifung (Primordialfollikel) und seine Einbettung in das Ovar ist in (**a**) und (**b**) dargestellt. Nach der Serosa und den Zellen der Tunica albuginea schließt sich das zellreiche spinozelluläre Grundgewebe an, in das die Primordialfollikel einzeln (**a**) oder in Gruppen (**b**) eingelagert sind. Die Primordialfollikel weisen ein einschichtiges Plattenepithel als Follikelepithel auf, das morphologisch aktivierbar ist (**c**). In den aus den Primordialfollikeln entstehenden Primärfollikeln wird das Follikelepithel zunächst isoprismatisch, später auch hochprismatisch. Der Aktivierung des Follikelepithels folgt die Größenzunahme der Eizelle auf dem Fuße. Schon in diesen Stadien beginnt die Ausbildung der Zone pellucida. Der Übergang zum Sekundärfollikel wird durch die beginnende Mehrschichtigkeit (**d**) des Follikelepithels erkennbar. Auch atretische Follikel (**d**) in verschiedenen Stadien treten regelhaft im Ovar auf, weil es bei der Follikelreifung zu einer Follikelselektion kommt. Negativ selektierte, teilgereifte Follikel gehen unter (Atresie). Die Abbildung enthält u.a. Screenshots der Histologi@-Präparate 3-005-corpus-luteum-menstruationis-he (a) und 2-054-ovar-katze-he (c).

Histologische Stadien der Follikelreifung

Histologisch wird vor allem das Follikelepithel (das weibliche Keimepithel, oft auch als Granulosa bezeichnet) beurteilt. Neben den epithelialen Hüllgebilden treten auch bindegewebige Hüllen auf, die Theka folliculi. Ein Follikel besteht aus einer Eizelle mit epithelialer und später auch bindegewebiger Hülle.

Am Anfang der Entwicklung steht der Primordialfollikel (Abb. 35.5a,b). Diese Follikel liegen in der äußeren Rinde des Ovars und weisen ein einschichtiges plattes Epithel auf. Die Primordialfollikel liegen bereits perinatal im Ovar vor und stellen den gesamten Vorrat an Follikeln einer Frau dar. Er wird bis zur Menopause im Rahmen der zyklischen Follikelreifung kontinuierlich

abgebaut. Sobald die Follikelreifung beginnt, entwickelt sich zunächst das Follikelepithel in Richtung eines einschichtigen isoprismatischen Epithels. Dieser Vorgang zeigt die zunehmende funktionelle Aktivität der Follikelepithelzellen an, die mehr Platz für Zellorganellen benötigen und aktiver werden. Follikel mit einem isoprismatischen Epithel werden als Primärfollikel bezeichnet (Abb. 35.5c). Die Follikelreifung bleibt hier aber nicht stehen, sondern geht weiter. Das Follikelepithel kann sich auch in ein einschichtig hochprismatisches Epithel fortentwickeln. Solange es aber ein einschichtiges Epithel bleibt, ist immer noch vom Primärfollikel die Rede. Bereits im Primärfollikelstadium beginnt in der Regel auch die Bildung der Zona pellucida (Abb. 35.5c), einer Schicht Matrix-ähnlicher Zusammensetzung zwischen der Oberfläche der Eizelle und der apikalen Domäne der Follikelepithelzellen. Erst wenn das Follikelepithel zwei- oder mehrschichtig wird, werden die Follikel als Sekundärfollikel bezeichnet (Abb. 35.5d). Beginnend mit dem späten Primärfollikel und sichtbar rund um den Sekundärfollikel verdichten sich die Zellen des spinozellulären Bindegewebes in der Umgebung der Basallamina des Follikelepithels. Dort beginnen die Zellen größer zu werden, erhalten einen runden Zellkern und auch ein leicht schaumig vakuolenreiches Zytoplasma. Im Bindegewebe entsteht so die Theka folliculi (Abb. 35.6a). Die direkt an die Basallamina des Follikelepithels grenzenden Zellen entwickeln sich zu typischen Steroidhormon-bildenden Zellen weiter. Diese Zellen sind groß, eher rundlich und weisen ein leicht schaumig vakuolisiertes Zytoplasma sowie Mitochondrien vom Tubulustyp auf. Diese Schicht, in der die Steroidhormon-produzierenden Zellen der Theka vorkommen, wird als Theka interna bezeichnet. Um diese Schicht herum finden sich durch das Wachstum des Follikels verdichtete Zellen des spinozellulären Bindegewebes, die als Theka externa bezeichnet werden. Mit der Reifung des Follikels und seiner Größenzunahme verlagert sich der Follikel insgesamt mehr in die innere Rinde. Dort verdrängt der kurz vor dem Eisprung stark durch Proliferation und Flüssigkeitseinlagerung an Größe zunehmende Follikel zur Rinde hin das originäre ovariale Grundgewebe und erreicht mit seinem äußeren Rand kurz vor dem Eisprung wieder die Tunica albuginea.

Das Hormon, das dem Körper signalisiert, dass ein intakter Follikel heranreift, ist das Östrogen. Es wird von den Hüllen des Follikels gebildet. In der Theka werden dabei Östrogenvorläufer, die selbst schwach androgen wirkende Steroide sind, produziert. Diese Vorläufer (z. B. Androstendion (DHEA)) werden dann im Follikelepithel weiter zu Östrogen verarbeitet. Östrogen kann also nur sezerniert werden, wenn beide Hüllstrukturen des reifenden Follikels vollständig intakt und funktional ausgebildet sind.

Vom Sekundärfollikel aus wird die weitere Entwicklung des Follikels durch starke Proliferation der Follikelepithelzellen, aber vor allem durch seine Größenzunahme gekennzeichnet. Die Größenzunahme wird nicht unwesentlich durch Wassereinlagerung im Inneren des Follikels vorangetrieben. Dadurch entstehen letztendlich Spalträume zwischen den Follikelepithelzellen, die konfluieren und als Antrum folliculi bezeichnet werden (Abb. 35.6a). In der histologischen Sichtweise ist das Auftreten des Antrums ein weiteres wesentliches Merkmal der Entwicklung des Follikelepithels und macht den Follikel zum Tertiärfollikel. Sobald der Tertiärfollikel sich so stark vergrößert hat, dass er von innen der Tunica albuginea anliegt, steht der Eisprung kurz bevor. Er wird durch einen finalen (LH-getriggerten) Prozess bewirkt, durch den der

sprungreife Tertiärfollikel rasch mehr Flüssigkeit ansammelt, während in der subkapsulären Randzone Substanzen freigesetzt werden, die die Tunica albuginea und die darunterliegenden Hüllstrukturen des Follikels mechanisch schwächen. Unter dem Druck dieser Veränderungen kommt es dann zum Eisprung, der Ovulation. Alle diese Veränderungen werden durch LH induziert, das unmittelbar präovulatorisch zu den mittzyklischen Peak-Konzentrationen ansteigt (Abb. 35.7).

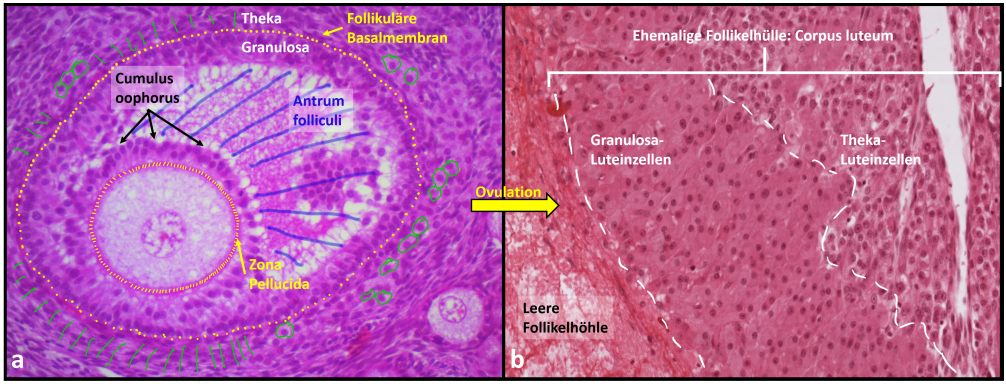

Abbildung 35.6: Das mehrschichtige Epithel des Sekundärfollikels wird durch Flüssigkeitseinlagerung überdehnt und es entstehen flüssigkeitsgefüllte Hohlräume im Inneren des Follikels, die ihn zum Tertiärfollikel machen und als Antrum folliculi bezeichnet werden (**a**). Die Follikelepithelzellen um die Eizellen bleiben dabei fest mit dieser verbunden und werden dann als Cumulus oophorus bezeichnet. Auch der follikulären Basalmembran bleiben eine bis mehrere Lagen Follikelepithelzellen erhalten. In der bindegewebigen Hülle außerhalb der follikulären Basalmembran treten neben Zellen des spinozellulären Bindegewebes (grün schraffiert) auch große rundliche Zellen auf (grün eingekreist), die die Steroidhormone der Theka produzieren (schwach wirksame Androgene (DHEA); Theka interna). Nach der Ovulation (**b**) bleiben rund um die leere Follikelhöhle die Wandstrukturen des Follikels erhalten und wandeln sich in Progesteron-produzierende Zellen um. Dieser Vorgang wird durch den präovulatorischen LH-Puls in der Theka angestoßen, deren Zellen dann sekundär auch die Follikelepithelzellen zu Progesteron-produzierenden Zellen transformieren. Im Prozess der Luteinisierung werden die ehemaligen Follikelepithelzellen (Granulosazellen) zu Granulosa-Luteinzellen, die Zellen der Theka werden zu Theka-Luteinzellen. Screenshot des Histologi@-Präparates 3-005-corpus-luteum-menstruationis-he.

Steuerung der Follikelreifung und Follikelselektion

Der Beginn der Follikelreifung ist ein lokaler Vorgang

Ohne Einfluss von LH und FSH – lokal – werden in einer Art positiver Rückkopplungsschleife

- in etwa 60 Tagen
- Primordialfollikel zu Primär-, Sekundär- und frühen (zunehmend FSH-sensitiven) Tertiärfollikeln umgebildet. (Das geschieht schon vor der Pubertät und auch bei Einnahme oraler Kontrazeptiva.)

Die Follikelreifung beginnt lokal ohne Steuerung durch die Hypophysen-Gonaden-Achse (Abb. 35.7). Die genauen Vorgänge sind nicht vollständig verstanden. Durch diesen lokalen ovariellen Prozess werden permanent Primordialfollikel verbraucht – bis zur Menopause. Dieser lokal

initiierte Vorgang betrifft nur eine Handvoll Follikel verteilt im Ovar, die etwa gleichzeitig mit der Follikelreifung beginnen. Diese Follikel werden als Follikelkohorte bezeichnet. Ihre Reifung schreitet mit leichten Unterschieden, d. h. nicht vollständig parallel, voran, und zwar bis in das späte Sekundärfollikel/frühe Tertiärfollikelstadium. Im Rahmen dieser schon erheblichen Veränderung beginnen die Epithelien dieser Follikel FSH-Rezeptoren auszubilden (Abb. 35.7). Ihre Sensitivität für FSH nimmt mit der Menge exprimierter FSH-Rezeptoren und die Menge der exprimierten FSH-Rezeptoren parallel zum Entwicklungsstand zu. Diese Prozesse beginnen bereits in der Endphase des vorangegangenen Zyklus und erstrecken sich bis circa zum Ende der ersten Zykluswoche des neuen Zyklus.

Die Hypophyse »kapert« die lokale Follikelreifung

Lokal gereifte frühe Tertiärfollikel sind ohne Einfluss von LH und FSH entstanden, aber sie sind bzw. werden durch diesen Vorgang *sensibel für diese Gonadotropine* und können auf den hormonellen Monatszyklus des Hypothalamus/der Hypophyse »aufspringen«:

- FSH-stimuliertes Follikelepithel veranlasst Theka-Zellen zur Expression von LH-Rezeptoren. Gemeinsam besorgen sie die Bereitstellung von *Östrogen*.
- Auf FSH-Stimulation hin proliferiert das Follikelepithel und bildet ein großes Antrum → *große Tertiärfollikel*.

Die Hypophyse steigert schon gegen Ende des Vorgängerzyklus und dann während der ersten Zykluswoche die FSH-Freisetzung und schiebt damit die Follikelentwicklung der an der Kohorte beteiligten Follikel abhängig vom Ausmaß der Expression von FSH-Rezeptoren zusätzlich endokrin an (Abb. 35.7). Die reifenden Follikelepithelien ihrerseits produzieren mit zunehmender Reifung ansteigende Mengen des Hormons Inhibin. Dieses koppelt negativ zur Hypophyse/Hypothalamus zurück und bremst die Freisetzung von FSH in der Hypophyse. Darum sinkt der FSH-Spiegel bereits zum Ende der ersten Zykluswoche wieder ab (Abb. 35.7). Dieser recht steile Abfall des FSH Ende der ersten Woche des Zyklus führt dazu, dass nur der sensitivste (d. h. der am weitesten entwickelte) Follikel der Kohorte bei den niedrigen FSH-Werten weiter reifen kann. Die anderen Follikel der Kohorte gehen zugrunde, weil sie (noch) nicht genügend FSH-Rezeptoren für die nun sehr niedrige FSH-Konzentration gebildet haben, was als Atresie bezeichnet wird (Abb. 35.5d). Durch diese Kombination von Prozessen wird jeweils nur einer der heranreifenden Follikel für die weitere Reifung und den Eisprung ausgewählt. Unter dem Einfluss von (wenig!) FSH steuert dieser Follikel nun auf die Sprungreife zu und bildet in seinen Hüllgebilden über die oben erläuterte biochemische Kooperation von Theka interna und Follikelepithel Östrogen, das den Neuaufbau des uterinen Endometriums in der Proliferationsphase in der ersten Zyklushälfte treibt. Nach mittzyklisch hin ansteigende Östrogenkonzentrationen signalisieren sodann einen reifenden Follikel, dessen Hüllgebilde sich (kooperierend) normal entwickeln. Treten Probleme bei der Entwicklung der Theka interna oder des Follikelepithels auf (in diesem Stadium häufig auch als Granulosa bezeichnet), kommt keine ausreichende Östrogenproduktion zustande. Die Schleimhaut des Uterus wird dann nicht ausreichend auf die Nidation vorbereitet. Der Zyklus verläuft dann aberrant und kann atypisch enden.

Follikelselektion und Reifung des dominanten Follikels

In einer Kohorte großer Tertiärfollikel exprimiert der am weitesten entwickelte am meisten FSH-Rezeptoren. Das bedeutet:

- Dieser *dominante Follikel* wird durch steigende FSH-Freisetzung am stärksten gefördert und bleibt,
- wenn FSH durch negative Rückkopplung (über Inhibin) wieder abfällt,
- selbst empfindlich genug für FSH und entwickelt sich *zur Sprungreife* weiter,
- während der *Rest der Kohorte* (nicht empfindlich genug für die niedrigen FSH-Werte) zugrunde geht, d. h. *atretisch* (Abb. 35.7) wird.

Morphologisch-endokrine Sicht der Follikelreifung

Im Rahmen der Follikelselektion und der endokrinen Steuerung der Follikelreifung ist das Stadium entscheidend, ab dem die Follikel auch mit sehr niedrigen FSH-Spiegeln weiter reifen können, weil sie genügend FSH-Rezeptoren ausgebildet haben. Dieses Stadium ist mit dem frühen Tertiärfollikel (histologische Betrachtung) erreicht. In der alternativen Nomenklatur der Follikelreifung wird dieses Stadium abweichend daher oft als »antraler Sekundärfollikel« bezeichnet. Erst die später daraus hervorgehenden Stadien werden dann unmittelbar vor der Ovulation als Tertiärfollikel bezeichnet. In dieser Sicht ist demnach nur ein solcher Follikel ein echter Tertiärfollikel, der bei niedrigen FSH-Konzentrationen weiter reifen kann. Hier sind also endokrinologische und morphologische Kriterien in der Nomenklatur zusammengezogen.
Letzten Endes kommt es also in jedem Zyklus normalerweise zu einer Ovulation und einem heranreifenden Follikel. Das endokrine Geschehen ist in Abb. 35.7 zusammengefasst.

Corpus luteum cyclium und Corpus luteum graviditatis

Der Gelbkörper (Corpus luteum) entsteht postovulatorisch aus den Hüllgebilden des Follikels, d. h. aus dem Follikelepithel (= Granulosa, die Zellen werden zu Granulosa-Luteinzellen und liegen im Gelbkörper innen zur Follikelhöhle hin) und den Zellen der Theka, v. a. der Theka interna (diese Zellen werden im Gelbkörper dann als Theka-Luteinzellen bezeichnet). Postovulatorisch werden als Folge des präovulatorischen LH-Peaks sowohl in den Granulosa-Luteinzellen als auch in den Theka-Luteinzellen LH-Rezeptoren exprimiert und Progesteron produziert (Abb. 35.7 und Abb. 35.6). Da Östrogen ein metabolisches Zwischenprodukt auf dem Weg zum Progesteron ist, steigen in der zweiten Hälfte des Zyklus vor allem die Progesteronspiegel an, aber – schwächer – auch die Östrogenwerte. Die Differenzierung der bindegewebigen und epithelialen Hüllgebilde des Follikels zu Progesteronproduzenten wird durch den einmaligen und recht kurzen präovulatorischen LH-Puls ausgelöst. Der kurze LH-Peak stößt die Gelbkörperbildung nur an, kann sie aber nicht erhalten, weil LH nur kurzzeitig hohe Level erreicht. Gegen Ende der Zyklusperiode sistiert die Hormonproduktion im Gelbkörper zusehends. Die Progesteronspiegel fallen wieder ab und der Hormonentzug löst im Uterus die Regelblutung als Hormonentzugsblutung aus. Dabei zerfallen die Zona functionalis des Endometriums mit dem zugehörigen Bindegewebe und gehen in der Regelblutung verloren. Das Corpus luteum cyclicum wandelt sich dabei fortschreitend in ein bindegewebiges – weißliches – Restgebilde um, das als Corpus albicans bezeichnet wird (Abb. 35.7).

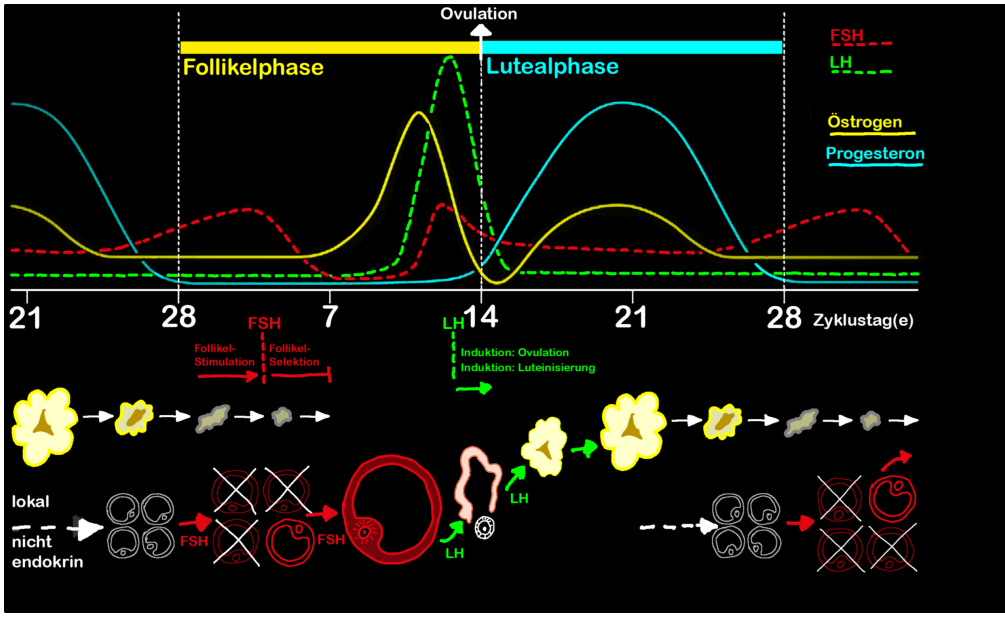

Abbildung 35.7: Der ovarielle Zyklus wird in die Follikelphase (dominierendes Steroidhormon: Östrogen) und die Lutealphase (dominierendes Steroidhormon: Progesteron) unterteilt. Die beiden Steroidhormone (durchgezogene Linien im Diagramm) sind Produkte der zyklisch sich verändernden Hüllen des dominanten Follikels und signalisieren dem Rest des Körpers (v. a. dem Uterus) den Follikelstatus. Die Gonadotropine der Hypophyse (LH, FSH, gestrichelte Linien im Diagramm) spielen in der ersten Zyklushälfte bedeutende Rollen. FSH steigt in der ersten Zykluswoche an und treibt die zunehmend sensitiver für FSH werdenden Follikel der Reifungskohorte an. Die ebenfalls zunehmende Inhibinproduktion der reifenden Follikel führt zum Absturz der FSH-Konzentrationen am Ende der ersten Zykluswoche. Der dadurch selektierte dominante Follikel ist der einzige, der auch mit der geringen basalen FSH-Produktion weiterreifen kann. Der präovulatorische LH-Peak löst die Ovulation und die Gelbkörperbildung aus.

Vorbereitung und Folgen der Ovulation

LH induziert die *Ovulation*, indem

- in der Oozyte I der Meioseblock aufgehoben wird,
- der Follikel Kollagenase und Prostaglandin bevorzugt in Richtung Tunica albuginea freisetzt
- und im Antrum durch Wassereinlagerung der Druck steigert.

Nach der Ovulation tragen auch die Follikelepithelzellen (dann als »Granulosa-Luteinzellen« bezeichnet) und die »Theka-Luteinzellen« LH-Rezeptoren und produzieren Progesteron: *Corpus luteum*.

Anders verläuft die zweite Zyklushälfte, wenn sich – circa eine Woche nach der Ovulation – ein Embryo in die Gebärmutterwand einnistet. Im Rahmen der Implantation produziert der Trophoblast (das ist die äußere epitheliale Hülle der Blastozyste) das Hormon hCG (Kurzform für humanes Chorion-Gonadotropin). hCG wird vom Trophoblasten schon zu diesem frühen Zeitpunkt der Schwangerschaft in großen Mengen produziert und wird rasch im Blut und auch

im Urin nachweisbar. Käufliche und selbst anwendbare Schwangerschaftstests basieren auf dem Nachweis von hCG. Der Begriff »Chorion«, der hier im Namen des Hormons steckt, bezieht sich auf das Herkunftsgewebe, den Trophoblasten, der oft als Chorion bezeichnet wird. Der Begriff des Gonadotropins findet auch für die hypophysären Hormone FSH und LH Verwendung, bei denen es sich aber um hypophysäre Gonadotropine handelt. hCG hat hohe Sequenzhomologien mit LH und bindet ebenfalls an den LH-Rezeptor. Durch die Gegenwart von hCG wird den LH-Rezeptoren im Gelbkörper die Gegenwart großer Mengen von LH vorgespiegelt. Die biologische Wirkung ist die von LH: Der Gelbkörper wird weiter stimuliert, wächst und bleibt über das Zyklusende hinaus aktiv. Er produziert weiterhin Progesteron, der zur Regelbutung führende Hormonentzug bleibt aus und die Schwangerschaft wird vor dem Untergang geschützt. Ein solcher Gelbkörper (Corpus luteum graviditatis) besteht während des ersten Trimenons der Schwangerschaft, bis die Plazenta die Funktion der Progesteronproduktion selbst übernehmen kann. Ein Corpus luteum graviditatis wird wesentlich größer als ein Corpus lutem cyclicum, weil die anhaltende, durch das hCG verursachte LH-Wirkung, auch das Wachstum des Gelbkörpers antreibt.

Die Zytohistologie aktiver Theka- und Granulosa-Luteinzellen weist typische Merkmale Steroidhorm produzierender Zellen auf (Abb. 35.6). Die Zellkerne sind groß mit meist prominentem Nucleolus und fast ideal kugelig. Das Zytoplasma ist eosinophil und leicht wabig/schaumartig, d. h. vakuolenreich. Aus diesen Vakuolen wurden die lipophilen Ausgangsstoffe für die Steroidsynthese, z. B. Cholesterin, bei der histologischen Prozessierung herausgelöst. Elektronenmikroskopisch kann man die für Zellen mit aktiver Produktion von Steroidhormonen typischen großen Mengen des glatten ER und Mitochondrien vom Tubulustyp erkennen.

35.2.2 Uterus

Der Uterus ist ein Schleimhaut ausgekleidetes muskuläres Hohlorgan, das im Corpus und Fundus uteri seinen in etwa faustgroßen Hauptabschnitt hat und von diesem Bereich aus in die Cervix uteri übergeht (Abb. 35.8). Die Reaktion des uterinen Epithels auf die ovariellen Hormone ist in Corpus und Cervix unterschiedlich. In diesem Abschnitt wird daher zunächst der Hauptteil des Uterus mit dem zyklisch sich erneuernden Uterusepithel vorgestellt.

In den cranialen Abschnitten ist der Uterus außen von einer Serosa, dem Peritoneum, überzogen. Die kaudalen Anteile des Organs liegen aber tief im Beckenbindegewebe eingebettet, wo die Muskulatur dann in das Parametrium, das umgebende Bindegewebe, übergeht.

Die Hauptmasse des Organs bildet die recht dicke Lage glatter Muskulatur der Uteruswand, die in Schraubenzügen angeordnet und im Ganzen als Myometrium – die muskuläre Wand des Uterus – bezeichnet wird. Zwischen den Faserzügen des Myometriums finden sich viele Gefäßanschnitte, die oftmals in vielfach verschlungener, teilweise geknäuelter Art und Weise im Myometrium eingebettet sind. Dieses Gefäßbett weist morphologisch vorgebildete Dehnungsreserven auf, die es auf die erste Phase der Dehnung und Vergrößerung des Uterus in der frühen Schwangerschaft vorbereitet.

Luminal schließt sich an das Myometrium die Lamina propria des Uterusepithels an, das ein einschichtiges, isoprismatisches Epithel ist. Das Epithel bekleidet nicht nur die luminale Oberflä-

che des Uterus, sondern weist tubuläre Einstülpungen in das darunterliegende Bindegewebe auf, i. e. die uterinen Drüsen. Die Gestalt der Drüsen, die Dicke des Endometriums und die spezielle Ausprägung des Epithels schwanken zyklusabhängig. Unabhängig vom Zyklusstadium werden Epithel und Bindegewebe stets gemeinsam als Endometrium bezeichnet. Letztlich sind beide Lagen zusammen als Endometrium das Nidationsorgan des menschlichen Embryos.

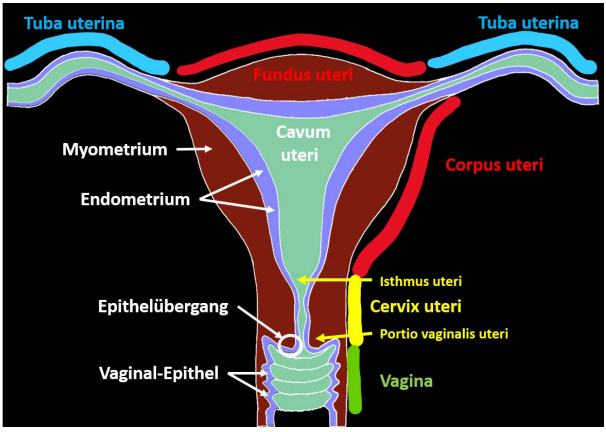

Abbildung 35.8: Der Uterus ist Teil eines anatomisch durchgehend offenen Röhrensystems, das von der Vagina über das Cavum uteri bis zu den Fimbrien der Tuba uterina und damit in die Bauchhöhle führt. Die Wand des Uterus besteht aus Endometrium (Epithel und Lamina propria) und Myometrium. An der Portio vaginalis uteri geht das einschichtige Uterusepithel in das mehrschichtige Vaginalepithel über. Fundus und Corpus uteri sind die Nidationsregionen um das Cavum uteri herum. Die Cervix uteri enthält den durch Schleim verschlossenen Cervixkanal.

Basale Informationen zum Uterus

- Muskuläres Hohlorgan mit ausgeprägter, sehr dicker Lage glatter Muskulatur. Die Tunica muscularis des Uterus wird auch als *Myometrium* bezeichnet.
- Die Mucosa besteht aus Epithel und Lamina propria. Sie wird in ihrer Gesamtheit auch als *Endometrium* bezeichnet.
- Die zyklischen Hormonschwankungen – primär die Steroidhormone aus dem Ovar – verändern die Struktur des Endometriums zyklisch; es gibt drei Hauptphasen:
  - Desquamations-(Blutungs-)phase
  - Proliferationsphase
  - Sekretionsphase (hier als Unterabschnitt: nidatives Fenster)
- Das Endometrium ist das Nidationsorgan für den implantierenden Keim:
  - Die zur Blastozyste herangereifte Zygote adhäriert über spezifische Rezeptoren an der Oberfläche des endometrialen Epithels.
  - Die Blastozyste durchstößt dann aktiv das Epithel und verankert sich im drüsen- und gefäßreichen endometrialen Stroma (hämochoriale Implantation).

Morphologische Voraussetzungen des endometrialen Zyklus

Das Endometrium – nicht aber das Myometrium – von Corpus und Fundus uteri ist zyklischen Veränderungen unterworfen, die sowohl das stromale Kompartiment als auch das Epithel betreffen. In jedem Zyklus wird neues Endometrium aufgebaut und in der zyklisch wiederkehrenden Desquamationsphase (Blutungsphase) wieder abgebaut. Eine relativ schmale, basale, dem

Myometrium angrenzende Schicht des Endometriums geht in der Desquamationsphase nicht verloren. Sie wird als Zona (Lamina) basalis des Endometriums bezeichnet und bleibt über die Regelblutung hinaus erhalten. Von der Zona basalis aus erfolgt der zyklische Neuaufbau des Endometriums. Die zyklisch neu aufgebauten Regionen werden als Zona functionalis bezeichnet (Abb. 35.9).
In der Zona basalis sind die dort anzutreffenden basalen Enden der Drüsenschläuche nicht spiralig gewunden, auch die Blutgefäße zeigen keinen spiraligen Verlauf, wie er in der voll entwickelten Zona functionalis des mittzyklischen Endometriums beobachtet werden kann. Das endometriale Stroma der Zona basalis ist zumeist zellreicher als das endometriale Stroma der jeweils neu aufgebauten Zona functionalis und daher in vielen histologischen Präparaten wegen der höheren Kerndichte tendenziell etwas intensiver gefärbt.

Proliferationsphase des endometrialen Zyklus

Die Proliferationsphase ist zeitlich die erste Hälfte des endometrialen Zyklus nach dem Ende der Desquamationsphase. Sie wird von den Hormonen des Ovars getrieben, hier im Wesentlichen von Östrogen, das aus den Hüllgebilden heranreifender Follikel (vor allem aus dem dominanten Follikel in der zweiten Zykluswoche) stammt. Der ansteigende Östrogenspiegel signalisiert dem Uterus die Existenz eines heranreifenden funktionell vollwertigen Follikels (nur die Kooperation beider Hüllgebilde des Follikels führt zur Bildung von Östrogen) und dient dazu, das Endometrium auf eine möglicherweise bevorstehende Implantation einer befruchteten Eizelle vorzubereiten. Sowohl die stromale Komponente des Endometriums inklusive der dort liegenden Gefäße als auch das Epithel proliferieren stark (Abb. 35.10) und bilden eine breiter werdende Schicht. In der Zona functionalis der Proliferationsphase bleibt es bis etwa Mitte des Zyklus allerdings noch bei geraden Verläufen der uterinen Drüsen und der Spiralarterien (Abb. 35.10a). Sowohl im endometrialen Stroma als auch im Drüsenepithel können immer wieder Mitosefiguren beobachtet werden, auch in den Paraffinpräparaten (Abb. 35.10b). Das Epithel ist ein hochprismatisches einschichtiges Epithel ohne Becherzellen. Dies gilt sowohl für das Oberflächenepithel als auch für das Epithel der Drüsen. Der proliferative Aufbau des Endometriums ist bis circa zur Mitte des Zyklus weitgehend abgeschlossen. Die Proliferation nimmt nach der Ovulation ab. Differenzierungsprozesse in Epithel und Stroma treten dann zunehmend in den Mittelpunkt der endometrialen Reifung.

Sekretionsphase des endometrialen Zyklus

Nach der Ovulation bilden sich die im Ovar verbliebenen Hüllgebilde (Granulosazellen und Theka-Zellen) rasch zu Steroidhormon-produzierenden Zellen um. Sie produzieren jetzt als Gelbkörper (Granulosa-Luteinzellen und Theka-Luteinzellen) große Mengen an Progesteron. Auch die Östrogenproduktion steigt passiv noch einmal an, weil das Östrogen als Vorprodukt des Progesterons ebenfalls mit freigesetzt wird. Sowohl die Ovulation selbst als auch die Bildung der Luteinzellen aus den Hüllgebilden des Follikels werden durch den hohen präovulatorischen LH-Peak aus der Hypophyse ausgelöst.
Progesteron bereitet das Endometrium für die potenziell kommende Implantation vor und baut es auf Basis der Ergebnisse der Proliferationsphase weiter um.

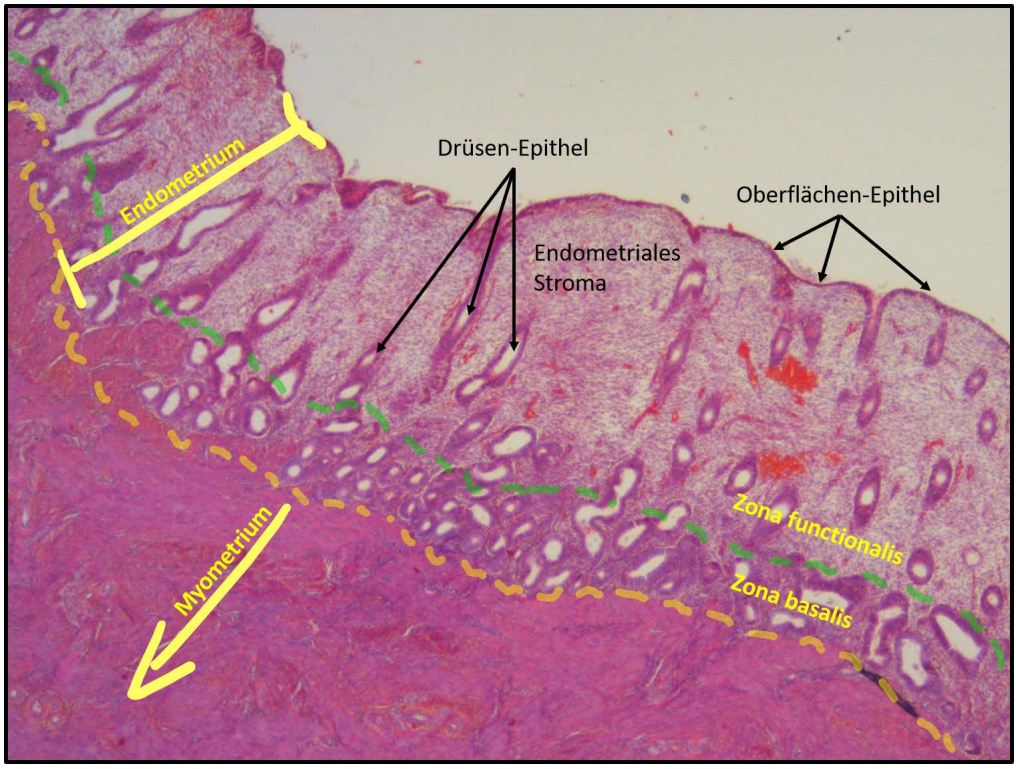

Abbildung 35.9: Die Bauelemente des Uterus am Beispiel des Endometriums der Proliferationsphase. Das Myometrium als dickste Lage der Uteruswand ist nur teilweise im Bild. Epithel und Lamina propria werden im Uterus nicht getrennt betrachtet, sondern zusammen als Endometrium bezeichnet. Das Epithel der Oberfläche und der Drüsen ist einschichtig hochprismatisch und enthält keine Becherzellen. Die Epithelien sind nicht nur an der inneren Uterusoberfläche zu finden. Drüsen stülpen sich tief in das Endometrium ein. Direkt dem Myometrium angrenzend ist eine etwas dichtere Zone des Endometriums zu beobachten, in der das Bindegewebe etwas zellreicher ist. Dies ist die Zona basalis, die im endometrialen Zyklus nicht verloren geht. Von dieser Zone aus wird in jedem Zyklus das Endometrium neu aufgebaut. Die Zone oberhalb der Zona basalis geht zyklisch verloren und wird als Zona functionalis bezeichnet. Screenshot des Histologi@-Präparates 2-053-uterus-proliferationsstadium-he.

Im endometrialen Stroma kommt es weiter zu erheblicher Proliferation und vor allem zum Längenwachstum der endometrialen Arterien, die sich dabei spiralig aufwinden und als Spiralarterien bezeichnet werden. Sie verlaufen zwischen den uterinen Drüsen und zwingen diesen ihren eigenen spiraligen Verlauf sekundär auf (Abb. 35.11). Diese Spiralisierung des Drüsenverlaufs ist ein histologisches Merkmal der endometrialen Reife in der Sekretionsphase, das auch in Übersichtsvergrößerungen bereits gut erkennbar ist. Auch die Spiralisierung der Gefäße (und dann sekundär der tubulären uterinen Drüsen) ist ein Reifezeichen für das Endometrium. Unter der Wirkung des Progesterons in der auch als gestagene Phase des Zyklus bezeichneten Sekretionsphase findet damit zunächst ein weiteres Dickenwachstum des Endometriums statt.

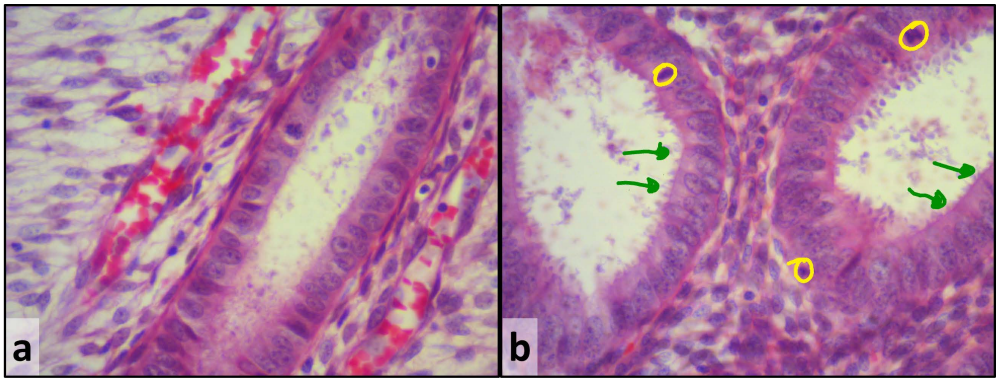

Abbildung 35.10: Die Drüsen der Proliferationsphase weisen einen recht geraden Verlauf auf. Dieser wird durch ihre Begleitgefäße verursacht, die ebenfalls einen geraden und gestreckten Verlauf haben (**a**). Spiralarterien des Endometriums treten erst nach der Proliferationsphase auf. Das Epithel der Drüsenschläuche weist Zeichen aktiver Sekretion (grüne Pfeile in **b**) sowie zahlreiche Mitosefiguren auf (gelbe Kreise in **b**; suchen Sie die unmarkierte Mitosefigur im Drüsenepithel in **a**!). Screenshots des Histologi@-Präparates 2-053-uterus-proliferationsstadium-he

Allerdings nimmt die Proliferation zunehmend ab. Stattdessen dominieren funktionelle Differenzierungsvorgänge im endometrialen Stroma und im Epithel. Im Uterusepithel differenzieren sich die oberflächlichen Epithelien mit etwas anderem Schwerpunkt als die Drüsenepithelien. Die Drüsenepithelien beginnen in der subnukleären Zone mit der Einlagerung von Glykogen, das als Energiesubstrat für die Frühschwangerschaft (sogenannte histiotrophe Phase der Implantation und frühen Plazentation) bereitgestellt wird. Das Glykogen wird im Wesentlichen in der subnukleären Zone der Drüsenepithelzellen bereitgestellt. Dadurch wirkt dieser Bereich in der Histologie mit den üblichen Farbstoffen (z. B. Eosin) aufgehellt. In der Histologie ist dann von subnukleären Aufhellungen die Rede, deren Auftreten als ein weiteres Reifezeichen des Endometriums interpretiert wird. Im Oberflächenepithel fehlen diese Veränderungen; die Zellen bleiben durchgehend gleichmäßig eosinophil färbbar. Diese Zellen weisen aber in der apikalen Domäne Rezeptoren auf, die von der Blastozyste erkannt werden können. Die uterine Oberfläche stellt in Gestalt dieser Differenzierung der Epithelzellen Anheftungsstrukturen bereit, die die Initialphase der Implantation (die Adhäsion) ermöglichen. In der Tiefe der Drüsen wird die Ernährung des Embryos vorbereitet.

Unter dem Einfluss von Östrogen und Progesteron beginnen auch Zellen des endometrialen Stromas eine Veränderung durchzumachen, die aber nur im Falle einer Implantation zur vollen Ausprägung kommt. Sie werden größer, organellenreicher und beginnen, sich zu langen, großen Zellen auszubilden, die für normale Bindegewebe recht atypisch sind. Diesen Prozess bezeichnet man als Dezidualisierung, die resultierenden Zellen als Deciduazellen. Allerdings tauchen während der Sekretionsphase noch keine reifen Deciduazellen auf. Die Dezidualisierung wird vor allem direkt von der Implantation stimuliert. Normalerweise ist das Endometrium etwa eine Woche nach der Ovulation in einem circa zwei Tage umfassenden Zeitraum nidationsbereit.

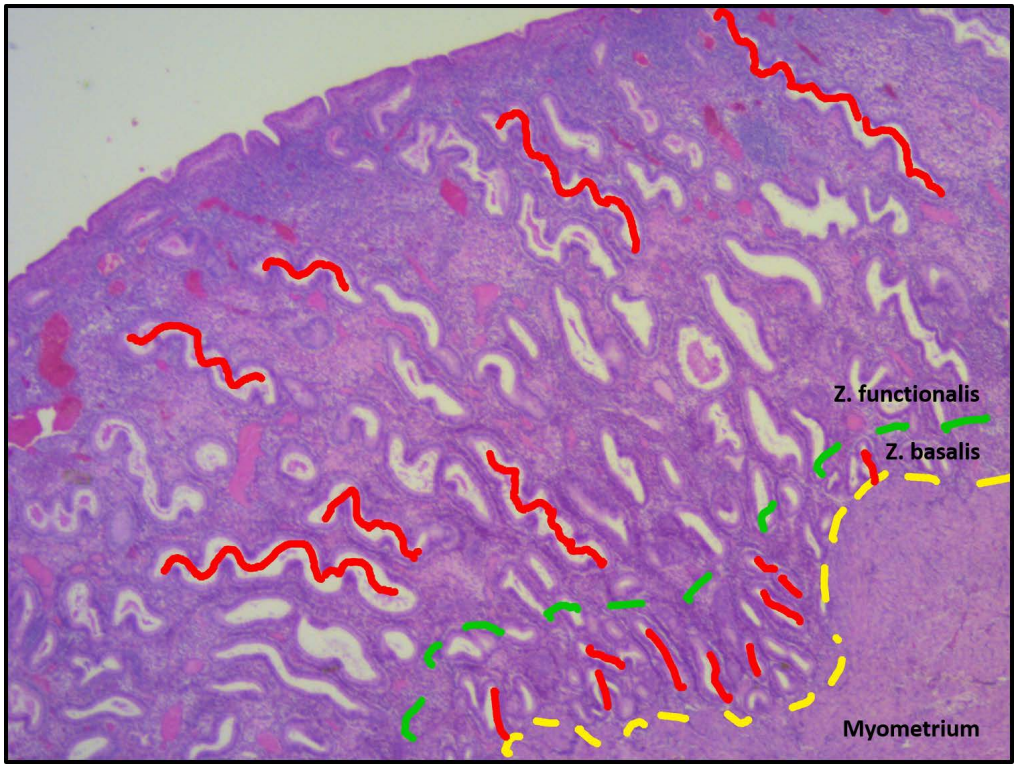

Abbildung 35.11: Vor allem die Zona functionalis des Endometriums wird in der Sekretionsphase noch einmal deutlich höher. Die Zona basalis bleibt weitgehend unverändert. Die Z. basalis weist weiterhin nicht spiralisierte Drüsen (rote Striche in der Z. basalis) auf, neben denen auch gerade verlaufende Arterien und Kapillaren liegen. In der Zona functionalis entstehen durch überschießendes Längenwachstum der Arterien spiralige Arterien (auch so benannt: Spiralarterien). Diese übertragen ihre spiralige Ausrichtung auch auf die benachbarten Drüsen, die ebenfalls eine spiralige Gestalt annehmen (rote Schlangenlinien in der Z. functionalis). Das endometriale Stroma der Z. functionalis wird zellreicher und ist in diesem Punkt nicht mehr von der Z. basalis zu unterscheiden. Screenshot des Histologi@-Präparates 1-074-uterus-sekretion-he.

In diesem *implantativen Fenster* der Sekretionsphase muss also die Blastozyste im Uterus auftauchen, adherieren und implantieren, um eine Schwangerschaft zu etablieren. Zu Zeitpunkten außerhalb des implantativen Fensters ist die Implantation des Embryos nicht möglich bzw. sehr unwahrscheinlich. In der letzten Woche des Zyklus (zweite Hälfte der Sekretionsphase) beginnt die Rückbildung des Gelbkörpers, weil die Wirkung des mittzyklischen LH-Peaks nachlässt. Der Abfall des Progesterons und begleitend auch des Östrogens löst die Desquamationsphase als Hormonentzugsblutung aus. Falls keine Schwangerschaft entstanden war, beginnt dann ein neuer Zyklus.

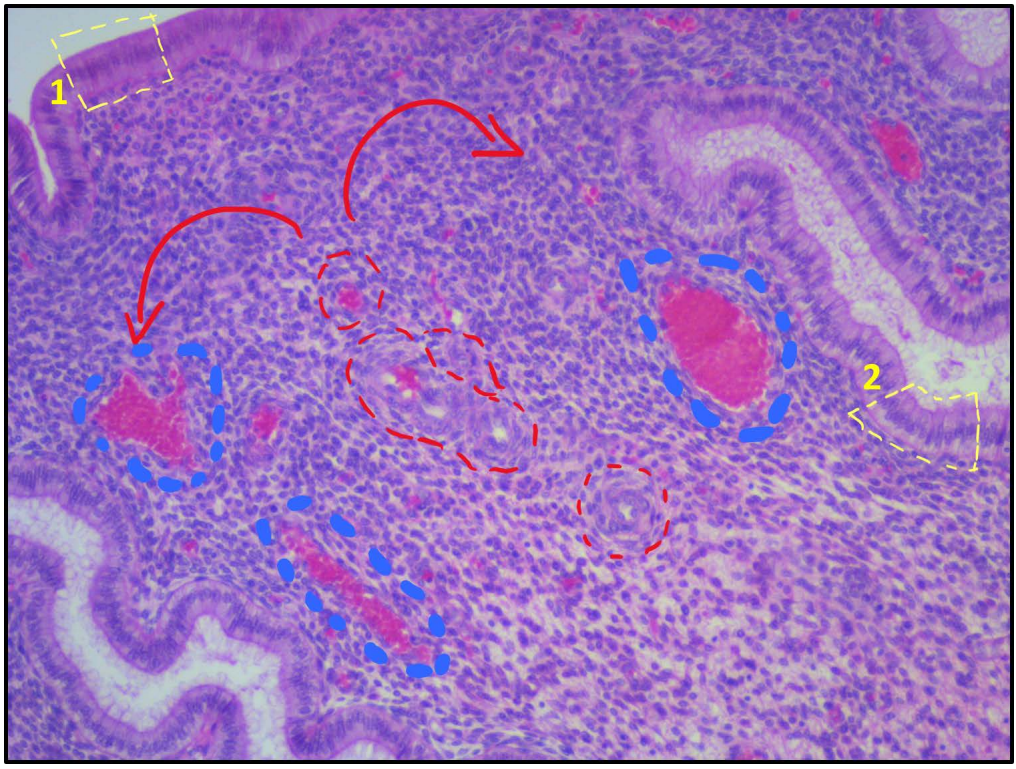

Abbildung 35.12: Im Mittelbereich der Abbildung sind zwischen zwei Drüsenanschnitten mehrfach Anschnitte muskulärer Arterien zu sehen (mit roter Perforation hervorgehoben). Es handelt sich um die Anschnitte einer Spiralarterie, die mehrfach angeschnitten ist. Das Blut wird über die Spiralarterien in Richtung Oberflächenepithel geführt und fließt in den blau hervorgehobenen Venen des Endometriums wieder zurück. Die uterinen Epithelien sind einschichtig hochprismatisch und weisen keine Becherzellen auf. Im Oberflächenepithel (gelber Kasten 1) ist das Zytoplasma der Zellen gleichmäßig eosinophil. In den Tiefen der Drüsen (gelber Kasten 2) ist das Zytoplasma unterhalb des Kerns (subnukleär) aufgehellt, d. h. weniger eosinophil. Subnukleär wird vermehrt Glykogen eingelagert, das hier für die Versorgung eines implantierenden Embryos mit bereitgestellt wird. Die Oberflächenepithelien haben keine nutritive Funktion, sondern besitzen die Rezeptoren, an denen der Embryo die Uterusoberfläche erkennt und an ihr andockt. Screenshot des Histologi@-Präparates 1-074-uterus-sekretion-he.

Von der Sekretionsphase in die Schwangerschaft

Ist es zu einer Implantation gekommen, so sorgt der Embryo über den Trophoblasten (die äußere epitheliale Wand der Blastozyste und das Grenzgewebe zur Mutter) dafür, dass es nicht zu einer Regelblutung (eine Hormonentzugsblutung) kommen kann. Die Desquamation des Endometriums würde die Schwangerschaft beenden. Der Trophoblast produziert unmittelber periimplantativ bereits erhebliche Mengen des humanen Chorion-Gonadotropins (hCG). Kommerziell in Apotheken erhältliche Schwangerschaftstests beruhen auf dem Nachweis von hCG. Das hCG ist zunächst ein Gonadotropin, das Sequenzverwandtschaft mit LH aufweist und an den LH-Rezeptor aktivierend bindet. Der Begriff Chorion ist eine Bezeichnung für den Trophoblasten.

Das bedeutet, dass der Trophoblast die Rolle der Hypophyse (Produktion von LH zur Stimulation des Gelbkörpers) selbst übernimmt und die hypophysäre Steuerung der Gonaden durch LH quasi ersetzt bzw. übernimmt. Das hCG wirkt wie LH und hält die Progesteronproduktion aus dem Gelbkörper so lange aufrecht, bis die Plazenta selbst zur Progesteronproduktion imstande ist, d. h. während großer Teile des ersten Trimenons einer Schwangerschaft. Ein solcher großer und persistierender Gelbkörper wird als Corpus luteum graviditatis bezeichnet, im Unterschied zum Corpus luteum cyclicum des normalen Zyklus, der wesentlich kleiner ist und nur wenige Tage existiert.

Endometriale Angiogenese

Die Angiogenese ist ein wesentlicher Teil des zyklischen Geschehens im Endometrium. Tatsächlich kommt Angiogenese in solchem Umfang beim erwachsenen Menschen sonst nur ausnahmsweise vor, z. B. bei großflächiger Wundheilung oder auch bei der von Karzinomen angeregten Angiogenese. Bei Männern gibt es in den Geschlechtsorganen im geschlechtsreifen Alter keine Angiogenese. Klinisch werden diese Themen dann relevant, wenn z. B. im Rahmen antiangiogenetischer Tumortherapie auch das Endometrium zum Ort von Nebenwirkungen werden kann.

35.2.3 Tuba uterina

Die Tuba uterina ist eine paarig angelegte muskulär umwandete Röhre, die bilateral in den Fundus des Uterus – von craniolateral kommend – einmündet. Die Tuba uterina hat eine kräftige muskuläre Wand, die auch gut durchblutet ist. Sie reicht vom Uterus bis an die Oberfläche der Ovarien, wo die beiden Tuben mit den dort befindlichen Erweiterungen (den Fimbrien) die Aufgabe haben, die Eizelle und ihre Begleitstrukturen nach der Ovulation in die Tuba uterina hineinzuleiten (Abb. 35.13a). Die innere Oberfläche der Tuba uterina weist tiefe Längsfalten auf, die von den Fimbrien bis zur Öffnung in das Cavum uteri unverzweigt durchgehen (Abb. 35.13a). Die Längsfalten bestehen aus der Lamina propria des Tubenepithels und dem Tubenepithel selbst. Diese Falten erzeugen zwischen sich in dreidimensionaler Perspektive im Längsverlauf der Tube ausgerichtete, relativ enge, schluchtenähnliche Spaltensysteme. Jede dieser Spalten/Schluchten beginnt im Bereich der Fimbrien und verläuft bis zur Öffnung der Tuba uterina in den Fundus uteri, wo sie kurz vor Ende der Tube abflachen. Diese Geometrie ist auffällig und bereits in der Übersichtsvergrößerung am Querschnitt zu erkennen. Das Epithel der Tuba uterina ist ein einschichtiges iso- bis hochprismatisches Epithel, das aus zwei verschiedenen Zelltypen besteht, die in kleinen Gruppen zusammengelagert sind:

- Zellen, die Kinozilien tragen und mit dem Schlag dieser Kinozilien in den engen Spalträumen des Epithels einen langsamen Flüssigkeitsstrom in Richtung Fundus uteri erzeugen (Abb. 35.13b).
- Zellen, die seröse Sekrete absondern, die der Ernährung der – potenziell – an der Oberfläche entlanggleitenden reifenden Blastozyte dienen (Abb. 35.13b).

Damit sind auch die wesentlichen Funktionen der Tuba uterina umrissen. Sie sorgt mit ihren Fimbrien dafür, dass die Eizellen einen Weg in das Spaltensystem der Tube findet. Gleichzeitig

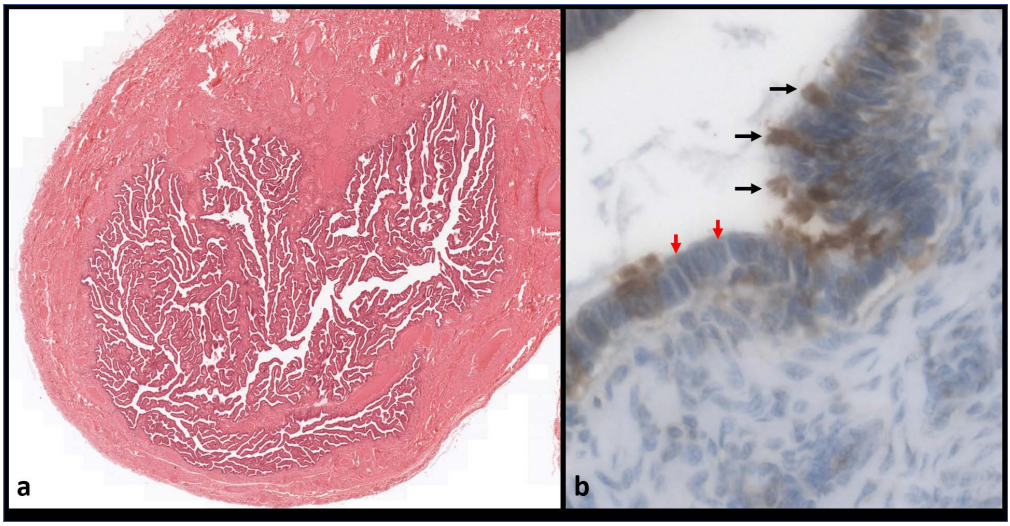

Abbildung 35.13: In der Übersichtsaufnahme eines HE-Präparates (**a**) der Tube im Querschnitt ist die dicke glattmuskuläre Wand zu erkennen. Ins Lumen springen dünne bindegewebige und epithelbedeckte Falten weit vor. Zwischen ihnen befinden sich enge Spalträume, die in Längsrichtung der Tuba uterina verlaufen. Das Epithel (**b**; immunhistochemische Detektion von α-Tubulin) weist zwei verschiedene Zelltypen auf: zum einen Zellen mit Kinozilien (schwarze Pfeile), deren ziliärer Apparat α-Tubulin-positiv ist; zum anderen die Stiftchenzellen (rote Pfeile), die in Gruppen zwischen den Kinozilien-tragenden Zellen liegen und vorwiegend sekretorische Aufgaben haben. Gemeinschaftlich bewerkstelligt dieses Epithel die Ernährung und auch den Transport der Zygote/Blastozyste in Richtung Uterus. Screenshots der Histologi@-Präparate 3-006-tuba-uterina-pars-ampullaris-he und 2-059-eileiter-macaca-alpha-tub.

müssen die Spermien aus der Uterus-Haupthöhle in die Tube vordringen (stromaufwärts), um die Eizelle zu befruchten. Während der rund sieben Tage nach dem Eisprung andauernden Passage durch die Tuba uterina findet die Befruchtung der Eizelle statt. Wir alle sollten also die Tuba uterina genau in Augenschein nehmen. Das ist der Ort, an dem wir aus Eizelle und Spermium als neues menschliches Lebewesen entstanden sind. In der Tuba uterina reift die befruchtete Zygote über Zwischenstadien wie das Morula-Stadium zur Blastozyste heran. Die Blastozyste verliert beim Eintritt in den Uterus ihre äußere Hülle (die Reste der Zona pellucida). Dieser Vorgang wird auch als *hatching* (Schlüpfen) bezeichnet. Das äußere Epithel der Blastozyste, der Trophoblast, kann dann in Kontakt mit dem Oberflächenepithel des Uterus kommen und Adhäsion, Implantation sowie die nachfolgende Plazentation auslösen.

Dauert die Passage durch die Tube zu lang und findet das hatching noch tief in der Tube statt, so kann es zu atypischen extrauterinen Implantationen, z. B. einer Tubargravidität, kommen. Diese sind wegen der Enge der Tube, dem fehlenden endometrialen Stroma und der starken Durchblutung der Tube sehr gefährliche klinische Situationen und müssen in der Regel rasch beendet werden.

35.2.4 Cervix uteri, Portio vaginalis uteri und Vagina

Die Uterushöhle verengt sich nach caudal hin zu einem schmalen Gang. Dieser Bereich des Uterus wird als Cervix uteri bezeichnet. Ähnlich wie Corpus und Fundus uteri besteht auch die Cervix aus einer dicken Lage glatter Muskulatur, die sich in ihrer Grundstruktur nicht wesentlich vom Myometrium der anderen Uterusabschnitte unterscheidet. Das Epithel ist ein einschichtiges iso- bis hochprismatisches Epithel. Die Epithelzellen sind nahezu durchgehend hochprismatische schleimproduzierende Zellen mit meist basal orientiertem Zellkern; gelegentlich können einzelne Zellen mit Kinozilien eingestreut sein. Die epitheliale Oberfläche ist stark zerklüftet und weist spaltenähnliche Einsenkungen auf, was im Schnitt den Aspekt tubulärer Drüsen vortäuscht.

Dieses Epithel ist nicht den morphologisch auffälligen Zyklen des Epithels im Corpus und Fundus unterworfen. Im Laufe des Zyklus ändert sich seine histologische Morphologie nicht; es gibt demnach keine Desquamations-, Proliferations- und Sekretionsphase. Allerdings ist das Epithel doch von den zyklischen Hormonschwankungen betroffen; primär nicht morphologisch, sondern funktionell. Das Epithel ist schleimbildend; seine Schleimproduktion sorgt dafür, dass das enge Lumen der Cervix von einem Schleimpfropf verschlossen ist; dieser soll den Aufstieg von Infektionen aus der Vagina verhindern. Die Konsistenz dieses Schleims ist die Eigenschaft, die sich zyklusabhängig ändert. Mittzyklisch wird seine Konsistenz dünnflüssiger und damit durchlässiger für die ungefähr zu diesem Zeitpunkt erwarteten Spermien. Diese müssen auf ihrem Weg in die Tuba uterina den Schleimpfropf durchdringen können. Ansonsten aber ist der Schleimpfropf durch sehr dickflüssigen Schleim geprägt, in dem auch zahlreiche Abwehrzellen (Lymphozyten, Granulozyten) vorkommen können.

Die Cervix uteri ist von cranial aus in die darunterliegende Vagina eingestülpt. Dieser Abschnitt wird auch als Portio vaginalis der Cervix uteri bezeichnet (Kliniker reden hier abkürzend einfach von der Portio). Die vaginale Öffnung des Cervixkanals wird unter der Geburt zum äußeren Muttermund und öffnet sich unter den Wehen weit. An dieser Stelle geht das einschichtige hochprismatische Epithel der Cervix in das mehrschichtige unverhornte Plattenepithel der Vagina über. Dieser Übergang ist interindividuell variabel gestaltet und unterliegt intraindividuellen Schwankungen im Verlauf des Lebens. Solche Übergänge (Abb. 14.12 und 35.14) sind zellbiologisch besonders kritische Stellen im menschlichen Körper. An der Grenze zwischen einschichtigen und mehrschichtigen Epithelien entstehen Unruhezonen, an denen schon aus diesem Grund die Entartungswahrscheinlichkeit statistisch steigt. Wenn die schon physiologischerweise vorhandene Unruhe durch Infektionen (in diesem Bereich vorwiegend von Papillomviren mit Bezug auf das mehrschichtige Epithel) gesteigert wird, wird das Risiko der Entstehung eines Zervixkarzinoms noch einmal deutlich erhöht.

Abstriche vom Epithel der Portio vaginalis und anschließende zytologisch-mikroskopische Untersuchung der Abstrichpräparate erlauben den Nachweis von Epithelatypien, die dem Entstehen eines Cervixkarzinoms häufig vorangehen. Diese Untersuchung braucht besondere Erfahrung und wird bis heute regelmäßig in gynäkologischen Praxen und Kliniken durchgeführt. Aus diesem speziellen diagnostischen Verfahren, der sogenannten Exfoliativ-Zytologie, ist auch eine etwas von anderen mehrschichtigen unverhornten Plattenepithelien abweichende Nomenklatur der Schichten des (Vaginal)Epithels hervorgegangen (Abb. 35.15). Neben dem *Stratum basale*

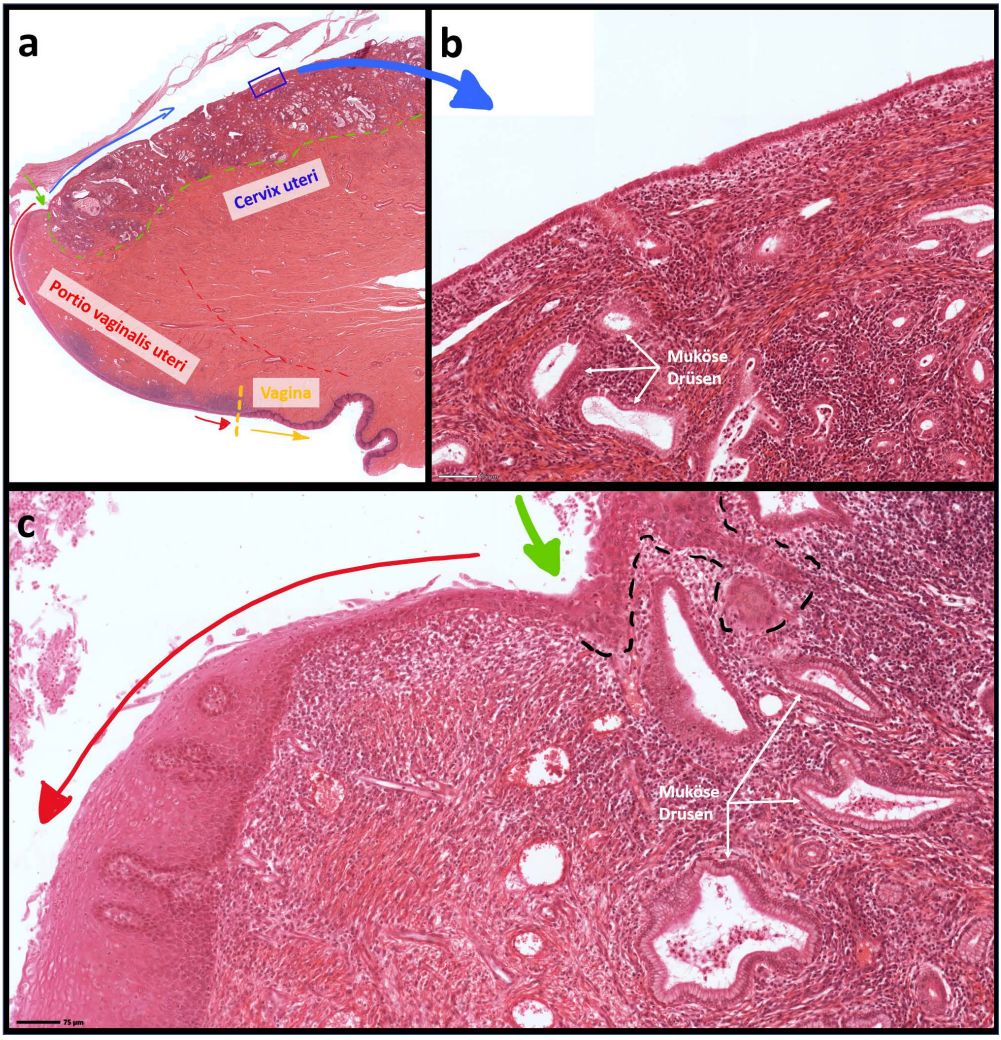

Abbildung 35.14: Das Epithel der Cervix uteri weist ein Oberflächenepithel und und kryptenartig/tubulär in die Tiefe reichende Zonen auf (**a**; grün umrandet und oberflächlich mit blauem Pfeil versehen). Eine Ausschnittsvergrößerung dieses Epithels (blauer Kasten) ist in **(b)** zu sehen. Sowohl das einschichtig hochprismatische Oberflächenepithel als auch die Drüsenanschnitte in der Tiefe weisen die typische Morphologie schleimproduzierender Zellen auf. Der grüne Pfeil in **(a)** und **(c)** weist auf den Epithelübergang von diesem einschichtigen Epithel zum mehrschichtigen Epithel der Portio vaginalis uteri (roter Pfeil) und dann der Vagina (gelb-orange Abgrenzung) hin. In der Ausschnittsvergrößerung in **(c)** wird deutlich, dass der Übergang der Epithelien nicht schlagartig erfolgt. Während in der Tiefe bereits muköse Drüsenendstücke zu sehen sind, ist das Oberflächenepithel rechts des grünen Pfeils noch atypisch und kaum klassifizierbar (Epithel durch schwarze Umrandung hervorgehoben). Das ist hier nicht ungewöhnlich. Solche Unruhezonen können sich bis tief in die Cervix uteri hinein erstrecken. Screenshots des Histologi@-Präparates 3-013-cervix-uteri-laengs-he.

und dem *Stratum parabasale*, in denen die Proliferation dominiert, findet dann im *Stratum intermedium* die Differenzierung statt, bevor die Zellen im *Stratum superficiale* als ausdifferenzierte Zellen apoptotisch zugrundegehen und abschilfern. Das vaginale Epithel, das im Bereich der Portio vaginalis beginnt und dann die gesamte Vagina auskleidet, weist als Besonderheit bei der Differenzierung der Zellen die Einlagerung beachtlicher Mengen an Glykogen auf. Die Einlagerung von Glykogen führt histologisch zu scheinbar leer wirkenden, ungefärbten Bereichen in Zellen des Epithels, die v. a. im Stratum intermedium auffallen. Der leere Aspekt wird durch die schlechte Färbbarkeit von Glykogen mit Farbstoffen und auch durch die unvollständige Herauslösung des Glykogens im Rahmen der histologischen Technik verursacht.
Die Vagina ist ein muskuläres Hohlorgan, das eine Tunica mucosa mit einer schmalen gefäßreichen Lamina propria, sowie eine – im Vergleich zum Uterus – dünne Tunica muscularis aufweist. Das Epithel ist mehrschichtig unverhorntes Plattenepithel und weist keine Drüsen auf. Die Befeuchtung der Oberfläche erfolgt durch Transsudation aus den Gefäßen der Lamina propria. Die Vagina steht in offener Verbindung mit der Außenwelt. Die Vagina ist darum besonders gefährdet, von pathogenen Keimen besiedelt und von Infektionen betroffen zu werden. Die Einlagerung von Glykogen in die Zellen des Oberflächenepithels dient einer basalen Barrierebildung gegen aufsteigende Infektionen. Hier besteht letztlich die Gefahr, dass solche Infektionen über den Uterus und die Tuba uterina bis in die freie Bauchhöhle gelangen können, wo sie große Verbreitungsmöglichkeiten haben und erheblichen Schaden anrichten können. Mit den abschilfernden Zellen des Stratum superficiale wird das Glykogen in die Vagina freigesetzt. Im Lumen wird es von Milchsäurebakterien (Döderlein-Stäbchen, Lactobacillus acidophilus) zu Milchsäure (Lactat) umgesetzt. Die Milchsäurebakterien werden praktisch symbiotisch durch das Epithel ernährt und der pH-Wert an der vaginalen Oberfläche wird durch die Milchsäure in den sauren Bereich abgesenkt (auf Werte ca. zwischen 4 und 5). Diese Mechanismen schützen die Vagina durch Verdrängung und Säurewirkung vor aufsteigenden pathogenen Organismen (Abb. 35.15). Beim Mann gibt es in der Fossa navicularis am Ende der Harnröhre ebenfalls ein analoges glykogenhaltiges mehrschichtiges unverhorntes Plattenepithel.
Zwar macht das Vaginalepithel keine morphologisch auffälligen Schwankungen der Morphologie im Zyklus durch, allerdings schwankt die epitheliale Proliferation und die Glykogenfreisetzung zyklusabhängig. Präovulatorisch bauen sich alle Schichten des Epithels zu voller Stärke auf. Peri- und postovulatorisch löst sich das Stratum superficiale zum Lumen hin ab. Dann werden die höchsten Glykogenkonzentrationen und die niedrigsten pH-Werte in der Vagina erreicht.

35.3 Konzeption, Implantation und Plazentation

35.3.1 Konzeption

Bei der Konzeption wird die kompaktierte DNA des reifen haploiden Spermiums in das Zytosol der reifen haploiden Eizelle eingebracht. Aus diesem Vorgang entsteht die diploide Zygote, der biologische Beginn eines neuen menschlichen Individuums. Die Konzeption findet während der Passage der Eizelle durch die Tuba uterina in den fimbriennahen Abschnitten der Tuba uterina statt. In die Tuba uterina tritt also das Ovulationsprodukt (die Eizelle und Hüllgebilde

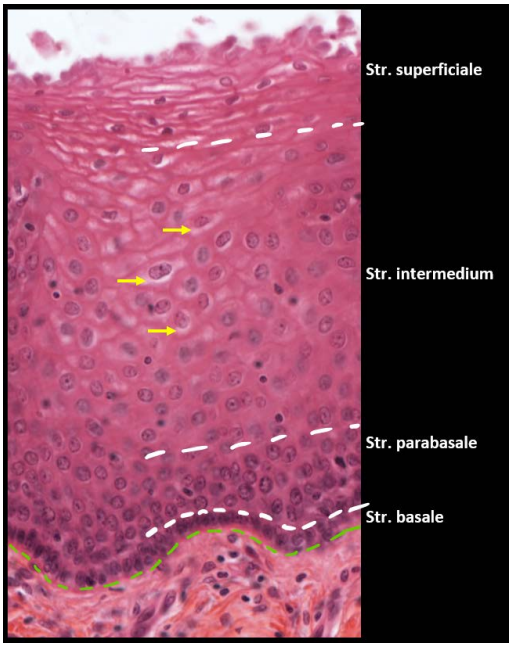

Abbildung 35.15: Die in der Exfoliativzytologie der Gynäko-Pathologie gebräuchliche Schichtengliederung ist hier in ein HE-Präparat des Vaginalepithels mithilfe weißer Linien eingezeichnet. Die gelben Pfeile weisen auf die zytoplasmatischen Aufhellungen hin, die durch Glykogeneinlagerung zustande kommen. Das Glykogen wird während der Differenzierung im Stratum intermedium produziert und schilfert dann im Stratum superficiale mit den untergehenden Zellen ins Lumen ab. Dort dient es der Ernährung von Bakterien, die durch seinen Abbau Milchsäure produzieren und den pH senken. Screenshot des Histologi@-Präparates 3-013-cervix-uteri-laengs-he.

wie z. B. die Zona pellucida) ein, aber in den Corpus uteri wird nach der Passage bereits die Blastozyste freigesetzt. Die Passage durch die Tuba uterina dauert ziemlich genau eine Woche. In dieser ersten postkonzeptionellen Woche teilt sich die Zygote mehrfach und erreicht über verschiedene Zwischenstadien (u. a. das Morula-Stadium) das Stadium der Blastozyste. Die Blastozyste ist bedeutsam, weil sie das Stadium ist, das sich in das maternale Endometrium einnistet und damit die Schwangerschaft tatsächlich entstehen lässt. Sie weist im Inneren einen flüssigkeitsgefüllten Hohlraum auf (daher *Blasto*zyste). Die äußere Wand dieses Hohlraums ist das erste Epithelgewebe des Menschen und wird als Trophoblast (gelegentlich auch als Chorion) bezeichnet. Der Trophoblast sorgt für die Implantation in das Endometrium, er bildet in der Blastozyste die äußere Umrandung und später in der Schwangerschaft die äußere Begrenzung des Embryos/Fetus zur Mutter hin. Er ist also von Beginn an die epitheliale feto-maternale Grenze und bleibt in dieser Position über die ganze Schwangerschaft hinweg. Er ist damit auch zuständig für die Ernährung (*Tropho*blast) des Embryos/Fetus. Das weitere Schicksal und die Funktionen des Trophoblasten sind engstens mit der Plazentation und der Plazenta selbst verbunden. Neben dem Trophoblasten findet sich in der Blastozyste an einer Seite der Zyste (embryonaler Pol) eine Ansammlung von zunächst morphologisch noch nicht unterscheidbaren Zellen, die man in ihrer Gesamtheit als Embryoblast bezeichnet. Aus diesen Zellen entstehen Embryo, Dottersack, Amnion und auch die bindegewebigen Komponenten der Plazenta; diese komplexen Differenzierungs- und Gestaltbildungsprozesse beginnen bereits periimplantativ. Während der Embryoblast durch

mäßige Massenzunahme bei gewaltigen Umgestaltungen (z. B. Gastrulation, Neurulation) und Differenzierungen in kurzer Zeit beeindruckt, steht beim Trophoblasten die Massenzunahme im Rahmen der frühen Phase der Plazentation im Vordergrund.

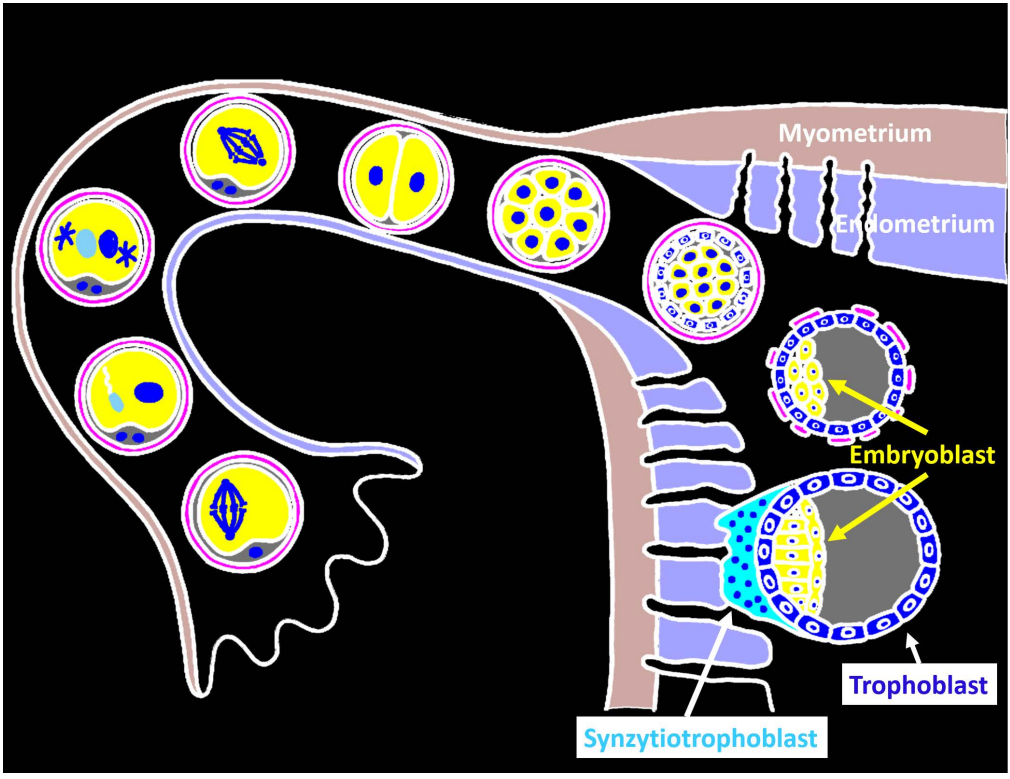

Abbildung 35.16: Nach der Konzeption in der Tuba uterina entwickelt sich die Zygote während der weiteren Wanderung durch die Tuba uterina zur Blastozyste weiter. Dieser Vorgang dauert bis zum 7. Tag nach der Konzeption. Sobald die Blastozyste das Cavum uteri erreicht, schlüpft sie aus der Zone pellucida (hatching). Die Blastozyste enthält zu diesem Zeitpunkt zwei Zelltypen: Embryoblast und Trophoblast. Der Trophoblast adhäriert am Uterusepithel. Die adhärierenden Zellen fusionieren zum Synzytiotrophoblasten, der die weitere invasive Verankerung des Embryos vorantreibt. Sein Wachstum wird durch kräftige Proliferation des darunterliegenden Trophoblasten angetrieben.

35.3.2 Implantation und Plazentation

Der letzte Schritt vor der Implantation der Blastozyste in die Uteruswand ist das sogenannte Hatching. Dabei befreit sich die Blastozyste von der Zona pellucida, die den Rezeptoren der Trophoblasten den direkten Kontakt mit den oberflächlichen Epithelzellen der Uterusschleimhaut verwehrt. Nach dem Hatching ist der Trophoblast imstande, an der Oberfläche des Uterusepithels Kontakt zu den dortigen apikalen Domänen der Epithelzellen des Uterus aufzunehmen. Im

Regelfall kommt es hier im Bereich des Corpus und Fundus uteri zunächst zu einer Adhäsion der Blastozyste an spezifische Rezeptoren des uterinen Epithels. Dies geschieht typischerweise so, dass der embryonale Pol mit dem Embryoblasten der Adhäsionsstelle direkt benachbart ist. Die Implantation erfolgt mit dem embryonalen Pol voran. Nach der Adhäsion beginnt beim Menschen ein weitgehend speziesspezifischer Implantationsvorgang.
Die Implantation beim Menschen ist interstitiell und invasiv, nicht superfiziell. Die daraus folgende Form der Plazentation ist eine sogenannte hämochoriale Plazentation. Durch die invasive Implantation werden das uterine Epithel und das darunterliegende maternale Bindegewebe vom Trophoblasten zerstört. Beim Menschen dient also das uterine Oberflächenepithel nur als Adhäsionsorgan, während die Implantation und die Plazentation in das endometriale Stroma hinein erfolgen. Im endometrialen Stroma am Implantationsort bauen sich die im Rahmen der nun rasch fortschreitenden Dezidualisierung viele der Stromazellen zu Deciduazellen um, die beim Menschen dann als stromales Nidationslager dienen. Die Interaktion zwischen Deciduazellen und Trophoblast ist ein wesentliches Regulativ der Implantation. Die Trophoblastoberfläche kommt im Rahmen der fortschreitenden Implantation in Kontakt mit Drüsensekreten uteriner Drüsen, deren Lumina sozusagen vom Trophoblasten aus dem Stroma heraus »angebohrt« werden. Später gelangt die Trophoblastoberfläche in direktem Kontakt zu strömendem maternalem Blut, was den Begriff hämochorial für diese Form der Plazentation erklärt. Bei praktisch allen Nutztieren (Rinder, Schafe, Schweine etc.) findet die Implantation nicht invasiv, sondern superfiziell statt: Der Trophoblast adheriert an das Uterusepithel, durchdringt dieses aber nicht. Uterusepithel und Trophoblast bleiben stets intakte Epithelverbände, die apikal auf apikal stehen. Das uterine Epithel ist hier nicht nur Adhäsionsorgan, sondern auch Nidationsorgan. Entsprechend gibt es auch keine ausgeprägten stromalen Anpassungen, wie die Decidualisierung. Solche Plazenten werden als epitheliochoriale Plazenten bezeichnet. Aus den enormen Speziesdifferenzen bei der Implantation und der nachfolgenden Plazentation ergeben sich auch erhebliche Unterschiede bei der Morphologie der Plazenten. Die meisten Strukturen, die hier für die menschliche Plazenta besprochen werden (Zottenbaum, Synzytiotrophoblast, extravillöser Trophoblast, Fibrinoid, Basalplatte etc.), sind bei vielen tierischen Plazenten gar nicht vorhanden. Stattdessen gibt es in tierischen Plazenten Strukturen, die beim Menschen gänzlich unbekannt sind (Spongiotrophoblast, Trophoblast Giant Cells, Labyrinth, bi-nukleäre Zellen etc.) Nur unter Mühe sind Analoga menschlicher plazentarer Strukturen im Tierreich zu identifizieren. Dies hat erhebliche Konsequenzen für z. B. Tiermodelle im Bereich der humanen Reproduktionsbiologie oder auch bei präklinischen Studien in der Pharmakologie, die sich auf die Schwangerschaft beziehen.

Cave: Plazentation weist große Speziesunterschiede auf

- Die menschliche Implantation und Plazentation erfolgt nach der Durchdringung des Uterusepithels und der invasiven Verankerung der Blastozyste im endometrialen Stroma. Die menschliche Plazentation ist hämochorial und villös (d. h. sie weist einen Zottenbaum auf).
- Bei den meisten Plazentatieren (auch den meisten großen Wild- und Nutztieren) durchdringt die Blastozyste das Uterusepithel nicht, sondern bleibt nur daran haften

(superfizielle Implantation und epitheliochoriale Plazentation).

- Bei Labornagern ist die Plazentation zwar auch hämochorial, aber die Plazenta weist keine Zotten auf, sondern eine labyrinthäre Verflechtung (labyrinthäre Plazenta).
- Die erheblichen Speziesdifferenzen sorgen dafür, dass ein direkter Vergleich mit dem Menschen sehr schwer, wenn nicht gar unmöglich ist. Es können bestenfalls generelle Analogien gezogen werden.
- Diese Unterschiede erzeugen ein grundsätzliches Problem bei Tierversuchen, die Probleme der menschlichen Schwangerschaft experimentell nachstellen wollen oder Behandlungsmöglichkeiten erproben wollen.

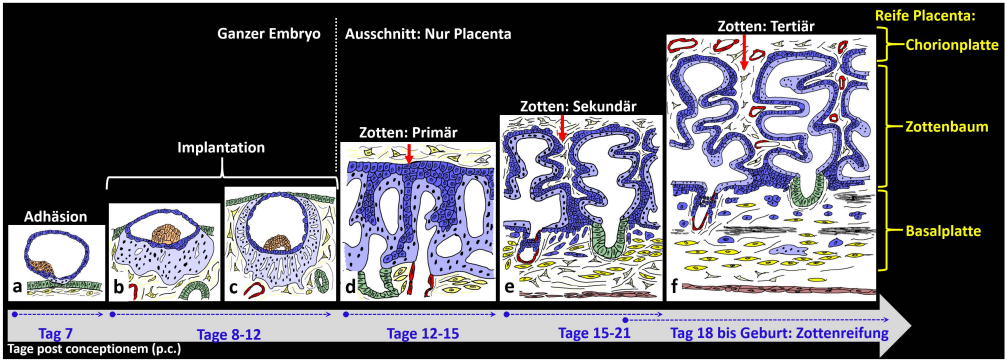

Abbildung 35.17: Die Plazentation leitet sich auch morphologisch direkt aus der Implantation her, die hier in **(a)** bis **(c)** wiedergegeben ist. Im Rahmen der Adhäsion der Blastozyste (a) fusionieren Trophoblast-Zellen (dunkelblau) miteinander und bilden ein Synzytium, den Synzytiotrophoblasten (hellblau), der im Rahmen der fortschreitenden Implantation **(b–c)** in Richtung maternales Gewebe vorgeschoben ist. Damit ist das zum mütterlichen Blut hin abgrenzende Gewebe der Plazenta bereits etabliert. Es ist der zweischichtige Trophoblast mit dem Synzytiotrophoblasten (hellblau) auf der apikalen Blutseite und dem darunter liegenden Zytotrophoblasten (dunkelblau). In dem vorgeschobenen Block des Synzytiotrophoblasten entstehen Spalträume, die Anschluss an uterine Drüsen und an Spiralarterien gewinnen. In den synzytialen Block schieben sich Trophoblastzellen zwischen den Spalträumen ein. So entsteht der intervillöse Raum als intratrophoblastischer Spaltraum; die ersten Zotten (primäre Zotten) bestehen nur aus Synzytiotrophoblast und Zytotrophoblast (**d**; primäre Zotten, roter Pfeil). Zu diesem Zeitpunkt hat sich embryonales Mesoderm (aus der Gastrulation hervorgegangen) bereits entlang der trophoblastären Basallamina ausgebreitet und eine Bindegewebslage (**d**; oberhalb des Trophoblastblocks) etabliert. Dieses Bindegewebe folgt den Trophoblastzellen auch in die Zotten, die dadurch zu sekundären Zotten (**e**; roter Pfeil: Zotten mit Bindegewebskern, aber ohne Gefäße) werden. In dem Bindegewebe bilden sich hämangiopoietische Herde, aus denen Blutgefäße hervorgehen und Stammzellen für die Hämatopiese gebildet werden. Sobald Blutgefäße im Zottenstroma liegen, handelt es sich um tertiäre Zotten (**f**; Stroma mit Gefäßen, roter Pfeil). Innerhalb der ersten vier Wochen nach Konzeption ist der Grundbau der Plazenta bereits etabliert (gelbe Beschriftungen). Ab hier erfolgt Wachstum vor allem auf Basis der bereits etablierten Struktur und ausschließlich auf Basis der dann vorliegenden tertiären Zotten.

35.3.3 Reife menschliche Plazenta

Funktionen der menschlichen Plazenta

Kern der Plazentafunktion sind *Transportvorgänge* zwischen mütterlichem und fetalem Blut. Im Vordergrund stehen dabei sowohl die Atemgase, aber auch der Transport metabolischer Ernährungsbestandteile wie Glucose, Aminosäuren, Fettsäuren etc. Transportvorgänge gibt es in beiderlei Richung, denn der Fetus entsorgt über die Plazenta auch Stoffwechselendprodukte in die maternale Zirkulation. Verwendet werden die verschiedensten Transportmechanismen, also

z. B. Diffusion (Atemgase), direkter oder indirekter aktiver Transport (Glucose, Aminosäuren), Transzytose (Antikörper). In der Plazenta werden folglich Funktionen wahrgenommen, die nach der Geburt ganz verschiedenen Organen zugeordnet werden können. Die äußere Atmung ist postnatal der Lunge zugeordnet, die Ausscheidung von Stoffwechselendprodukten der Niere, die Aufnahme von metabolischen Nährstoffen dem Darm etc. All diese Funktionen sind für den Fetus ganz oder teilweise in der Plazenta lokalisiert. Die Plazenta muss alle diese komplexen Leistungen erbringen, während sie sich selbst während der gesamten Schwangerschaft rasch strukturell weiterentwickelt. Sie ist damit auch das Organ, das den postnatalen Organen den Raum und die Zeit verschafft, sich ohne Funktionsdruck in utero zu entwickeln. Selbst ist sie aber der Doppelbelastung eigener Entwicklung und voller Funktionalität ausgesetzt. Die Plazenta ist auch ein klassisches *endokrines Organ*, das mit seinen Hormonen wesentlich zur Erhaltung und Unterstützung der Schwangerschaft beiträgt, aber auch die nachfolgende Phase der Laktation vorbereitet. Zu den Hormonen der Plazenta gehören das humane Chorion-Gonadotropin (hCG), Östrogen und Progesteron. hCG wird während der Schwangerschaft schon sehr früh gebildet, weil es als LH-Mimetikum den Gelbkörper persistieren lassen muss und damit die Regelblutung unterdrückt. Aber der achten bis zehnten Woche wird auch Progesteron (damit auch sein Vorläufer Östrogen) in ausreichenden Mengen gebildet, um den Erhalt der Schwangerschaft unabhängig vom Gelbkörper zu sichern. In der Plazenta kommen maternales Blut und Abwehrzellen mit kindlichen Zellen in direkten Kontakt. Sie ist darum auch ein immunologisches Paradoxon, das bis heute nicht wirklich verstanden werden konnte. Frauen können ohne Probleme Kinder bekommen, mit denen sie später im Leben keine Organe austauschen (spenden oder empfangen) können, weil die Haplotypen (d. h. der Polymorphismus der MHC-Gene) zu verschieden für Transplantationen sind. Wie das Immunsystem hier ein Fenster für solche ausgeprägte Toleranz schafft, ist nicht bekannt, aber medizinisch natürlich von großem Interesse. Die Immunologie der Schwangerschaft zielt wesentlich auf diesen Toleranzaspekt ab und ist ein eigenes Forschungsgebiet.

Gestalt der menschlichen Plazenta

Die Plazenta ist eine diskoide Scheibe von ca. 15–18 cm Durchmesser und einem Gewicht von um die 500 g. Sie ist damit eines der großen parenchymatösen Organe des Menschen. Ihre Gestalt weist im Normbereich und ohne Pathologie bereits eine große Gestaltvariabilität auf. So gibt es beim Menschen z. B. auch die Plazenta bidiscoidalis, bei der zwei Plazentascheiben statt einer existieren. Auch die Insertion der Nabelschnur ist keineswegs immer mittig, sondern kann am Plazentarand erfolgen (Insertio marginalis) oder sogar in den Eihäuten (Insertio velamentosa). Solche Gestaltvariationen sind zwar auffällig, aber keineswegs bereits per se als pathologisch zu betrachten. Die Plazenta kann in die Chorionplatte, den Zottenbaum und die Basalplatte unterteilt werden. Der volumenmäßig größte Anteil ist der Bereich des Zottenbaums, die eigentliche Austauschzone.

Chorionplatte: Sie grenzt an den Fruchtwasserraum und besteht zum einen aus dem Amnion (bestehend aus Amnionepithel und Amnionbindegewebe), das sich locker auf das Chorionbindegewebe auflagert.

Zottenbaum und intervillöser Raum: Vom Chorionbindegewebe aus entspringen große

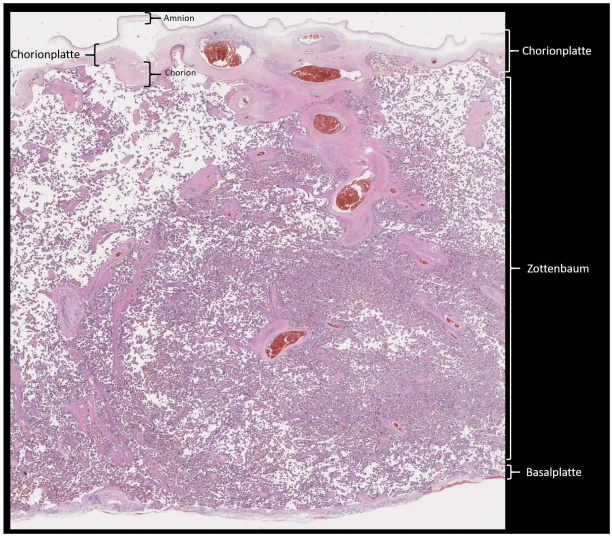

Abbildung 35.18: Im Gesamtquerschnitt der reifen menschlichen Plazenta ist die zum Feten hin liegende Struktur die Chorionplatte. Diese besteht zum einen aus dem Chorionbindegewebe mit dem darunter liegenden Trophoblast- oder Fibrinoidüberzug, zum anderen aus dem lose aufgelagerten Amnion. Das Amnionepithel begrenzt die Fruchtblase und ist Bestandteil der Eihäute. Der größte Anteil der Plazenta ist der Bereich, in dem sich der Zottenbaum von großkalibrigen Zotten (Stammzotten) hin zu kleinkalibrigen und kapillarreichen Zotten immer stärker verzweigt. Auf der basalen Seite der Plazenta ist der kleine Teil der Druchdringungszone zu sehen, der mit der Plazenta geboren wurde. Er wird als Basalplatte bezeichnet.

Stammzotten in die Tiefe der Plazenta und verzweigen sich dort im Zottenbaum, der Verzweigungen verschiedenen Kalibers bis hin zu kleinen kapillarreichen terminalen Zotten aufweist. Vor allem diese kleinen Zotten sind es, an denen die Transportvorgänge zwischen Mutter und Kind stattfinden.

Basalplatte: Die Basalplatte entsteht in der endometrialen Durchdringungszone, deren Ursprung schon bei der interstitiellen Invasion der Blastozyste gelegt wurde. In dieser Region verändern sich endometriale Stromazellen zu den Deciduazellen. Neben den Deciduazellen kommen auch große basophile, einzeln in Fibrinoid eingebettete Trophoblastzellen vor (in der Basalplatte manchmal auch als X-Zellen bezeichnet). Die Basalplatte ist also das einzige wirklich überindividuelle Mischgewebe des menschlichen Körpers.

Mikroskopische Anatomie der verschiedenen Anteile der Plazenta

Chorionplatte:

Amnionepithel und Amnionbindegewebe sind Teil der Eihäute und haben sich sekundär auf die Oberseite der Plazenta und das dort liegende Chorionbindegewebe aufgelagert. Der Spalt zwischen Amion- und Chorionbindegewebe bleibt dabei bis zur Geburt recht lose. Daher kann sich das Amnion insgesamt auch bei der histologischen Prozessierung leicht ablösen (Abb. 35.18). Das Bindegewebe des Chorions entstammt dem extraembryonalen Mesoderm, das kurz vor der Bildung der sekundären Zotten die Plazentaanlage zum Embryo hin überlagert (Abb. 35.17). Im Bereich der Chorionplatte gewinnen die intraplazentar – lokal – entstehenden Gefäße Anschluss an die Vorläufer der Nabelschnur und sorgen letztlich für ein durchgehendes feto-plazentares Kreislaufsystem. In der reifen Plazenta ist dieser Bereich lockeres Bindegewebe, ggf. mit Anschnitten großer chorialer Gefäße, den Ästen der Nabelschnurgefäße. Zum intervillösen Raum hin

ist die Chorionplatte in frühen Phasen der plazentaren Entwicklung mit einem zweischichtigen Trophoblasten abgegrenzt. Zum Bindegewebe hin liegen Einzelzellen, die als Zytotrophoblasten bezeichnet werden; zum mütterlichen Blutraum hin liegt der Synzytiotrophoblast, die apikale Lage des Trophoblast-Epithels. Mit Fortschreiten der Schwangerschaft kommt es an dieser Stelle zu konfluierenden Defekten des Trophoblasten, die durch Fibrinoid gedeckt werden. Zum Zeitpunkt der Geburt sind die Chorionplatte und auch die direkt aus ihr entspringenden großen Stammzotten fast vollständig durch Fibrinoid zum intervillösen Raum hin abgegrenzt.

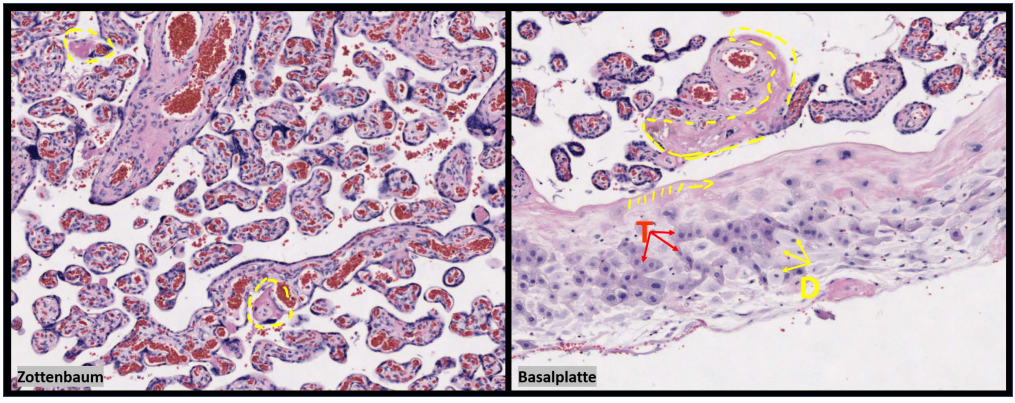

Abbildung 35.19: Bei höherer Vergrößerung als in Abb. 35.18 zeigen sich die Zottenanschnitte im intervillösen Raum, der der maternale Blutraum ist. Die Zottendurchmesser variieren stark, je nach der Position der jeweiligen Zotte im Zottenbaum. In beiden Teilabbildungen sind Fibrinoide durch gelbe Umkreisung oder Schraffierung hervorgehoben. Innerhalb der Zotten sind vielfach noch blutgefüllte Gefäße zu sehen, die zum fetalen Kreislauf gehören. Die Basalplatte besteht zum intervillösen Raum hin aus einer Lage Fibrinoid (gelb schraffiert), an die sich eine Mischung von großen Zellen anschließt. Die mit D gekennzeichneten eher chromophoben Zellen sind mütterliche Deciduazellen, die mit T gekennzeichneten und recht basophilen Zellen sind invasiv in das mütterliche Gewebe eingedrungene Trophoblastzellen. Die Basalplatte ist also der sehr seltene Fall eines Mischgewebes aus zwei Organismen. Nur dieser schmale Streifen der feto-maternalen Druchdringungszone verlässt mit der Plazenta den Uterus. Der im Uterus noch befindliche Rest geht mit den Lochien, den nachgeburtlichen Ausflüssen, ab.

Zottenbaum, intervillöser Raum und Plazentaschranke:

Mit Ausnahme der großen Stammzotten ist der Zottenbaum mit seinen weiter peripher liegenden kleineren Verzweigungen weitgehend von Trophoblast-Epithel überzogen. In der Frühschwangerschaft ist der basal liegende Zytotrophoblast eine tatsächlich weitgehend geschlossene Zellschicht, der Synzytiotrophoblast liegt apikal in Richtung mütterlicher Blutraum auf. Das proliferative Kompartment des Trophoblasten ist der Zytotrophoblast. Nach den asymmetrischen Teilungen von Zytotrophoblastzellen fusionieren Tochterzellen in das Synzytium ein und stellen dadurch die Integrität der epithelialen Barriere sicher. Der Trophoblast kann immunhistochemisch durch verschiedene Marker identifiziert werden; ein sehr zuverlässiger ist Cytokeratin, das in der Plazenta nur im Trophoblasten (Zytotrophoblast und Synzytiotrophoblast) exprimiert wird. Im Gegensatz dazu sind die stromalen Elemente der Plazenta alle Vimentin-positiv. Der Nachweis dieser beiden Intermediärfilamente kann also zur Markierung dieser Komponenten genutzt

werden (Abb. 35.20).

Der Synzytiotrophoblast bekommt nicht nur ständig Nachschub aus dem Zytotrophoblast, sondern altert parallel auch kontinuierlich. Seine Zellkerne haben nach der Fusion aus dem Zytotrophoblasten nur eine begrenzte Funktionsspanne, werden während ihres Aufenthaltes im Synzytium kleiner und verfügen über ein zunehmend verdichtetes Chromatin. Diese Vorgänge weisen Ähnlichkeiten zur Apoptose auf, allerdings ist strittig, ob es sich wirklich um eine Apoptose handelt. In jedem Fall schleust das Synzytium während der ganzen Schwangerschaft gealterte Zellkerne und Organellen in den mütterlichen Kreislauf, d. h. in den angrenzenden intervillösen Raum, aus. Die Mengen an Material, die hier pro Tag in das mütterliche Blut abgegeben werden, können gegen Ende der Schwangerschaft die Größenordnung von mehreren Gramm pro Tag erreichen. Die Masse dieses Materials gelangt in Kapillaren der Lunge, wo es von Makrophagen aufgenommen und entsorgt werden kann.

Die Geschlossenheit der Lage der basalen Zytotrophoblasten an der Zottenoberfläche nimmt mit Fortschreiten der Schwangerschaft ab, sodass zum Grburtstermin oft weite Flächen des Zottenbaums nur noch von Synzytiotrophoblast, aber nicht mehr von Zytotrophoblast bedeckt sind. In der frühen menschlichen Schwangerschaft gibt es daher ein klar zweischichtiges Epithel auf den Zotten, in der Spätphase ist es weitgehend einschichtig. Hier wird auch von einem Übergang der ursprünglich hämo**di**chorialen Trophblastdecken (zweischichtiger Trophoblast) in eine hämo**mono**choriale Trophoblastdecke (einschichtiger Trophoblast) gesprochen. Durch diesen Vorgang wird die Plazentaschranke an der Oberfläche der Zotten in der Spätschwangerschaft etwas dünner, wodurch die die diffusiven Transporte sicherlich zumindest erleichtert werden.

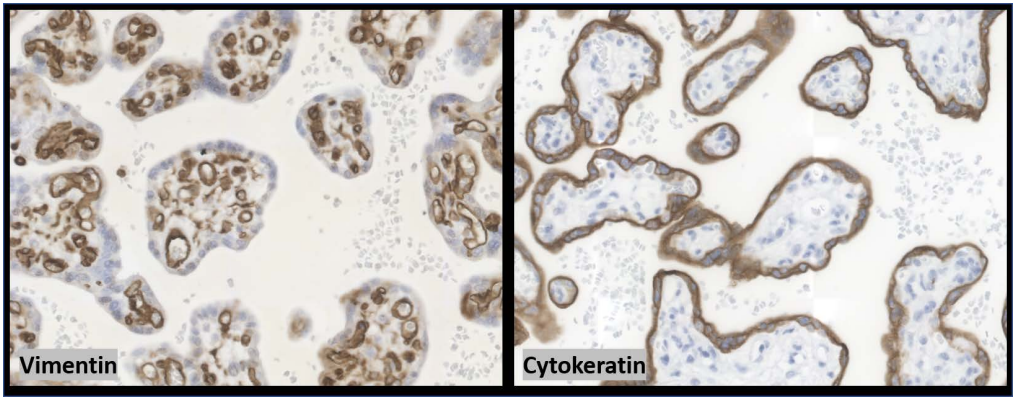

Abbildung 35.20: In diesen vergleichbaren Ausschnitten des Zottenbaums wurden die Stromakerne der Zotten durch Vimentin-Nachweis detektiert. Vimentin ist in allen bindegewebigen Zellen, der glatten Muskulatur und im Endothel vorhanden. Der Trophoblast enthält kein Vimentin, dafür aber Cytokeratin. Dabei tritt der zum intervillösen Raum hin trennende Trophoblast vor dem Hintergrund der Cytokeratin-negativen Stromakerne der Zotten deutlich hervor. Screenshots der Histologi@-Präparate und 1-009-plazenta-ihc-zytokeratin.

Basalplatte:
Die Basalplatte ist in utero eine feto-maternale Gewebedurchmischungszone, die vom Ort her der Lage des früheren endometrialen Stromas unterhalb der Plazentascheibe entspricht. Hier ist der Trophoblast während der Implantationsphase aggressiv und invasiv vorgedrungen und hat sich zwischen die endometrialen Bindegewebszellen gedrängt, die sich parallel zu diesem Vorgang in Deciduazellen umwandeln. Die Deciduazellen sind zwar Abkömmlinge endometrialer Fibroblasten, sind aber in ihrer voll differenzierten Form sehr große, zytoplasmareiche und spindelförmig-längliche Zellen ohne die fibroblasten-typischen Verzweigungen. Darüber hinaus entwickeln sie eine Basallamina, die sie ganz umgibt und vom umgebenden Gewebe abgrenzt. Die Decidua ist das Gewebe, in das hinein die Invasion des Trophoblasten erfolgt; es ist in gewisser Weise das Wirtsgewebe der Trophoblastinvasion. Im Normalfall (Pathologie dazu: Placenta accreta (hyperinvasive Plazenta)) dringt der Trophoblast nur bis in die Decidua vor und verschont das Myometrium mit seiner Invasion. Unter der Geburt wird schon ein erheblicher Teil dieser Durchmischungs- und auch Lösungszone mit der Plazenta als Basalplatte ausgestoßen. Die verbliebenen Anteil der Decidua und der Trophoblastzellen verlassen den Uterus mit den nachgeburtlichen Ausflüssen. Zum intervillösen Raum hin wird die Basalplatte meist von einer Lage Fibrinoid abgegrenzt. Trophoblastzellen (große, basophile Einzelzellen, oft auch als extravillöser Trophoblast bezeichnet) liegen in der Basalplatte direkt neben den maternalen Deciduazellen (Abb. 35.19). Dazu können sich hier Anschnitte von Spiralarterien und auch Venen finden. Immer wieder werden in der Basalplatte der reifen Plazenta bindegewebige Zottenkerne sichtbar, die in Fibrinoid eingemauert sind. Diese Zottenkerne gehören zu den Haftzotten, die in die Durchmischungszone eintauchen und den Zottenbaum an der Basalplatte verankern.
In der Basalplatte gibt es leistenförmige Vorwölbungen in den intervillösen Raum, die im Wesentlichen extravillöse Trophoblastzellen und Fibrinoid enthalten. Diese werden als Plazentasepten bezeichnet und unterteilen den intervillösen Raum in Untereinheiten, die als Kotyledonen bezeichnet werden und nur von der Basalseite der Plazenta aus sichtbar werden. Jedes Kotyledon wird von einem Satz Spiralarterien erreicht und perfundiert und bildet strömungsphysiologisch eine Einheit. Der venöse Abfluss erfolgt in Venen, die sich in der Basalplatte öffnen, aber häufig in den Septen beginnen. Große Venen gibt es auch am Rand der Plazentascheibe, an ihrem Übergang zu den glatten Eihäuten, dem Chorion laeve.

Fibrinoid:
Das Fibrinoid ist eine in HE hyalin eosinophil färbende Substanz, die in der klassischen Histologie oft noch je nach Ort des Vorkommens mit Eigennamen (Rohr-Fibrinoid, Nitabuch-Fibrinoid etc.) bezeichnet wurde. Es tritt in der Basalplatte und den Septen auf und kommt in der reifen Plazenta als Defektdeckung an der Oberfläche aller Zotten genau da vor, wo der Trophoblast zugrunde gegangen ist (Abb. 35.19). Solche Defektzonen nehmen in der Spätschwangerschaft rasch an Umfang zu. Moderner ist die Unterscheidung des Fibrinoids nach Herkunft der Fibrinoidsubstanz. Hier redet man von Matrix-Typ Fibrinoid, wenn im Fibrinoid einzelne große Trophoblastzellen eingestreut sind und in der Immunhistochemie in der Umgebung dieser Zellen Kollagen Typ IV und Laminin, auch Fibronectin nachgewiesen werden kann. Matrix-Typ Fibrinoid ist eine echte

extrazelluläre Matrix mit Komponenten, die sonst in Basallaminae vorkommen. Sie ordnen sich hier aber nicht zur Basalmembran, sondern werden von den Zellen ungeordnet, d. h. ungerichtet, sezerniert und verschmelzen zu Klumpen dieser Moleküle. Matrix-Typ Fibrinoid ist also eine atypisch konfigurierte epitheliale Matrix. Matrix-Typ Fibrinoid kommt in der Basalplatte und den Septen vor – in der Umgebung der dort liegenden extravillösen Trophoblastzellen. Fibrin-Typ Fibrinoid entsteht als Gerinnungsprodukt aus dem maternalen Blut. Dieser Fibrinoid-Typ dient der Defektdeckung an allen Stellen, an denen extrazelluläre Matrix in Kontakt mit dem mütterlichen Blut kommt. Das sind zum einen trophoblastäre Defekte an allen Zottenoberflächen; hier kommt die Basalmembran der Zotten mit dem Blut in Kontakt und befördert die Gerinnung. Es sind aber auch die Oberflächen des Matrix-Typ Fibrinoid, und zwar überall dort, wo diese Oberflächen in Kontakt mit Blut kommen. Fibrinoid ist also, was die Septen und die Basalplatte angeht, ein echtes Bauelement der Plazenta (Matrix-Typ Fibrinoid). Auf der anderen Seite gibt es eine Komponente, die eine passagere Oberflächenversiegelung zum Blut hin bewirken kann, und zwar an Stellen mit beschädigtem Trophoblasten (Fibrin-Typ Fibrinoid).

35.4 Männliche Geschlechtsorgane

Lernziele: Männliche Geschlechtsorgane

- Aufbau des Hodens (Tunica albuginea, Septen, Hodenkanälchen, Mediastinum, Rete testis, interstitielle Zellen),
- Abfolge und Identifikation der verschiedenen Stadien der Spermatogenese, Beziehungen zu den Stadien der Meiose, Spermiogenese,
- Struktur und Funktion der Sertolizellen
- Blut-Hoden-Schranke
- Struktur und Funktion der Leydig Zellen
- Rolle von Temperatur, HVL-Hormonen und testikulären Hormonen für die Spermatogenese
- Struktur und Funktion des Nebenhodens
- DD: Ductuli efferentes, Ductus epididymidis
- Einfluß des pH auf die Spermienmotilität
- Samenstrang, Ductus deferens und Hodenhüllen, Descensus testis
- Struktur und Funktion von Bläschendrüse, Prostata, bulbourethrale Drüsen (Vergleich der Sekrete und wo diese dem Ejakulat beigefügt werden)
- Sperma: Menge und Zusammensetzung des Ejakulats; Spermienzahl und Befruchtungsfähigkeit (Normospermie, Oligozoospermie, Azoospermie)
- Bau des Penis, Schwellkörper. Wo liegt die Urethra?
- Blutversorgung der Schwellkörper, Mechanismus der Erektion

Kurspräparate zu Männliche Geschlechtsorgane:

1. Hoden, Tubuli und Rete testis, Ductus epididymidis, Primat, HE (2-082-hoden-rhesusaffe-he), und AZAN (2-083-hoden-rhesusaffe-azan), sowie besonders zu den Ductuli efferentes auch Hoden HE (3-015-hoden-he)
2. Hoden, Ratte, Semidünnschnitt, Toluidinblau-Safranin (3-009-hoden-ratte-toluidinblau-safranin)

3. Funiculus spermaticus, HE (3-010-funiculus-spermaticus-he)
4. Prostata, Primat, HE (2-060-prostata-pavian-he) und AZAN (2-061-prostata-pavian-azan)
5. Glandula vesiculosa, HE (0-glandula-vesiculosa-he)
6. Penis, HE, auch Urethra masculina (3-011-penis-he)

Der Hoden ist die männliche Gonade und damit das zentrale Thema der mikroskopischen Anatomie der männlichen Geschlechtsorgane. Hier laufen die komplexen Prozesse der Spermatogenese und Spermiogenese ab. Daneben gibt es die ableitenden Samenwege und spezielle Drüsen, die wichtige Komponenten zum Ejakulat beisteuern (Übersicht Abb. 35.21).

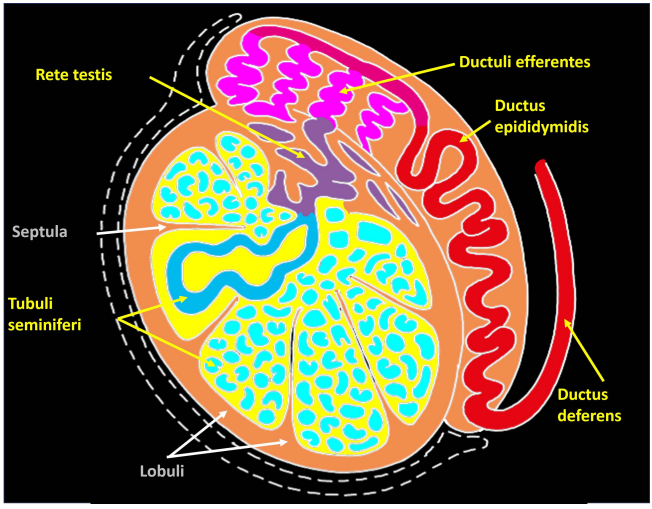

Abbildung 35.21: Der Hoden wird von Tunica albuginea umgeben, von der aus die Septula testis entspringen und das Hodenparenchym in Lobuli einteilen. In den Lobuli sind die Tubuli seminiferi untergebracht, und zwar als Röhren, deren beide Enden in das Rete testis münden. Von dort aus wanden die Spermien über die Ductuli efferentes (im Kopf des Nebenhodens) zum Ductus epididymidis. Dieser beginnt im Kopf des Nebenhoden und verläuft stark geknäuelt durch den Schwanz des Nebenhodens. Der letzte Abschnitt der ableitenden Samenwege ist der Ductus deferens.

35.4.1 Hoden

Ähnlich wie das Ovar ist der Hoden ein ovoides Organ, das von einer Tunica albuginea umgeben ist. Im Unterschied zum Ovar ist die Tunica albuginea des Hodens allerdings aus straffem, sehr faserreichem Bindegewebe aufgebaut. Die Tunica grenzt außen an seröse Höhlen, die als Tunica vaginalis testis bezeichnet werden. Es handelt sich hier um Verschleppungen parietalen Peritoneums aus dem Bauchraum in das Scrotum. Dies geschieht infolge des Deszensus des Hodens. Der Hoden deszendiert von der retroperitonealen Urogenitalleiste nach anterocaudal und trifft dabei zunächst auf Peritoneum parietale der hinteren Bauchhöhle, dann später auf Peritoneum parietale der vorderen Wand der Bauchhöhle. Abschnitte beider parietaler Abschnitte des Peritoneums werden mit dem Hoden mitgenommen und verschmelzen dabei zu einer eigenen kleinen serösen Höhle. Diese umgibt den Hoden im Scrotum; ihr Ursprung aus dem parietalen Blatt bedeutet, dass auch sensible Innervation des parietalen Peritoneums mitgenommen wird. Dies führt zu der starken Schmerzempfindlichkeit des Hodens.

Nach innen entspringen aus der Tunica albuginea kleine bindegewebige Septen (Septula testis),

die den Hoden in Lobuli unterteilen. Innerhalb des Hodens existieren zwei verschiedene Typen von Gang- bzw. Hohlraumsystemen:

- Die Tubuli seminiferi contorti, die den Raum zwischen den Septulae testis aufüllen. Die Tubuli seminiferi sind schlaufenförmig angeordnet, sodass beide Enden zum Rete testis drainieren.
- Das Rete testis ist ein Netzwerk von epithelüberzogenen Spalträumen in der direkten Nachbarschaft des Kopfs des Nebenhodens. Über das Rete testis gelangen die Spermien in die Ductuli efferentes des Nebenhodenkopfes, der Beginn der ableitenden Samenwege im Nebenhoden.

Wichtige Gewebekomponenten des Hodens

- Serosaepithel
- Tunica albuginea und Septula testis: straffes kollagenreiches (weißes) Bindegewebe
- Tubuli seminiferi als Ort der Spermatogenese und Spermiogenese
- Rete testis als Bindeglied zwischen Tubuli seminiferi des Hodens und Ductuli efferentes des Nebenhodens
- lockeres peritubuläres Bindegewebe mit Retikulin; hier sind auch die Leydig-Zellen eingestreut
- Tubuluswand mit den dort vorkommenden Myofibroblasten

35.4.2 Wichtigste somatische Zelltypen des Hodens

Sertoli-Zellen

Die Tubuli seminiferi sind von einem Epithel ausgekleidet, das gleichzeitig das männliche Keimepithel ist. Die Epithelzellen der Tubuli seminiferi werden als Sertoli-Zellen bezeichnet und sind in ihrer Funktion analog zum Follikelepithel im Ovar zu verstehen. Es handelt sich um ein – im Prinzip – einschichtig hochprismatisches Epithel. Es ist als solches schwer zu erkennen und zu interpretieren, weil verschiedene Stadien der Spermatogenese und der Spermiogenese zwischen die Sertoli-Zellen eingebettet sind. Trotzdem gibt es als typisches Merkmal von Epithelien komplette Schlussleistennetze, die die einzelnen Sertoli-Zellen miteinander verknüpfen. Diese tight junctions sind auch ein wichtiger Teil der Blut-Hoden-Barriere; auch das geschlossene Endothel der Kapillaren des Hodens trägt zur Blut-Hoden-Schranke bei. Allerdings sind die epithelialen Schlussleistennetze nicht an der luminalen Spitze der Sertoli-Zellen zu finden, sondern im unteren Drittel der Zellleiber. Damit gehören sehr große Domänen der epithelialen Plasmamembran zur apikalen Domäne. Die Sertoli-Zellen zeigen starke Verzweigungen und auch Einstülpungen, in die die Zellen der Spermatogenese eingelagert sind. Ein Teil der Zellen der Spermatogenese liegt unterhalb der tight junctions, vor allem die Stammzellen (Spermatogonien); die meisten Zellen der männlichen Keimreihe liegen aber auf der apikalen Seite der epithelialen Barriere. Es findet also im Rahmen der frühen Stadien der Spermatogenese ein Wechsel der Keimzellreifung von der basolateralen Seite der Sertoli-Zellen auf die große apikale Domäne statt. Dies erfolgt durch passagere und punktgenaue Lockerung der Zelljunktionen für diesen Übertritt.

Ganz ähnlich wie das Follikelepithel erfüllen die Sertoli-Zellen die Funktion der Ernährung und des Erhalts der Zellen der Spermatogenese. Sie nehmen dafür auch Testosteron auf, das mithilfe des Androgen-bindenden Proteins (ABP) durch die Sertoli-Zellen transportiert und ins apikale Kompartment oberhalb der Zellen transportiert wird. Die Sertoli-Zellen sind nicht nur Ammenzellen der Spermatogenese, sie sorgen auch dafür, dass fehlentwickelte Spermatozyten erkannt, aufgenommen und im endo-lysosomalen System vernichtet werden.
Die Sertoli-Zellen haben Rezeptoren für FSH und werden über FSH von der Hypophyse aus aktiviert und gesteuert. Umgekehrt sezernieren die Sertoli-Zellen Inhibin, das negativ in den Hypothalamus und zur Hypophyse rückkoppelt.
Eine weitere wichtige endokrine Funktion der Sertoli-Zellen ist die Bindung von Testosteron an das Androgen-bindende Protein (ABP). Daran gebundenes Testosteron gelangt mit dem ABP in das apikale Kompartiment des Tubulusepithels und auch in die ableitenden Samenwege. Dort ist es wichtig für die funktionelle Integrität der Epithelien der ableitenden Samenwege.
Sertoli-Zellen sind postmitotisch und können nicht ersetzt werden. Es gibt postnatal keine Stammzellreserven mehr für die Sertoli-Zellen. Wenn Sertoli-Zellen verloren gehen, geht an den betreffenden Zellen in den Tubuli seminiferi auch die Spermatogenese irreversibel zugrunde.

Sertoli-Zelle – eine Zusammenfassung

- Aufbau der Blut-Hoden-Schranke
- Ernährung der Spermatozyten I und II
- Testosterontransport
- Sekretion
- Phagozytose
- FSH-Bindung und Inhibinbildung
- übrigens: Sertoli-Zellen sind postmitotisch

Leydig-Zellen

Die Leydig-Zellen liegen einzeln oder in Gruppen eingestreut im kapillarreichen peritubulären Bindegewebe. Sie sind Abkömmlinge des Bindegewebes der Gonadenanlage, analog zu den Theka-Zellen des Ovars. Sie verfügen über LH-Rezeptoren und werden durch LH aus der Hypophyse gesteuert. Die negative Rückkopplung an die Hypothalamus-Hypophysen-Achse erfolgt über das Testosteron selbst.
Histologisch haben sie den typischen Aspekt Steroidhormon-produzierender Zellen. Sie sind relativ groß, haben ein eosinophiles Zytoplasma und einen großen, typischerweise fast ideal runden Zellkern. In dieser Hinsicht unterscheiden sie sich nicht von den Steroidhormon-produzierenden Zellen der Nebennierenrinde oder des Corpus luteum. Zytologisch weisen sie ein großes glattes endoplasmatisches Retikulum auf, an dem die Steroidhormonsynthese stattfindet. Der hohe Energiebedarf wird durch eine hohe Dichte an Mitochondrien gedeckt, die vom Tubulus-Typ sind. Auch diese Merkmale teilen die Leydig-Zellen mit anderen Steroidhormon-produzierenden Zellen. Wegen ihrer Größe und der fehlenden Zellausläufer sind sie mit den normalen Fibroblasten des peritubulären Bindegewebes nicht zu verwechseln.

Peritubuläre Myofibroblasten

In der Wand der Tubuli seminiferi befinden sich kontraktile Fibroblasten, die als eine Zwischenform zwischen Fibroblasten und glatten Muskelzellen betrachtet werden und als Myofibroblasten bezeichnet werden. Sie können durch ihre Kontraktionen den Inhalt der Tubuli seminiferi in Richtung Rete testis vorantreiben und helfen dabei, einen langsamen und kontinuierlichen Strom spermienhaltiger Flüssigkeit zu erzeugen. Mit diesem Strom werden die reifen Spermien dann über das Rete testis in die Ductuli efferentes und den Ductus epididymidis weiter vorangebracht.

35.4.3 Tubuli seminiferi und Keimzellreifung

Der Prozess der Keimzellreifung im Hoden kann in die Teilprozesse der Spermatogenese und der Spermiogenese unterteilt werden (s. Kombination von Schema und Histologie in Abb. 35.22 sowie Abb. 35.23). Die Spermatogenese ist der wichtigste Abschnitt, denn sie umfasst die Reifeteilung. Die Spermatogenese beginnt mit den Tochterzellen der Spermatogonien und endet mit der Spermatide. Die Spermatide ist bereits eine haploide Keimzelle und von kleiner lymphozytenähnlicher Gestalt. Sie wird – kaum, dass sie entstanden ist – direkt morphologisch in das Spermium umgebaut, das keinerlei Ähnlichkeit mit einem Lymphozyten hat. Dieser zweite Teilprozess ist rein morphologisch-biochemischer Natur und umfasst keine Reifeteilungen mehr. Sein Endprodukt ist das Spermium.

Spermatogonien und Spermatogenese:

Die Spermatogonien sind die Stammzellen der Spermatogenese und liegen direkt der tubulären Basalmembran der Tubuli seminiferi auf. Es sind kleine rundliche Zellen mit wenig Zytoplasma. Sie liegen im basalen Kompartiment des Tubulusepithels (der Sertoli-Zellen). Spermatogonien teilen sich mitotisch. Einige der Tochterzellen treten dann in die frühen Stadien der Spermatogenese, d. h. in die erste Reifeteilung ein und wechseln in diesem Zusammenhang in das apikale Kompartiment des Tubulusepithels. Dort laufen alle weiteren Schritte der Spermatogenese und der Spermiogenese ab.

Wenn die Keimzellen in die Meiose eingetreten sind, werden sie als Spermatozyten bezeichnet und mit römischen Zahlen für die erste (I) oder zweite Reifeteilung (II) gekennzeichnet. In beiden Reifeteilungen sind die Prophasen die längsten Teilabschnitte der jeweiligen Reifeteilung. Das gilt sowohl für die erste Reifeteilung wie auch für die zweite Reifeteilung. Die Prophase der ersten Reifeteilung kann etwa eine Woche dauern. Alle anderen Phasen beider Reifeteilungen sind oft sehr viel kürzer. Damit ist die statistische Wahrscheinlichkeit, Prophasen der ersten Reifeteilung im Schnitt anzutreffen, besonders hoch (Spermatozyten I). Die Spermatozyten I sind große Zellen mit großem Kern (Prophase! Der Kern ist noch sichtbar!), in denen sich eine auffällig fädige Chromatinstruktur findet. Dabei handelt es sich um Chromatiden, die innerhalb des Zellkerns vorliegen. Spermatozyten I können auch an Präparaten des Hodens mit mäßiger Strukturerhaltung noch erkannt werden. Spermatozyten II sind etwas kleiner, aber ansonsten von ähnlicher Morphologie wie die Spermatozyten I. Spermatiden als Endpunkt der Spermatogenese sind sehr kleine runde Zellen, die nur kurz in dieser Morphologie existieren, weil sie sofort weiter in Richtung eines Spermiums umgebaut werden (Spermiogenese).

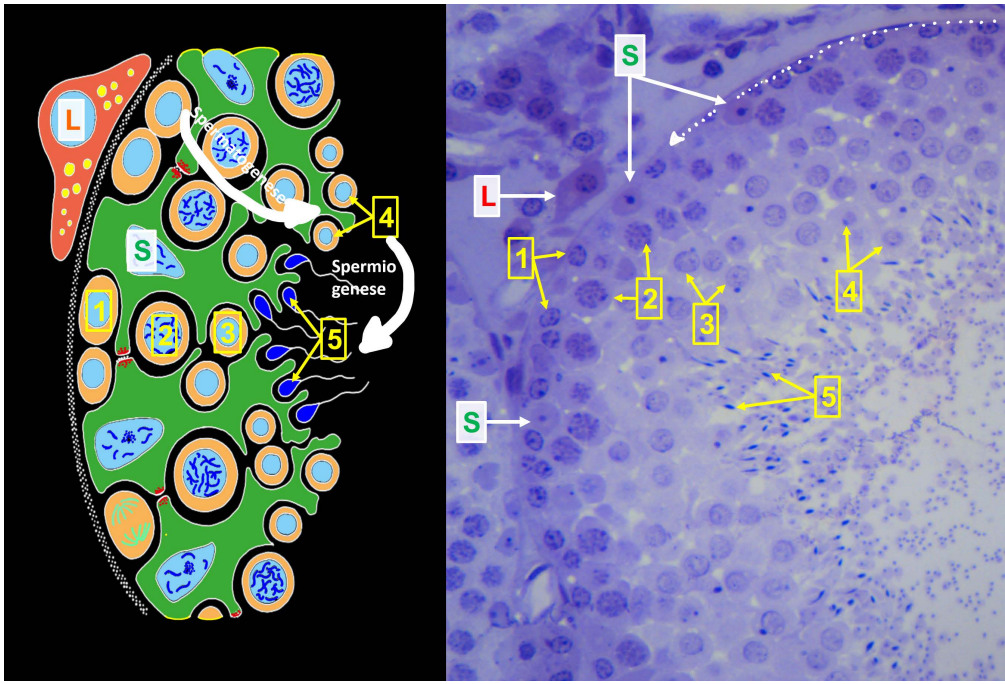

Abbildung 35.22: Das Schema (links) und der histologische Schnitt (rechts) stellen vergleichbare Situationen dar und sind parallel beschriftet. Das Bild rechts stammt von einem Semidünnschnitt eines Tierhodens (ca. 1 μ dick, Toluidinblau-Färbung nach Perfusionsfixation und Plastik-Einbettung). Außerhalb der tubulären Basalmembran liegen die Leydig-Zellen (L), innerhalb die Sertoli-Zellen (S; Epithel der Tubuli). Im Epithel eingebettet finden sich die in gelb beschrifteten Stadien der Spermatogenese (Produkt: Spermatide (4) und Spermiogenese (Produkt: Spermium (5)). Kleine runde Zellkerne direkt auf der Basalmembran (weiß gepunktet) gehören zu den Spermatogonien. Große Spermatozyten I (1. Reifeteilung; (2)) und etwas kleinere Spermatozyten II (3) liegen in Gruppen zwischen den Ausläufern der Sertoli-Zellen. Screenshot des Histologi@-Präparates 3-009-hoden-ratte-toluidinblau-safranin.

Eine Besonderheit der Spermatogenese ist, dass die Zytokinese bei den Reifeteilungen nicht vollständig abläuft. Ab Beginn der Reifeteilungen sind die Keimzellen perlschnurartig durch Zytoplasmabrücken miteinander verbunden. Die Zytokinese läuft nicht vollständig ab und die so verbundenen Zellen durchschreiten die Spermatogenese parallel, als Gruppe. Jede dieser Gruppen stellt eine Art Produktionsbatch der Spermatogenese dar. Erst im Rahmen der Spermiogenese fallen die Zytoplasmabrücken weg. Diese Besonderheit hat im Schnitt zur Folge, dass sich immer wieder Bereiche finden lassen, in denen bestimmte Reifestadien gehäuft nebeneinander liegen, während andere scheinbar fehlen.

Spermiogenese:
Die kleine runde Spermatide ist zwar haploid, hat aber morphologisch noch keine große Ähnlichkeit mit einem Spermium. Der Umbauprozess zum Spermium ist die Spermiogenese. Dabei wird im Kern die DNA radikal umorganisiert. Die auf Histonen gelagerte DNA der Spermatide

wird vollständig umgelagert auf Protamine. Damit kann die DNA noch weiter kompaktiert werden, als dies mithilfe von Histonen möglich wäre. Die Transkription im Spermium ist aufgrund dieser Kompaktierung faktisch unmöglich. Die Membransysteme werden weitgehend in endo-lysosomale Systeme umgebaut und in der Zelle in einer einzigen Struktur, dem Akrosom, konzentriert. Die dort konzentrierte Fähigkeit zur Lyse organischen Materials wird benötigt, damit das Spermium die Zona pellucida einer Eizelle öffnen und in die Eizelle eindringen kann. Bei diesem Prozess wird letztlich nur die hochkompaktierte DNA des Spermiums in die Eizelle transferiert. Alle membrangebunden Organellen, auch die Mitochondrien, erreichen das Innere der Eizelle nicht, sondern bleiben zurück. Damit haben die Membransysteme und auch die Mitochondrien eine rein maternale Abstammung.

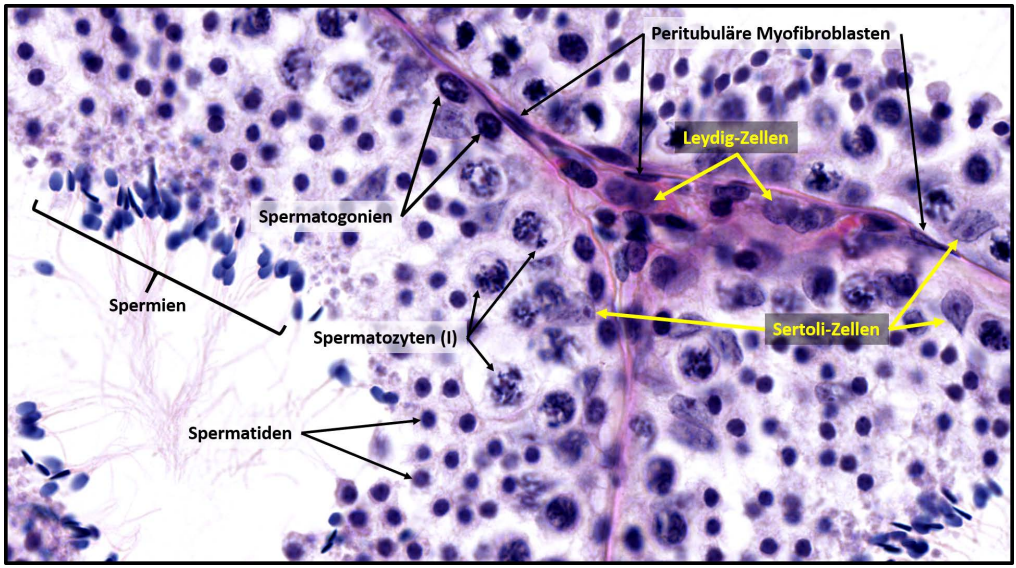

Abbildung 35.23: Die Histologie des Hodens an einem typischen Paraffinschnitt (HE). Die von den Gonadotropinen direkt angesteuerten Zellen (Leydig-Zellen und Sertoli-Zellen) sind in gelb beschriftet. Screenshot des Histologi@-Präparates 2-082-hoden-rhesusaffe-he.

35.4.4 Ableitende Samenwege

Die ableitenden Samenwege sind – trotz des hier verwendeten Adjektives – keineswegs nur ableitend. Vielmehr werden vor allem im Nebenhodengang, dem Ductus epididymidis, noch wichtige Modifikationen der Spermien vorgenommen, die die Fertilisationsfähigkeit erst endgültig herstellen (zur Histologie s. auch Abb. 35.24).

Nebenhoden

Der Nebenhoden ist wulstförmig dem Hoden aufgelagert und besteht aus einer direkt dem Hoden benachbarten rundlichen Verdickung, dem Caput epididymidis, sowie einer sich verjüngenden länglichen Struktur, die als Cauda epididymidis bezeichnet wird. Im Nebenhoden liegen zwei verschiedene Gangsysteme, nämlich:

- die Ductuli efferentes
- der Nebenhodengang (Ductus epididymidis)

Die Ductuli efferentes liegen im Caput epididymidis und drainieren das Rete testis, dessen Inhalte sie im Ductus epididymidis zusammenführen. Das Epithel der Ductuli efferentes hat einen auffallend wellenförmigen Verlauf, d. h. es ist unterschiedlich hoch. Es gibt hochprismatische und isoprismatische Abschnitte, die ineinander übergehen. Das Epithel ist einschichtig, aber ein- bis zweireihig im Aspekt. Eingestreut sind Zellen mit Kinozilien, die die Strömung in Richtung des Ductus epididymidis antreiben. Zwischen diesen Zellen liegen Epithelzellen mit überwiegend resorptiven Funktionen. Der Flüssigkeitsgehalt der aus dem Rete testis kommenden Spermiensuspension wird in den Ductuli efferentes etwas vermindert, die Spermien netto etwas höher konzentriert.

Der Ductus epididymids ist pro Nebenhoden ein einziger Gang, der sich direkt in den Ductus deferens fortsetzt. Er ist sehr lang (5–6 m) und stark aufgeknäuelt, weswegen viele parallele Anschnitte nebeneinander liegen und vortäuschen, dass es sich um viele verschiedene Gangsysteme handelt. Dieser Eindruck ist falsch. Sein Epithel ist äußerst regelmäßig und sehr charakteristisch für den Ductus epididymidis. Es ist ein zweireihiges hochprismatisches Epithel. Dabei wird die basale Reihe von Zellkernen durch kleine Zellen geformt, die direkt der Basalmembran aufliegen und die Oberfläche nicht erreichen. Die apikale Reihe wird von Zellen gebildet, die die Oberfläche erreichen und dort Stereozilien ausbilden. Diese Zellen sind es auch, die durch vollständige tight junctions die Dichtigkeit des Epithels gewährleisten.

Während der langdauernden Passage durch den Ductus epididymidis wird die Spermienkonzentration durch moderate Wasserresorption weiter erhöht und gleichzeitig die Spermienreifung vorangetrieben. Dabei kommt es u. a. auch zur Auflagerung von Proteinen der Epithelzellen von außen auf die Spermien (wie bei Briefmarken auf einem Brief; zellbiologisch ein ungewöhnlicher Vorgang). Diese Proteine werden über die Stereozilien von außen auf die Spermienmembranen aufgebracht. Die Spermien selbst verfügen nicht über funktionierende zelluläre Produktions- und Sekretionsapparate. Die Spermien müssen auch vom Gangepithel ernährt werden. Die Epithelzellen des Ductus epididymids produzieren große Mengen an Glykoproteinen und haben dafür enorme Cluster an Golgi-Apparaten, die teilweise miteinander verschmelzen können (Dictyosomen). Auch wird durch das Epithel ein leicht saures intraduktales Milieu etabliert, in dem die Spermien nicht motil sind. Dadurch wird verhindert, dass die Spermien Energiesubstrate vorzeitig verbrauchen. Das Nebenhodenepithel wird u. a. durch Testosteron in seiner funktionellen Integrität erhalten, das auch im Lumen (dort gebunden an das Androgen-bindende Protein (ABP)) vorkommt. Insgesamt ist die Cauda epididymidis der Reservoir-Bereich für die Spermien vor der Ejakulation. In der Wand des Ductus epididymidis findet sich eine dünne Lage glatter Muskulatur, die dem peristaltischen Transport der Spermien dient, aber auch die Ejakulation mit

unterstützt.

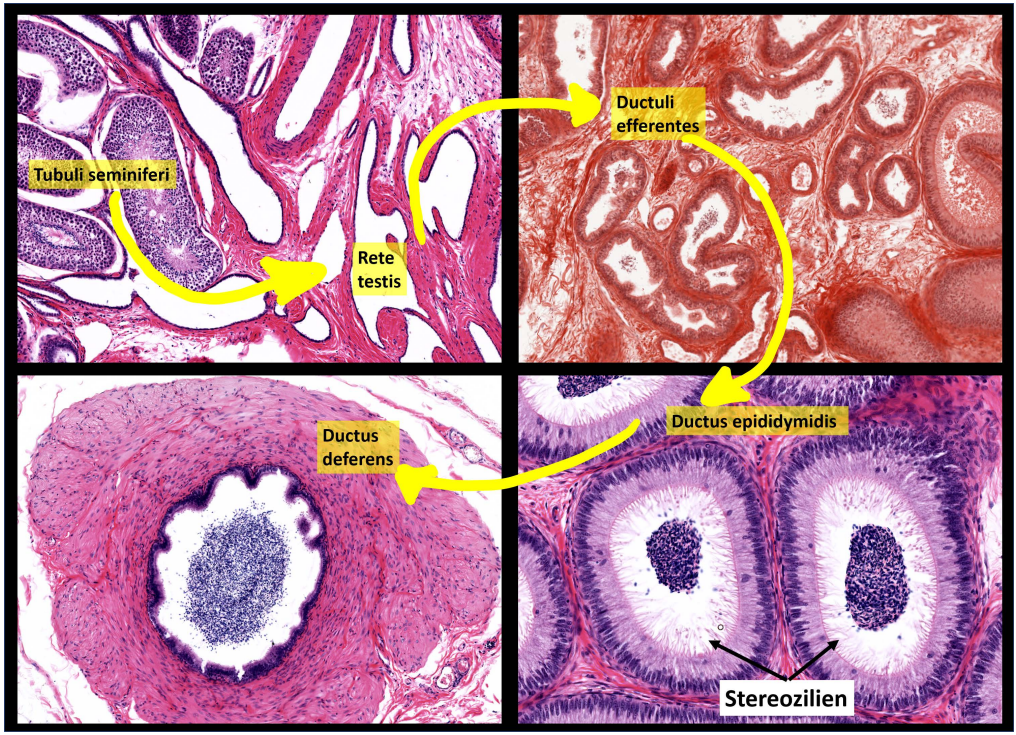

Abbildung 35.24: Die Histologie der verschiedenen Abschnitte der ableitenden Samenwege ist vergleichend dargestellt. Die gelben Pfeile zeigen die Abfolge der Passage der Spermien durch die ableitenden Samenwege. Die Tubuli seminiferi öffnen sich in das Rete testis, das aus epithelüberzogenen Spalträumen im Bindegewebe des Hodens besteht. Vom Rete testis aus gelangen die Spermien über die bereits im Kopf des Nebenhodens liegenden Ductuli efferentes in den langen Nebenhodengang, den Ductus epididymidis. Dieser geht über in den Ductus deferens, der bis zur Urethra verläuft. Screenshots der Histologi@-Präparate 2-082-hoden-rhesusaffe-he und 0-nebenhoden-he.

Ductus deferens

Der Ductus deferens geht aus dem Ductus epididymidis hervor und verbindet – über eine Strecke von circa 40 cm – den Nebenhoden mit der Urethra. Sein Verlauf als Teil des Samenstrangs (Funiculus spermaticus, makroskopische Anatomie) aus dem Hoden über den Canalis inguinalis ins kleine Becken ist Thema der makroskopischen Anatomie. In seinem Verlauf hervorzuheben ist eine Erweiterung im Bereich der Mündung der Ausführungsgänge der Vesicula seminalis, die Ampulla ductus deferentis (nahe der Prostata). Danach verläuft er durch die Prostata (hier als Ductus ejaculatorius bezeichnet) zum Colliculus seminalis der Urethra, wo er sich in die Urethra öffnet.

Im Unterschied zum Ductus epididymidis ist der Ductus deferens von einer dicken, in Spiraltouren verlaufenden Tunica muscularis umgeben. Die Verlaufsrichtungen der spiraligen Muskelzüge

täuschen in vielen Anschnitten eine dreischichtige Tunica muscularis vor; tatsächlich handelt es sich um eine dicke Muskelschicht. Die Muskulatur ist sehr dicht innerviert und dient der raschen Beförderung der Spermien im Rahmen der Ejakulation. Das Epithel zeigt eine den Ductuli efferentes ähnlich wellenförmige Höhendifferenz. Es ist ein hochprismatisches ein- bis zweireihiges Epithel. In hodennahen Abschnitten des Samenstrangs weist das Epithel noch Stereozilien auf; diese fehlen im kleinen Becken. Im Bereich der Ampulla ductus deferentis ist das Gangepithel dem Epithel der Vesicula seminalis sehr ähnlich. Diese kann auch als Aussprossung des Ductus deferens mit starken sekretorischen Eigenschaften intepretiert werden.

35.4.5 Akzessorische Geschlechtsdrüsen

Vesicula seminalis

Die paarig angelegte Vesicula seminalis (Bläschendrüsen, Glandulae vesiculosae) ist eine Aussprossung des Ductus deferens im Bereich der Ampulla ductus deferentis (Abb. 35.25). Im histologischen Bild handelt sich um geknäuelte Ganganschnitte mit einem weitgehend isoprismatischen Epithel und einer deutlichen muskulären Wandung. Das Lumen ist durch vielfältige Schleimhautauffaltungen teilweise unterkammert, aber immer noch als klares Lumen zu erkennen. Das Volumen des Ejakulates besteht zu ca. 60–70 % aus Sekreten der Vesicula seminalis. Das Sekret enhält beachtliche Konzentrationen an monomeren Kohlehydraten, v. a. Glucose und Fructose. Diese dienen der Energieversorgung der Spermien. Daneben treten auch Proteine auf, die die Fähigkeit zur Gelifizierung der Flüssigkeit aufweisen. Die Spermien werden durch das insgesamt leicht alkalische Milieu dieses Sekretes zwar grundsätzlich aus der Säure-Sperre geholt, können sich aber in der gelifizierenden Matrix des Sekretes trotzdem nicht bewegen. Um das zu erreichen, ist das Sekret der Prostata erforderlich, das diese Gelifizierung aufheben kann (prostataspezifisches Antigen, PSA).

Glandula prostatica (Prostata)

Die Prostata besteht aus vielen (ca. 40) tubuloalveolären Einzeldrüsen, die vielfach noch unterkammert sind. Das Sekret dieser Drüsen wird über die zugehörigen Ausführungsgänge (Ductuli prostatici) während der Ejakulation in die prostatische Urethra abgegeben. Die tubuloalveolären Einzeldrüsen sind in ein fibromuskuläres Bindegewebe eingelassen, das auffallend viele glatte Muskelzellen enthält (Abb. 35.25). Diese sind für die Austreibung des Sekretes wesentlich verantwortlich. Das zweireihige Epithel der Drüsen besteht aus den kleineren Basalzellen und den Hauptzellen. Eingestreut im Epithel finden sich auch einige Serotonin-produzierende, endokrin aktive Epithelzellen. Für die histologische Erkennung des Organs ist nicht unwichtig, dass das Sekret der Prostata dazu neigt, Konkremente zu bilden, die als Prostatasteine bezeichnet werden. Sie sind histologisch als homogen eosinophil färbende rundliche Elemente in verschiedenen Drüsenlumina zu erkennen. Das Wachstum der Prostata wird durch Androgene angetrieben, vor allem durch Dihydrotestosteron, das in Stromazellen der Prostata aus Testosteron gebildet wird. Das Wachstum betrifft die Drüsen selbst, aber vor allem auch das Stroma.

Für die Lokalisation histologischer Veränderungen in der Prostata wird häufig eine Zoneneinteilung der Gesamtdrüsen vorgenommen.

- Periurethrale Zone: Dies ist ein schmaler Bereich in direkter Nachbarschaft der Urethra.
- Übergangszone: Grenzt an die periurethrale Zone zur zentralen Zone hin.
- Zentrale Zone: Diese umschließt den in der Tiefe der Prostata in Richtung Urethra verlaufenden Ductus ejakulatorius.
- Außenzone: Dies ist die größte Zone der Prostata und bildet eine dicke Mantelschicht um die oben erwähnten inneren Anteile.

Das endokrin stimulierte Wachstum der Prostata führt – wenn im Übermaß – zur benignen Prostatahyperplasie, die sowohl medikamentös als auch chirurgisch behandelt werden kann. Das Prostatakarzinom ist der häufigste maligne Tumor bei Männern im höheren Lebensalter. Es kann überall in den Prostatadrüsen seinen Ursprung nehmen, entsteht aber in der Mehrzahl der Fälle in der Außenzone der Prostata. Dort kann es eine beachtliche Größe entwickeln und auch in das Beckenbindegewebe vordringen, bevor es zur Beeinträchtigung des Harnflusses kommt.

35.4.6 Penis

Der Hauptteil des Penisschaftes wird von den paarigen Schwellkörpern (Corpora cavernosa) und einem unpaaren Schwellkörper direkt um die Urethra (Corpus spongiosum) eingenommen (Abb. 35.26). Die Corpora cavernosa sind von einer straff bindegewebigen Tunica albuginea eingefasst, die sich in lockere, von Bindegewebe und etwas glatter Muskulatur geformte Trabekel fortsetzt. Diese unterkammern die Schwellkörper in den Kavernen. Im erschlafften Zustand sind die Kavernen nicht blutgefüllt. Das Blut wird über arteriovenöse Anastomosen um die Kavernen herumgeleitet. Die Schwellkörper werden zentral und längs von der A. profunda penis durchquert, deren Äste als Aa. helicinae (Rankenarterien) bezeichnet werden und in die Trabekel verlaufen (Abb. 35.26). Das Corpus spongiosum besteht aus dichten Venennetzen.

Bei der Erektion kommt es zu einer Verstärkung des arteriellen Einstroms in die Kavernen, letztlich durch Erschlaffung der arteriellen Sphinkter im Bereich der Abgänge der Rankenarterien und in der Wand der Rankenarterien selbst. Simultan werden die Sphinkteren der arteriovenösen Anastomosen, die das Blut im erschlafften Zustand an den Kavernen vorbeileiten, kontrahiert. Auch die Sphinkteren im venösen Abflussbereich der Kavernen kontrahieren und erhöhen den Abflusswiderstand. Dadurch wird die Erektion bewirkt. Das Corpus spongiosum zeigt in der Erektion ebenfalls eine erhöhte Blutfülle, die aber den Durchtritt von Flüssigkeit durch die Urethra weiter ermöglicht.

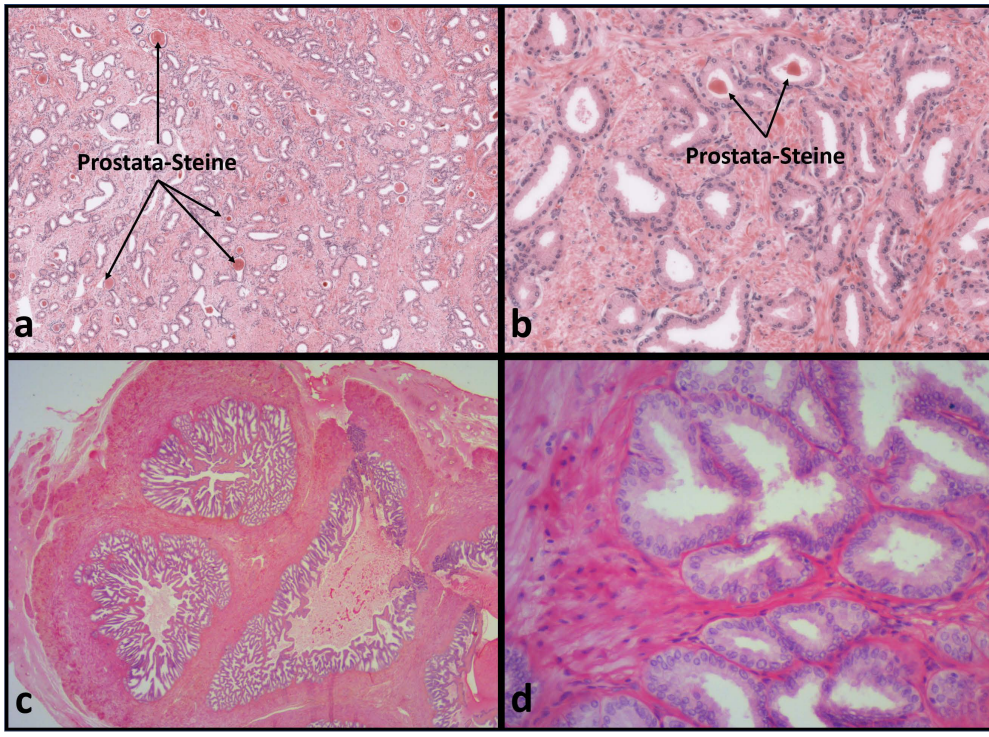

Abbildung 35.25: Prostata (a: Übersicht, b: Details) und Glandula vesiculosa (c: Übersicht, d: Details) sind beides Drüsen, deren Sekrete dem Ejakulat beigemengt werden. Die Glandula vesiculosa ist bereits in der Übersicht als geknäuelter Gang erkennbar. Die glatte Muskulatur verbleibt außerhalb der Lampina propria, die das vielfach gefaltete Oberflächenepithel unterlagert. Glatte Muskelzellen ziehen nicht in die vielen bindegewebigen Schleimhautfalten ein. Das Epithel ist einschichtig, mit einem ein- bis zweireihigen Aspekt. Ganz ähnlich das Epithel der Drüsen in der Prostata. Hier treten allerdings auch Prostata-Steine auf (Pfeile). Die Drüsenkörper sind in ein fibromuskuläres Grundgewebe eingebettet, das sowohl glatte Muskulatur als auch Bindegewebe enthält. Screenshots der Histologi@-Präparate 2-060-prostata-pavian-he und 0-glandula-vesiculosa-he.

Gefäßbett des Penis (analog: Klitoris) ist eine Ausnahme

- Im Körper gibt es nur wenige Gefäßwände, die vom Parasympathikus innerviert werden. Der Regelfall ist die exklusive Innervation der arteriellen Wand durch postganglionäre Fasern des Sympathikus.
- In den genitalen Schwellkörpern gibt es aber eine doppelzügige Innervation aus Parasympathikus und Sympathikus. Das ist eine Ausnahme.
- Durch diese Besonderheit gibt es hier Rezeptoren in den Gefäßwänden, die in anderen Gefäßbetten nicht auftreten. Das erlaubt die regio-selektive pharmakologische Therapie der erektilen Dysfunktion mithilfe systemisch verabreichter Pharmaka.

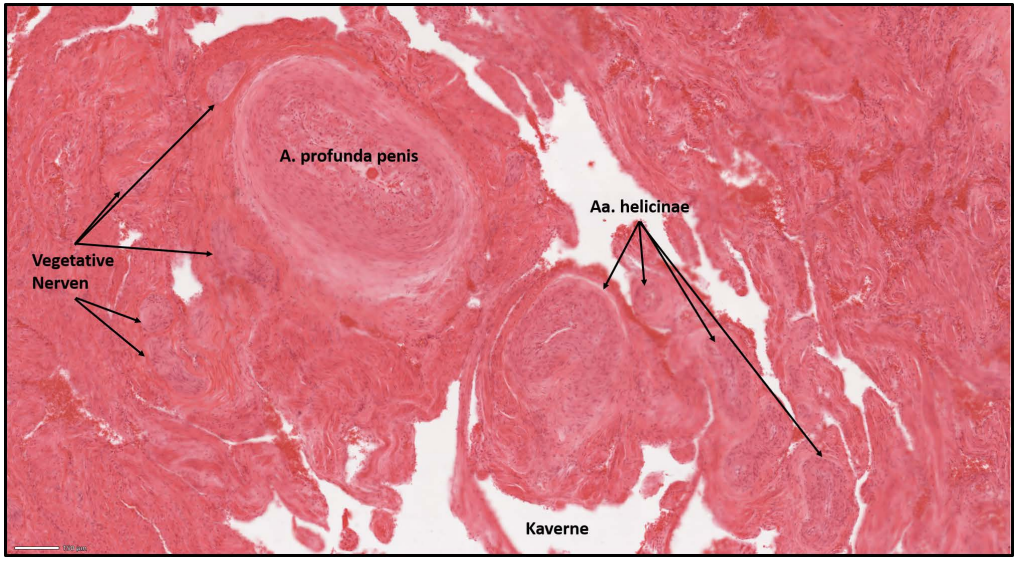

Abbildung 35.26: Im Querschnitt eines Penis und eines Corpus cavernosum sind sowohl die – hier blutleeren – Kavernen als auch Elemente der Gefäß- und Nervenversorgung zu erkennen. Neben der A. profunda penis fallen die häufig auch gewunden verlaufenden Aa. helicinae sowie reichlich Anschnitt vegetativer Nerven auf. Screenshot des Histologi@-Präparates 3-011-penis-he.

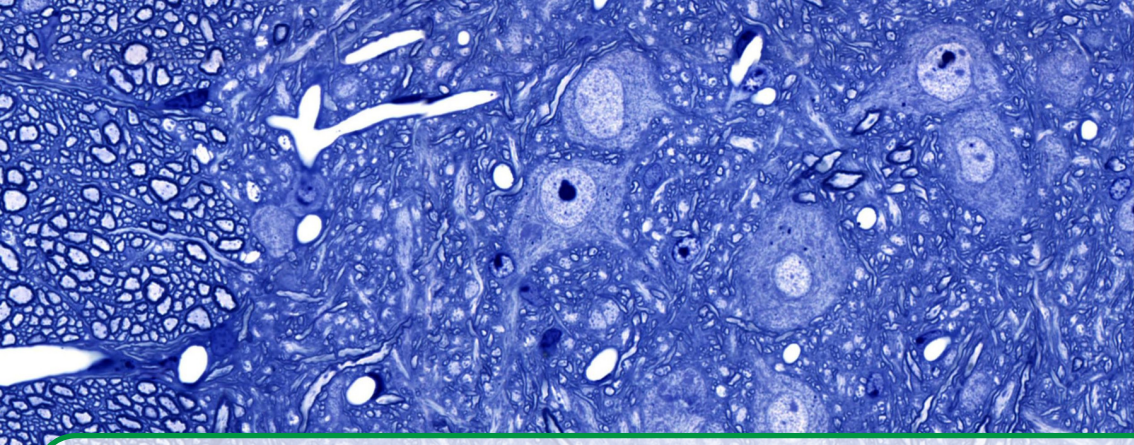

36. Zentrales Nervensystem

Lernziele:

- Definition und Lokalisation von grauer und weißer Substanz im Rückenmark und im Gehirn. Was ist Neuropil? Was ist ein Nucleus (Kerngebiet)?
- Definition: afferent-efferent
- Rückenmark: Organisation und funktionelle Gliederung
- Hinterhorn (somatoafferent)
- Seitenhorn (visceroefferent)
- Vorderhorn (somatoefferent)
- Gliederung der grauen Substanz im Rückenmark nach den Laminae von REXED
- Definition: Binnenzellen, Strangzellen, Wurzelzellen
- Gliederung der weißen Substanz im Rückenmark nach der Topik der auf- und absteigenden Bahnen
- Identifizieren des Funiculus gracilis und Funiculus cuneatus im Präparat
- Struktur und Funktion der Endhirnrinde (Isocortex-Allocortex)
- Definition: Gyrus, Sulcus
- regionale Unterschiede des Isocortex (am Beispiel Gyrus praecentralis (somatomotorisch) - und Gyrus postcentralis (somatosensorisch);
- Definition: granulärer und agranulärer Rindentyp
- Struktur und Funktion der Kleinhirnrinde, Struktur und Funktion der Blut-Hirn Schranke
- Struktur und Funktion von Ependym, Plexus choroideus

Kurspräparate zum Zentralnervensystem (ZNS), Cortex und Rückenmark:

1. multipolar: Rückenmark, HE (1-004-rueckenmark-he)
2. pseudounipolar: Spinalganglion, HE (1-030-spinalganglion-he)
3. Rückenmark Markscheidenfärb. n. Weigert (1-069-rueckenmark-weigert)
4. Purkinjezellen im Cerebellum, dargestellt durch Calbindin-Nachweis (1-090-cerebellum-ihc-calbindin)
5. Isocortex (1-061-gyrus-prae-postcentralis-nissl)

6. Cerebellum und Kleinhirnkerne (1-067-cerebellum-nissl)
7. Cerebellum und Kleinhirnkerne (1-068-cerebellum-gallyas)
8. Plexus choroideus (1-038-plexus choroideus-he)

Die mikroskopischen Präparate zum zentralen Nervensystem werden an der LMU nicht im Kurs der Mikroskopischen Anatomie, sondern im neuroanatomischen Seminar mit begleitender Vorlesung behandelt. Für alle diese neurohistologischen Präparate gibt es aufgezeichnete Besprechungen von Prof. Dr. med. Christoph Schmitz, die unter DIESEM LINK abgerufen werden können. Diese Besprechungen können Sie ebenfalls als ergänzendes Lehrmaterial zu Rate ziehen.

Das zentrale Nervensystem kann aus seiner Entwicklungsgeschichte heraus als ein enorm komplexes mehrschichtiges Epithel interpretiert werden. Zellschichtungen und lageabhängige Funktionen sind einem solchen Epithel grundsätzlich eigen. Dementsprechend zielt die Histologie des zentralen Nevensystems vor allem auf die Verteilung der Nervenzellen in diesem speziellen Organ ab. Die Anordnung von Nervenzellen im zentralen Nervensystem ist niemals zufällig. Gelegentlich (z. B. bei den Purkinje-Zellen des Kleinhirns) sticht eine auffällige Morphologie einzelner Nervenzellen hervor, aber meist ist die Beschreibung der Lage der neuronalen Perikarya die wichtigste anatomische und sekundär auch funktionelle Charakterisierung eines Neurons.
An dieser Stelle soll betont werden, dass es hilfreich ist, das Kapitel zum Nervengewebe in diesem Skript gelesen und verstanden zu haben, wenn das zentrale Nervensystem ebenfalls verstanden werden soll.
Eine weitere wichtige Vorbemerkung ist die, dass die Neurohistologie alleine noch kein Verständnis der Neuroanatomie ermöglicht. Das gelingt nur in der Verbindung von makroskopisch-klinischer Neuroanatomie mit Neurophysiologie und Neurohistologie. Hier soll auf die Neurohistologie ausgewählter Regionen des zentralen Nervensystems eingegangen werden. Das Kapitel zur Neurohistologie kann das Gesamtgebiet der funktionellen Neuroanatomie (z. B. die Fragen der Konnektivität von Hirnregionen) nicht abdecken. Der Fokus in diesem Buch bleibt deskriptiv neurohistologisch. Es ist hier nicht das Ziel, ein umfassendes Verständnis der funktionellen Neuroanatomie zu vermitteln. Dafür braucht es ergänzende Lehrbücher der Neuroanatomie.

36.1 Rückenmark

36.1.1 Aufbau und wichtige Lagebeziehungen

Im Rückenmark sind die Zellkörper der Neurone im Inneren zusammengezogen und machen die graue Substanz des Rückenmarks aus. Die graue Substanz gruppiert sich – im Querschnitt schmetterlingsförmig – um den Zentralkanal herum, der meist nicht mehr offen ist, aber noch von Ependym ausgekleidet sein kann. Die weiße Substanz umschließt die graue Substanz und enthält keine Neurone, aber (meist markhaltige) Axone und begleitende Gliazellen (z. B. viele Oligodendrozyten). Räumlich gesehen kann die graue Substanz als Säule und die umschließende weiße Substanz als Röhre interpretiert werden. Die meisten Axone in der weißen Substanz verlaufen in Längsrichtung des Rückenmarks und verbinden höher und tiefer liegende Abschnitte des Rückenmarks miteinander oder stellen auf- und absteigende Verbindungen zu oder von anderen Hirnteilen dar (Abb. 36.1).

Obwohl das Rückenmark als längliche Struktur mit durchgehenden Faserbahnen und grauer Substanz vorliegt, wird das Rückenmark metamer gegliedert, d. h. in Segmente unterteilt, da die aus dem Rückenmark ein- und austretenden Axone dies segmentweise machen. Die Axone verlassen den Wirbelkanal jeweils gebündelt an einem definierten Foramen intervertebrale, dessen Position das Segment definiert. Die einzelnen Segmente haben eine prinzipiell vergleichbare Grundstruktur, die sich aus dem durchgehenden Säulencharakter der Neuronenverteilung ergibt. Je nach Rückenmarkshöhe gibt es Unterschiede in der Anzahl der benötigten Neurone oder der Menge an weißer Substanz, die die graue Substanz umschließt. Daraus ergeben sich Querschnittsprofile, die der ungefähren Höhe des Querschnitts im Rückenmark zugeordnet werden können. Das menschliche Rückenmark hat 31 Segmente (8 Zervikalsegmente, 12 Thorakalsegmente, 5 Lumbalsegmente, 5 Sakralsegmente und ein Kokzygealsegment). Die Höhenzuordnung der Segmente erfolgt nicht nach der tatsächlichen Lage des Segments, sondern nach der genauen Aus- und Eintrittsstelle des zum Segment gehörigen Spinalnerven durch ein Foramen intervertebrale. Die Segmentgliederung ist also keine intrinsische Gliederung etwa derart, dass es Scheiben mit Neuronen gäbe, die von benachbarten Scheiben getrennt sind. Die Gliederung wird von extern durch die Bündelung von Wurzelfasern an den Foramina intervertebralia von den Segmenten der Wirbelsäule vorgegeben. Diese pro Segment auftretenden Ein- und Austrittszonen haben einen quer zum Hauptteil der weißen Substanz liegenden Faserverlauf und unterteilen die weiße Substanz in drei Stränge, die als Vorder-, Hinter- und Seitenstrang (Funiculus anterior, Funiculus medius, Funiculus posterior) bezeichnet werden.

Die Spinalnerven entstehen aus zwei Wurzeln, einer dorsalen Wurzel und einer ventralen Wurzel. Beide vereinigen sich in unmittelbarer Nähe zum Foramen intervertebrale. Alle eintretenden Axone (sensibel, afferent) erreichen das Rückenmark dorsal über die Hinterwurzel. In der Hinterwurzel eingebettet liegt auch das Spinalganglion, wo die pseudounipolaren Nervenzellen der afferent zum Rückenmark leitenden Neurone liegen. Diese Nervenzellen liegen außerhalb des Rückenmarks und sind daher periphere Neurone. Alle austretenden Axone verlassen das Rückenmark über die Vorderwurzel des Spinalnerven.

36.1.2 Graue Substanz

Die schmetterlings- bzw. H-förmige graue Substanz des Rückenmarks kann in das Vorderhorn, das Hinterhorn und das Seitenhorn unterteilt werden. Das Seitenhorn ist nicht in allen Segmenten ausgebildet (Abb. 36.1, 36.2).

Das Vorderhorn (Cornu anterius) springt in Richtung der Austrittsstelle der Vorderwurzel vor und enthält vor allem die motorischen Vorderhornzellen, die sich im Wesentlichen aus α- und γ-Motoneuronen mit den assoziierten Interneuronen zusammensetzen. Ihre Axone sind efferent und ziehen zur Skelettmuskulatur des Körpers.

Das Hinterhorn (Cornu posterior) enthält im Wesentlichen Endkerne, an denen afferent über die Hinterwurzel einkommende Axone endigen. Dieser Bereich der grauen Substanz wölbt sich in Richtung der Eintrittsstelle der Hinterwurzel vor.

Dorsal im Rückenmark sind daher die sensibel orientierten und für die Verarbeitung sensibler Information wichtigen Kerngebiete konzentriert, im Vorderhorn liegen die für die klassische

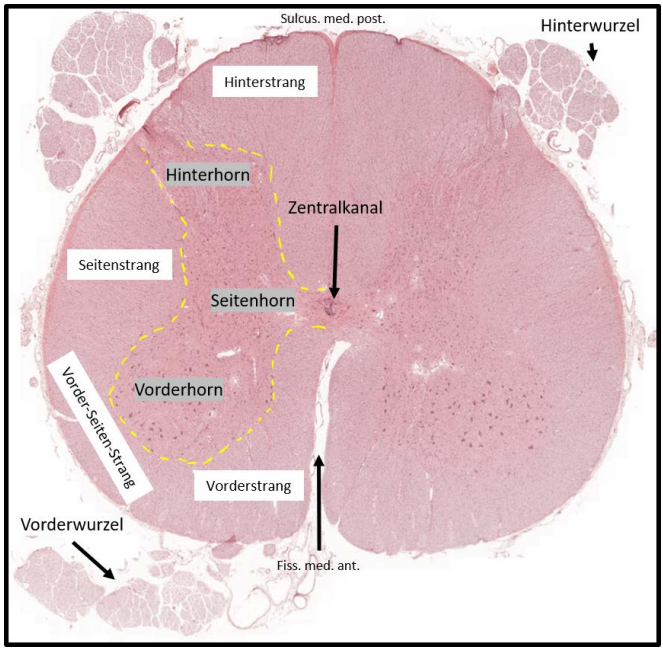

Abbildung 36.1: Die zur weißen Substanz gehörigen Areale sind mit weiß unterlegter Schrift markiert, die zur grauen Substanz gehörigen Areale mit grau. Die Grenze zwischen grauer und weißer Substanz ist durch eine gelb gestrichelte Linie gezogen. Topografische Landmarken sind der Zentralkanal, die breit offene und tief einschneidende Fissura mediana anterior sowie der dorsal mittig liegende und oberflächlich bleibende Sulcus medianus posterior. Screenshot des Histologi@-Präparates 1-004-rueckenmark-he.

Skelettmuskelmotorik erforderlichen Neurone. Das Seitenhorn (Cornu laterale) ist relativ gesehen kleiner als Vorder- und Hinterhorn und wölbt sich dazwischen leicht in die weiße Substanz vor. Es enthält Neurone, deren Axone über die Vorderwurzel austreten, also efferent sind. In den thorakalen Segmenten handelt es sich hier um die Ursprungsneurone für präganglionäre Axone des Sympathikus, während im Sakralbereich die Ursprungsneurone für präganglionäre Axone des Parasympathikus liegen. Wo also das Seitenhorn auftritt, konzentrieren sich hier efferente vegetative Neurone.

36.1.3 Weiße Substanz

In der weißen Substanz sind Axone konzentriert, die in Längsrichtung des Rückenmarks verlaufen und in der Regel myelinisiert sind. Die in der weißen Substanz liegenden Zellkerne gehören zu den autochthonen Gliazellen – vor allem Oligodendrozyten (zuständig für die Myelinscheiden) – und auch zur Astroglia und Mikroglia. Perikarya von Nervenzellen sind in der weißen Substanz nicht vorhanden. Darüber hinaus finden sich hier auch viele Anschnitte von Kapillaren mit den zugehörigen Endothelzellen (Abb. 36.1, 36.2).

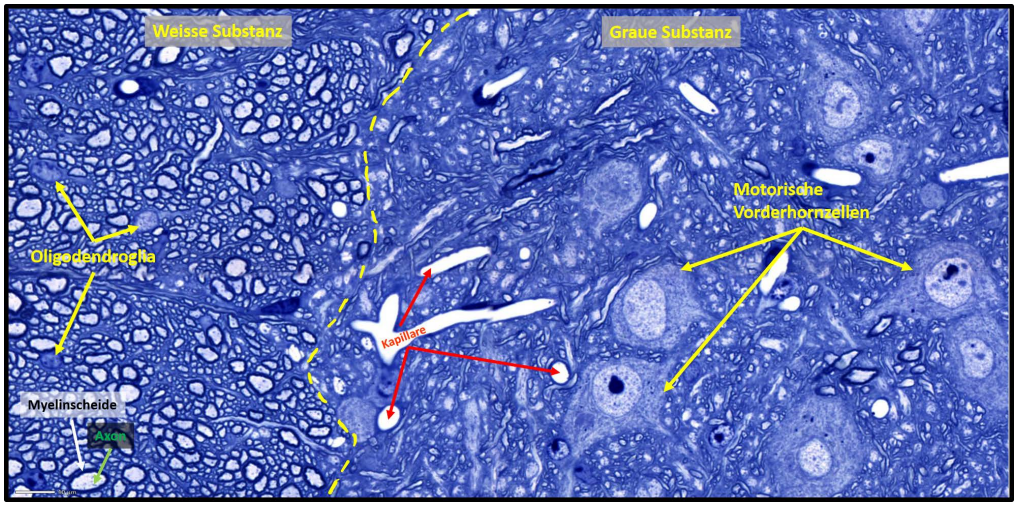

Abbildung 36.2: Details zum Rückenmark am Beispiel eines Vorderhorns (Maus, Perfusionsfixation, Plastikeinbettung, Toluidinblau-Färbung, Schnittdicke ca. 1 μm). Die Grenze zwischen grauer und weißer Substanz ist durch die gelbe gestrichelte Linie markiert. Histologische Details der weißen Substanz sind die meist quer geschnittenen myelinisierten Axone und Kerne von Oligodendrozyten. In der grauen Substanz sind Kapillaranschnitte und große Perikarya motorischer Vorderhornzellen markiert. Screenshot des Histologi@-Präparates 3-021-rueckenmark-cervical-maus-toluidinblau.

36.2 Rinde des Endhirns (Cortex cerebri)

Anders als im Rückenmark liegt die weiße Substanz im Großhirn prinzipiell innen, die graue ist ihr als Rinde aufgelagert. Aber auch in der Tiefe des Großhirns gibt es große Areale mit grauer Substanz, die Basalganglien, auf die hier aber nicht näher eingegangen wird. Phylogenetisch gibt es alte Areale der Hirnrinde (Archecortex), in denen der als Allocortex bezeichnete Rindentypus auftritt. Dieser ist dreischichtig. In den phylogenetisch jüngeren Arealen (Neocortex) findet sich eine sechsfache Schichtung der Hirnrinde (Isocortex), die nicht im ganzen Neocortex uniform ist, sondern sich je nach Funktion der Großhirnrinde diskret unterscheidet.

36.2.1 Neocortex und Zytoarchitektonik

Der gesamte Cortex cerebri (Allocortex und Isocortex) ist eine wichtige Domäne der funktionellen Neurohistologie. Die Schichtungen des Neocortex können auf der Großhirnoberfläche in mühseliger Arbeit kartiert werden. Derartige neurohistologische Kartierungen lassen im Verbund mit klinischer Erfahrung den Schluss zu, dass bestimmte Schichtungen mit spezifischen Aufgaben und Regionen der Hirnrinde verbunden sind. Dieses Vorgehen wird als Zytoarchitektonik der Großhirnrinde bezeichnet.

Die funktionelle Einheit der Großhirnrinde sind aber nicht die Schichten, die sich eigentlich nur sekundär im histologischen Schnitt ergeben. Vielmehr sind die Neurone der Großhirnrinde in kortikalen Säulen organisiert, von denen jede als eine Art eigenständige Einheit (Prozessor)

zerebraler Informationsverarbeitung interpretiert werden kann. Alle diese Säulen haben:

- Zonen, in denen Informationen eingehen.
- Zonen, in denen Informationen verarbeitet werden.
- Zonen, die Information zu anderen Säulen oder Hirnregionen leiten.

Diese Zonen sind je nach Säulenfunktion anders gewichtet und ausgestattet, setzen aber auf einem einheitlichen Grundbauplan auf. Zellsäulen, die in die gleiche Funktion eingebaut sind, weisen einen identischen oder mindestens weitgehend analogen Bau auf. Stellt man viele solcher Säulen nebeneinander, entsteht im Schnitt der Aspekt der Schichtengliederung. Die Zytoarchitektonik kann demnach so interpretiert werden, dass sie Regionen mit gleichen oder sehr ähnlichen Säulen identifiziert und kartiert. Der Zusammenhang von Anatomie (Schichtung, Ort (Karte)) und Funktion (Bau und Vernetzung der Säulen) ist damit direkt gegeben.
Für den Ungeübten ist die Zytoarchitektonik nicht einfach im Schnitt zu erkennen. Zur Kartierung von Hirnregionen braucht es erhebliche Übung und Erfahrung in der Neurohistologie der Hirnrinde. Zudem werden solche Kartierungen oft an dicken Schnitten (um die 100 μm) vorgenommen, wodurch sich der Schichteneffekt optisch stärker aufbaut. An den in histologischen Kursen üblichen dünnen (ca. 4–6 μm) Schnitten ist die Erkennung solcher Muster schwerer.

Schichten und Säulen: Wie hängt das zusammen?

- Die Informationsverarbeitung in der Hirnrinde erfolgt primär nicht in Schichten (entlang der Hirnrinde), sondern in Säulen (senkrecht zur Oberfläche).
- Säulen mit gleichen Aufgaben bei der Informationsverarbeitung sind nebeneinander platziert. Dadurch entsteht im Schnitt der Eindruck der Schichtung.
- Daraus ergibt sich: Andere Aufgaben führen zu anderem Bau der Säulen und damit ändert sich die Schichtung.
- Die Sisyphosarbeit der Identifizierung und Abgrenzung von Regionen der Hirnrinde auf Basis ihrer Schichtung ist damit indirekt auch eine Kartierung von Funktionen des Cortex cerebri.

Der einheitliche Grundbauplan der sechsschichtigen Gliederung baut sich um die assoziativen Verschaltungen der Körnerzellen auf, die in den Schichten II (Lam. granularis ext.) und IV (Lam. granularis int.) liegen. Dort liegen Stern- und Korbzellen, es strahlen afferente Axone ein und dort sind auch assoziative Funktionen lokalisiert. Die Bezeichnung Körnerzellen bezieht sich auf die rundlichen Anschnittsmuster und auch auf die kleine Größe dieser Zellen. Größer sind die im Anschnitt oft dreieckig wirkenden Pyramidenzellen, ebenfalls Neurone, die in den Schichten III (Lam. pyramidalis ext.) und V (Lam. granularis int.) liegen. Die Pyramidenzellen sind Neurone, deren Axone die jeweilige Säule verlassen; sie verlaufen also efferent – bezogen auf die kortikale Zellsäule. Die größten Pyramidenzellen der Hirnrinde liegen in Schicht V des primärmotorischen Cortex und werden auch Betz-Riesenzellen bezeichnet. Die Betz-Riesenzellen verdanken ihre Größe den langen Axonen, die mit der kortikospinalen Bahn ununterbrochen bis an die Motoneurone des Rückenmarks ziehen. Die Pyramidenzellen in Schicht III projizieren zu näherliegenden, oft noch im Großhirn selbst liegenden Arealen und sind deswegen meist etwas kleiner. Die Pyramidenzellen verfügen über ausgedehnte Dendritenbäume, die in den Säulen nach

außen aufsteigen und die vielfältige Synapsen von anderen Neuronen der Hirnrinde aufweisen. An den Rändern der bis hier beschriebenen vier Schichten des Grundbauplans der Hirnrinde liegt nach außen hin die Lam. molecularis (Molekularschicht), die hauptsächlich assoziative Aufgaben hat und auch viele Nervenzellen enthält, deren Fasern oberflächenparallel zur Hirnrinde verlaufen. In der zur weißen Substanz hin positionierten Schicht VI (Lam. multiformis) liegen Zellen, deren Axone radiär aufsteigend in die Zellsäulen projizieren.
In den Schichten IV und V gibt es ausgedehnte Horizontalverknüpfungen, die auch benachbarte Säulen miteinander verbinden. Sie verdichten sich zu Faserzügen, die auch als Stria ext. (äußerer Baillarger-Streifen) und Stria int. (innerer Baillarger-Streifen) bezeichnet werden.

Grundbauplan des Isocortex: Schichten

I **Molekularschicht** (*Lam. molecularis*): zellarm, faserreich
II **Äußere Körnerschicht** (*Lam. granularis externa*): dicht gepackte kleine Zellen
III **Äußere Pyramidenschicht** (*Lam. pyramidalis externa*): locker angeordnete, kleine bis mittelgroße Zellen, meist Pyramidenzellen
IV **Innere Körnerschicht** (*Lam. granularis interna*): dicht gepackte kleine Zellen
V **Innere Pyramidenschicht** (*Lam. pyramidalis interna*): locker gepackte Pyramidenzellen verschiedener Größen, darunter auch sehr große (z. B. Betz-Riesenzellen im motorischen Cortex)
VI **Multiforme Schicht** (*Lam. multiformis*): diverse Zellen (Pyramidenzellen und Nicht-Pyramidenzellen), oft unscharfe Begrenzung zum Marklager

Je nach Ausprägung der Körnerzellschichten (vor allem der Schicht IV) unterscheidet man zwischen dem Bautyp des **granulären** Cortex mit verdickten, zellreichen Körnerzellschichten und dem agranulären Cortex. Im granulären Cortex sind oft die Prymidenzellschichten sparsamer ausgeprägt. Bei diesen Regionen handelt es sich um Regionen zur Verarbeitung sensibler Reize; die Körnerzellen sind faktisch die kortikalen Endpunkte der sensiblen Bahnen. Granulärer Cortex liegt zum Beispiel in den primär somatosensiblen, primär auditiven oder auch primär optischen Rindenregionen vor. In der primär optischen Rinde am Occipitalpol der Hirnrinde um den Sulcus calcarinus ist die Schicht IV so ausgeprägt, dass hier mehrere Unterschichten der Schicht IV (IVa, IVb, IVc) unterschieden werden. Die Faserzüge der Schicht IV sind so massiv, dass sie schon makroskopisch als weißlicher Streifen in der Hirnrinde auffallen. Darum wird die Sehrinde auch als die Area striata (die gestreifte Region) bezeichnet; es ist selten, dass zytoarchitektonische Unterschiede schon makroskopisch erkennbar sind. Im Gegensatz dazu sind beim **agranulären** Cortex die Pyramidenzellen vermehrt und die Körnerzellschichten sparsam angelegt. Typischer agranulärer Cortex findet sich in den primär motorischen Arealen der Hirnrinde.

36.2.2 Hippocampusrinde und Allocortex

Auch der Hippocampus ist eine Rindenformation, die eine besondere integrative Stellung in den Funktionen des Großhirns einnimmt. Der Hippocampus liegt im Parietallappen, eingerollt an der Innenseite dieser Region, in unmittelbarer Nachbarschaft zu den Seitenventrikeln.

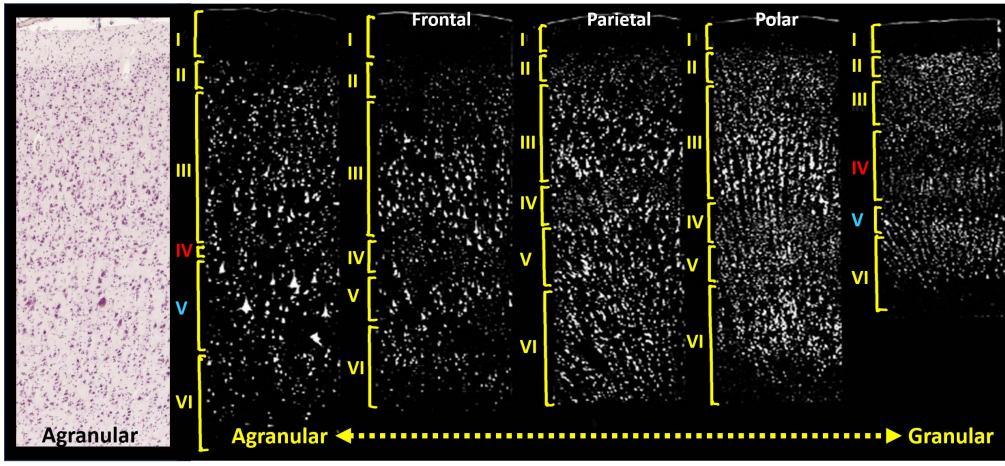

Abbildung 36.3: Das links gezeigte histologische Bild ist eine Nissl-Färbung der Rinde des Gyrus präcentralis des Großhirns und weist typischen agranulären Cortex auf. Im den Schemata daneben sind die Nissl-gefärbten Perikarya weiß vor schwarzem Hintergrund abgebildet. Agranulärer und granulärer Cortex sind einander als Grundtypen des Isocortex gegenübergestellt. Das Dickenverhältnis der Lamina IV (rot) und V (blau) des Isocortex ist bei diesen beiden Bautypen der Zytoarchitektonik umgekehrt. Beim agranulären Cortex ist die Lamina IV extrem dünn. Frontaler, parietaler und polarer Cortex sind weitere Beispiele für zytoarchitektonisch unterscheidbare Anteile des Cortex. Diese Unterscheidungen erfordern erhebliche Übung. Screenshot des Histologi@-Präparates 1-061-gyrus-prae-postcentralis-nissl.

Er gehört funktionell zum limbischen System und spielt eine wichtige Rolle bei Lern- und Gedächtnisfunktionen, überdies bei emotionalen Reaktionen.

Die Rinde des Hippocampus ist Teil der Großhirnrinde, weist aber keinen Neocortex auf, sondern Allocortex, der nur drei Schichten kennt. Im Allocortex liegt eine zellreiche Schicht (Pyramidenzellen oder Körnerzellen) zwischen zwei zellarmen Schichten. Das weist den Hippocampus als phylogenetisch relativ alten Teil der Hirnrinde aus. Viele Teile des Neocortex sind erst später hinzugekommen und haben dabei jeweils Verbindung zur Rinde des Hippocampus aufgenommen. Die Rindenregion, die als Sammelpunkt für den Input in den Hippocampus dient, und von der aus alle Verbindungen in den Hippocampus ihren Urprung nehmen, ist eine sehr komplex gebaute Übergangszone der Rinde und wird als Area entorhinals bezeichnet. Sie ist dem Hippocampus räumlich benachbart und sammelt aus praktisch allen Sinnessystemen Informationen. Das gibt dem Hippocampus nicht nur eine wichtige Funktion bei der Gedächtnisbildung (unter Integration aller Sinneseindrücke), sondern auch bei emotionalen Reaktionen auf komplexe Sinneseindrücke. Die Rinde des Gyrus dentatus des Hippocampus weist neben der etwas verbreiterten Lamina molecularis nur zwei weitere Schichten auf (Abb. 36.4). Zum einen die sehr zellreiche Körnerzellschicht (Stratum granulosum) und eine relativ zellarme Schicht mit polymorphen Zellen. Die Körnerzellschicht ist dabei die auffälligste und am leichtesten auffindbare Schicht (Abb. 36.4). Nur in der Molekularschicht gibt es ausgeprägte tangentiale (oberflächenparallele) Faserzüge, was die Architektur der Rinde des Hippocampus einfacher macht als die des Neocortex. Aus

dem Gyrus dentatus heraus entwickelt sich die Rinde in gebogener Form weiter zum Cornu ammonis; dieses weist ebenfalls Allocortex auf. Allerdings wird das zellreiche Band hier als Stratum pyramidale bezeichnet (Abb. 36.4).

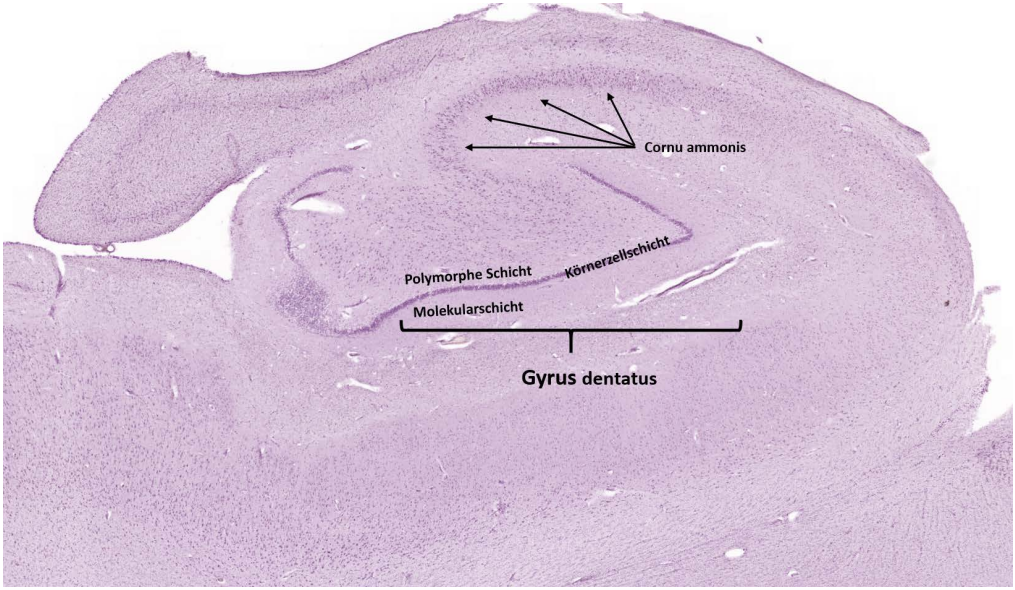

Abbildung 36.4: In der Nissl-Färbung der Hippocampus-Formation ist das dünne Band der Körnerzellschicht (Stratum granulare) des Gyrus dentatus leicht an seiner intensiven Färbung zu erkennen. Die Molekularschicht (Stratum moleculare) und die polymorphe Schicht sind deutlich zellärmer und darum in der Übersicht hell. Aus dem Gyrus dentatus heraus entwickelt sich die Rinde weiter in das gebogen liegende Ammonshorn (Cornu ammonis), dessen Pyramidenzellschicht (Pfeile) wiederum gut zu erkennen ist. Der dreischichtige Cortex des Gyrus dentatus und in seiner Fortsetzung auch des Cornu ammonis sind Beispiele für dreischichtigen Allocortex im Großhirn. Screenshot des Histologi@-Präparates 0-hippocampus-nissl.

36.3 Kleinhirnrinde (Cortex cerebelli)

Das Kleinhirn spielt eine zentrale Rolle bei der Koordination und Feinabstimmung der Somatomotorik – also bei der Steuerung skelettmuskulärer Bewegungen. Um diese Koordinationsfunktionen zu gewährleisten hat das Kleinhirn viele Verbindungen in und von dafür relevanten Hirnregionen. Dazu zählt der motorische Cortex genauso wie der Thalamus, das Rückenmark und der Hirnstamm. Als Regel gilt dabei, dass die Afferenzen des Kleinhirns stets in die Kleinhirnkerne (Abb. 36.5) und parallel (über Axonkollateralen; informationstechnisch ein Analogon zu der cc-Funktion bei E-Mails, hier jedoch in neuronalen Netzwerken) auch *aktivierend* in die Kleinhirnrinde einstrahlen. Es gibt aber i. d. R. keine direkten Efferenzen aus der Kleinhirnrinde in andere Hirnregionen. Diese gehen vollständig von den Kleinhirnkernen aus. An den Kleinhirnkernen liegt daher eine Kopie des Inputs an die Rinde; von dort kommt das Verarbeitungsergebnis

wieder zu den Kleinhirnkernen zurück; es wird dort aber nicht aktivierend, sondern inhibitorisch eingespielt. Die Zellen der Kleinhirnrinde, die in die Kerne projizieren, sind die Purkinje-Zellen (Abb. 36.5). Sie tun dies mit einem *inhibitorischen* Transmitter. Die Kerne sind damit in der Lage, Differenzen zwischen unprozessierter Rohinformation und prozessierter Information der Rinde zu bestimmen. In der Elektrotechnik würden solche Grundschemata auch als Differenzschaltungen bezeichnet. Das bedeutet, dass ein Verständnis der gesamten Leistung des Kleinhirns nicht unter Vernachlässigung der Kerne und allein aufgrund des Verständnisses der Rindenarchitektur zustande kommen kann. Die Rinde ist eine histologisch besonders charakteristische und auffällige Struktur, die phylogenetisch hoch konserviert ist. Sie leistet damit einen wichtigen funktionellen Beitrag zur Gesamtfunktion des Kleinhirns. Dieses Skript fokussiert primär auf die Architektur der Rinde des Kleinhirns.

Die Oberfläche des Kleinhirns weist Windungen auf, die hier nicht als Gyri wie im Großhirn bezeichnet werden, sondern als *Foliae*. Sie sind nicht zufällig im Raum angeordnet, sondern in der Regel frontal und parallel. Es entstehen parallel verlaufende Furchen zwischen den Windungen. Die Windungen werden von den Dendritenbäumen der Purkinje-Zellen der Kleinhirnrinde aufgeworfen. Die Purkinje-Zellen gehören mit zu den größten Zellen des menschlichen Körpers und verfügen über gewaltige Dendritenbäume, die eine Besonderheit aufweisen. Die Dendritenbäume sind nicht dreidimensional im Raum verzweigt, sondern nur in einer Fläche, ähnlich wie die Zweige von Spalierobst, die nur entlang des Spaliers gewachsen sind. Bei diesen atypisch zweidimensionalen Bäumen entstehen Dendritenbäume, deren Verzweigungszonen wie Fächer quer in den Windungen stehen. Viele dieser fächerartigen Verzweigungsbäume folgen einander absolut parallel orientiert in kurzen Abständen und bilden serielle Gitter, die die morphologische Grundlage der Foliae sind. Durch diese Beschreibung wird bereits offensichtlich, dass der Aufbau der Kleinhirnrinde strengen geometrischen Mustern folgt und hoch geordnet ist. Die Astroglia des Kleinhirns wird auch als Bergmann-Glia bezeichnet. Insgesamt ist diese Rinde dreischichtig (Abb. 36.5), wie es bei vielen phylogenetisch alten Teilen des Nervensystems der Fall ist. Die Rinde des Kleinhirns ist aber weder mit dem Allocortex noch mit Isocortex vergleichbar oder direkt verwandt.

Schichten und Aufbau der Kleinhirnrinde

- **Molekularschicht** (*Lam. molecularis*): Sie besteht aus den quer zu den Foliae ausgerichteten Dendritenbäumen der Purkinje-Zellen; darüber hinaus kommen Interneurone (Sternzellen und Korbzellen) vor.
- **Purkinje-Zellschicht** (*Stratum purkinjense*): Hier liegen die großen Perikarya der Purkinje-Zellen, deren Axone von hier aus in Richtung Marklager und der dortigen Kleinhirnkerne ziehen.
- **Körnerzellschicht** (*Str. granulosum*): Hier liegen dicht gepackt in einer breiten Zone die Perikarya der Körnerzellen der Kleinhirnrinde. Es handelt sich um kleine Zellen, deren Axone in das Stratum moleculare der Rinde einziehen und dort senkrecht zu den Dendritenbäumen der Purkinje-Zellen verlaufen. Sie verbinden jeweils mehrere dieser Dendritenbäume. Außerdem treten hier als Interneurone die Golgi-Zellen auf.

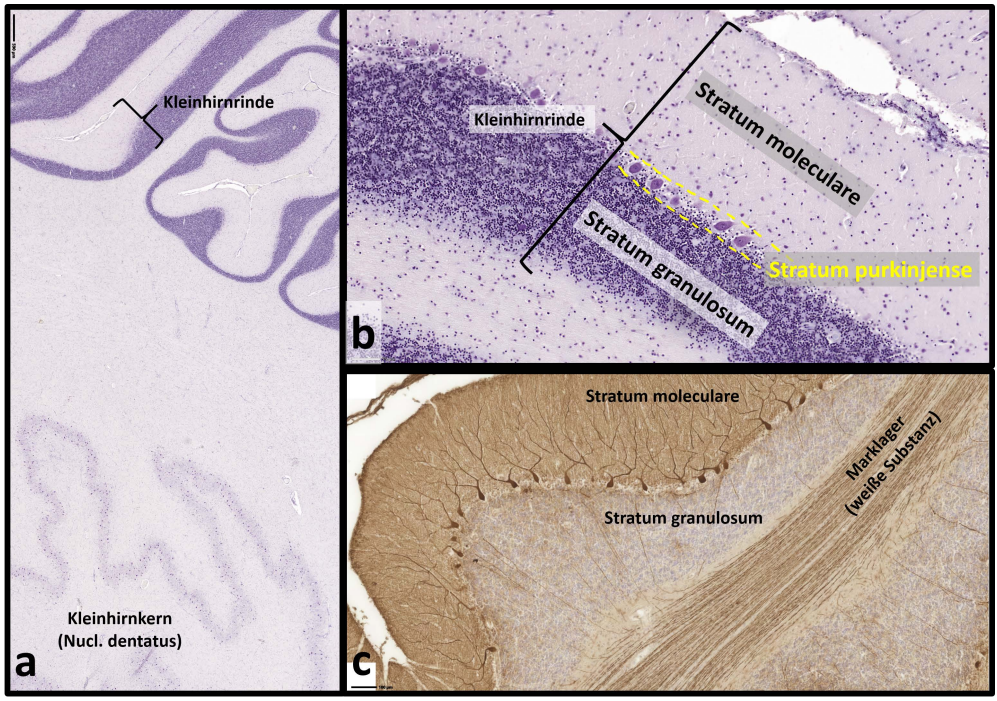

Abbildung 36.5: Die Nissl-Färbungen in (**a**) und (**b**) zeigen die Lage der Kleinhirnkerne, hier des Nucleus dentatus, in der Tiefe die weiße Substanz und die oberflächlich aufliegende Kleinhirnrinde. In der Vergrößerung (**b**) wird der Schichtenbau der Rinde deutlich. Die schmalste Schicht ist das Stratum purkinjense, das durch sehr große Perikarya der Purkinje-Zellen auffällt. In (**c**) ist die Kleinhirnrinde nach immunhistochemischem Nachweis von Calbindin, einem Calcium-bindenden Protein, dargestellt. Dieses wird in den Purkinje-Zellen und all ihren Ausläufern exprimiert, was diese braun erscheinen lässt. Die Zellkörper und Dendritenbäume der Purkinje-Zellen sind deutlich zu erkennen. Die Axone der Purkinje-Zellen durchqueren das Stratum granulosum zum Marklager, wo sie gebündelt und geordnet in Richtung der Kleinhirnkerne ziehen. Screenshots der Histologi@Präparate 1-067-cerebellum-nissl und 1-090-cerebellum-ihc-calbindin.

36.4 Hirnhäute und äußerer Liquorraum

Gehirn und Rückenmark sind von bindegewebigen Hüllen (Hirnhäute) umgeben, die trotz der Bezeichnung »Haut« kein Epithelgewebe darstellen. Trotzdem gibt es an einigen Stellen, vor allem in der Leptomeninx, epithelähnlich differenzierte meningeale Fibrozyten (dann als Neurothel bezeichnet). Generell werden die Fibroblasten der Leptomeninx auch als Meningealzellen bezeichnet. Die Hirnhäute liegen formal außerhalb des Gehirns und beteiligen sich deswegen auch nicht an der Ausbildung der Blut-Hirn-Schranke. Für deren Kontrolle sind Endothelzellen und Astroglia verantwortlich. Während das Gehirn selbst nicht sensibel innerviert und schmerzfrei ist, sind die Hirnhäute dicht sensibel innerviert und schmerzempfindlich. Die arterielle Gefäßversorgung der Hirnhäute stammt aus der A. carotis externa und ihren Ästen, während die des Gehirns selbst aus der A. carotis interna und ihren Ästen stammt.

Die Hirnhäute bestehen aus zwei Lagen. Die äußere Lage ist sehr faserreiches, derbes Bindegewebe und wird als Dura mater oder auch Pachymeninx bezeichnet. Unter dieser Lage gibt es die wesentlich faserärmeren und lockereren Bindegewebe der Leptomeninx, der weichen Hirnhaut. In der Leptomeninx entsteht während der Entwicklung ein schmaler flächiger Spaltraum und sie teilt sich in zwei Blätter, die aber durch spinnwebsartige Fasern (Arachnoideal-Trabekel) stets miteinander verbunden bleiben. Das äußere Blatt der Leptomeninx wird als Arachnoidea (Spinngewebshaut) bezeichnet und ist fest mit der Dura-Innenseite verbunden. Das innere Blatt der Leptomeninx (Pia mater) liegt dem Gehirn auf und grenzt an die astrogliale Basalmembran der Astrozyten. Der Spaltraum zwischen diesen beiden Lagen wird als subarachnoidaler Raum bezeichnet und enthält Liquor cerebrospinalis. Der Subarachnoidalraum ist der äußere Liquorraum.
Gehirn und Rückenmark sind von knöchernen Hüllen umgeben. Im Bereich des Schädels ist die Dura auch das innere Periost der Schädelkalotte und daher äußerst fest mit der Kalotte verbunden. Im Bereich des Rückenmarks ist die Dura durch eine Fett- und Bindegewebsschicht vom Periost der knöchernen Begrenzungen des Wirbelkanals getrennt. Dieser Raum wird als Epiduralraum bezeichnet und existiert rund um das Gehirn nicht.

36.5 Ventrikel und innere Liquorräume

Auch im Inneren des Gehirns finden sich liquorgefüllte Räume, die Ventrikel, die in ihrer Gesamtheit als innere Liquorräume zusammengefasst werden können. Die Ventrikel sind zum Liquor hin von Ependym ausgekleidet, einer speziellen Modifikation der autochthonen Makroglia. Diese ventrikelseitige Oberfläche des Gehirns ist die ursprüngliche Oberfläche zum Neuralrohr hin und damit die apikale Seite des Neuroepithels. Die Zellen des Ependyms tragen häufig Kinozilien. Weil das Ependym als autochthone Glia apikal das Neuroepithel abschließt, fehlt hier unter dem Ependym die sonst eigentlich epitheltypische Basalmembran. Den Ependymzellen fehlen auch tight junctions, aber es gibt Haftkontakte und gap junctions. Der Liquor cerebrospinalis zirkuliert damit nicht nur in den Ventrikeln, sondern kann durch diese relativ durchlässige Ependymbarriere auch zur extrazellulären Flüssigkeit des Neuroepithels werden. Der Liquor cerebrospinalis tauscht sich damit ständig mit dem extrazellulären Raum von Gehirn und Rückenmark aus. Pathologische Prozesse im Zentralnervensystem (Entzündungen, Tumoren, Blutungen etc.) hinterlassen darum detektierbare Spuren im Liquor cerebrospinalis.
Der Liquor cerebrospinalis wird gezielt an speziellen Strukturen gebildet, den Plexus choroidei. Diese kommen nur an einigen wenigen Stellen (siehe Bücher zur makroskopischen Anatomie und Neuroanatomie) der inneren Liquorräume vor. In den äußeren Liquorräumen wird kein Liquor gebildet. Die Plexus choroidei bestehen aus sich baumartig verzweigenden Kapillaren mit fenestriertem Endothel, die von einem dichten (mit tight junctions versehenen) isoprimatischen Epithel bedeckt sind. Dieses Epithel ist von der Entwicklung her dem Ependym analog, dient aber anders als das periventrikuläre Ependym der Liquorproduktion. Treibende Kraft für die Liquorproduktion ist der aktive Kochsalztransport, dem dann Wasser über Aquaporine in den beteiligten Membranen folgen kann.

Schranken zwischen Blut, Liquor und Nervengewebe

- **Blut-Hirn-Schranke:** Das wichtigste morphologische Korrelat dieser Schranke ist das dichte, geschlossene Endothel der Kapillaren des zentralen Nervensystems (gemeinsam mit den Astrozyten).
- **Blut-Liquor-Schranke:** Der Liquor der inneren Liquorräume kann frei die Nervenzellen erreichen. Darum gibt es auch eine Blut-Liquor-Schranke: Das wichtigste morphologische Korrelat sind hier die dichten und geschlossenen Epithelien der Plexus chorioidei.

37. Danke....

Zum Erfolg des Histologi@-Projektes und dieser Skript-Buch-Kombination zur Histologie haben viele Mitarbeiterinnen und Mitarbeiter und auch Freunde aktiv beigetragen.
Zu allererst gilt mein Dank **Prof. Christoph Schmitz**, der der Ideengeber und wesentliche Unterstützer dieses Projektes war. Ohne seine hilfreichen Erfahrungen und auch Kontakte zu den relevanten Firmen wäre die Implementierung dieses Projektes nicht gelungen.
Mein Kollege **Prof. Stefan Milz** kümmert sich gemeinsam mit **Wladimir Alhaier** um die gesamten IT-technischen Grundlagen und die Strukturierung der Histologi@-Server. **Prof. Artur Mayerhofer** hat Präparate von Primaten zum Präparatefundus beigesteuert.
Des Weiteren gilt mein Dank **dem gesamten Team der technischen Assistentinnen und Assistenten des Lehrstuhls II der Anatomischen Anstalt**. Alle haben dieses Projekt mit verfolgt und unterstützt. In akribischer Kleinarbeit haben **Barbara Mosler** und **Sybille Kerling** die Präparatearchive der Anatomischen Anstalt nach Brauchbarem durchforstet, Schnitte angefertigt, Färbungen durchgeführt und diese Präparate dann unter der Betreuung durch **Dr. Jens Müller-Starck** digitalisiert. An der Erstellung und Digitalisierung neuer, vor allen Dingen immunhistochemischer Präparate haben v.a. **Astrid Baltruschat**, bei einigen Präparaten auch **Ursula Fazekas**, **Sabine Tost** und **Beate Aschauer** mitgewirkt. **Beate Aschauer** hat gemeinsam mit **Dr. Jens Müller-Starck** in bewundernswerter Geduld die High-Tech Mikroskope betreut, mit denen die Scans für diesen digitalen Kurs erstellt wurden. Bei vielen Abbildungen des Skripts hat **Pia Unterberger** wesentliche Vor- und Zuarbeiten geleistet. **Dr. Jens Müller-Starck** war als betreuender Wissenschaftler mit eingebunden und hat sich um die insgesamt mehrere TB großen Dateisammlungen verdient gemacht.
Dr. Katharina Sternecker hat an vielen Texten mitgearbeitet und die Kapitel zu den zahnmedizinischen Hartgeweben und der Mundhöhle geschrieben. **Dr. Anne Glöggler** und **Andrea Asikoglu** haben als Lektorinnen, Indexerstellerinnen und Korrekturleserinnen intensiv am Text des Skriptes mitgearbeitet.

V

Verzeichnisse

Literatur 541
Präparatekatalog Histologi@ (Thumbnails) 543
Index 634

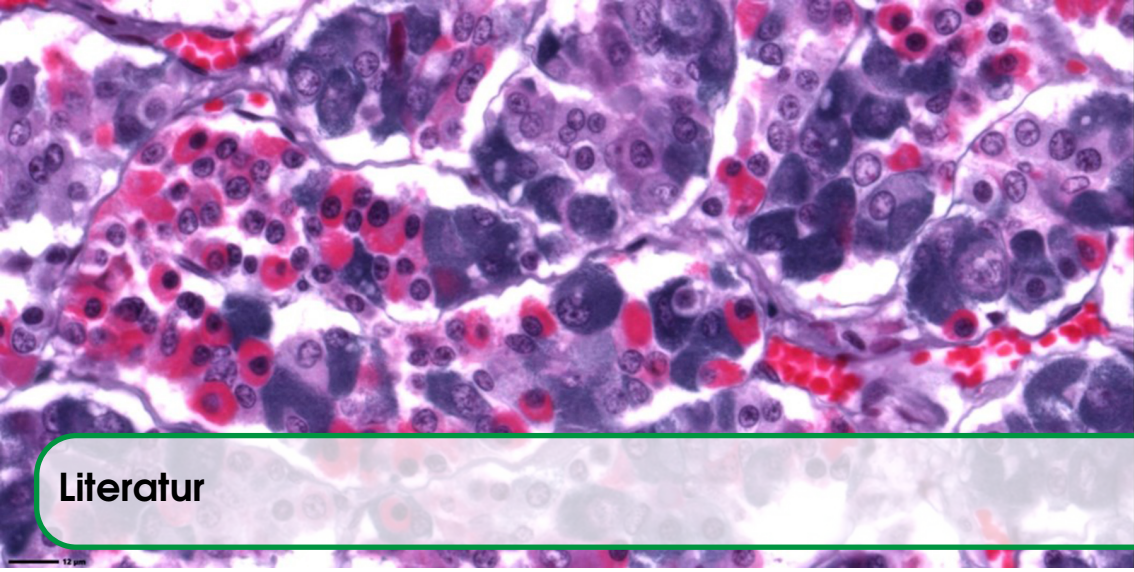

Literatur

Zitierte Literatur

Alberts, B. u. a. (2011). *Molekularbiologie der Zelle* -. 5. vollständig überarbeitete Auflage. New York: John Wiley & Sons (siehe S. 74).

Endl, Elmar und Johannes Gerdes (2000). „The Ki-67 protein: fascinating forms and an unknown function". In: *Experimental cell research* 257.2, S. 231–237.

Horobin, R W. und J A. Kiernan (2002). *Conn's Biological Stains - A Handbook of Dyes, Stains and Fluorochromes for Use in Biology and Medicine*. 10. Aufl. London, New York: Taylor & Francis (siehe S. 35–36).

Romeis, B und M Mulisch, Hrsg. (2010). *Mikroskopische Technik*. 18. Aufl. Heidelberg: Spektrum, Akad. Verlag (siehe S. 35).

Scholzen, Thomas, Johannes Gerdes u. a. (2000). „The Ki-67 protein: from the known and the unknown". In: *Journal of cellular physiology* 182.3, S. 311–322.

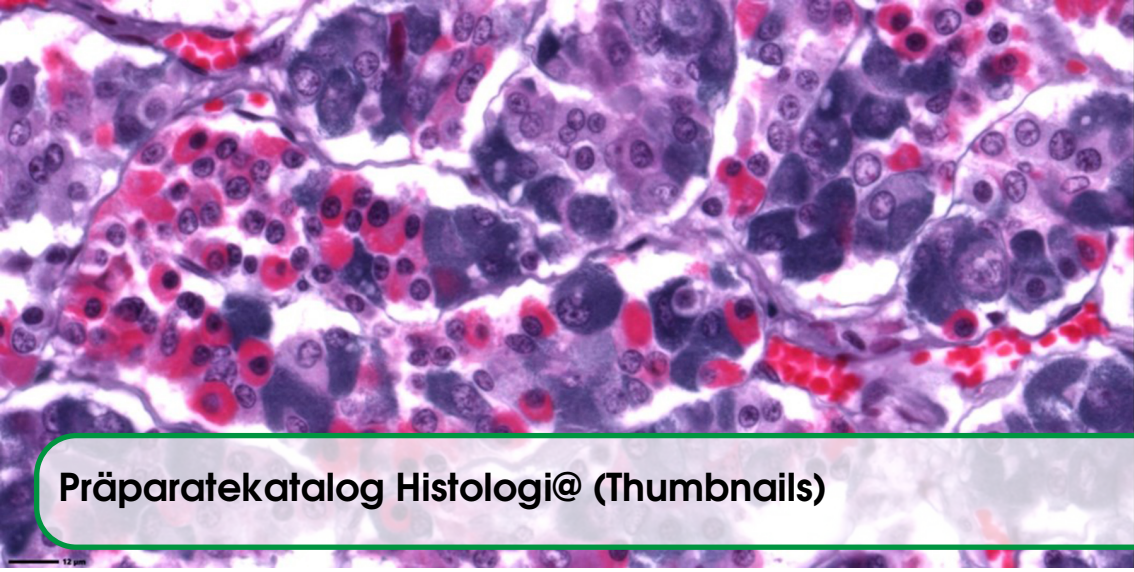

Präparatekatalog Histologi@ (Thumbnails)

Lichtmikroskopische Präparate



Titel:	2-084-leber-ungefaerbt-serie	
Beschreibung:	Leber ungefärbt	
Kommentare:	—	
Digitalisierung:	*Größe:*	13,7GB
	Höhe:	90780
	Länge:	121752
	Tiefenebenen:	11
	Ebenen Abstand:	1 μm
	X-Achse:	0,101445μm/pixel
	Y-Achse:	0,101487μm/pixel
	Objektiv:	63x
	Hergestellt von:	Anatomische Anstalt, Lst II

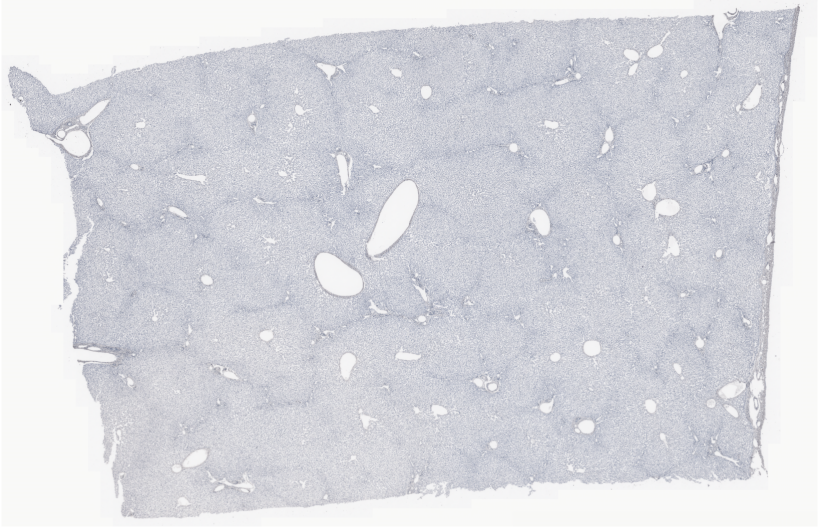

Titel:	2-067-leber-nur-haemalaun-serie	
Classroom:	01 Zellbiologische Grundlagen	
Beschreibung:	Leber Färbung mit Hämatoxylin	
Kommentare:	—	
Digitalisierung:	*Größe:*	16.2GB
	Höhe:	67260
	Länge:	104280
	Tiefenebenen:	46
	Ebenen Abstand:	1 μm
	X-Achse:	0.122599μm/pixel
	Y-Achse:	0.122344 μm/pixel
	Objektiv:	60x
	Hergestellt von:	Anatomische Anstalt, Lst II

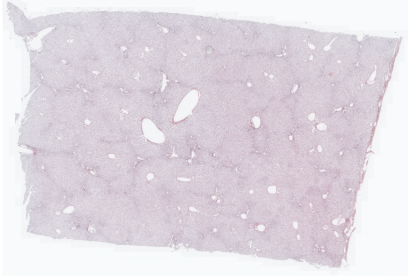

Titel: 2-066-leber-he-serie
Beschreibung: Leber Färbung mit Hämatoxylin und Eosin (HE)
Kommentare: —
Digitalisierung:

Größe:	14,8GB
Höhe:	70800
Länge:	104280
Tiefenebenen:	40
Ebenen Abstand:	1 μm
X-Achse:	0.122599 μm/pixel
Y-Achse:	0.122344 μm/pixel
Objektiv:	63x
Hergestellt von:	Anatomische Anstalt, Lst II

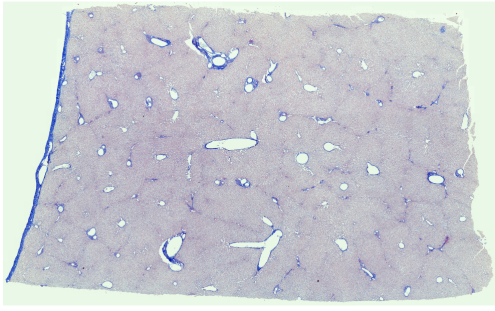

Titel: 2-065-leber-azan
Beschreibung: Leber Färbung AZAN
Kommentare: —
Digitalisierung:

Größe:	15,4GB
Höhe:	77520
Länge:	1258560
Tiefenebenen:	14
Ebenen Abstand:	1 μm
X-Achse:	0.101445 μm/pixel
Y-Achse:	0.101487 μm/pixel
Objektiv:	63x
Hergestellt von:	Anatomische Anstalt, Lst II

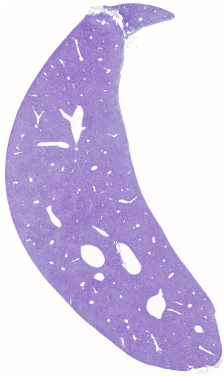

Titel: 2-089-leber-maus-pas
Beschreibung: Leber Färbung PAS-Reaktion
Kommentare: —

Digitalisierung:		
	Größe:	7,5GB
	Höhe:	95880
	Länge:	57456
	Tiefenebenen:	12
	Ebenen Abstand:	1 μm
	X-Achse:	0.101445 μm/pixel
	Y-Achse:	0.101487 μm/pixel
	Objektiv:	63x
	Hergestellt von:	Anatomische Anstalt, Lst II



Titel: 2-086-leber-peroxidase-reaktion
Beschreibung: Leber Enzymhistochemie endogene Peroxidase
Kommentare: —

Digitalisierung:		
	Größe:	9,5GB
	Höhe:	67260
	Länge:	104280
	Tiefenebenen:	27
	Ebenen Abstand:	1 μm
	X-Achse:	0.122599 μm/pixel
	Y-Achse:	0.122344 μm/pixel
	Objektiv:	60x
	Hergestellt von:	Anatomische Anstalt, Lst II

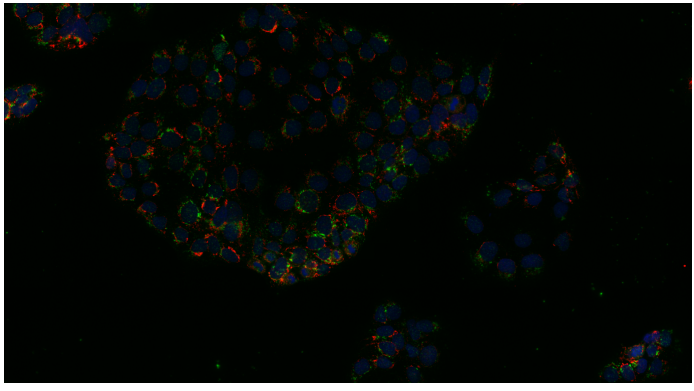

Titel: 2-068-jeg3-golm-lamp-dapi
Beschreibung: Mehrkanalfluoreszenz Zelllinie Jeg-3
Kommentare: —

Digitalisierung:		
	Größe:	5,5GB
	Höhe:	25480
	Länge:	36260
	Tiefenebenen:	10
	Ebenen Abstand:	1 μm
	X-Achse:	0.134406 μm/pixel
	Y-Achse:	0.134751 μm/pixel
	Objektiv:	60x
	Hergestellt von:	Anatomische Anstalt, Lst II

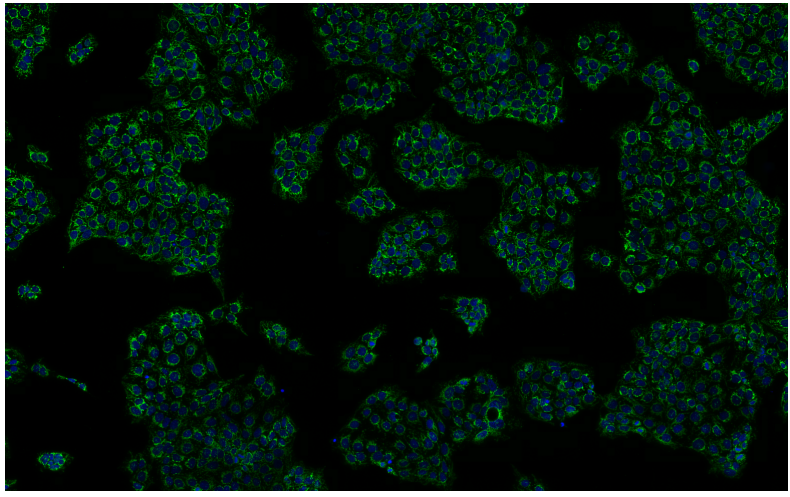

Titel: 2-069-jeg3-mitochondrien-dapi-crop
Beschreibung: Konfokale Mehrkanalfluoreszenz Zelllinie Jeg-3, Mitochondrien-Nachweis
Kommentare: —

Digitalisierung:		
	Größe:	7,2GB
	Höhe:	18222
	Länge:	26950
	Tiefenebenen:	10
	Ebenen Abstand:	1 μm
	X-Achse:	0.134406 μm/pixel
	Y-Achse:	0.134751 μm/pixel
	Objektiv:	60x
	Hergestellt von:	Anatomische Anstalt, Lst II

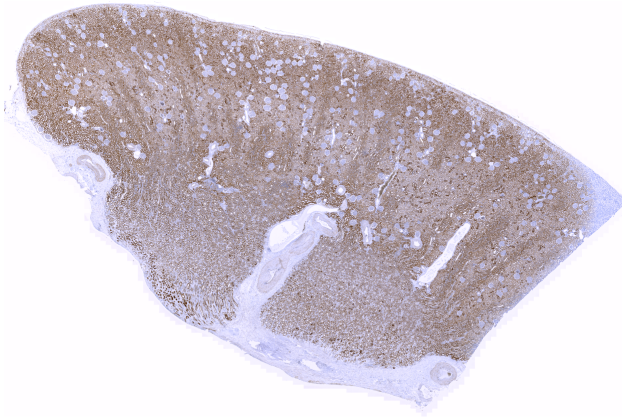

Titel:	2-076-niere-pavian-mitochondrien	
Beschreibung:	Niere, immunhistochemischer Nachweis von Mitochondrien	
Kommentare:	—	
Digitalisierung:	*Größe:*	24,9GB
	Höhe:	106080
	Länge:	160056
	Tiefenebenen:	13
	Ebenen Abstand:	1 μm
	X-Achse:	0.101445 μm/pixel
	Y-Achse:	0.101487 μm/pixel
	Objektiv:	63x
	Hergestellt von:	Anatomische Anstalt, Lst II

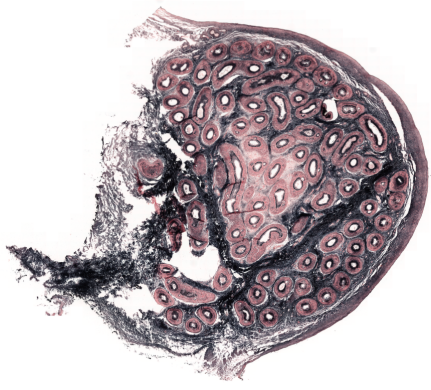

Titel: 1-005-ductus-epididymidis-lascano
Beschreibung: Nebenhoden, Versilberung nach Lascano
Kommentare: —
Digitalisierung:

Größe:	7,8GB
Höhe:	50740
Länge:	56880
Tiefenebenen:	55
Ebenen Abstand:	1 μm
X-Achse:	0.12257 μm/pixel
Y-Achse:	0.122192 μm/pixel
Objektiv:	63x
Hergestellt von:	Anatomische Anstalt, Lst II

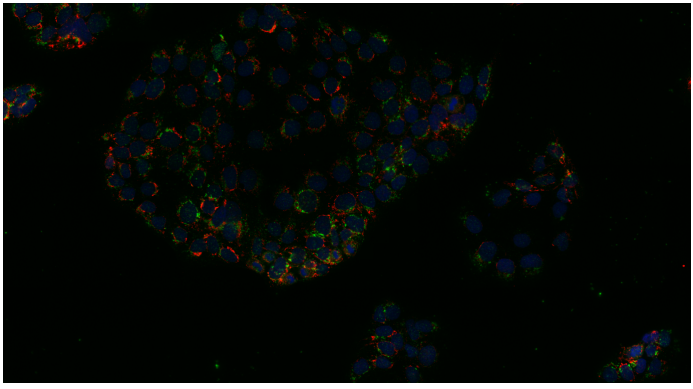

Titel: 2-068-jeg3-golm-lamp-dapi
Beschreibung: Konfokale Mehrkanalfluoreszenz Zellinie Jeg-3;
Nachweis von Lysosomen (lamp1) und
Golgi-Apparat (golm)
Kommentare: —
Digitalisierung:

Größe:	5,5GB
Höhe:	25480
Länge:	36260
Tiefenebenen:	10
Ebenen Abstand:	1 μm
X-Achse:	0.134406 μm/pixel
Y-Achse:	0.134751 μm/pixel
Objektiv:	60x
Hergestellt von:	Anatomische Anstalt, Lst II

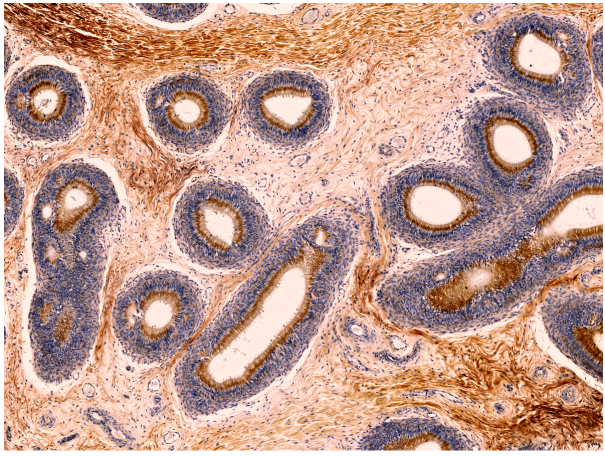

Titel:	2-073-ductus-epididymidis-schwein-haemalaun	
Beschreibung:	Nebenhoden, HE, kombiniert mit Versilberung nach Lascano	
Kommentare:	—	
Digitalisierung:	*Größe:*	771,2MB
	Höhe:	14280
	Länge:	19152
	Tiefenebenen:	25
	Ebenen Abstand:	1 μm
	X-Achse:	0.101445 μm/pixel
	Y-Achse:	0.101487 μm/pixel
	Objektiv:	63x
	Hergestellt von:	Anatomische Anstalt, Lst II

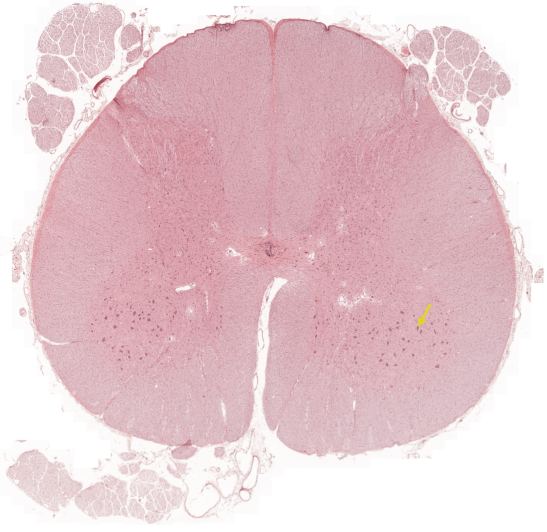

Titel:	1-004-rueckenmark-he	
Beschreibung:	Rückenmark quer, HE	
Kommentare:	—	
Digitalisierung:	*Größe:*	11,5GB
	Höhe:	68440
	Länge:	69520
	Tiefenebenen:	48
	Ebenen Abstand:	1 μm
	X-Achse:	0.122496 μm/pixel
	Y-Achse:	0.122046 μm/pixel
	Objektiv:	60x
	Hergestellt von:	Anatomische Anstalt, Lst II

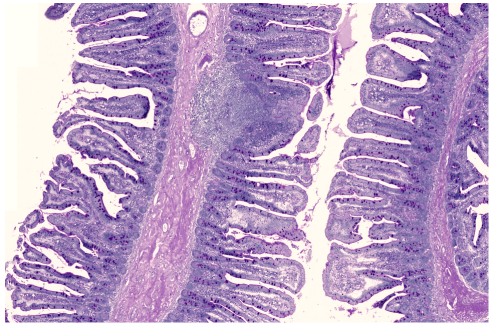

Titel:	2-092-jejunum-pas	
Beschreibung:	Jejunum, PAS-Reaktion, Gegenfärbung mit Hämatoxylin	
Kommentare:	—	
Digitalisierung:	*Größe:*	941,1MB
	Höhe:	20400
	Länge:	31464
	Tiefenebenen:	13
	Ebenen Abstand:	1 μm
	X-Achse:	0.101445 μm/pixel
	Y-Achse:	0.101487 μm/pixel
	Objektiv:	63x
	Hergestellt von:	Anatomische Anstalt, Lst II

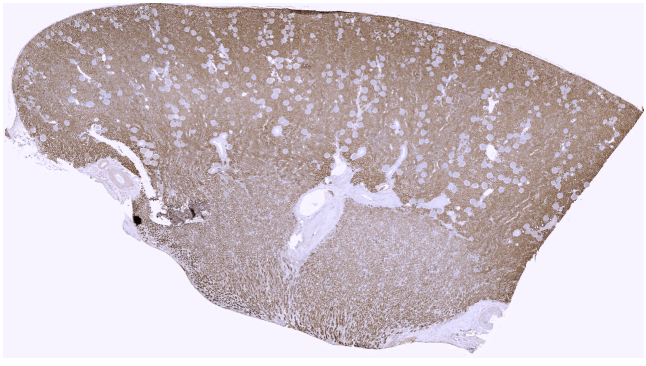

Titel: 2-075-niere-pavian-lamp1
Beschreibung: Niere, immunhistochemischer Nachweis von Lysosomen (lamp1)
Kommentare: —
Digitalisierung:

Größe:	21,8GB
Höhe:	90780
Länge:	164160
Tiefenebenen:	13
Ebenen Abstand:	1 μm
X-Achse:	0.101445 μm/pixel
Y-Achse:	0.101487 μm/pixel
Objektiv:	63x
Hergestellt von:	Anatomische Anstalt, Lst II

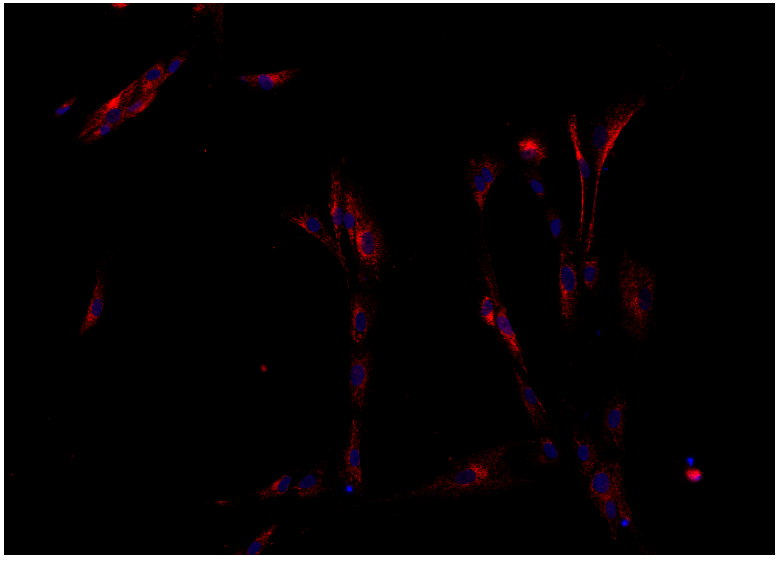

Titel: 2-071-hfff2-lamp-dapi
Beschreibung: Humane Fibroblasten in Kultur, Nachweis von Lysosomen, konfokale Mehrkanalfluoreszenz
Kommentare: —
Digitalisierung:

Größe:	3,2GB
Höhe:	18620
Länge:	28420
Tiefenebenen:	10
Ebenen Abstand:	1 μm
X-Achse:	0.134406 μm/pixel
Y-Achse:	0.134751 μm/pixel
Objektiv:	60x
Hergestellt von:	Anatomische Anstalt, Lst II



Titel:	1-003-zwiebelwurzel-eisenhaematoxylin	
Beschreibung:	Zwiebelwurzel, Mitosestadien, Eisenhämatoxylin	
Kommentare:	—	
Digitalisierung:	*Größe:*	871,1MB
	Höhe:	17700
	Länge:	48980
	Tiefenebenen:	20
	Ebenen Abstand:	1 μm
	X-Achse:	0.12257 μm/pixel
	Y-Achse:	0.122192 μm/pixel
	Objektiv:	60x
	Hergestellt von:	Anatomische Anstalt, Lst II

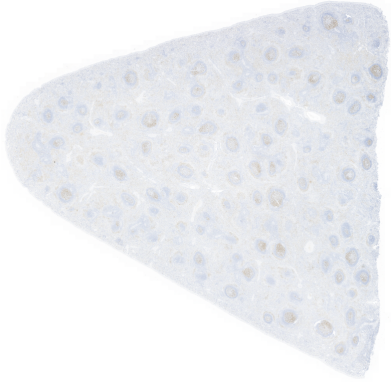

Titel:	1-083-milz-juv-ihc-ki67	
Beschreibung:	Milz, Nachweis von ki67, Hämatoxylin Gegenfärbung	
Kommentare:	—	
Digitalisierung:	*Größe:*	20,7GB
	Höhe:	99120
	Länge:	101120
	Tiefenebenen:	41
	Ebenen Abstand:	1 μm
	X-Achse:	0.122496 μm/pixel
	Y-Achse:	0.122046 μm/pixel
	Objektiv:	60x
	Hergestellt von:	Anatomische Anstalt, Lst II



Titel:	1-084-milz-juv-ihc-pcna	
Beschreibung:	Milz, Nachweis von PCNA, Gegenfärbung mit Hämatoxylin	
Kommentare:	—	
Digitalisierung:	*Größe:*	28GB
	Höhe:	96760
	Länge:	101120
	Tiefenebenen:	57
	Ebenen Abstand:	1 μm
	X-Achse:	0.122496 μm/pixel
	Y-Achse:	0.122046 μm/pixel
	Objektiv:	60x
	Hergestellt von:	Anatomische Anstalt, Lst II

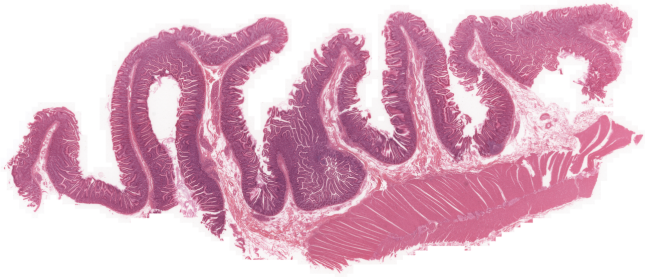

Titel:	1-093-duodenum-he	
Beschreibung:	Duodenum, HE	
Kommentare:	—	
Digitalisierung:	*Größe:*	40,7GB
	Höhe:	70800
	Länge:	165900
	Tiefenebenen:	69
	Ebenen Abstand:	1 μm
	X-Achse:	0.122197 μm/pixel
	Y-Achse:	0.122046 μm/pixel
	Objektiv:	60x
	Hergestellt von:	Anatomische Anstalt, Lst II

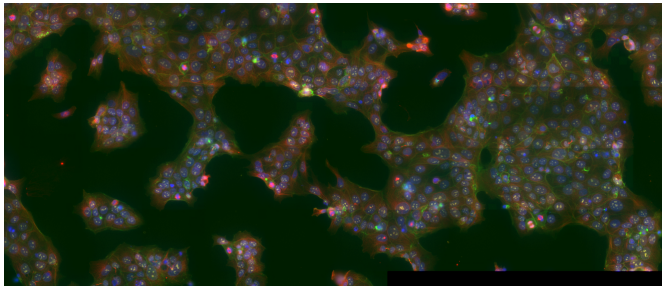

Titel:	2-062-Jeg3-x60-10um-OT1	
Beschreibung:	Konfokale Mehrkanalfluoreszenz, Zelllinie Jeg-3	
Kommentare:	—	
Digitalisierung:	*Größe:*	13,5GB
	Höhe:	21560
	Länge:	37240
	Tiefenebenen:	21
	Ebenen Abstand:	1 μm
	X-Achse:	0.134406 μm/pixel
	Y-Achse:	0.134751 μm/pixel
	Objektiv:	60x
	Hergestellt von:	Anatomische Anstalt, Lst II

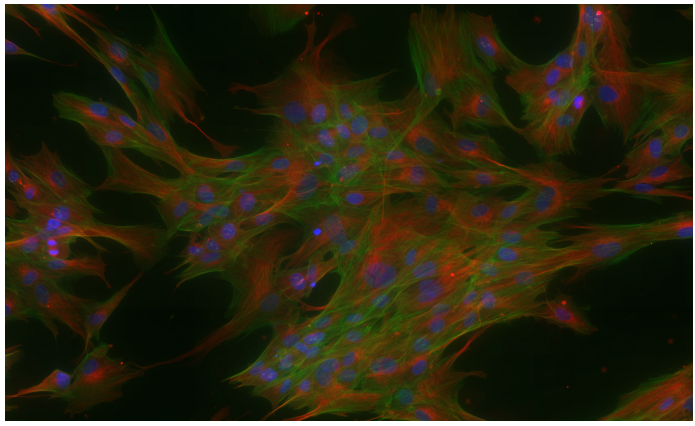

Titel:	2-063-HFFF2-x60-8um-OT	
Beschreibung:	Konfokale Mehrkanalfluoreszenz, Zelllinie Jeg-3	
Kommentare:	—	
Digitalisierung:	*Größe:*	4,6GB
	Höhe:	19600
	Länge:	29400
	Tiefenebenen:	10
	Ebenen Abstand:	1 μm
	X-Achse:	0.134406 μm/pixel
	Y-Achse:	0.134751 μm/pixel
	Objektiv:	60x
	Hergestellt von:	Anatomische Anstalt, Lst II



Titel:	1-009-plazenta-ihc-zytokeratin	
Beschreibung:	Placenta, Nachweis von Zytokeratin, Gegenfärbung mit Hämatoxylin	
Kommentare:	—	
Digitalisierung:	*Größe:*	679MB
	Höhe:	24780
	Länge:	36340
	Tiefenebenen:	15
	Ebenen Abstand:	1 μm
	X-Achse:	0.122197 μm/pixel
	Y-Achse:	0.122046 μm/pixel
	Objektiv:	60x
	Hergestellt von:	Anatomische Anstalt, Lst II

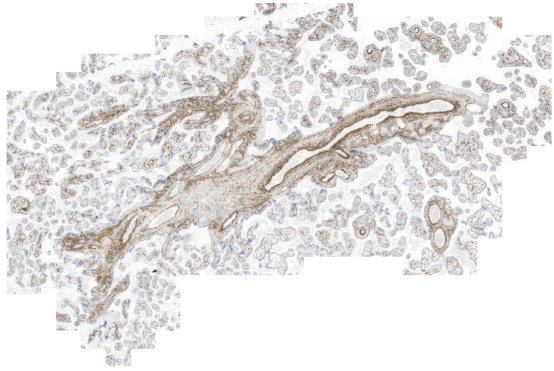

Titel:	1-094-plazenta-ihc-desmin	
Beschreibung:	Placenta, Nachweis von Desmin, Gegenfärbung mit Hämatoxylin	
Kommentare:	—	
Digitalisierung:	*Größe:*	701MB
	Höhe:	23600
	Länge:	34760
	Tiefenebenen:	17
	Ebenen Abstand:	1 μm
	X-Achse:	0.122197 μm/pixel
	Y-Achse:	0.122046 μm/pixel
	Objektiv:	60x
	Hergestellt von:	Anatomische Anstalt, Lst II

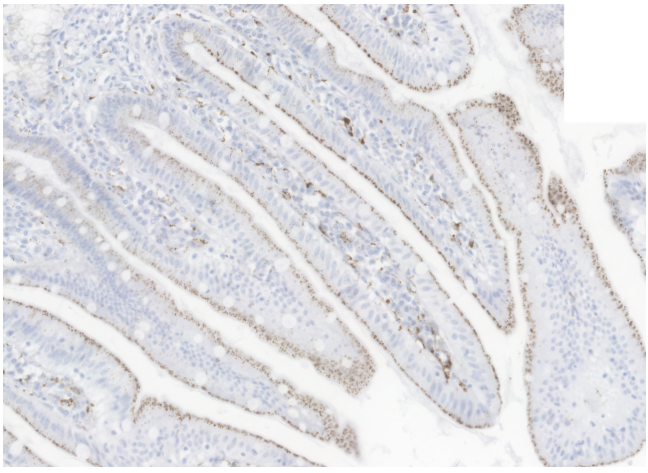

Titel:	1-092-duodenum-ihc-claudin	
Beschreibung:	Duodenum, Nachweis von Claudin, Gegenfärbung mit Hämatoxylin	
Kommentare:	—	
Digitalisierung:	*Größe:*	323,4MB
	Höhe:	17700
	Länge:	15800
	Tiefenebenen:	23
	Ebenen Abstand:	1 μm
	X-Achse:	0.122197 μm/pixel
	Y-Achse:	0.122046 μm/pixel
	Objektiv:	60x
	Hergestellt von:	Anatomische Anstalt, Lst II

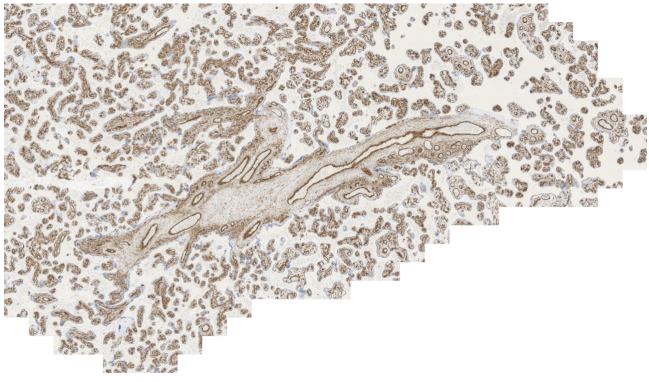

Titel:	1-100-plazenta-ihc-vimentin	
Beschreibung:	Plazenta, Nachweis von Vimentin, Gegenfärbung mit Hämatoxylin	
Kommentare:	—	
Digitalisierung:	*Größe:*	974,7MB
	Höhe:	23600
	Länge:	41080
	Tiefenebenen:	20
	Ebenen Abstand:	1 μm
	X-Achse:	0.122197 μm/pixel
	Y-Achse:	0.122046 μm/pixel
	Objektiv:	60x
	Hergestellt von:	Anatomische Anstalt, Lst II

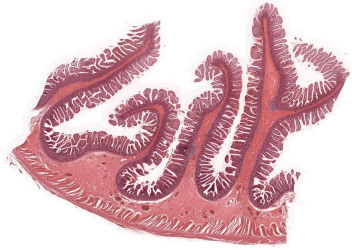

Titel:	1-006-jejunum-he	
Beschreibung:	Jejunum, HE	
Kommentare:	—	
Digitalisierung:	*Größe:*	14,3GB
	Höhe:	80240
	Länge:	112180
	Tiefenebenen:	32
	Ebenen Abstand:	1 μm
	X-Achse:	0.12257 μm/pixel
	Y-Achse:	0.122192 μm/pixel
	Objektiv:	60x
	Hergestellt von:	Anatomische Anstalt, Lst II



Titel: 1-010-auge-vorderer-abschnitt-he
Beschreibung: Auge, vorderer Abschnitt, HE
Kommentare: —
Digitalisierung:

Größe:	9,6GB
Höhe:	68440
Länge:	176960
Tiefenebenen:	46
Ebenen Abstand:	1 μm
X-Achse:	0.12257 μm/pixel
Y-Achse:	0.122192 μm/pixel
Objektiv:	60x
Hergestellt von:	Anatomische Anstalt, Lst II

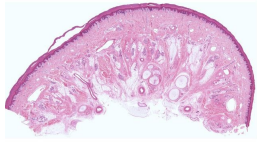

Titel: 1-011n-fingerbeere-he
Beschreibung: Fingerbeere, neu, HE
Kommentare: —
Digitalisierung:

Größe:	39,5GB
Höhe:	86700
Länge:	161424
Tiefenebenen:	25
Ebenen Abstand:	1 μm
X-Achse:	0.101445 μm/pixel
Y-Achse:	0.101487 μm/pixel
Objektiv:	63x
Hergestellt von:	Anatomische Anstalt, Lst II

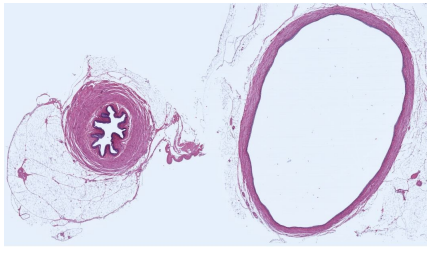

Titel: 1-013n-ureter-schwein-he
Beschreibung: Ureter, entspannt und gedehnt, HE
Kommentare: —
Digitalisierung:

Größe:	35.5GB
Höhe:	77520
Länge:	135432
Tiefenebenen:	30
Ebenen Abstand:	1 μm
X-Achse:	0.101445 μm/pixel
Y-Achse:	0.101487 μm/pixel
Objektiv:	63x
Hergestellt von:	Anatomische Anstalt, Lst II

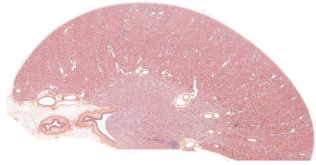

Titel: 1-036-niere-he
Beschreibung: Niere, HE
Kommentare: —
Digitalisierung:

Größe:	47.7GB
Höhe:	101480
Länge:	199080
Tiefenebenen:	47
Ebenen Abstand:	1 μm
X-Achse:	0.12257 μm/pixel
Y-Achse:	0.122192 μm/pixel
Objektiv:	60x
Hergestellt von:	Anatomische Anstalt, Lst II

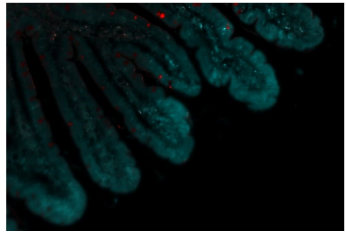

Titel: 2-070-jejunum-pas-dapi-crop
Beschreibung: Jejunum, PAS-REaktion, Fluoreszenzmodus, Gegenfärbung mit DAPI
Kommentare: —
Digitalisierung:

Größe:	411.4 MB
Höhe:	4566
Länge:	6740
Tiefenebenen:	8
Ebenen Abstand:	1 μm
X-Achse:	0.134406 μm/pixel
Y-Achse:	0.134751 μm/pixel
Objektiv:	60x
Hergestellt von:	Anatomische Anstalt, Lst II

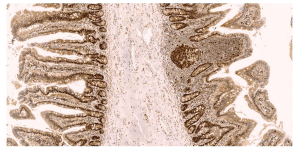

Titel:	2-093-jejunum-pcna	
Beschreibung:	Jejunum, Nachweis von PCNA, Gegenfärbung mit Hämatoxylin	
Kommentare:	—	
Digitalisierung:	*Größe:*	354.1 MB
	Höhe:	10200
	Länge:	20520
	Tiefenebenen:	15
	Ebenen Abstand:	1 μm
	X-Achse:	0.101445 μm/pixel
	Y-Achse:	0.101487 μm/pixel
	Objektiv:	63x
	Hergestellt von:	Anatomische Anstalt, Lst II

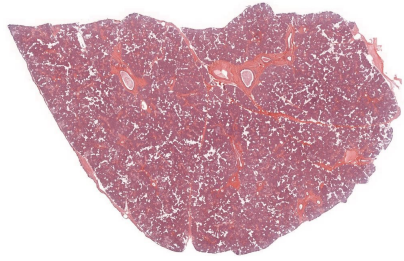

Titel:	1-016-glandula-submandibularis-he	
Beschreibung:	Leber Färbung PAS-Reaktion	
Kommentare:	—	
Digitalisierung:	*Größe:*	15.9GB
	Höhe:	82600
	Länge:	127980
	Tiefenebenen:	30
	Ebenen Abstand:	1 μm
	X-Achse:	0.12257 μm/pixel
	Y-Achse:	0.122192 μm/pixel
	Objektiv:	60x
	Hergestellt von:	Anatomische Anstalt, Lst II

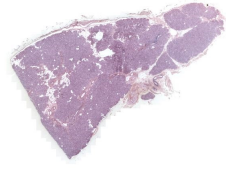

Titel:	2-012-glandula-lacrimalis-he	
Beschreibung:	Leber Färbung PAS-Reaktion	
Kommentare:	—	
Digitalisierung:	*Größe:*	9.6GB
	Höhe:	51920
	Länge:	71100
	Tiefenebenen:	52
	Ebenen Abstand:	1 μm
	X-Achse:	0.122197 μm/pixel
	Y-Achse:	0.122046 μm/pixel
	Objektiv:	60x
	Hergestellt von:	Anatomische Anstalt, Lst II

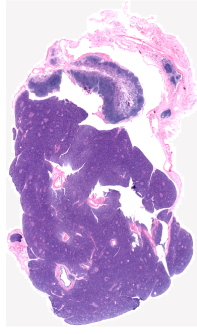

Titel:	2-078-pancreas-macaca-he	
Beschreibung:	Pankreas, HE	
Kommentare:	—	
Digitalisierung:	*Größe:*	27.7GB
	Höhe:	166260
	Länge:	98496
	Tiefenebenen:	15
	Ebenen Abstand:	1 μm
	X-Achse:	0.101445 μm/pixel
	Y-Achse:	0.101487 μm/pixel
	Objektiv:	63x
	Hergestellt von:	Anatomische Anstalt, Lst II

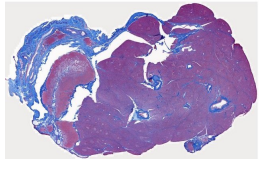

Titel:	2-079-pancreas-macaca-azan	
Beschreibung:	Pankreas, AZAN	
Kommentare:	—	
Digitalisierung:	*Größe:*	25.4GB
	Höhe:	161160
	Länge:	99864
	Tiefenebenen:	14
	Ebenen Abstand:	1 μm
	X-Achse:	0.101445 μm/pixel
	Y-Achse:	0.101487 μm/pixel
	Objektiv:	63x
	Hergestellt von:	Anatomische Anstalt, Lst II

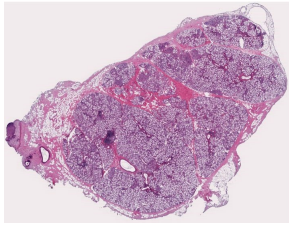

Titel:	2-039n-glandula-sublingualis-he	
Beschreibung:	Glandula sublingualis, HE	
Kommentare:	—	
Digitalisierung:	*Größe:*	22.6GB
	Höhe:	70380
	Länge:	91656
	Tiefenebenen:	31
	Ebenen Abstand:	1 μm
	X-Achse:	0.101445 μm/pixel
	Y-Achse:	0.101487 μm/pixel
	Objektiv:	63x
	Hergestellt von:	Anatomische Anstalt, Lst II

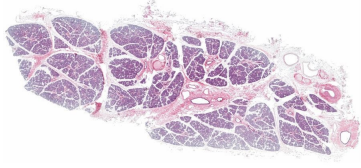

Titel: 3-004n-glandula-parotis-he
Beschreibung: Glandula parotis, HE
Kommentare: —
Digitalisierung:

Größe:	98.4GB
Höhe:	106080
Länge:	228456
Tiefenebenen:	36
Ebenen Abstand:	1 μm
X-Achse:	0.101445 μm/pixel
Y-Achse:	0.101487 μm/pixel
Objektiv:	63x
Hergestellt von:	Anatomische Anstalt, Lst II



Titel: 1-019-aorta-he
Beschreibung: Aorta, HE
Kommentare: —
Digitalisierung:

Größe:	18.5GB
Höhe:	83780
Länge:	91640
Tiefenebenen:	51
Ebenen Abstand:	1 μm
X-Achse:	0.12257 μm/pixel
Y-Achse:	0.122192 μm/pixel
Objektiv:	60x
Hergestellt von:	Anatomische Anstalt, Lst II

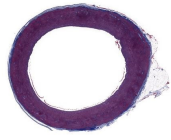

Titel: 1-020-aorta-masson-trichrom
Beschreibung: Aorta, Trichrom
Kommentare: —
Digitalisierung:

Größe:	12.1GB
Höhe:	83780
Länge:	105860
Tiefenebenen:	33
Ebenen Abstand:	1 μm
X-Achse:	0.12257 μm/pixel
Y-Achse:	0.122192 μm/pixel
Objektiv:	60x
Hergestellt von:	Anatomische Anstalt, Lst II

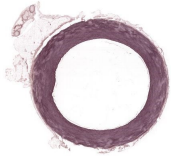

Titel:	1-032-aorta-elastica	
Beschreibung:	Aorta, Elastika-Färbung	
Kommentare:	—	
Digitalisierung:	*Größe:*	31.3GB
	Höhe:	100300
	Länge:	109020
	Tiefenebenen:	57
	Ebenen Abstand:	1 μm
	X-Achse:	0.12257 μm/pixel
	Y-Achse:	0.122192 μm/pixel
	Objektiv:	60x
	Hergestellt von:	Anatomische Anstalt, Lst II

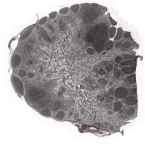

Titel:	1-017-lymphknoten-versilberung	
Beschreibung:	Lymphknoten, Versilberung, retikuläres Bindegewebe	
Kommentare:	—	
Digitalisierung:	*Größe:*	3.1GB
	Höhe:	46020
	Länge:	44240
	Tiefenebenen:	30
	Ebenen Abstand:	1 μm
	X-Achse:	0.12257 μm/pixel
	Y-Achse:	0.122192 μm/pixel
	Objektiv:	60x
	Hergestellt von:	Anatomische Anstalt, Lst II

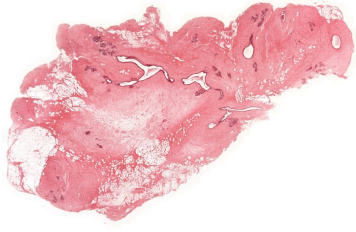

Titel: 1-026-mamma-anlage-neugeborenes-he
Beschreibung: Mamma-Anlage, HE
Kommentare: —
Digitalisierung:

Größe:	23.0GB
Höhe:	73160
Länge:	113760
Tiefenebenen:	55
Ebenen Abstand:	1 μm
X-Achse:	0.12257 μm/pixel
Y-Achse:	0.122192 μm/pixel
Objektiv:	60x
Hergestellt von:	Anatomische Anstalt, Lst II

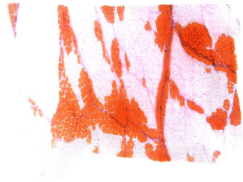

Titel: 1-039-mesenterium-katze-haeutchenpraeparat-sudanIII
Beschreibung: Mesenterium Katze, Häutchenpräparat, Sudan II mit Hämytoxylin Gegenfärbung
Kommentare: —
Digitalisierung:

Größe:	5.9GB
Höhe:	31860
Länge:	41080
Tiefenebenen:	99
Ebenen Abstand:	1 μm
X-Achse:	0.12257 μm/pixel
Y-Achse:	0.122192 μm/pixel
Objektiv:	60x
Hergestellt von:	Anatomische Anstalt, Lst II

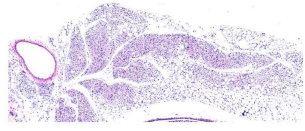

Titel: 2-087-niere-maus-he-braunes-fett
Beschreibung: Fettgewebe perirenal, weiss und braun, HE
Kommentare: —
Digitalisierung:

Größe:	405.5 MB
Höhe:	23460
Länge:	9576
Tiefenebenen:	16
Ebenen Abstand:	1 μm
X-Achse:	0.101445 μm/pixel
Y-Achse:	0.101487 μm/pixel
Objektiv:	63x
Hergestellt von:	Anatomische Anstalt, Lst II



Titel:	1-014-trachea-kalb-he	
Beschreibung:	Trachea, HE	
Kommentare:	—	
Digitalisierung:	*Größe:*	1.7 GB
	Höhe:	17700
	Länge:	72680
	Tiefenebenen:	29
	Ebenen Abstand:	1 μm
	X-Achse:	0.12257 μm/pixel
	Y-Achse:	0.122192 μm/pixel
	Objektiv:	60x
	Hergestellt von:	Anatomische Anstalt, Lst II



Titel:	1-022-lamellenknochen-quer-schliff	
Beschreibung:	Lamellenknochen, Schliffpräparat	
Kommentare:	—	
Digitalisierung:	*Größe:*	1.3GB
	Höhe:	17700
	Länge:	22120
	Tiefenebenen:	68
	Ebenen Abstand:	1 μm
	X-Achse:	0.12257 μm/pixel
	Y-Achse:	0.122192 μm/pixel
	Objektiv:	60x
	Hergestellt von:	Anatomische Anstalt, Lst II

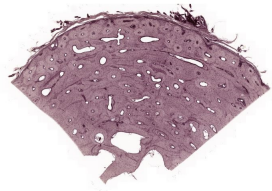

Titel:	1-023-lamellenknochen-quer-schnitt	
Beschreibung:	Lamellenknochen, Schnittpräparat, Delafieldsches Hämatoxylin	
Kommentare:	—	
Digitalisierung:	*Größe:*	3.6GB
	Höhe:	30680
	Länge:	44240
	Tiefenebenen:	53
	Ebenen Abstand:	1 μm
	X-Achse:	0.122496 μm/pixel
	Y-Achse:	0.122046 μm/pixel
	Objektiv:	60x
	Hergestellt von:	Anatomische Anstalt, Lst II



Titel:	1-027-tibia-fetus-schwein	
Beschreibung:	Osteogenese, Frühstadium, Hämalaun/Azophloxin	
Kommentare:	—	
Digitalisierung:	*Größe:*	2.7GB
	Höhe:	61360
	Länge:	26860
	Tiefenebenen:	33
	Ebenen Abstand:	1 μm
	X-Achse:	0.12257 μm/pixel
	Y-Achse:	0.122192 μm/pixel
	Objektiv:	60x
	Hergestellt von:	Anatomische Anstalt, Lst II

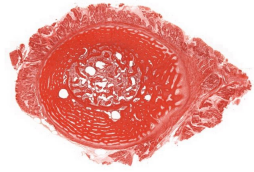

Titel: 1-028-spongiosa-quer-he
Beschreibung: Spongiosa, quer, HE
Kommentare: —
Digitalisierung:

Größe:	15.0GB
Höhe:	54280
Länge:	80580
Tiefenebenen:	68
Ebenen Abstand:	1 μm
X-Achse:	0.12257 μm/pixel
Y-Achse:	0.122192 μm/pixel
Objektiv:	60x
Hergestellt von:	Anatomische Anstalt, Lst II

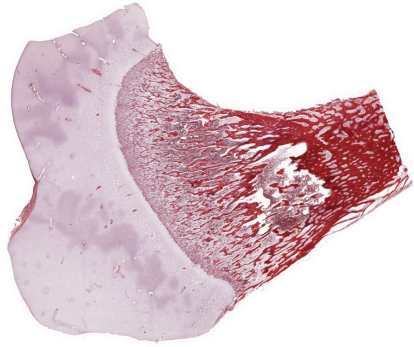

Titel: 1-029-spongiosa-he
Beschreibung: Spongiosa, Osteogenese Epiphyse, HE
Kommentare: —
Digitalisierung:

Größe:	60.3GB
Höhe:	110920
Länge:	132720
Tiefenebenen:	84
Ebenen Abstand:	1 μm
X-Achse:	0.122496 μm/pixel
Y-Achse:	0.122046 μm/pixel
Objektiv:	60x
Hergestellt von:	Anatomische Anstalt, Lst II

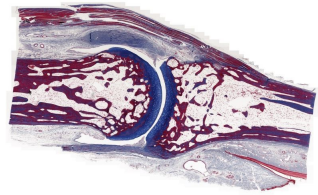

Titel:	1-038-gelenk-masson-trichrom	
Beschreibung:	Phalangealgelenk, Masson-Trichrom	
Kommentare:	—	
Digitalisierung:	*Größe:*	9.4GB
	Höhe:	61360
	Länge:	101120
	Tiefenebenen:	30
	Ebenen Abstand:	1 μm
	X-Achse:	0.183479 μm/pixel
	Y-Achse:	0.183353 μm/pixel
	Objektiv:	40x
	Hergestellt von:	Anatomische Anstalt, Lst II



Titel:	1-040-nasenspitze-he	
Beschreibung:	Nasenspitze, HE	
Kommentare:	—	
Digitalisierung:	*Größe:*	25.0GB
	Höhe:	62540
	Länge:	115340
	Tiefenebenen:	69
	Ebenen Abstand:	1 μm
	X-Achse:	0.12257 μm/pixel
	Y-Achse:	0.122192 μm/pixel
	Objektiv:	60x
	Hergestellt von:	Anatomische Anstalt, Lst II



Titel:	1-043-ohrmuschel-he-elastika	
Beschreibung:	Ohrknorpel, Elastika-Färbung und HE-Färbung	
Kommentare:	—	
Digitalisierung:	*Größe:*	11.4GB
	Höhe:	53100
	Länge:	80580
	Tiefenebenen:	53
	Ebenen Abstand:	1 μm
	X-Achse:	0.12257 μm/pixel
	Y-Achse:	0.122192 μm/pixel
	Objektiv:	60x
	Hergestellt von:	Anatomische Anstalt, Lst II



Titel:	1-044n-kopf-fetus-he	
Beschreibung:	Kopf Fetus (Schwein) HE	
Kommentare:	—	
Digitalisierung:	*Größe:*	20.0GB
	Höhe:	92820
	Länge:	61560
	Tiefenebenen:	31
	Ebenen Abstand:	1 μm
	X-Achse:	0.101445 μm/pixel
	Y-Achse:	0.101487 μm/pixel
	Objektiv:	63x
	Hergestellt von:	Anatomische Anstalt, Lst II



Titel:	1-024-zunge-he	
Beschreibung:	Zunge, Muskulatur,k HE	
Kommentare:	—	
Digitalisierung:	*Größe:*	13.1GB
	Höhe:	70800
	Länge:	83740
	Tiefenebenen:	44
	Ebenen Abstand:	1 μm
	X-Achse:	0.12257 μm/pixel
	Y-Achse:	0.122192 μm/pixel
	Objektiv:	60x
	Hergestellt von:	Anatomische Anstalt, Lst II



Titel:	1-046-ventrikelmyokard-he	
Beschreibung:	Ventrikelmyokard, HE	
Kommentare:	—	
Digitalisierung:	*Größe:*	14.9GB
	Höhe:	80240
	Länge:	85320
	Tiefenebenen:	44
	Ebenen Abstand:	1 μm
	X-Achse:	0.12257 μm/pixel
	Y-Achse:	0.122192 μm/pixel
	Objektiv:	60x
	Hergestellt von:	Anatomische Anstalt, Lst II

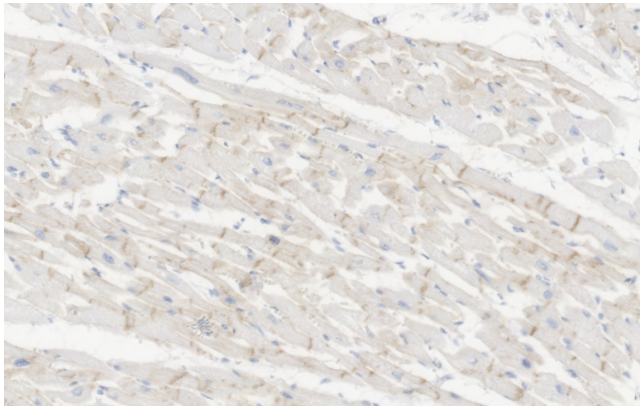

Titel:	1-091-herz-ihc-connexin43	
Beschreibung:	Ventrikelmyokard, Nachweis von Connexin 43, Hämatoxylin-Gegenfärbung	
Kommentare:	—	
Digitalisierung:	*Größe:*	3.9GB
	Höhe:	54280
	Länge:	60040
	Tiefenebenen:	24
	Ebenen Abstand:	1 μm
	X-Achse:	0.122197 μm/pixel
	Y-Achse:	0.122046 μm/pixel
	Objektiv:	60x
	Hergestellt von:	Anatomische Anstalt, Lst II



Titel:	1-025-uterus-he	
Beschreibung:	Myometrium, HE	
Kommentare:	—	
Digitalisierung:	*Größe:*	17.1GB
	Höhe:	89680
	Länge:	148520
	Tiefenebenen:	26
	Ebenen Abstand:	1 μm
	X-Achse:	0.122496 μm/pixel
	Y-Achse:	0.122046 μm/pixel
	Objektiv:	60x
	Hergestellt von:	Anatomische Anstalt, Lst II

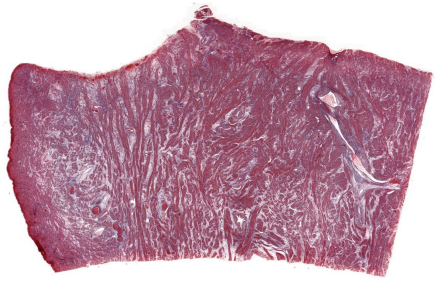

Titel:	1-034-uterus-azan	
Beschreibung:	Myometrium, AZAN	
Kommentare:	—	
Digitalisierung:	*Größe:*	31.6GB
	Höhe:	89680
	Länge:	139040
	Tiefenebenen:	53
	Ebenen Abstand:	1 μm
	X-Achse:	0.12257 μm/pixel
	Y-Achse:	0.122192 μm/pixel
	Objektiv:	60x
	Hergestellt von:	Anatomische Anstalt, Lst II

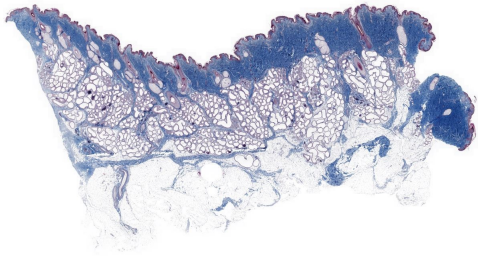

Titel:	1-018-achselhaut-masson-trichrom	
Beschreibung:	Achselhaut, Masson-Trichrom	
Kommentare:	—	
Digitalisierung:	*Größe:*	26.1GB
	Höhe:	82600
	Länge:	153260
	Tiefenebenen:	42
	Ebenen Abstand:	1 μm
	X-Achse:	0.122496 μm/pixel
	Y-Achse:	0.122046 μm/pixel
	Objektiv:	60x
	Hergestellt von:	Anatomische Anstalt, Lst II



Titel:	1-030-spinalganglion-he	
Beschreibung:	Spinalganglion, HE	
Kommentare:	—	
Digitalisierung:	*Größe:*	3.0GB
	Höhe:	29500
	Länge:	44240
	Tiefenebenen:	46
	Ebenen Abstand:	1 μm
	X-Achse:	0.12257 μm/pixel
	Y-Achse:	0.122192 μm/pixel
	Objektiv:	60x
	Hergestellt von:	Anatomische Anstalt, Lst II

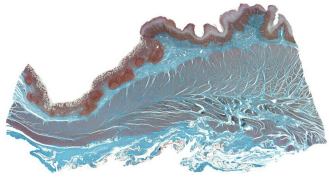

Titel:	2-005-oesophagus-cardia-goldner	
Beschreibung:	Cardia-Ösophagus Übergang, Trichrom	
Kommentare:	—	
Digitalisierung:	*Größe:*	48.4GB
	Höhe:	89680
	Länge:	165900
	Tiefenebenen:	65
	Ebenen Abstand:	1 μm
	X-Achse:	0.122197 μm/pixel
	Y-Achse:	0.122046 μm/pixel
	Objektiv:	60x
	Hergestellt von:	Anatomische Anstalt, Lst II

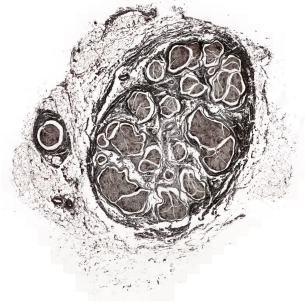

Titel:	1-033-nerv-quer-silberimpr	
Beschreibung:	Nerv, quer, Silberimprägnation n. Bielschowsky	
Kommentare:	—	
Digitalisierung:	*Größe:*	2.6GB
	Höhe:	38940
	Länge:	39500
	Tiefenebenen:	33
	Ebenen Abstand:	1 μm
	X-Achse:	0.12257 μm/pixel
	Y-Achse:	0.122192 μm/pixel
	Objektiv:	60x
	Hergestellt von:	Anatomische Anstalt, Lst II

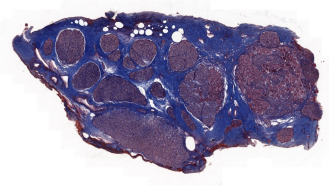

Titel:	1-037-nerv-quer-azan	
Beschreibung:	Nerv, quer, AZAN	
Kommentare:	—	
Digitalisierung:	*Größe:*	1.8GB
	Höhe:	23600
	Länge:	42660
	Tiefenebenen:	36
	Ebenen Abstand:	1 μm
	X-Achse:	0.12257 μm/pixel
	Y-Achse:	0.122192 μm/pixel
	Objektiv:	60x
	Hergestellt von:	Anatomische Anstalt, Lst II

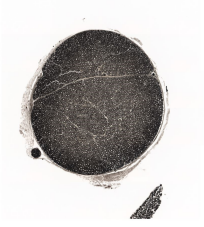

Titel:	1-031-nerv-quer-frosch-oso4	
Beschreibung:	Nerv, quer, Osmierung	
Kommentare:	—	
Digitalisierung:	*Größe:*	73.2 MB
	Höhe:	7080
	Länge:	7900
	Tiefenebenen:	26
	Ebenen Abstand:	1 μm
	X-Achse:	0.12257 μm/pixel
	Y-Achse:	0.122192 μm/pixel
	Objektiv:	60x
	Hergestellt von:	Anatomische Anstalt, Lst II



Titel:	1-035-nerv-laengs-oso4	
Beschreibung:	Nerv, längs, Osmierung	
Kommentare:	—	
Digitalisierung:	*Größe:*	915.1 MB
	Höhe:	34220
	Länge:	23700
	Tiefenebenen:	38
	Ebenen Abstand:	1 μm
	X-Achse:	0.12257 μm/pixel
	Y-Achse:	0.122192 μm/pixel
	Objektiv:	60x
	Hergestellt von:	Anatomische Anstalt, Lst II



Titel:	1-090-cerebellum-ihc-calbindin	
Beschreibung:	Cerebellum, Nachweis Calbindin	
Kommentare:	—	
Digitalisierung:	*Größe:*	1.6GB
	Höhe:	29500
	Länge:	26860
	Tiefenebenen:	39
	Ebenen Abstand:	1 μm
	X-Achse:	0.122197 μm/pixel
	Y-Achse:	0.122046 μm/pixel
	Objektiv:	60x
	Hergestellt von:	Anatomische Anstalt, Lst II

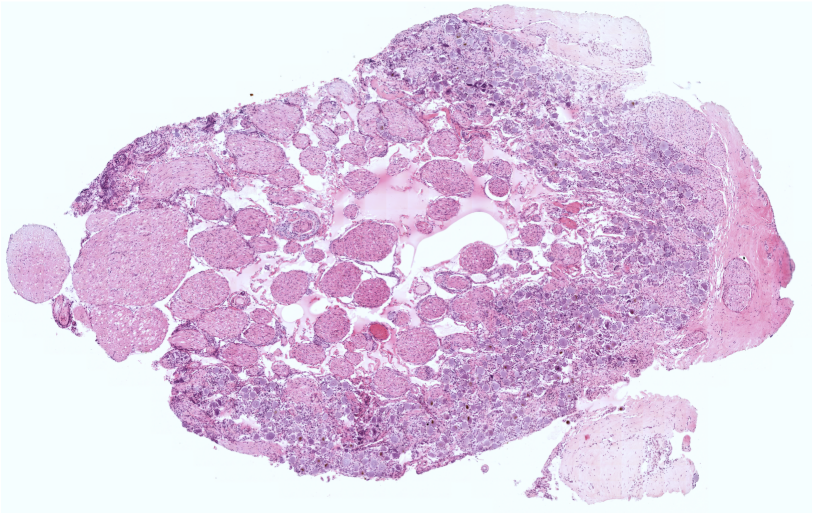

Titel:	1-030n-spinalganglion-he	
Beschreibung:	Spinalganglion, HE	
Kommentare:	—	
Digitalisierung:	*Größe:*	3.6GB
	Höhe:	32640
	Länge:	51984
	Tiefenebenen:	19
	Ebenen Abstand:	1 μm
	X-Achse:	0.101445 μm/pixel
	Y-Achse:	0.101487 μm/pixel
	Objektiv:	63x
	Hergestellt von:	Anatomische Anstalt, Lst II



Titel: 1-050-herz-schwein-he-purkinjefasern
Beschreibung: Herz, Schwein, Purkinjefasern, HE
Kommentare: —
Digitalisierung:

Größe:	14.0GB
Höhe:	60180
Länge:	107440
Tiefenebenen:	43
Ebenen Abstand:	1 μm
X-Achse:	0.122496 μm/pixel
Y-Achse:	0.122046 μm/pixel
Objektiv:	60x
Hergestellt von:	Anatomische Anstalt, Lst II

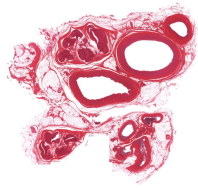

Titel: 1-048-arterie-vene-he
Beschreibung: Gefäßnervenstraße, HE
Kommentare: —
Digitalisierung:

Größe:	22.3GB
Höhe:	93220
Länge:	99540
Tiefenebenen:	53
Ebenen Abstand:	1 μm
X-Achse:	0.12257 μm/pixel
Y-Achse:	0.122192 μm/pixel
Objektiv:	60x
Hergestellt von:	Anatomische Anstalt, Lst II

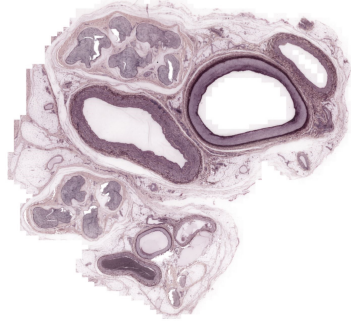

Titel:	1-049-arterie-vene-resorcin-fuchsin	
Beschreibung:	Gefäß-Nerven-Straße, Resorcin Fuchsin (Elastika)	
Kommentare:	—	
Digitalisierung:	*Größe:*	21.0GB
	Höhe:	81420
	Länge:	88480
	Tiefenebenen:	58
	Ebenen Abstand:	1 μm
	X-Achse:	0.12257 μm/pixel
	Y-Achse:	0.122192 μm/pixel
	Objektiv:	60x
	Hergestellt von:	Anatomische Anstalt, Lst II



Titel:	1-086-herz-he	
Beschreibung:	Herz, HE	
Kommentare:	—	
Digitalisierung:	*Größe:*	107.1GB
	Höhe:	180540
	Länge:	271760
	Tiefenebenen:	49
	Ebenen Abstand:	1 μm
	X-Achse:	0.122496 μm/pixel
	Y-Achse:	0.122046 μm/pixel
	Objektiv:	60x
	Hergestellt von:	Anatomische Anstalt, Lst II

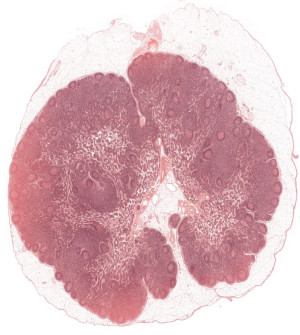

Titel:	1-021-mesenterialer-lymphknoten-he	
Beschreibung:	Lymphknoten, HE	
Kommentare:	—	
Digitalisierung:	*Größe:*	8.7GB
	Höhe:	84960
	Länge:	75840
	Tiefenebenen:	27
	Ebenen Abstand:	1 μm
	X-Achse:	0.12257 μm/pixel
	Y-Achse:	0.122192 μm/pixel
	Objektiv:	60x
	Hergestellt von:	Anatomische Anstalt, Lst II



Titel:	2-007-blutausstrich-pappenheim	
Beschreibung:	Blutausstrich, Färbung n. Pappenheim	
Kommentare:	—	
Digitalisierung:	*Größe:*	31.3GB
	Höhe:	153400
	Länge:	90060
	Tiefenebenen:	45
	Ebenen Abstand:	1 μm
	X-Achse:	0.122197 μm/pixel
	Y-Achse:	0.122046 μm/pixel
	Objektiv:	60x
	Hergestellt von:	Anatomische Anstalt, Lst II

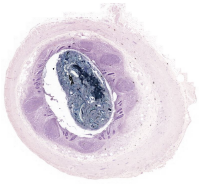

Titel: 1-051-appendix-giemsa
Beschreibung: Appendix vermiformis, quer, Giemsa-Färbung
Kommentare: —
Digitalisierung:

Größe:	5.3GB
Höhe:	46020
Länge:	50560
Tiefenebenen:	45
Ebenen Abstand:	1 μm
X-Achse:	0.12257 μm/pixel
Y-Achse:	0.122192 μm/pixel
Objektiv:	60x
Hergestellt von:	Anatomische Anstalt, Lst II

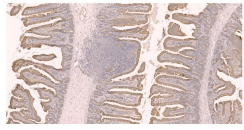

Titel: 2-095-jejunum-lamp1
Beschreibung: Jejunum, Nachweis von Lysosomen über lamp1, Gegenfärbung mit Hämatoxylin
Kommentare: —
Digitalisierung:

Größe:	675.2 MB
Höhe:	15300
Länge:	30096
Tiefenebenen:	13
Ebenen Abstand:	1 μm
X-Achse:	0.101445 μm/pixel
Y-Achse:	0.101487 μm/pixel
Objektiv:	63x
Hergestellt von:	Anatomische Anstalt, Lst II



Titel: 1-087-blutausstrich-pappenheim
Beschreibung: Blutausstrich, Färbung nach Pappenheim
Kommentare: —
Digitalisierung:

Größe:	494.9 MB
Höhe:	18880
Länge:	23700
Tiefenebenen:	22
Ebenen Abstand:	1 μm
X-Achse:	0.122496 μm/pixel
Y-Achse:	0.122046 μm/pixel
Objektiv:	60x
Hergestellt von:	Anatomische Anstalt, Lst II

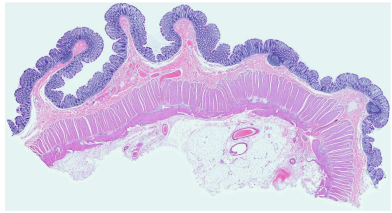

Titel:	2-009n-colon-he	
Beschreibung:	Colon, HE	
Kommentare:	—	
Digitalisierung:	*Größe:*	63.6GB
	Höhe:	106080
	Länge:	196992
	Tiefenebenen:	27
	Ebenen Abstand:	1 μm
	X-Achse:	0.101445 μm/pixel
	Y-Achse:	0.101487 μm/pixel
	Objektiv:	63x
	Hergestellt von:	Anatomische Anstalt, Lst II



Titel:	1-041-tonsilla-palatina-he	
Beschreibung:	Tonsilla palatina, HE	
Kommentare:	—	
Digitalisierung:	*Größe:*	84.7GB
	Höhe:	108560
	Länge:	199080
	Tiefenebenen:	78
	Ebenen Abstand:	1 μm
	X-Achse:	0.122496 μm/pixel
	Y-Achse:	0.122046 μm/pixel
	Objektiv:	60x
	Hergestellt von:	Anatomische Anstalt, Lst II

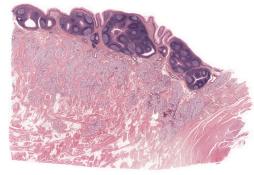

Titel: 1-053-tonsilla-lingualis-he
Beschreibung: Tonsilla lingualis, HE
Kommentare: —
Digitalisierung:

Größe:	44.4GB
Höhe:	97940
Länge:	142200
Tiefenebenen:	65
Ebenen Abstand:	1 μm
X-Achse:	0.122496 μm/pixel
Y-Achse:	0.122046 μm/pixel
Objektiv:	60x
Hergestellt von:	Anatomische Anstalt, Lst II

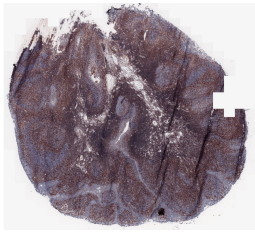

Titel: 2-035-Tonsille-B-40x-CD4
Beschreibung: Tonsille, Nachweis von T-Helfer-Zellen (CD4), Kryostatschnitt, Kerngegenfärbung
Kommentare: —
Digitalisierung:

Größe:	1.9GB
Höhe:	33040
Länge:	36340
Tiefenebenen:	32
Ebenen Abstand:	1 μm
X-Achse:	0.183364 μm/pixel
Y-Achse:	0.183863 μm/pixel
Objektiv:	40x
Hergestellt von:	Anatomische Anstalt, Lst II



Titel:	2-032-Tonsille-A-40x-IgM	
Beschreibung:	Tonsille, Nachweis von B-Zellen (IgM), Kryostatschnitt, Kerngegenfärbung	
Kommentare:	—	
Digitalisierung:	*Größe:*	2.5GB
	Höhe:	30680
	Länge:	37920
	Tiefenebenen:	43
	Ebenen Abstand:	1 μm
	X-Achse:	0.183364 μm/pixel
	Y-Achse:	0.183863 μm/pixel
	Objektiv:	40x
	Hergestellt von:	Anatomische Anstalt, Lst II

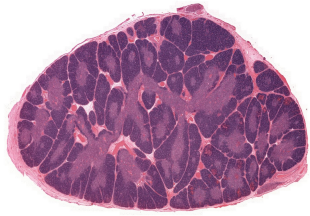

Titel:	1-058-thymus-neugeborener	
Beschreibung:	Thymus, juvenil, HE	
Kommentare:	—	
Digitalisierung:	*Größe:*	9.6GB
	Höhe:	61360
	Länge:	88480
	Tiefenebenen:	36
	Ebenen Abstand:	1 μm
	X-Achse:	0.122496 μm/pixel
	Y-Achse:	0.122046 μm/pixel
	Objektiv:	60x
	Hergestellt von:	Anatomische Anstalt, Lst II

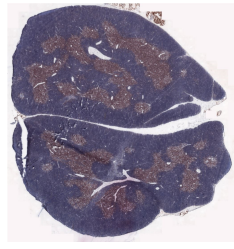

Titel: 2-029-Thymus-B-40x-CD3
Beschreibung: Thymus, Nachweis des T-Zell Rezeptors über CD3, Gefrierschnitt, Kerngegenfärbung
Kommentare: —
Digitalisierung:

Größe:	1.8GB
Höhe:	34220
Länge:	33180
Tiefenebenen:	31
Ebenen Abstand:	1 μm
X-Achse:	0.182998 μm/pixel
Y-Achse:	0.183864 μm/pixel
Objektiv:	40x
Hergestellt von:	Anatomische Anstalt, Lst II

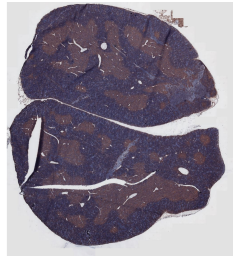

Titel: 2-027-Thymus-A-40x-MHC2
Beschreibung: Thymus, Nachweis von MHC II, Gefrierschnitt, Kerngegenfärbung
Kommentare: —
Digitalisierung:

Größe:	1.6GB
Höhe:	36580
Länge:	33180
Tiefenebenen:	26
Ebenen Abstand:	1 μm
X-Achse:	0.182998 μm/pixel
Y-Achse:	0.183864 μm/pixel
Objektiv:	40x
Hergestellt von:	Anatomische Anstalt, Lst II

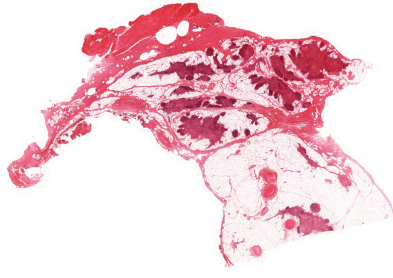

Titel: 1-060-thymus-erwachsener-he
Beschreibung: Thymus, Erwachsener, HE
Kommentare: —
Digitalisierung:

Größe:	18.8GB
Höhe:	77880
Länge:	113760
Tiefenebenen:	46
Ebenen Abstand:	1 μm
X-Achse:	0.122496 μm/pixel
Y-Achse:	0.122046 μm/pixel
Objektiv:	60x
Hergestellt von:	Anatomische Anstalt, Lst II

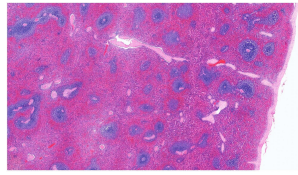

Titel: 1-056nn-milz-he
Beschreibung: Milz, HE
Kommentare: —
Digitalisierung:

Größe:	6.9GB
Höhe:	47940
Länge:	84816
Tiefenebenen:	15
X-Achse:	0.0.101445 μm/pixel
Y-Achse:	0.101487 μm/pixel
Objektiv:	60x
Hergestellt von:	Anatomische Anstalt, Lst II

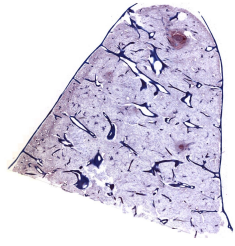

Titel: 1-057-milz-gespuelt-azan
Beschreibung: Milz, blutleer gespült, AZAN
Kommentare: —
Digitalisierung:

Größe:	17.5GB
Höhe:	67260
Länge:	66360
Tiefenebenen:	78
X-Achse:	0.122496 μm/pixel
Y-Achse:	0.122046 μm/pixel
Objektiv:	60x
Hergestellt von:	Anatomische Anstalt, Lst II

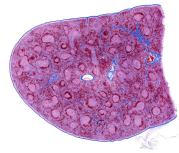

Titel:	2-099-milz-juvenil-azan	
Beschreibung:	Milz, juvenil, AZAN	
Kommentare:	—	
Digitalisierung:	*Größe:*	16.0GB
	Höhe:	84660
	Länge:	98496
	Tiefenebenen:	17
	X-Achse:	0.101445 μm/pixel
	Y-Achse:	0.101487 μm/pixel
	Objektiv:	63x
	Hergestellt von:	Anatomische Anstalt, Lst II

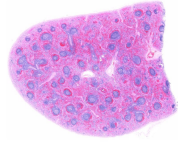

Titel:	2-098-milz-juvenil-he	
Beschreibung:	Milz, juvenil, HE	
Kommentare:	—	
Digitalisierung:	*Größe:*	11.6GB
	Höhe:	79560
	Länge:	99864
	Tiefenebenen:	13
	X-Achse:	0.101445 μm/pixel
	Y-Achse:	0.101487 μm/pixel
	Objektiv:	60x
	Hergestellt von:	Anatomische Anstalt, Lst II

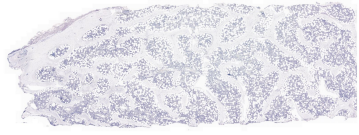

Titel: 1-052-knochenmark-gallamin-giemsa
Beschreibung: Knochenmark, semidünn, Gallamin-Giemsa-Färbung
Kommentare: —
Digitalisierung:

Größe:	9.4GB
Höhe:	37760
Länge:	101120
Tiefenebenen:	12
X-Achse:	0.122496 μm/pixel
Y-Achse:	0.122046 μm/pixel
Objektiv:	60x
Hergestellt von:	Anatomische Anstalt, Lst II



Titel: 2-006-auge-he
Beschreibung: Auge, HE
Kommentare: —
Digitalisierung:

Größe:	69.6GB
Höhe:	206500
Länge:	214880
Tiefenebenen:	75
X-Achse:	0.122197 μm/pixel
Y-Achse:	0.122046 μm/pixel
Objektiv:	60x
Hergestellt von:	Anatomische Anstalt, Lst II



Titel: 3-003-retina-he
Beschreibung: Retina, HE
Kommentare: —
Digitalisierung:

Größe:	554.4 MB
Höhe:	15340
Länge:	56880
Tiefenebenen:	14
X-Achse:	0.184155 μm/pixel
Y-Achse:	0.183379 μm/pixel
Objektiv:	40x
Hergestellt von:	Anatomische Anstalt, Lst II

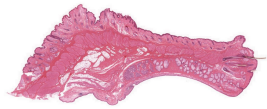

Titel:	1-088-augenlid-he	
Beschreibung:	Augenlid, HE	
Kommentare:	—	
Digitalisierung:	*Größe:*	27.3 GB
	Höhe:	59000
	Länge:	151680
	Tiefenebenen:	62
	X-Achse:	0.122496 μm/pixel
	Y-Achse:	0.122046 μm/pixel
	Objektiv:	60x
	Hergestellt von:	Anatomische Anstalt, Lst II

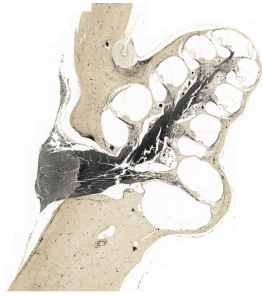

Titel:	1-079-innenohr-meerschweinchen-eisenhaematoxilin	
Beschreibung:	Innenohr, Eisenhämatoxylin	
Kommentare:	—	
Digitalisierung:	*Größe:*	4.4GB
	Höhe:	41300
	Länge:	39500
	Tiefenebenen:	54
	X-Achse:	0.122496 μm/pixel
	Y-Achse:	0.122046 μm/pixel
	Objektiv:	60x
	Hergestellt von:	Anatomische Anstalt, Lst II

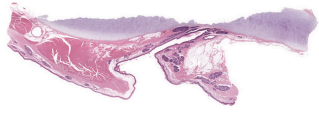

Titel:	1-089-larynx-frontalschnitt-he	
Beschreibung:	Larynx, HE	
Kommentare:	—	
Digitalisierung:	*Größe:*	42.1GB
	Höhe:	61360
	Länge:	181700
	Tiefenebenen:	80
	X-Achse:	0.122496 μm/pixel
	Y-Achse:	0.122046 μm/pixel
	Objektiv:	60x
	Hergestellt von:	Anatomische Anstalt, Lst II



Titel:	2-008-trachea-quer-he	
Beschreibung:	Trachea, HE	
Kommentare:	—	
Digitalisierung:	*Größe:*	40.6GB
	Höhe:	93220
	Länge:	134300
	Tiefenebenen:	68
	X-Achse:	0.122496 μm/pixel
	Y-Achse:	0.122046 μm/pixel
	Objektiv:	60x
	Hergestellt von:	Anatomische Anstalt, Lst II

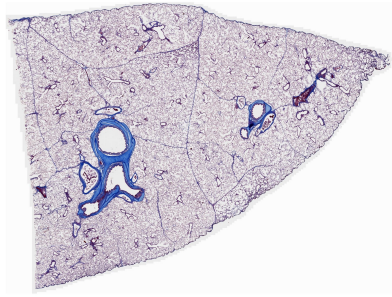

Titel:	2-013n-lunge-schwein-azan	
Beschreibung:	Lunge, AZAN	
Kommentare:	—	
Digitalisierung:	*Größe:*	83.1GB
	Höhe:	167280
	Länge:	222984
	Tiefenebenen:	22
	X-Achse:	0.101445 μm/pixel
	Y-Achse:	0.101487 μm/pixel
	Objektiv:	60x
	Hergestellt von:	Anatomische Anstalt, Lst II

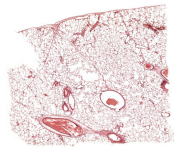

Titel:	2-014-lunge-resorcin-fuchsin-kernechtrot	
Beschreibung:	Lunge, Elastika, Kernechtrot	
Kommentare:	—	
Digitalisierung:	*Größe:*	6.7GB
	Höhe:	82600
	Länge:	101120
	Tiefenebenen:	16
	X-Achse:	0.184155 μm/pixel
	Y-Achse:	0.183379 μm/pixel
	Objektiv:	40x
	Hergestellt von:	Anatomische Anstalt, Lst II

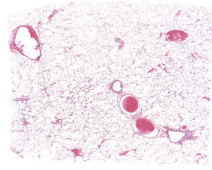

Titel:	2-015-lunge-alveolarmakrophagen-he	
Beschreibung:	Lunge, HE, Alveolarmakrophagen	
Kommentare:	—	
Digitalisierung:	*Größe:*	30.4GB
	Höhe:	95580
	Länge:	121660
	Tiefenebenen:	52
	X-Achse:	0.122197 μm/pixel
	Y-Achse:	0.122046 μm/pixel
	Objektiv:	60x
	Hergestellt von:	Anatomische Anstalt, Lst II



Titel:	2-016-nasenmuschel-he	
Beschreibung:	Nasenmuschel, HE	
Kommentare:	—	
Digitalisierung:	*Größe:*	2.3GB
	Höhe:	33040
	Länge:	69520
	Tiefenebenen:	21
	X-Achse:	0.184155 μm/pixel
	Y-Achse:	0.183379 μm/pixel
	Objektiv:	40x
	Hergestellt von:	Anatomische Anstalt, Lst II

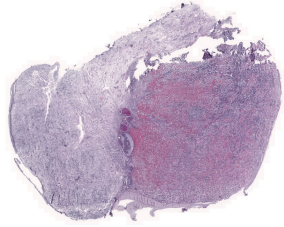

Titel:	2-021-hypophyse-chrom-haemalaun-phloxin-gomori	
Beschreibung:	Hypophyse, Spezialfärbung Chrom-Hämalaun-Azophloxin (n.Gomori)	
Kommentare:	—	
Digitalisierung:	*Größe:*	11.8 GB
	Höhe:	64900
	Länge:	80580
	Tiefenebenen:	45
	X-Achse:	0.122197 μm/pixel
	Y-Achse:	0.122046 μm/pixel
	Objektiv:	60x
	Hergestellt von:	Anatomische Anstalt, Lst II

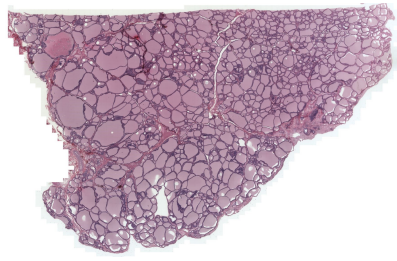

Titel:	2-018-glandula-thyroidea-he	
Beschreibung:	Glandula thyreoidea, HE	
Kommentare:	—	
Digitalisierung:	*Größe:*	20.5GB
	Höhe:	74340
	Länge:	112180
	Tiefenebenen:	49
	X-Achse:	0.122197 μm/pixel
	Y-Achse:	0.122046 μm/pixel
	Objektiv:	60x
	Hergestellt von:	Anatomische Anstalt, Lst II

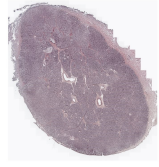

Titel:	2-023-glandula-parathyroidea-he	
Beschreibung:	Glandula parathyreoidea, HE	
Kommentare:	—	
Digitalisierung:	*Größe:*	4.7GB
	Höhe:	46020
	Länge:	42660
	Tiefenebenen:	12
	X-Achse:	0.122599 μm/pixel
	Y-Achse:	0.122046 μm/pixel
	Objektiv:	60x
	Hergestellt von:	Anatomische Anstalt, Lst II

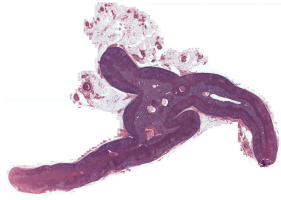

Titel:	2-022-nebenniere-he	
Beschreibung:	Nebenniere, HE	
Kommentare:	—	
Digitalisierung:	*Größe:*	45.2 GB
	Höhe:	110920
	Länge:	158000
	Tiefenebenen:	71
	X-Achse:	0.122197 μm/pixel
	Y-Achse:	0.122046 μm/pixel
	Objektiv:	60x
	Hergestellt von:	Anatomische Anstalt, Lst II



Titel:	1-085-glandula-thyroidea-c-zellen-immun	
Beschreibung:	Glandula thyreoidea, Nachweis C-Zellen, ohne Gegenfärbung	
Kommentare:	—	
Digitalisierung:	*Größe:*	626.8 MB
	Höhe:	22420
	Länge:	25280
	Tiefenebenen:	22
	X-Achse:	0.122496 μm/pixel
	Y-Achse:	0.122046 μm/pixel
	Objektiv:	60x
	Hergestellt von:	Anatomische Anstalt, Lst II

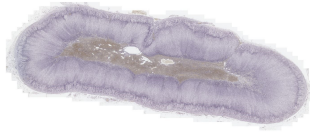

Titel:	2-024-nebenniere-chromatfixierung-haemalaun	
Beschreibung:	Nebenniere, Chromat-Fixierung mit Kerngegenfärbung	
Kommentare:	—	
Digitalisierung:	*Größe:*	5.9GB
	Höhe:	36580
	Länge:	88480
	Tiefenebenen:	36
	X-Achse:	0.122197 μm/pixel
	Y-Achse:	0.122046 μm/pixel
	Objektiv:	60x
	Hergestellt von:	Anatomische Anstalt, Lst II

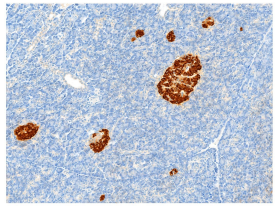

Titel:	2-085-pankreas-macaca-insulin	
Beschreibung:	Pankreas, Inseln, Nachweis von Insulin	
Kommentare:	—	
Digitalisierung:	*Größe:*	100.3 MB
	Höhe:	7140
	Länge:	9576
	Tiefenebenen:	13
	X-Achse:	0.101445 μm/pixel
	Y-Achse:	0.101487 μm/pixel
	Objektiv:	60x
	Hergestellt von:	Anatomische Anstalt, Lst II

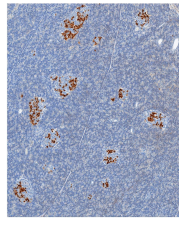

Titel: 2-100-pankreas-macaca-glucagon
Beschreibung: Pankreas, Inseln, Nachweis von Glucagon, Gegenfärbung
Kommentare: —
Digitalisierung:

Größe:	361.2 MB
Höhe:	15300
Länge:	12312
Tiefenebenen:	17
X-Achse:	0.101445 μm/pixel
Y-Achse:	0.101487 μm/pixel
Objektiv:	60x
Hergestellt von:	Anatomische Anstalt, Lst II

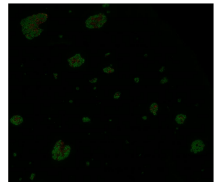

Titel: 2-080-pankreas-macaca-insulin-glucagon
Beschreibung: Pankreas, Inseln, konfokale Mehrkanalfluoresuzenz, Nachweis von Insulin und Glucagon
Kommentare: —
Digitalisierung:

Größe:	974.7 MB
Höhe:	12740
Länge:	14700
Tiefenebenen:	13
X-Achse:	0.134406 μm/pixel
Y-Achse:	0.134751 μm/pixel
Objektiv:	60x
Hergestellt von:	Anatomische Anstalt, Lst II

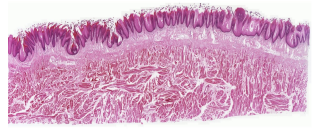

Titel: 2-025-papillae-filiformes-he
Beschreibung: Papillae filiformes, HE
Kommentare: —
Digitalisierung:

Größe:	30.9GB
Höhe:	70800
Länge:	176960
Tiefenebenen:	49
X-Achse:	0.122197 μm/pixel
Y-Achse:	0.122046 μm/pixel
Objektiv:	60x
Hergestellt von:	Anatomische Anstalt, Lst II

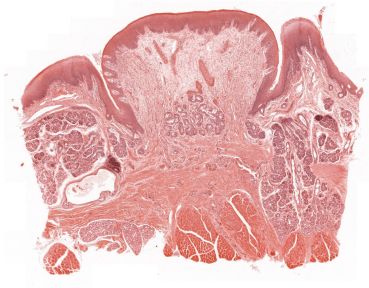

Titel:	1-077-papilla-circumvallata-he	
Beschreibung:	Papilla circumvallata, HE	
Kommentare:	—	
Digitalisierung:	*Größe:*	1.3GB
	Höhe:	21240
	Länge:	26860
	Tiefenebenen:	44
	X-Achse:	0.122496 μm/pixel
	Y-Achse:	0.122046 μm/pixel
	Objektiv:	60x
	Hergestellt von:	Anatomische Anstalt, Lst II

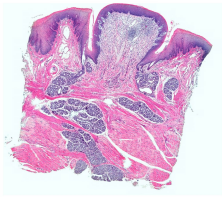

Titel:	1-077n-papilla-circumvallata-he	
Beschreibung:	Papilla circumvallata, HE	
Kommentare:	—	
Digitalisierung:	*Größe:*	2.0GB
	Höhe:	27540
	Länge:	31464
	Tiefenebenen:	20
	X-Achse:	0.101445 μm/pixel
	Y-Achse:	0.101487 μm/pixel
	Objektiv:	60x
	Hergestellt von:	Anatomische Anstalt, Lst II



Titel:	2-040-zahnwurzeln-in-alveolenfaechern-quer	
Beschreibung:	Zahnwurzeln in Alveolenfächern, HE	
Kommentare:	—	
Digitalisierung:	*Größe:*	42.3 GB
	Höhe:	88500
	Länge:	110600
	Tiefenebenen:	86
	X-Achse:	0.122599 μm/pixel
	Y-Achse:	0.122046 μm/pixel
	Objektiv:	60x
	Hergestellt von:	Anatomische Anstalt, Lst II



Titel:	2-038-oesophagus-quer-he	
Beschreibung:	Ösophagus, HE	
Kommentare:	—	
Digitalisierung:	*Größe:*	7.9 GB
	Höhe:	82600
	Länge:	75840
	Tiefenebenen:	25
	X-Achse:	0.184155 μm/pixel
	Y-Achse:	0.183379 μm/pixel
	Objektiv:	40x
	Hergestellt von:	Anatomische Anstalt, Lst II

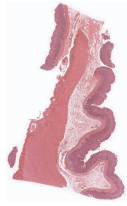

Titel:	2-041-magen-fundus-corpus-he	
Beschreibung:	Magen, Corpus-Fundus, HE	
Kommentare:	—	
Digitalisierung:	*Größe:*	32.8GB
	Höhe:	114460
	Länge:	69520
	Tiefenebenen:	82
	X-Achse:	0.122599 μm/pixel
	Y-Achse:	0.122046 μm/pixel
	Objektiv:	60x
	Hergestellt von:	Anatomische Anstalt, Lst II

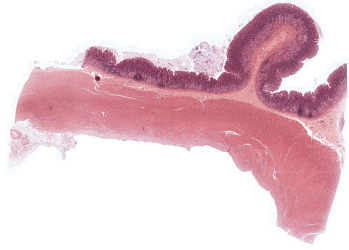

Titel:	2-044-magen-pars-pylorica-he	
Beschreibung:	Magen, Pylorus, HE	
Kommentare:	—	
Digitalisierung:	*Größe:*	5.7GB
	Höhe:	70800
	Länge:	99540
	Tiefenebenen:	16
	X-Achse:	0.184155 μm/pixel
	Y-Achse:	0.183379 μm/pixel
	Objektiv:	40x
	Hergestellt von:	Anatomische Anstalt, Lst II

Titel:	2-042-duodenum-ec-zellen-immun	
Beschreibung:	Duodenum, Serotonin-Nachweis, EC-Zellen	
Kommentare:	—	
Digitalisierung:	*Größe:*	2.1GB
	Höhe:	70800
	Länge:	53720
	Tiefenebenen:	11
	X-Achse:	0.184155 μm/pixel
	Y-Achse:	0.183379 μm/pixel
	Objektiv:	40x
	Hergestellt von:	Anatomische Anstalt, Lst II

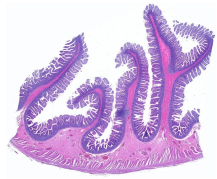

Titel:	2-090-jejunum-he	
Beschreibung:	Jejunum, HE	
Kommentare:	—	
Digitalisierung:	*Größe:*	17.6GB
	Höhe:	99960
	Länge:	120384
	Tiefenebenen:	13
	X-Achse:	0.101445 μm/pixel
	Y-Achse:	0.101487 μm/pixel
	Objektiv:	60x
	Hergestellt von:	Anatomische Anstalt, Lst II

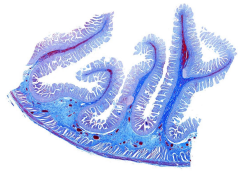

Titel:	2-091-jejunum-azan	
Beschreibung:	Jejunum, AZAN	
Kommentare:	—	
Digitalisierung:	*Größe:*	20.2GB
	Höhe:	95880
	Länge:	134064
	Tiefenebenen:	14
	X-Achse:	0.101445 μm/pixel
	Y-Achse:	0.101487 μm/pixel
	Objektiv:	60x
	Hergestellt von:	Anatomische Anstalt, Lst II



Titel:	2-019-ileum-quer-he	
Beschreibung:	Ileum, HE	
Kommentare:	—	
Digitalisierung:	*Größe:*	15.3GB
	Höhe:	50740
	Länge:	176960
	Tiefenebenen:	34
	X-Achse:	0.122599 μm/pixel
	Y-Achse:	0.122046 μm/pixel
	Objektiv:	60x
	Hergestellt von:	Anatomische Anstalt, Lst II

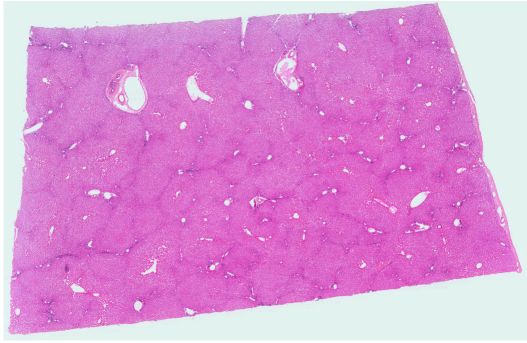

Titel:	1-001n-leber-he	
Beschreibung:	Leber, HE	
Kommentare:	—	
Digitalisierung:	*Größe:*	43.0GB
	Höhe:	86700
	Länge:	134064
	Tiefenebenen:	33
	X-Achse:	0.101445 μm/pixel
	Y-Achse:	0.101487 μm/pixel
	Objektiv:	60x
	Hergestellt von:	Anatomische Anstalt, Lst II



Titel: 1-082-leber-ihc-cd26
Beschreibung: Leber, Nachweis von CD26, Gallengangsepithel, apikaler Hepatozytenpol
Kommentare: —
Digitalisierung:

Größe:	16.8GB
Höhe:	122720
Länge:	118500
Tiefenebenen:	23
X-Achse:	0.122496 μm/pixel
Y-Achse:	0.122046 μm/pixel
Objektiv:	60x
Hergestellt von:	Anatomische Anstalt, Lst II

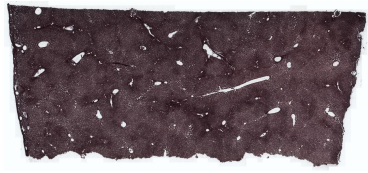

Titel: 2-043-leber-ret-fasern-gomori-kernechtrot
Beschreibung: Leber, Versilberung retikulärer Fasern, Gegenfärbung mit Kernechtrot
Kommentare: —
Digitalisierung:

Größe:	8.8 GB
Höhe:	48380
Länge:	105860
Tiefenebenen:	34
X-Achse:	0.122599 μm/pixel
Y-Achse:	0.122046 μm/pixel
Objektiv:	60x
Hergestellt von:	Anatomische Anstalt, Lst II

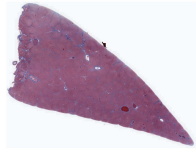

Titel: 2-045-leber-schwein-azan
Beschreibung: Leber Färbung PAS-Reaktion
Kommentare: —
Digitalisierung:

Größe:	18.8GB
Höhe:	83780
Länge:	109020
Tiefenebenen:	47
X-Achse:	0.122599 μm/pixel
Y-Achse:	0.122046 μm/pixel
Objektiv:	60x
Hergestellt von:	Anatomische Anstalt, Lst II



Titel:	2-046-leber-kupffersche-sternzellen-tusche	
Beschreibung:	Leber, v. Kupffersche Sternzellen, Tuscheinjektion parenteral	
Kommentare:	—	
Digitalisierung:	*Größe:*	18.6GB
	Höhe:	67260
	Länge:	112180
	Tiefenebenen:	49
	X-Achse:	0.122599 μm/pixel
	Y-Achse:	0.122046 μm/pixel
	Objektiv:	60x
	Hergestellt von:	Anatomische Anstalt, Lst II

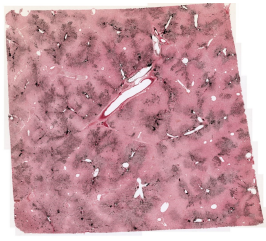

Titel:	2-047-leber-gallekanaelchen-tusche	
Beschreibung:	Leber, retrograde Injektion der Gallenwege mit Tusche, Kernechtrot	
Kommentare:	—	
Digitalisierung:	*Größe:*	6.9GB
	Höhe:	67260
	Länge:	75840
	Tiefenebenen:	27
	X-Achse:	0.184155 μm/pixel
	Y-Achse:	0.183379 μm/pixel
	Objektiv:	40x
	Hergestellt von:	Anatomische Anstalt, Lst II

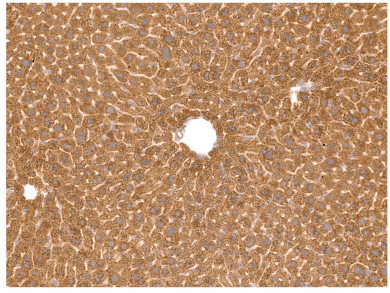

Titel: 2-096-leber-maus-lamp1
Beschreibung: Leber, Maus, Nachweis von Lysosomen (lamp1), Kerngegenfärbung
Kommentare: —
Digitalisierung:

Größe:	51.2 MB
Höhe:	5100
Länge:	6840
Tiefenebenen:	13
X-Achse:	0.101445 μm/pixel
Y-Achse:	0.101487 μm/pixel
Objektiv:	63x
Hergestellt von:	Anatomische Anstalt, Lst II

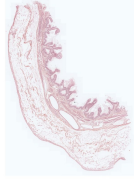

Titel: 2-020-gallenblase-he
Beschreibung: Gallenblase, HE
Kommentare: —
Digitalisierung:

Größe:	2.8 GB
Höhe:	50740
Länge:	37920
Tiefenebenen:	29
X-Achse:	0.122599 μm/pixel
Y-Achse:	0.122046 μm/pixel
Objektiv:	60x
Hergestellt von:	Anatomische Anstalt, Lst II

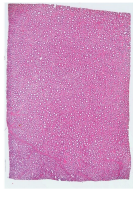

Titel:	1-008nn-niere-he	
Beschreibung:	Niere, Mark, HE	
Kommentare:	—	
Digitalisierung:	*Größe:*	5.1GB
	Höhe:	53040
	Länge:	36936
	Tiefenebenen:	23
	X-Achse:	0.101445 μm/pixel
	Y-Achse:	0.101487 μm/pixel
	Objektiv:	60x
	Hergestellt von:	Anatomische Anstalt, Lst II

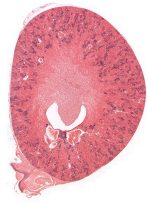

Titel:	1-009-niere-ratte-trypanblau-kernechtrot	
Beschreibung:	Niere, Vitalfärbung mit Trypanblau, Kernechtrot	
Kommentare:	—	
Digitalisierung:	*Größe:*	5.3GB
	Höhe:	57820
	Länge:	41080
	Tiefenebenen:	44
	X-Achse:	0.12257 μm/pixel
	Y-Achse:	0.122192 μm/pixel
	Objektiv:	60x
	Hergestellt von:	Anatomische Anstalt, Lst II

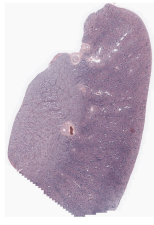

Titel:	2-056-niere-pavian-he-neu	
Beschreibung:	Niere, HE	
Kommentare:	—	
Digitalisierung:	*Größe:*	26.3GB
	Höhe:	122720
	Länge:	86900
	Tiefenebenen:	49
	X-Achse:	0.122599 μm/pixel
	Y-Achse:	0.122046 μm/pixel
	Objektiv:	60x
	Hergestellt von:	Anatomische Anstalt, Lst II

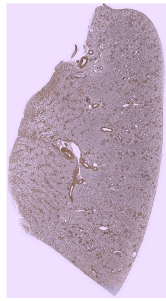

Titel:	2-064-niere-pavian-collagenIV	
Beschreibung:	Niere, Nachweis von Kollagen IV in Basalmembranen, Kerngegenfärbung	
Kommentare:	—	
Digitalisierung:	*Größe:*	24.5GB
	Höhe:	169320
	Länge:	91656
	Tiefenebenen:	14
	X-Achse:	0.101445 μm/pixel
	Y-Achse:	0.101487 μm/pixel
	Objektiv:	60x
	Hergestellt von:	Anatomische Anstalt, Lst II

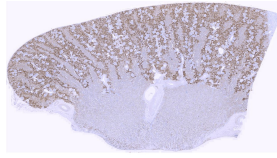

Titel:	2-077-niere-pavian-cd26	
Beschreibung:	Niere, Nachweis von CD 26 in Tubulusepithelien, Kerngegenfärbung	
Kommentare:	—	
Digitalisierung:	*Größe:*	20.2GB
	Höhe:	86700
	Länge:	158688
	Tiefenebenen:	13
	X-Achse:	0.101445 μm/pixel
	Y-Achse:	0.101487 μm/pixel
	Objektiv:	63x
	Hergestellt von:	Anatomische Anstalt, Lst II

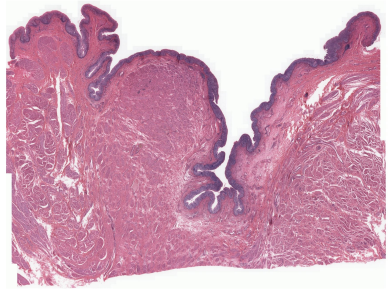

Titel:	2-050-harnblase-he	
Beschreibung:	Harnblase, HE	
Kommentare:	—	
Digitalisierung:	*Größe:*	22.2GB
	Höhe:	82600
	Länge:	109020
	Tiefenebenen:	49
	X-Achse:	0.122599 μm/pixel
	Y-Achse:	0.122046 μm/pixel
	Objektiv:	60x
	Hergestellt von:	Anatomische Anstalt, Lst II

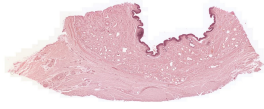

Titel:	2-052-urethra-weiblich-he	
Beschreibung:	Urethra feminina, HE	
Kommentare:	—	
Digitalisierung:	*Größe:*	2.6GB
	Höhe:	29500
	Länge:	75840
	Tiefenebenen:	23
	X-Achse:	0.184155 μm/pixel
	Y-Achse:	0.183379 μm/pixel
	Objektiv:	40x
	Hergestellt von:	Anatomische Anstalt, Lst II

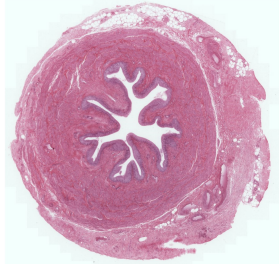

Titel: 2-051-ureter-he
Beschreibung: Ureter, HE
Kommentare: —

Digitalisierung:		
	Größe:	3.0 GB
	Höhe:	38940
	Länge:	39500
	Tiefenebenen:	39
	X-Achse:	0.122599 μm/pixel
	Y-Achse:	0.122046 μm/pixel
	Objektiv:	60x
	Hergestellt von:	Anatomische Anstalt, Lst II

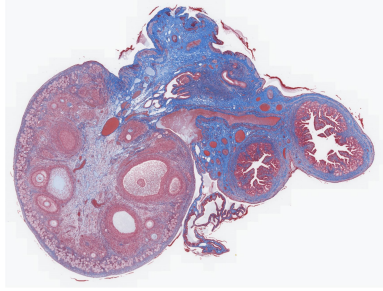

Titel: 2-055-ovar-katze-azan
Beschreibung: Ovar, Katze, AZAN
Kommentare: —

Digitalisierung:		
	Größe:	3.3 GB
	Höhe:	41300
	Länge:	55300
	Tiefenebenen:	29
	X-Achse:	0.122599 μm/pixel
	Y-Achse:	0.122046 μm/pixel
	Objektiv:	60x
	Hergestellt von:	Anatomische Anstalt, Lst II

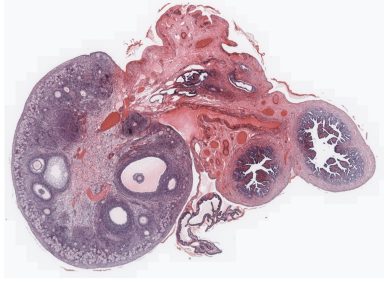

Titel: 2-054-ovar-katze-he
Beschreibung: Ovar, Katze, HE
Kommentare: —
Digitalisierung:

Größe:	3.3 GB
Höhe:	40120
Länge:	55300
Tiefenebenen:	30
X-Achse:	0.122599 μm/pixel
Y-Achse:	0.122046 μm/pixel
Objektiv:	60x
Hergestellt von:	Anatomische Anstalt, Lst II

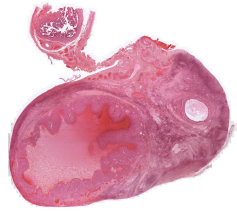

Titel: 3-005-corpus-luteum-menstruationis-he
Beschreibung: Corpus luteum menstruationis, HE
Kommentare: —
Digitalisierung:

Größe:	20.1GB
Höhe:	118000
Länge:	131140
Tiefenebenen:	26
X-Achse:	0.184155 μm/pixel
Y-Achse:	0.183379 μm/pixel
Objektiv:	40x
Hergestellt von:	Anatomische Anstalt, Lst II

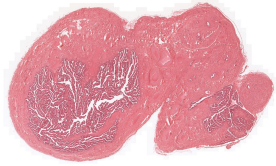

Titel: 3-006-tuba-uterina-pars-ampullaris-he
Beschreibung: Pars ampullaris der Tuba uterina, HE
Kommentare: —
Digitalisierung:

Größe:	3.9GB
Höhe:	47200
Länge:	79000
Tiefenebenen:	21
X-Achse:	0.184155 μm/pixel
Y-Achse:	0.183379 μm/pixel
Objektiv:	40x
Hergestellt von:	Anatomische Anstalt, Lst II

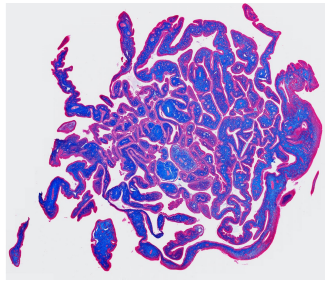

Titel:	2-072-eileiter-macaca-azan	
Beschreibung:	Tuba uterina, AZAN	
Kommentare:	—	
Digitalisierung:	*Größe:*	2.7GB
	Höhe:	39780
	Länge:	46512
	Tiefenebenen:	13
	X-Achse:	0.101445 μm/pixel
	Y-Achse:	0.101487 μm/pixel
	Objektiv:	63x
	Hergestellt von:	Anatomische Anstalt, Lst II

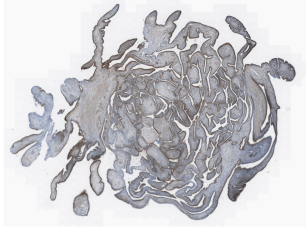

Titel:	2-059-eileiter-macaca-alpha-tub	
Beschreibung:	Tuba uterina, Nachweis von α-Tubulin, Kerngegenfärbung	
Kommentare:	—	
Digitalisierung:	*Größe:*	2.1GB
	Höhe:	33040
	Länge:	44240
	Tiefenebenen:	29
	X-Achse:	0.122599 μm/pixel
	Y-Achse:	0.122344 μm/pixel
	Objektiv:	60x
	Hergestellt von:	Anatomische Anstalt, Lst II

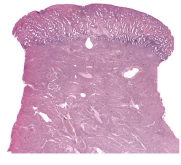

Titel:	1-074-uterus-sekretion-he	
Beschreibung:	Uterus, Sekretionsphase, HE	
Kommentare:	—	
Digitalisierung:	*Größe:*	42.9GB
	Höhe:	86140
	Länge:	101120
	Tiefenebenen:	12
	X-Achse:	0.122496 μm/pixel
	Y-Achse:	0.122046 μm/pixel
	Objektiv:	60x
	Hergestellt von:	Anatomische Anstalt, Lst II



Titel:	2-053-uterus-proliferationsstadium-he	
Beschreibung:	Uterus, Proliferationsphase, HE	
Kommentare:	—	
Digitalisierung:	*Größe:*	62.4GB
	Höhe:	141600
	Länge:	139040
	Tiefenebenen:	63
	X-Achse:	0.122599 μm/pixel
	Y-Achse:	0.122046 μm/pixel
	Objektiv:	60x
	Hergestellt von:	Anatomische Anstalt, Lst II

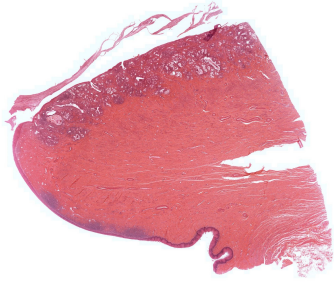

Titel: 3-013-cervix-uteri-laengs-he
Beschreibung: Cervix uteri, längs, HE
Kommentare: —
Digitalisierung:

Größe:	8.2GB
Höhe:	80240
Länge:	96380
Tiefenebenen:	21
X-Achse:	0.184155 μm/pixel
Y-Achse:	0.183379 μm/pixel
Objektiv:	40x
Hergestellt von:	Anatomische Anstalt, Lst II



Titel: 3-008-plazenta-he
Beschreibung: Plazenta, HE
Kommentare: —
Digitalisierung:

Größe:	11.3 GB
Höhe:	70800
Länge:	135880
Tiefenebenen:	24
X-Achse:	0.184155 μm/pixel
Y-Achse:	0.183379 μm/pixel
Objektiv:	40x
Hergestellt von:	Anatomische Anstalt, Lst II



Titel: 3-012-corpus-luteum-graviditatis-he
Beschreibung: Corpus luteum graviditatis, HE
Kommentare: —
Digitalisierung:

Größe:	10.1GB
Höhe:	46020
Länge:	142200
Tiefenebenen:	31
X-Achse:	0.184155 μm/pixel
Y-Achse:	0.183379 μm/pixel
Objektiv:	40x
Hergestellt von:	Anatomische Anstalt, Lst II

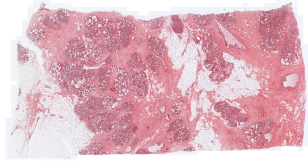

Titel:	3-007-mamma-lactans-he	
Beschreibung:	Glandula mammaria, lactans, HE	
Kommentare:	—	
Digitalisierung:	*Größe:*	4.8GB
	Höhe:	46020
	Länge:	86900
	Tiefenebenen:	24
	X-Achse:	0.184155 μm/pixel
	Y-Achse:	0.183379 μm/pixel
	Objektiv:	40x
	Hergestellt von:	Anatomische Anstalt, Lst II

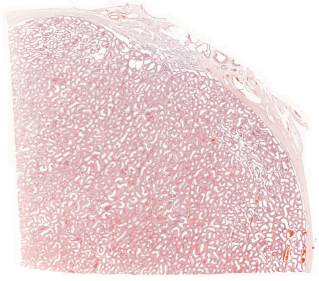

Titel:	3-015-hoden-he	
Beschreibung:	Hoden, HE	
Kommentare:	—	
Digitalisierung:	*Größe:*	9.3GB
	Höhe:	79060
	Länge:	90060
	Tiefenebenen:	26
	X-Achse:	0.184155 μm/pixel
	Y-Achse:	0.183379 μm/pixel
	Objektiv:	40x
	Hergestellt von:	Anatomische Anstalt, Lst II

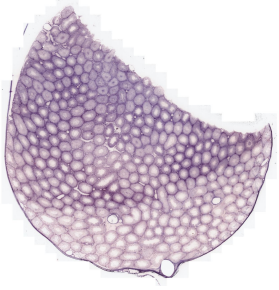

Titel: 3-009-hoden-ratte-toluidinblau-safranin
Beschreibung: Hoden, Ratte, semidünn, Toluidinblau
Kommentare: —
Digitalisierung:

Größe:	1.1GB
Höhe:	41300
Länge:	39500
Tiefenebenen:	14
X-Achse:	0.184155 μm/pixel
Y-Achse:	0.183379 μm/pixel
Objektiv:	40x
Hergestellt von:	Anatomische Anstalt, Lst II

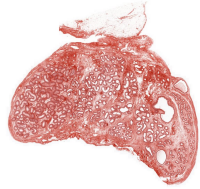

Titel: 0-nebenhoden-he
Beschreibung: Nebenhoden, HE
Kommentare: —
Digitalisierung:

Größe:	56.1GB
Höhe:	107380
Länge:	110600
Tiefenebenen:	94
X-Achse:	— μm/pixel
Y-Achse:	— μm/pixel
Objektiv:	60x
Hergestellt von:	Anatomische Anstalt, Lst II

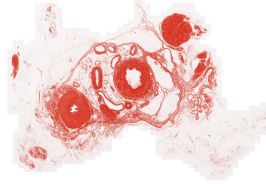

Titel: 3-010-funiculus-spermaticus-he
Beschreibung: Funiculus spermaticus, HE
Kommentare: —
Digitalisierung:

Größe:	4.8 GB
Höhe:	51920
Länge:	75840
Tiefenebenen:	24
X-Achse:	0.184155 μm/pixel
Y-Achse:	0.183379 μm/pixel
Objektiv:	40x
Hergestellt von:	Anatomische Anstalt, Lst II



Titel:	0-glandula-vesiculosa-he	
Beschreibung:	Glandula vesiculosa, HE	
Kommentare:	—	
Digitalisierung:	*Größe:*	3.6GB
	Höhe:	51920
	Länge:	66360
	Tiefenebenen:	21
	X-Achse:	0.184155 μm/pixel
	Y-Achse:	0.183379 μm/pixel
	Objektiv:	40x
	Hergestellt von:	Anatomische Anstalt, Lst II

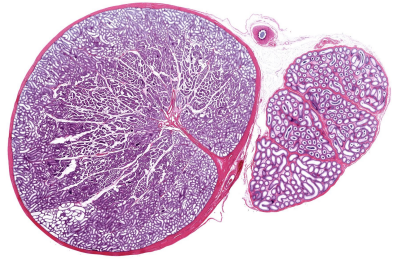

Titel:	2-082-hoden-rhesusaffe-he	
Beschreibung:	Hoden, rete testis, Nebenhoden, Ductus deferens, HE	
Kommentare:	—	
Digitalisierung:	*Größe:*	55.4GB
	Höhe:	146880
	Länge:	221616
	Tiefenebenen:	16
	X-Achse:	0.101445 μm/pixel
	Y-Achse:	0.101487 μm/pixel
	Objektiv:	60x
	Hergestellt von:	Anatomische Anstalt, Lst II

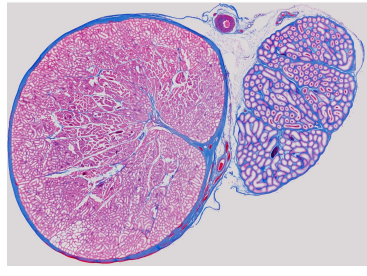

Titel:	2-083-hoden-rhesusaffe-azan	
Beschreibung:	Hoden, rete testis, Nebenhoden, Ductus deferens, AZAN	
Kommentare:	—	
Digitalisierung:	*Größe:*	46.3GB
	Höhe:	150960
	Länge:	206568
	Tiefenebenen:	14
	X-Achse:	0.101445 μm/pixel
	Y-Achse:	0.101487 μm/pixel
	Objektiv:	60x
	Hergestellt von:	Anatomische Anstalt, Lst II

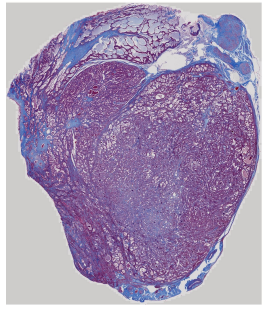

Titel:	2-061-prostata-pavian-azan	
Beschreibung:	Prostata, Pavian, AZAN	
Kommentare:	—	
Digitalisierung:	*Größe:*	36.0GB
	Höhe:	173400
	Länge:	146376
	Tiefenebenen:	13
	X-Achse:	0.101445 μm/pixel
	Y-Achse:	0.101487 μm/pixel
	Objektiv:	63x
	Hergestellt von:	Anatomische Anstalt, Lst II

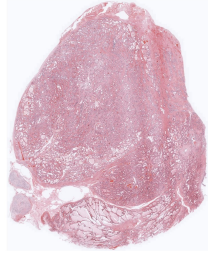

Titel: 2-060-prostata-pavian-he
Beschreibung: Prostata, Pavian, HE
Kommentare: —
Digitalisierung:

Größe:	27.9GB
Höhe:	143960
Länge:	116920
Tiefenebenen:	33
X-Achse:	0.122599 μm/pixel
Y-Achse:	0.122344 μm/pixel
Objektiv:	60x
Hergestellt von:	Anatomische Anstalt, Lst II

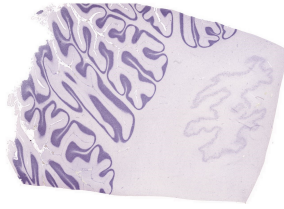

Titel: 1-067-cerebellum-nissl
Beschreibung: Cerebellum, Nissl-Färbung
Kommentare: —
Digitalisierung:

Größe:	64.0GB
Höhe:	115640
Länge:	162740
Tiefenebenen:	68
X-Achse:	0.183534 μm/pixel
Y-Achse:	0.183863 μm/pixel
Objektiv:	40x
Hergestellt von:	Anatomische Anstalt, Lst II

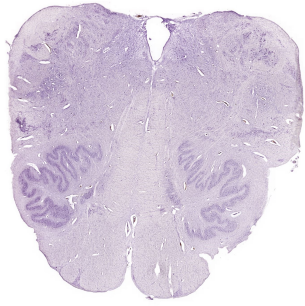

Titel: 1-070-medulla-nissl
Beschreibung: Medulla oblongata, Nissl-Färbung
Kommentare: —
Digitalisierung:

Größe:	36.6 GB
Höhe:	87320
Länge:	86900
Tiefenebenen:	96
X-Achse:	0.183534 μm/pixel
Y-Achse:	0.183863 μm/pixel
Objektiv:	40x
Hergestellt von:	Anatomische Anstalt, Lst II

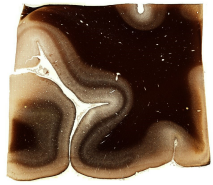

Titel: 1-065-area-striata-gallyas
Beschreibung: Area striata, Gallyas-Färbung
Kommentare: —
Digitalisierung:

Größe:	26.5GB
Höhe:	102660
Länge:	118500
Tiefenebenen:	44
X-Achse:	0.183534 μm/pixel
Y-Achse:	0.183863 μm/pixel
Objektiv:	40x
Hergestellt von:	Anatomische Anstalt, Lst II

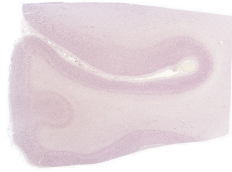

Titel: 1-061-gyrus-prae-postcentralis-nissl
Beschreibung: Gyrus Prä- und Postcentralis, Nissl-Färbung
Kommentare: —
Digitalisierung:

Größe:	66.7GB
Höhe:	96760
Länge:	132720
Tiefenebenen:	104
X-Achse:	0.183534 μm/pixel
Y-Achse:	0.183863 μm/pixel
Objektiv:	40x
Hergestellt von:	Anatomische Anstalt, Lst II

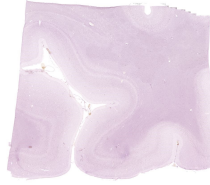

Titel: 1-062-area-striata-nissl
Beschreibung: Area striata, Nissl-Färbung
Kommentare: —

Digitalisierung:		
	Größe:	66.4GB
	Höhe:	103840
	Länge:	120080
	Tiefenebenen:	106
	X-Achse:	0.183534 μm/pixel
	Y-Achse:	0.183863 μm/pixel
	Objektiv:	40x
	Hergestellt von:	Anatomische Anstalt, Lst II



Titel: 1-068-cerebellum-gallyas
Beschreibung: Cerebellum, Gallyas
Kommentare: —

Digitalisierung:		
	Größe:	47.4GB
	Höhe:	112100
	Länge:	151680
	Tiefenebenen:	58
	X-Achse:	0.183534 μm/pixel
	Y-Achse:	0.183863 μm/pixel
	Objektiv:	40x
	Hergestellt von:	Anatomische Anstalt, Lst II

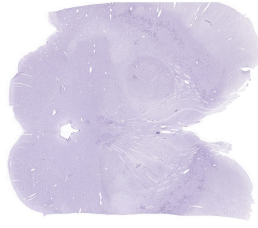

Titel: 1-080-mesencephalon-nissl
Beschreibung: Mesencephalon, Nissl-Färbung
Kommentare: —

Digitalisierung:		
	Größe:	74.7GB
	Höhe:	126260
	Länge:	148520
	Tiefenebenen:	80
	X-Achse:	0.183534 μm/pixel
	Y-Achse:	0.183863 μm/pixel
	Objektiv:	60x
	Hergestellt von:	Anatomische Anstalt, Lst II



Titel:	1-081-mesencephalon-gallyas	
Beschreibung:	Mesencephalon, Gallyas-Färbung	
Kommentare:	—	
Digitalisierung:	*Größe:*	72.2 GB
	Höhe:	126260
	Länge:	146940
	Tiefenebenen:	79
	X-Achse:	0.183534 μm/pixel
	Y-Achse:	0.183863 μm/pixel
	Objektiv:	60x
	Hergestellt von:	Anatomische Anstalt, Lst II



Titel:	1-090-cerebellum-ihc-calbindin	
Beschreibung:	Cerebellum, Nachweis von Calbindin, Kerngegenfärbung	
Kommentare:	—	
Digitalisierung:	*Größe:*	1.6GB
	Höhe:	29500
	Länge:	26860
	Tiefenebenen:	39
	X-Achse:	0.122197 μm/pixel
	Y-Achse:	0.122046 μm/pixel
	Objektiv:	60x
	Hergestellt von:	Anatomische Anstalt, Lst II



Titel: 1-071-medulla-gallyas
Beschreibung: Medulla oblongata, Gallyas-Färbung
Kommentare: —
Digitalisierung:

Größe:	29.7GB
Höhe:	88500
Länge:	90060
Tiefenebenen:	80
X-Achse:	0.183534 μm/pixel
Y-Achse:	0.183863 μm/pixel
Objektiv:	60x
Hergestellt von:	Anatomische Anstalt, Lst II

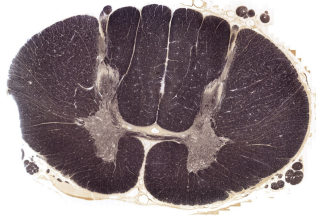

Titel: 1-069-rueckenmark-weigert
Beschreibung: Rückenmark, Markscheidenfärbung nach Weigert
Kommentare: —
Digitalisierung:

Größe:	16.8GB
Höhe:	63720
Länge:	90060
Tiefenebenen:	59
X-Achse:	0.122496 μm/pixel
Y-Achse:	0.122046 μm/pixel
Objektiv:	60x
Hergestellt von:	Anatomische Anstalt, Lst II

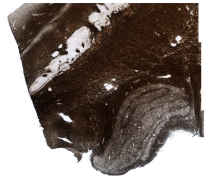

Titel: 2-010-corpus-geniculatum-laterale-gallyas
Beschreibung: Corpus geniculatum laterale, Gallyas-Färbung
Kommentare: —
Digitalisierung:

Größe:	33.8GB
Höhe:	100300
Länge:	113760
Tiefenebenen:	59
X-Achse:	0.122197 μm/pixel
Y-Achse:	0.122046 μm/pixel
Objektiv:	60x
Hergestellt von:	Anatomische Anstalt, Lst II

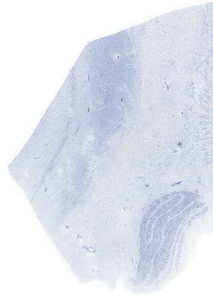

Titel: 2-011-corpus-gen-lat-nissl
Beschreibung: Corpus geniculatum laterale, Nissl-Färbung
Kommentare: —
Digitalisierung:

Größe:	56.7GB
Höhe:	168740
Länge:	120080
Tiefenebenen:	56
X-Achse:	0.122197 μm/pixel
Y-Achse:	0.122046 μm/pixel
Objektiv:	60x
Hergestellt von:	Anatomische Anstalt, Lst II

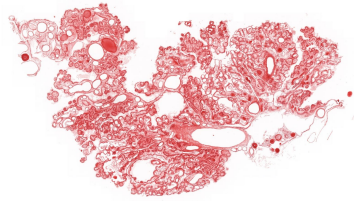

Titel: 1-038-plexus-choroideus-he
Beschreibung: Plexus chorioideus, HE
Kommentare: —
Digitalisierung:

Größe:	2.0GB
Höhe:	29500
Länge:	52140
Tiefenebenen:	26
X-Achse:	0.122496 μm/pixel
Y-Achse:	0.122046 μm/pixel
Objektiv:	60x
Hergestellt von:	Anatomische Anstalt, Lst II

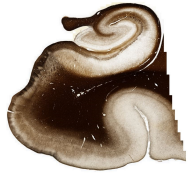

Titel:	0-hippocampus-gallyas	
Beschreibung:	Hippocampus, Gallyas-Färbung	
Kommentare:	—	
Digitalisierung:	*Größe:*	33.9GB
	Höhe:	96760
	Länge:	102700
	Tiefenebenen:	68
	X-Achse:	0.183534 μm/pixel
	Y-Achse:	0.183863 μm/pixel
	Objektiv:	40x
	Hergestellt von:	Anatomische Anstalt, Lst II



Titel:	0-hippocampus-nissl	
Beschreibung:	Hippocampus, Nissl-Formation	
Kommentare:	—	
Digitalisierung:	*Größe:*	55.4GB
	Höhe:	112100
	Länge:	118500
	Tiefenebenen:	83
	X-Achse:	0.183534 μm/pixel
	Y-Achse:	0.183863 μm/pixel
	Objektiv:	40x
	Hergestellt von:	Anatomische Anstalt, Lst II

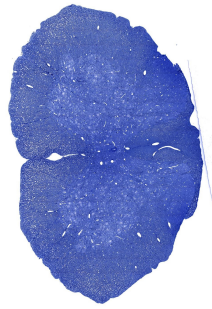

Titel:	3-021-rueckenmark-cervical-maus-toluidinblau	
Beschreibung:	Rückenmark, Maus, semidünn, Toluidinblau	
Kommentare:	—	
Digitalisierung:	*Größe:*	342.8 MB
	Höhe:	22440
	Länge:	15048
	Tiefenebenen:	9
	X-Achse:	0.101445 μm/pixel
	Y-Achse:	0.101487 μm/pixel
	Objektiv:	60x
	Hergestellt von:	Anatomische Anstalt, Lst II

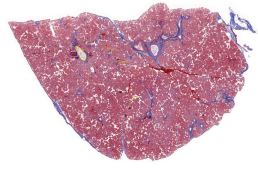

Titel:	3-002-glandula-submandibularis-azan	
Beschreibung:	Glandula submandibularis, AZAN	
Kommentare:	—	
Digitalisierung:	*Größe:*	21.3GB
	Höhe:	82600
	Länge:	131140
	Tiefenebenen:	40
	X-Achse:	0.12257 μm/pixel
	Y-Achse:	0.122192 μm/pixel
	Objektiv:	60x
	Hergestellt von:	Anatomische Anstalt, Lst II

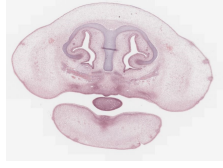

Titel:	0-Zahnleist-schwein-he	
Beschreibung:	Zahnleiste, Schwein, HE	
Kommentare:	—	
Digitalisierung:	*Größe:*	941.3 MB
	Höhe:	21240
	Länge:	28440
	Tiefenebenen:	31
	X-Achse:	0.183364 μm/pixel
	Y-Achse:	0.183863 μm/pixel
	Objektiv:	40x
	Hergestellt von:	Anatomische Anstalt, Lst II



Titel:	0-Zahnglocke-he	
Beschreibung:	Zahnglocke, HE	
Kommentare:	—	
Digitalisierung:	*Größe:*	341.2 MB
	Höhe:	15340
	Länge:	15800
	Tiefenebenen:	28
	X-Achse:	0.183364 μm/pixel
	Y-Achse:	0.183863μm/pixel
	Objektiv:	40x
	Hergestellt von:	Anatomische Anstalt, Lst II



Titel:	0-Schmelzbildung-he	
Beschreibung:	Schmelzbildung, HE	
Kommentare:	—	
Digitalisierung:	*Größe:*	2.4 GB
	Höhe:	44840
	Länge:	26860
	Tiefenebenen:	39
	X-Achse:	0.183364 μm/pixel
	Y-Achse:	0.183863 μm/pixel
	Objektiv:	40x
	Hergestellt von:	Anatomische Anstalt, Lst II



Titel:	1-044-kopf-fetus-he	
Beschreibung:	Kopf, Fetus, HE	
Kommentare:	—	
Digitalisierung:	*Größe:*	5.9GB
	Höhe:	51920
	Länge:	64780
	Tiefenebenen:	35
	X-Achse:	0.122496 μm/pixel
	Y-Achse:	0.122046 μm/pixel
	Objektiv:	60x
	Hergestellt von:	Anatomische Anstalt, Lst II



Titel:	1-063-zahnschliff-laengs	
Beschreibung:	Zahnschliff, längs	
Kommentare:	—	
Digitalisierung:	*Größe:*	185.6 MB
	Höhe:	53100
	Länge:	69520
	Tiefenebenen:	12
	X-Achse:	0.184155 μm/pixel
	Y-Achse:	0.183379 μm/pixel
	Objektiv:	40x
	Hergestellt von:	Anatomische Anstalt, Lst II



Titel:	1-064-zahnschnitt-laengs-he	
Beschreibung:	Zahnschnitt, längs, HE	
Kommentare:	—	
Digitalisierung:	*Größe:*	6.6 GB
	Höhe:	29500
	Länge:	61620
	Tiefenebenen:	72
	X-Achse:	1 μm/pixel
	Y-Achse:	1 μm/pixel
	Objektiv:	40x
	Hergestellt von:	Anatomische Anstalt, Lst II

Elektronenmikroskopische Präparate und Bildtafeln

Präparat: EM1a-Zellkern

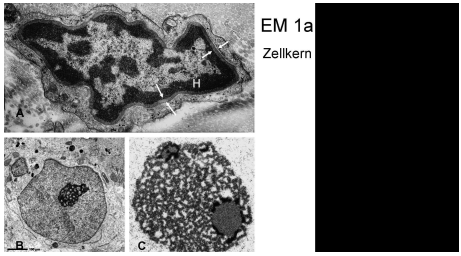

Technik: Transmissions-Elektronenmikroskopie (TEM)
Dateinamen: EM1a-Zellkern.jp2
Vergrößerung: A:32000; B:6200; C:16000
Kommentare: Details siehe Legende zum Vollpräparat in Histologi@

Präparat: EM1b-Kernhülle

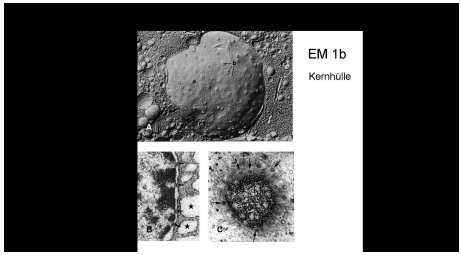

Spezies: A:Cavia porcellus ;B,C: Sus scrofa domesticus
Technik: Raster-Elektronenmikroskopie (A) und TEM (B,C)
Dateinamen: EM1b-Kernhuelle.jp2
Vergrößerung: A:—; B:40000; C:34000
Kommentare: Details siehe Legende zum Vollpräparat in Histologi@

Präparat: EM2a-rauesER-GolgiApparat

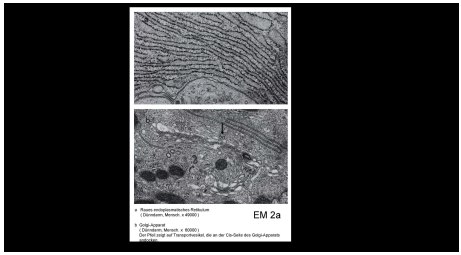

Spezies: Homo sapiens, Dünndarm
Technik: Transmissions-Elektronenmikroskopie (TEM)
Dateinamen: EM2a-rauesER-GgolgiApparat.jp2
Vergrößerung: A:49000; B:60000
Kommentare: Details siehe Legende zum Vollpräparat in Histologi@

Präparat: EM2b-sekretorischerWeg

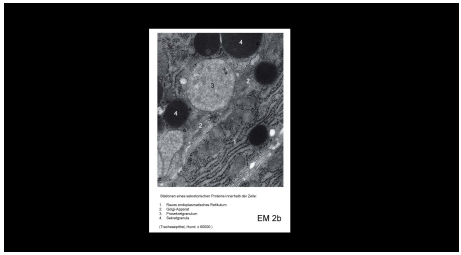

Spezies: Canis canis, Dünndarm
Technik: Transmissions-Elektronenmikroskopie (TEM)
Dateinamen: EM2b-sekretorischerWeg.jp2
Vergrößerung: x60000
Kommentare: Details siehe Legende zum Vollpräparat in Histologi@

Präparat: EM3-Buerstensaum



Spezies: A: Rattus norwegicus, Niere; B,C: Homo sapiens, Dünndarm
Technik: A: Raster-EM, B,C: Transmissions-EM (TEM)
Dateinamen: EM3-Buerstensaum.jp2
Vergrößerung: A:13000; B:45000; C:120000
Kommentare: Details siehe Legende zum Vollpräparat in Histologi@

Präparat: EM4-Kinozilien

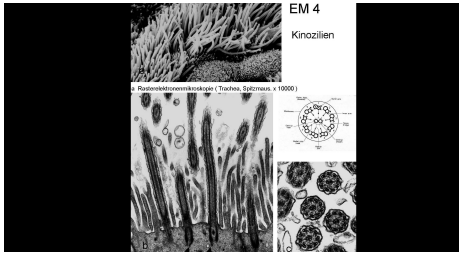

Spezies: A: Mus musculus, Trachea; B,C: Canis canis, Trachea
Technik: A: Raster-EM, B,C: Transmissions-EM (TEM)
Dateinamen: EM4-Kinozilien.jp2
Vergrößerung: A:10000; B:29000; C:86500
Kommentare: Details siehe Legende zum Vollpräparat in Histologi@

Präparat: EM5a-Zellverbindungen-1

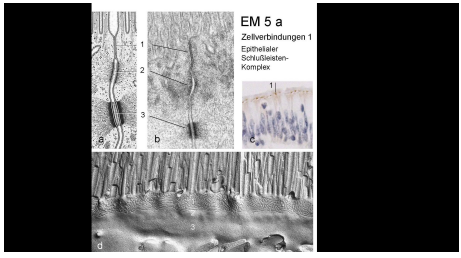

Spezies: —
Technik: Verschiedene Techniken und Zeichnungen, s. detaillierte Legende
Dateinamen: EM5a-Zellverbindungen-1.jp2
Vergrößerung: —
Kommentare: Details siehe Legende zum Vollpräparat in Histologi@

Präparat: EM5b-Zellverbindungen-2

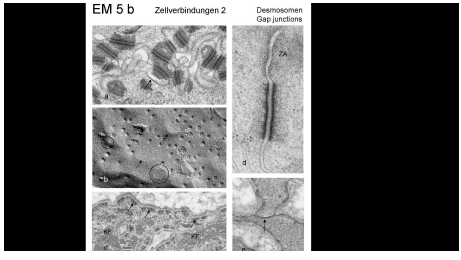

Spezies: —
Technik: Verschiedene Techniken und Zeichnungen s. detaillierte Legende
Dateinamen: EM5b-Zellverbindungen-2.jp2
Vergrößerung: —
Kommentare: Details siehe Legende zum Vollpräparat in Histologi@

Präparat: EM6-Fibrozyt-Kollagen-Elastin

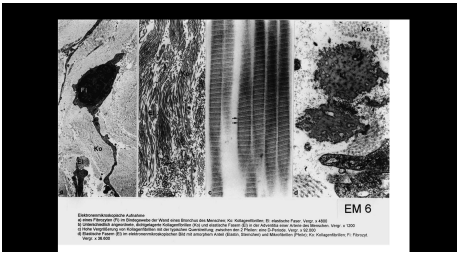

Spezies: Homo sapiens
Technik: A-D: Transmissions-Elektronenmikroskopie
Dateinamen: EM6-Fibrozyt-Kollagen-Elastin.jp2
Vergrößerung: A:4800; B:1200; C:92000; D:36600
Kommentare: Details siehe Legende zum Vollpräparat in Histologi@

Präparat: EM7-Mastzelle-Plasmazelle

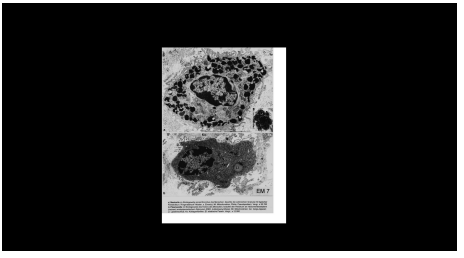

Spezies: Homo sapiens
Technik: A,B: Transmissions-Elektronenmikroskopie
Dateinamen: EM7-Mastzelle-Plasmazelle.jp2
Vergrößerung: A:20700; B:12000
Kommentare: Details siehe Legende zum Vollpräparat in Histologi@

Präparat: EM8-Nerv

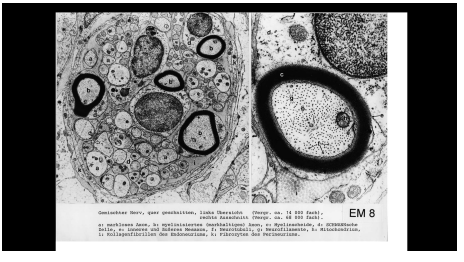

Spezies: —
Technik: A,B: Transmissions-Elektronenmikroskopie
Dateinamen: EM8-Nerv.jp2
Vergrößerung: A:14000; B:68000
Kommentare: Details siehe Legende zum Vollpräparat in Histologi@

Präparat: EM9-Blutkapillaren

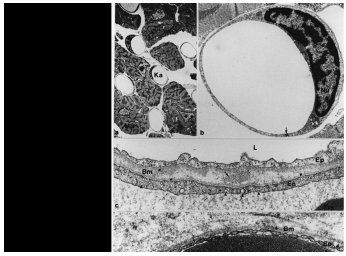

Spezies: A,B: Rattus norwegicus; C,D: Homo sapiens
Technik: A,B: Transmissions-Elektronenmikroskopie
Dateinamen: EM9-Blutkapillaren.jp2
Vergrößerung: A:3000; B:18000; C:37000; D:37800
Kommentare: Details siehe Legende zum Vollpräparat in Histologi@

Präparat: EM10-Lymphkapillare-AlvMakrophagen

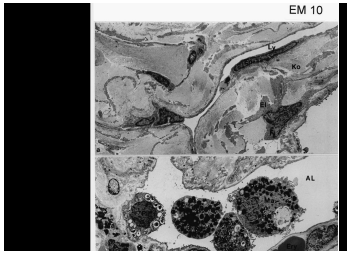

Spezies: Homo sapiens
Technik: A,B: Transmissions-Elektronenmikroskopie
Dateinamen: EM10-Lymphkapillare-AlvMakrophagen.jp2
Vergrößerung: A:4000; B:5000
Kommentare: Details siehe Legende zum Vollpräparat in Histologi@

Präparat: EM11-Niere-Glomerulus-1

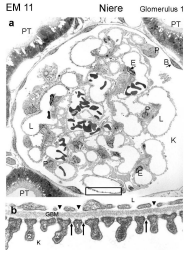

Spezies: Rattus norwegicus
Technik: A,B: Transmissions-Elektronenmikroskopie
Dateinamen: EM11-Niere-Glomerulus-1.jp2
Vergrößerung: A:1600; B:58000
Kommentare: Details siehe Legende zum Vollpräparat in Histologi@

Präparat: EM11-Niere-Glomerulus-2

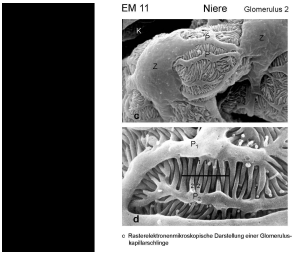

c Rasterelektronenmikroskopische Darstellung einer Glomerulus-kapillarschlinge

Spezies: —
Technik: A,B: Transmissions-Elektronenmikroskopie

Dateinamen: EM11-Niere-Glomerulus-2.jp2
Vergrößerung: —
Kommentare: Details siehe Legende zum Vollpräparat in Histologi@



Verzeichnis der Kurspräparate

0-Schmelzbildung-he, 207, 627
0-Zahnglocke-he, 207, 626
0-Zahnleist-schwein-he, 207, 626
0-glandula-vesiculosa-he, 510, 520, 616
0-hippocampus-gallyas, 624
0-hippocampus-nissl, 531, 624
0-nebenhoden-he, 517, 615
1-001n-leber-he, 19, 44, 77, 83, 439, 443, 602
1-003-zwiebelwurzel-eisenhaematoxylin, 119, 120, 553
1-004-rueckenmark-he, 67, 85, 92, 242, 255, 523, 526, 551
1-005-ductus-epididymidis-lascano, 46, 98, 549
1-006-jejunum-he, 141, 146, 559
1-008nn-niere-he, 141, 455, 606
1-009-niere-ratte-trypanblau-kernechtrot, 137, 455, 606
1-009-plazenta-ihc-zytokeratin, 47, 101, 108, 507, 557
1-010-auge-vorderer-abschnitt-he, 141, 327, 329, 560
1-011n-fingerbeere-he, 141, 146, 158, 272, 355, 357, 359, 362, 365, 560
1-013n-ureter-schwein-he, 141, 560
1-014-trachea-kalb, 141, 150, 188
1-014-trachea-kalb-he, 568
1-016-glandula-submandibularis-he, 163, 167, 175, 281, 404, 562
1-017-lymphknoten-versilberung, 46, 174, 183, 566
1-018-achselhaut-masson-trichrom, 163, 171, 213, 355, 363, 575
1-019-aorta-he, 45, 174, 185, 565
1-020-aorta-masson-trichrom, 174, 185, 265, 565
1-021-mesenterialer-lymphknoten-he, 174, 266, 296, 312, 318, 582
1-022-lamellenknochen-quer-schliff, 188, 206, 568
1-023-lamellenknochen-quer-schnitt, 188, 206, 569
1-024-zunge-he, 44, 213, 236, 572
1-025-uterus-he, 44, 213, 574
1-026-mamma-anlage-neugeborenes-he, 174, 281, 368, 480, 567
1-027-tibia-fetus-schwein, 188, 199, 569
1-028-spongiosa-quer-he, 188, 197, 570
1-029-spongiosa-he, 188, 201, 570
1-030-spinalganglion-he, 523, 575
1-030n-spinalganglion-he, 77, 242, 245, 579
1-031-nerv-quer-frosch-oso4, 242, 577
1-032-aorta-elastica, 45, 174, 265, 272, 274, 566
1-033-nerv-quer-silberimpr, 242, 576
1-034-uterus-azan, 44, 213, 574
1-035-nerv-laengs-oso4, 242, 578
1-036-niere-he, 141, 160, 455, 471, 561
1-037-nerv-quer-azan, 242, 577
1-038-gelenk-masson-trichrom, 188, 571
1-038-plexus-choroideus-he, 245, 524, 623
1-039-mesenterium-katze-haeutchenpraeparat-sudanIII, 174, 567
1-040-nasenspitze-he, 188, 190, 571
1-041-tonsilla-palatina-he, 272, 296, 312, 314, 321, 584
1-043-ohrmuschel-he-elastika, 188, 192, 572
1-044-kopf-fetus-he, 197, 198, 207, 211, 627
1-044n-kopf-fetus-he, 188, 572
1-045-zwischenwirbelscheibe-he, 185, 188, 193
1-046-ventrikelmyokard-he, 213, 234, 238, 573
1-048-arterie-vene-he, 265, 580
1-049-arterie-vene-resorcin-fuchsin, 265, 581
1-050-herz-schwein-he-purkinjefasern, 235, 265, 580
1-051-appendix-giemsa, 281, 414, 437, 583
1-052-knochenmark-gallamin-giemsa, 281, 296, 304, 590
1-053-tonsilla-lingualis-he, 158, 296, 312, 585
1-056nn-milz-he, 296, 312, 588
1-057-milz-gespuelt-azan, 296, 312, 323, 324, 588
1-058-thymus-neugeborener, 296, 304, 305, 309, 586
1-060-thymus-erwachsener-he, 296, 304, 588
1-061-gyrus-prae-postcentralis-nissl, 523, 530, 619
1-062-area-striata-nissl, 620
1-063-zahnschliff-laengs, 207, 211, 627
1-064-zahnschnitt-laengs-he, 207, 210, 403, 628
1-065-area-striata-gallyas, 619

1-067-cerebellum-nissl, 524, 533, 618
1-068-cerebellum-gallyas, 524, 620
1-069-rueckenmark-weigert, 523, 622
1-070-medulla-nissl, 618
1-071-medulla-gallyas, 622
1-074-uterus-sekretion-he, 480, 493, 494, 612
1-077-papilla-circumvallata-he, 407, 598
1-077n-papilla-circumvallata-he, 403, 598
1-079-innenohr-meerschweinchen-eisenhaematoxilin, 343, 346, 591
1-080-mesencephalon-nissl, 245, 620
1-081-mesencephalon-gallyas, 621
1-082-leber-ihc-cd26, 440, 443, 603
1-083-milz-juv-ihc-ki67, 119, 314, 554
1-084-milz-juv-ihc-pcna, 119, 127, 554
1-085-glandula-thyroidea-c-zellen-immun, 383, 399, 595
1-086-herz-he, 265, 581
1-087-blutausstrich-pappenheim, 77, 281, 287, 288, 583
1-088-augenlid-he, 327, 591
1-089-larynx-frontalschnitt-he, 372, 374, 592
1-090-cerebellum-ihc-calbindin, 242, 523, 533, 578, 621
1-091-herz-ihc-connexin43, 109, 113, 213, 234, 573
1-092-duodenum-ihc-claudin, 109, 112, 413, 558
1-093-duodenum-he, 119, 122, 127, 413, 421, 433, 555
1-094-plazenta-ihc-desmin, 101, 108, 557
1-100-plazenta-ihc-vimentin, 101, 108, 559
2-005-oesophagus-cardia-goldner, 242, 245, 255, 266, 321, 413, 416, 418, 421, 425, 576
2-006-auge-he, 327, 329, 334, 336, 590
2-007-blutausstrich-pappenheim, 281, 283, 582
2-008-trachea-quer-he, 188, 372, 375, 592
2-009n-colon-he, 272, 281, 414, 416, 418, 421, 435, 584
2-010-corpus-geniculatum-laterale-gallyas, 623
2-011-corpus-gen-lat-nissl, 623
2-012-glandula-lacrimalis-he, 163, 167, 327, 341, 342, 404, 563
2-013n-lunge-schwein-azan, 321, 371, 377, 379, 382, 592
2-014-lunge-resorcin-fuchsin-kernechtrot, 371, 379, 593
2-015-lunge-alveolarmakrophagen-he, 372, 380, 593
2-016-nasenmuschel-he, 372, 593
2-017-appendix-vermiformis-he, 414
2-018-glandula-thyroidea-he, 383, 397, 398, 594
2-019-ileum-quer-he, 414, 434, 602
2-020-gallenblase-he, 440, 452, 605
2-021-hypophyse-chrom-haemalaun-phloxin-gomori, 383, 387, 389, 391, 594
2-022-nebenniere-he, 245, 383, 392, 394–396, 595
2-023-glandula-parathyroidea-he, 383, 400, 595
2-024-nebenniere-chromatfixierung-haemalaun, 384, 596
2-025-papillae-filiformes-he, 403, 406, 597
2-027-Thymus-A-40x-MHC2, 296, 304, 307, 587
2-029-Thymus-B-40x-CD3, 296, 304, 307, 587
2-032-Tonsille-A-40x-IgM, 296, 312, 586
2-035-Tonsille-B-40x-CD4, 296, 312, 585
2-038-oesophagus-quer-he, 236, 413, 414, 416, 423, 599
2-039n-glandula-sublingualis-he, 163, 167, 404, 564
2-040-zahnwurzeln-in-alveolenfaechern-quer, 207, 403, 411, 599
2-041-magen-fundus-corpus-he, 413, 418, 425, 426, 600
2-042-duodenum-ec-zellen-immun, 413, 419, 601
2-043-leber-ret-fasern-gomori-kernechtrot, 183, 439, 448, 603
2-044-magen-pars-pylorica-he, 413, 425, 600
2-045-leber-schwein-azan, 439, 447, 603
2-046-leber-kupffersche-sternzellen-tusche, 137, 440, 604
2-047-leber-gallekanaelchen-tusche, 440, 443, 604
2-050-harnblase-he, 456, 472, 608
2-051-ureter-he, 456, 609
2-052-urethra-weiblich-he, 160, 456, 472, 608
2-053-uterus-proliferationsstadium-he, 480, 491, 492, 612
2-054-ovar-katze-he, 480, 482, 610
2-055-ovar-katze-azan, 480, 609
2-056-niere-pavian-he-neu, 455, 606
2-059-eileiter-macaca-alpha-tub, 480, 496, 611
2-060-prostata-pavian-he, 510, 520, 618
2-061-prostata-pavian-azan, 510, 617
2-062-Jeg3-x60-10um-OT1, 101, 119, 121, 555
2-063-HFFF2-x60-8um-OT, 101, 106, 119, 556
2-064-niere-pavian-collagenIV, 272, 455, 462, 469, 607
2-065-leber-azan, 19, 439, 442, 445, 545
2-066-leber-he-serie, 19, 44, 545
2-067-leber-nur-haemalaun-serie, 19, 44, 544
2-068-jeg3-golm-lamp-dapi, 20, 67, 85, 129, 547, 549
2-069-jeg3-mitochondrien-dapi-crop, 115, 547
2-070-jejunum-pas-dapi-crop, 67, 85, 129, 141, 163, 413, 561
2-071-hfff2-lamp-dapi, 67, 85, 129, 552
2-072-eileiter-macaca-azan, 480, 611
2-073-ductus-epididymidis-schwein-haemalaun, 85, 129, 550
2-075-niere-pavian-lamp1, 20, 67, 129, 136, 455, 469, 552
2-076-niere-pavian-mitochondrien, 115, 456, 469, 548
2-077-niere-pavian-cd26, 455, 469, 607
2-078-pancreas-macaca-he, 67, 85, 92, 129, 163, 167, 170, 404, 453, 563
2-079-pancreas-macaca-azan, 163, 404, 564
2-080-pankreas-macaca-insulin-glucagon, 384, 402, 597
2-082-hoden-rhesusaffe-he, 150, 509, 515, 517, 616
2-083-hoden-rhesusaffe-azan, 509, 617
2-084-leber-ungefaerbt-serie, 19, 44, 543
2-085-pankreas-macaca-insulin, 384, 596
2-086-leber-peroxidase-reaktion, 19, 115, 546
2-087-niere-maus-he-braunes-fett, 174, 184, 567
2-088-leber-nur-eosin-serie, 19, 44
2-089-leber-maus-pas, 19, 77, 440, 546
2-090-jejunum-he, 150, 236, 321, 413, 416, 418, 429, 431, 601
2-091-jejunum-azan, 601
2-092-jejunum-pas, 39, 67, 85, 129, 163, 551
2-093-jejunum-pcna, 141, 296, 312, 413, 430, 562
2-095-jejunum-lamp1, 281, 413, 583
2-096-leber-maus-lamp1, 440, 605
2-098-milz-juvenil-he, 296, 312, 323, 589
2-099-milz-juvenil-azan, 296, 312, 589
2-100-pankreas-macaca-glucagon, 384, 419, 597
3-002-glandula-submandibularis-azan, 163, 170, 175, 404, 625
3-003-retina-he, 327, 329, 338, 590
3-004n-glandula-parotis-he, 163, 404, 565
3-005-corpus-luteum-menstruationis-he, 480, 482, 484, 610
3-006-tuba-uterina-pars-ampullaris-he, 480, 496, 610
3-007-mamma-lactans-he, 369, 480, 614
3-008-plazenta-he, 480, 613
3-009-hoden-ratte-toluidinblau-safranin, 509, 514, 615
3-010-funiculus-spermaticus-he, 510, 615
3-011-penis-he, 510, 521
3-012-corpus-luteum-graviditatis-he, 480, 613

3-013-cervix-uteri-laengs-he, 480, 498, 500, 613
3-015-hoden-he, 509, 614
3-021-rueckenmark-cervical-maus-toluidinblau, 245, 247, 527, 625

EM10-Lymphkapillare-AlvMakrophagen, 266, 372
EM11-Niere-Glomerulus-1, 455
EM1a-Zellkern, 57, 67, 77, 82, 85
EM1b-Kernhuelle, 57, 67, 77, 80, 85
EM1c-Mitochondrium, 115
EM2a-rauesER-GolgiApparat, 57, 67, 85, 93, 129
EM2b-sekretorischerWeg, 57, 67, 85, 99, 129
EM3-Bürstensaum, 151
EM4-Kinozilien, 141, 153
EM5a-Zellverbindungen-1, 67, 109, 164
EM5b-Zellverbindungen-2, 67, 109, 164
EM6-Fibrozyt-Kollagen-Elastin, 174, 180
EM7-Mastzelle-Plasmazelle, 281
EM8-Nerv, 242
EM9-Blutkapillaren, 266, 372

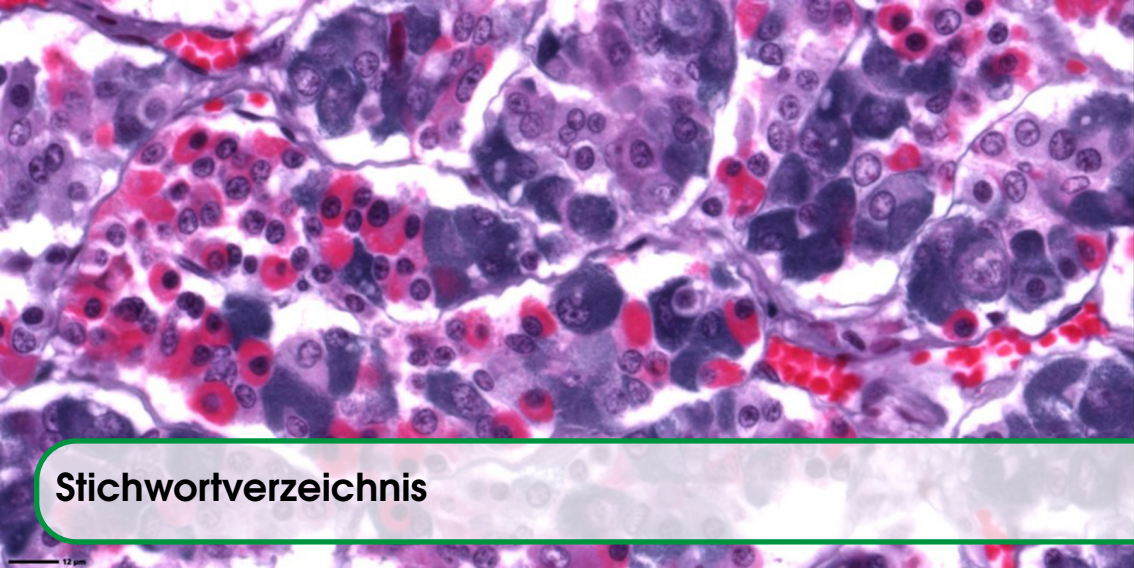

Stichwortverzeichnis

Actin, 41, 102
Actinfilamente, 221
Adenohypophyse, 386
Adenome, 398
    Heiße Knoten, 398
    Kalte Knoten, 398
Adventitia, 273
Affinitätsmaturation, 315
Aggrecan, 189
Alveolarknochen, 411
Alveolen, 377, 378, 410
Alveolus, 167
Androgensynthese, 395
Angiotensin II, 457
Anisonukleose, 82
antidiuretisches Hormon, ADH, 468
Antigenpräsentation, 299
Antikörper, 40
Antrum folliculi, 483
Aorta, 273
Apoptose, 124
Appendix vermiformis, 320
Aquaporine, 332
Äquivalentbilder, 21
Äquivalenzraum, 74
    Definition, 74
    Transportwege, 74
Arteriolen, 275
Aschoff-Rokitansky-Taschen, 451
Astroglia, 257
Atemgase, 372
Atresie, 485
Augenbecher, 328
Augenblase, 328
Augeninnendruck, 332
Augenlid, 341
Ausführungsgänge, 168
    aktiv, 168
    passiv, 168
Äußere Grenzschicht, 339
Äußere Körnerschicht, 339
AV (Atrio-Ventrikular) Knoten, 234
AV-Knoten, 279
Axon, 253
Axonema, 152
Axonhügel, 255
Azinus, 166

B-Zellen, 401
    B-Lymphozyten, 304
Bürstensaum, 150
Basales Labyrinth, 150
Basallamina, 143, 175
    Lamina densa, 143
    Lamina rara, 143
Basalmembran, 143, 175
Belegzellen, 427
Bildgebung, 21
Bindegewebsraum, 175
Bindegewebszellen, 177
Biomembran, 55, 57
    Fluidität, 61
    Permeabilität, 61
    Plasmalemm, 58
    Polarität, 58
Blasten, 176
Blastozyste, 500
Blutbildung (Hämatoopoiese), 291
Blutzellen, 282
Bowman-Membran, 335
Bowmansche Kapsel, 460
Bronchialkarzinom, 378
Bronchialkreislauf, 381
Bronchiolus, 376

Brunnersche Drüsen, 432
Bulbus oculi, 330

C-Zellen, 399
Calcitonin, 399
Caninus, 410
Caruncula, 404
CD (cluster of differentation), 307
Cementum, 411
Cervix uteri, 497
CFU (Colony Forming Unit), 293
Cholesterin, 59
Chondroblast, 190
Chondroklast, 195
Chondrozyten, 188
Chorion, 494
Choroidea, 332
Claudius-Zellen, 349
Cochlea, 346
Colon, 434
Conjunctiva, 341
Connexone, 174
Cornea, 333
Corpus luteum (Gelbkörper), 486
Cortex, 458
Cortisches Organ, 348
Cotransporter, 63
Crista, 352
Crusta, 161
Cupula, 352

D-Zellen, 401
Dünndarm, 428
  Krypten, 428
  Zotten, 428
Deciduazellen, 492
dense bodies, 221
Dentin, 209
Dermis, 360
Descemetsche Membran, 335
Desmont, 411
Desmosomen, 112, 174
Desquamationsphase, 493
Dezidualisierung, 492
Diabetes mellitus, 401
Diapedese, 270
Diaphyse, 200
Dictyotän, 481
Disse-Raum, 443
DNA
  Feulgen Reaktion, 38
Ductus cochlearis, 349
Duftdrüsen, apokrin, 364
Dunkelfeldmikroskopie, 27
Duodenum, 430
Dyade, 233

Ebner-Spüldrüsen, 406
Einbettung, 23
  für EM, 24
  für LM, 24
Elastische Fasern, Elastin, 180
Elektronenmikroskopie, 33
  SEM, 33
  TEM, 20, 33
Embryoblast, 500
Endokard, 277
Endolymphe, 344
Endometriale Angiogenese, 495
Endometrium, 489
Endoneurium, 242
Endosymbiontenhypothese, 117
Endozytose, 134
Endstücke, 166
  alveolär, 167
  azinös, 166
  tubulär, 166
Endstrombahn, 271
Enkapsis, 259
  Endomysium, 223
Entropie, 52
Epidermis, 358
  Stratum basale, 358
  Stratum corneum, 358
  Stratum granulosum, 358
  Stratum spinosum, 358
Epikard, 278
Epiphyse, 200
Epiphysenfuge, 200
Epithel, 144
  einschichtig, 144
  hochprismatisch, 161
  isoprismatisch, 161
  mehrschichtig, 146
  sezernierend (Drüsenepithel), 164
Epithelzellen, 143
Eröffnungszone, 201
Ergastoplasma, 91
Erregungsleitungssystem, 234
Erythropoiese, 456
Erythrozyten, 284
Euchromatin, 79
Eukaryot, 68
EZM (extrazelluläre Matrix), 174

Färbung, 37
  AZAN, 43
  Eisen (Berliner Blau Reaktion), 38
  Elastica, 45
  Elektrostatisch, 37
  Fette, 38
  Hämatoxylin-Eosin (HE), 43
  indirekt, 37
  Masson-Goldner, 43
  Prinzipien, 36
  Trichrom, 43
FAE (Follikel-assoziiertes Epithel), 320
Farbstoffe, 36
Feedback-Loops, 385
Fettgewebe, 183
  Braunes (plurivakuoläres), 183

Weißes (univakuoläres), 183
Fettsäuren, 61
gesättigt, 61
ungesättigt, 61
Feulgen-Reaktion (DNA), 39
Fibrinolyse, 282
Fibronektin, 178
Flippase, 58
Floppase, 58
Fluoreszenznachweis, 41
Direkte Fluoreszenz, 41
Indirekte Fluoreszenz, 41
Mehrschrittverfahren, 41
Fokalkontakte, 174
Follikel, 476
Primärfollikel, 483
Sekundärfollikel, 483
Tertiärfollikel, 483
Follikelepithel, 483
Fontanasche Räume, 333
Foramen apicale, 410
Fovea, 337
Frakturheilung, 205
FSH (Follikel-stimulierendes-Hormon), 485
Funduskopie, 337

Galactosidase, 40
Galle, 449
Gallekapillaren, 444
Gallenblase (Vesica fellea), 451
Gallensäure, 450
Gallenwege, 450
Ganglien, 248, 417
Ganglienzellschicht, 339
gap junctions, 174
Geflechtknochen, 196
Generallamelle, 204
Gingiva, 411
Glandula, 166
buccale, 404
palatina, 404
parotis, 408
sublingualis, 408
submandibularis, 408
Glandula lacrimalis (Tränendrüse), 340
Glandula pituitaria (Hypophyse), 386
Glanzstreifen (Disci intercalares), 233
Glaskörper (Corpus vitreum), 336
Glatte Muskulatur (Eingeweidemuskulatur), 218
Glaukom, 332
Gliazellen, 244
allochthon, 256
Astroglia, 258
autochthon, 247
Oligodendroglia, 246
Glissonsche Trias, 446
Glomerulum (Nierenkörperchen), 460
Glucocorticoidsynthese, 395
Glykogen, 78, 157
PJS Reaktion, 38
Glykokalyx, 62
Glykosaminoglykan, 189
Golgi Apparat, 94, 95
cis, 95
Dictyosom, 94
Fließgleichgewicht, 95
Lage, Bau, 94
Polarität, 94, 95
trans, 95
Zisternen, 94
Gonaden, 475
Gonadotropin, 488
Granulozyten, 285
basophile, 287
eosinophile, 286
neutrophile, 286
Grenzfläche, 54
Grenzzellen, 348
äußere, 348
innere, 348
Grundsubstanz, 177

Hämatokrit, 282
Hämatopoiese, 304
Hämatoxylin-Eosin-Färbung (HE-Färbung), 43
Haarzellen, 348
äußere, 348
innere, 348
Harnblase (Vesica urea), 471
Hassallsche Körperchen, 305
Hatching, 501
Hauptzellen, 426
Hautdrüsen, 169
Duftdrüsen, apokrin, 169
Schweißdrüsen, ekkrin, 170
Talgdrüsen, 170
Haverssche Gefäße, 203
Haverssche Systeme, 203
hCG (humanes Chorion-Gonadotropin), 487
Helicotrema, 347, 349
Hemidesmosomen, 112, 174
Henlesche Schleife, 464
Hensen-Zellen, 349
Hepatozyten (Leberepithelzellen), 441
Herring-Körperchen, 387
Herzmuskelzellen (Kardiomyozyten), 232
Herzmuskulatur, 232
Herzskelett, 278
Heterochromatin, 79
His-Bündel, 234, 278
Hochdrucksystem, 271
Hydrationsradius, 462
Hydrophobizität, 61
Hyperchromasie, 82
Hyperthyreose, 398
Hypophyse (Glandula pituitaria), 386
Hypothyreose, 398

Ileum, 430
Immunhistochemie, 46
Inhibin, 485
Innere Grenzschicht, 339

Innere Körnerschicht, 339
Interdentalzellen, 349
Intermediärfilamente, 107
    Familien, 107
    Spezifität Zelltyp, 107
Intima (Tunica intima), 272
Intrinsic Faktor, 427
Inzisiven, 410
Iris, 331
Ito-Zellen, 182, 449

Jejunum, 430
Jodierung, 397
Juxtaglomerulärer Apparat, 464

Kallus, 205
Kammerschenkel, 235
Kammerwasser, 332
Kanäle, 63
Kanalproteine (Aquaporine), 468
Kapillaren, 269
    fenestriert, 269
    kontinuierlich, 269
    sinusoidal (Sinusoide), 270
Kardiomyozyten (Herzmuskelzellen), 232
Keimbahn, 474
Keimepithel, 476
Keratinozyten, 358
Keratohyalingranula, 159
Kerckringsche Falten, 428
Kinetosom, 106, 152
Kinozilien, 106, 151
Knochen, 304
Knochenbildung, 202
    Blasenknorpel, 202
    Eröffnungszone, 202
    Proliferationszone, 201
    Säulenknorpel, 202
Knochenmark, 304
Knochenumbau, 203
Knorpel, 191
    elastischer Knorpel, 192
    Faserknorpel, 193
    hyaliner Knorpel, 191
Knorpelgewebe, 188
Knorpelhof, 191
Knorpelkapsel, 191
Knorpellakunen, 188
Koagulation, 282
Kollagen, 178
Kompartiment, endo-lysosomales, 134
Kompartimentierung, 52, 53
Konzeption, 499
Krause-Drüsen, 342

Lamellenknochen, 204
Lamina, 175
    densa, 175
    fibroreticularis, 175
    rara, 175
Lamina muscularis mucosae, 415
Lamina propria, 488
Langerhanssche Inseln, 418
Langerhanszellen, 359
Larynx, 373
Leberazinus, 448
Leberpforte, 441
Lebersinusoide, 443
Leberzellbalken, 445
Lektine, 40
Leukokrit (buffy coat), 282
Leukozyten, 282
    agranulär (Monozyten, Lymphozyten), 288
    granulär (Granulozyten), 285
Leydig-Zellen, 477
LH (luteinisierendes Hormon), 486
Lichtbrechender Apparat, 333
Lichtmikroskopie, 20, 23, 26
    Auflicht, 30
    Durchlicht, 27
    Epipolarisation, 30
    Fluoreszenzmikroskopie, 31
    Interferenzkontrast, 29
    Konfokal, 32
    Phasenkontrast, 28
    Polarisationsmikroskopie, 29
Linse, 335
Liquor (cerebrospinalis), 260
Lobulus, 365
Lobus, 458
Lockeres, kollagenfaseriges Bindegewebe, 182
Lymphflüssigkeit (Lymphe), 271
Lymphfollikel, 312
Lymphozyten, 289
Lysosom, 133

M-Linie, 225
M-Zellen (Multifolded Cells), 421
Müller-Zellen, 339
Macula densa, 464
Macula lutea, 337
Magen, 423
    Cardia (Pars cardiaca), 424
    Corpus, 425
    Fundus, 425
    Pylorus (Pars pylorica), 425
Malpighi-Körperchen, 324
MALT (Mucosa Associated Lymphoid Tissue), 319
Mamille (Papilla mammae), 367
Mantelzellen, 249
Markstrahlen, 458
Mastikation, 409
mastikatorische Schleimhaut, 404
Mechanorezeption, 344
Media (Tunica media), 273
Meibom-Drüsen, 341
Meiose-Arrest, 481
Meissnersche Tastkörperchen, 361
Melanin, 360
Melanosome, 360
Melanozyten, 359

Merkelzellen, 360
Mesenchym, 181
MHC-Moleküle (major histocompatibility complex), 298
Micellen, 58
Mikroglia (allochthon), 248
Mikrovilli, 150
Milchmolar, 410
Milz, 321
  rote Pulpa, 321
  Sinusoide, 322
  weiße Pulpa, 321
Mineralisierte Knorpelmatrix, 202
Mitochondrien, 115
Mitose, 119
  Karyokinese, Phasen, 119
  Mitosefiguren, 122
  Mitoseindex, 122
  Zellzyklus, 123
  Zytokinese, 119
Modiolus, 347
Moll-Drüsen, 342
Monozyten, 289
Motorische Endplatte, 230
Motorproteine, 106
  Dyneine, 106
  Kinesine, 106
  Myosine, 104
MTOC, 106
multi unit, 220
Mundschleimhaut, 404
Muskeldystrophie Duchenne, 227
Muskelspindel, 231
Muskulatur, 214
  Glatt, 218
  Quergestreift, 214
Myofilamente, 218
Myogene Automatie, 219, 279
Myokard, 278
Myometrium, 488
Myosine, 104

Nasennebenhöhlen, 373
Nebenniere (Glandula adrenalis), 396
  Mark, 396
  Rinde, 396
Nebenschilddrüse (Glandula parathyreoidea), 399
Nebenzellen, 427
Nephron, 457, 466
  cortical, 466
  juxtamedullär, 466
Nervenfaserschicht, 339
Nervensystem, 244
  PNS, 244
  ZNS, 244
Nervus opticus, 328
Netzhaut, 330
Neuralleiste, 244
Neuralrohr, 244
Neuroektoderm, 244
Neurofilamente, 255
Neurohämalorgan, 386
Neurohypophyse, 386
Neuron, 252
  bipolar, 254
  multipolar, 253
  pseudounipolar, 254
  thalamisch, 252
Neurulation, 243
Nexus, 174
Niederdrucksystem, 271
Niere, 459
  Mark, 459
  Rinde, 459
Nierenbecken, 469
Nierenkörperchen (Glomerulum), 460
Nierenmark, 466
  äußeres, 466
  inneres, 466
Nissl-Schollen, 253
NK-Zellen (Natural Killer Zellen), 300
Nucleolus, 79
Nuelscher Raum, 348
Nukleinsäuren, 40

Odontoblasten, 411
Oligodendroglia, 257
Ösophagus, 422
Ossifikation, 409
Osteoblasten, 195
Osteogenese, 195
  chondral, 195
  desmal, 195
  enchondral, 198
  perichondral, 198
Osteoklasten, 195
Osteone, 203
Osteozyten, 195
Östrogen, 485
Ovar, 480
Ovulation, 484
Oxytocin, 364

Panethsche Körnerzellen, 429, 432
Pankreas(inseln), 400
Papillae, 405
  filiformes, 406
  foliatae, 406
  fungiformis, 406
  vallatae, 406
Paracortex, 318
Pepsinogen, 426
Perichondrium, 190
Perikard, 278
Perikaryon, 252, 254
Perilymphe, 345
Peritoneum, 488
Perizyten, 267
Peroxidase, 40
Peroxisomen, 115
Peyersche Plaques, 320, 422
Pfeilerzellen, 348
Phalangealzellen, 348

Phalloidin, 41
Pharynx, 373
Phosphatase, alkalisch, 40
Phospholipide, 57
Pigmentschicht, 328
Pituizyten, 387
Plasmalemm, 58, 62
Plattenepithel, 155
    unverhornt, 155
    verhornt, 155
Plazenta, 503
    epitheliochorial, 502
    hämochorial, 502
Plazentation, 502
Pleiomorphie, 82
Plexus chorioideus, 260
Pneumozyten, 378
Portalfeld, 446
Portalgefäße, 276
Portalkreislauf, 276
Portalvenenläppchen, 447
Portio vaginalis, 499
PP-Zellen, 401
Prämolar, 410
Primäre Lysosomen, 135
Primärfollikel, 483
Primordialfollikel, 481
Proben, 21
    Einbetten, 23
    Fixierung, 21
    Herkunft, 21
Progenitorzellen, 291
Progesteron, 368
Prokaryot, 68
Prolaktin, 368
Proliferation, 126
Proliferation, Analyse, 126
    Markerindex, 126
    Mitoseindex, 122
    Proliferationsmarker, 126
Proliferationsmarker, 126
    ki67, 126
    PCNA, 126
Proliferationsphase, 490
Proteasom, 133
Pseudarthrose, 205
Pulmonalkreislauf, 381
Pumpen, 63
Pupille, 331
Purkinje Fasern, 235, 279
Purkinje Zellen, 253
Pyramidenzellen, 253

Randsinus, 317
Ranviersche Schnürringe, 248
Rathkesche Tasche, 386
Rearrangement, 307
Reissnersche Membran, 347
Renin, 457
Respiratorisches Epithel, 372
Retikuläres Bindegewebe, 182
Retikulozyten, 284
Retikulum, endoplasmatisches, 86
    Übersicht, 86
    glattes, 87
    raues, 88
Retina, 328, 337
Retinaablösung, 329
Ribosomen, 78

Sacculus, 352
Sammelrohr, 468
Sarkolemm, 223
Sarkoplasma, 223
Satellitenzellen, 249
Scala vestibuli, 349
Schilddrüse (Glandula thyroidea), 396
Schleimhaut, 404
    mastikatorisch, 404
    spezialisiert, 404
Schlemmscher Kanal, 333
Schneiden, 24
Schwannsche Zellen, 249
Schweißdrüsen, ekkrin, 364
Sehbahn, 338
Sekretion, 164
    apokrin, 130, 165
    apokrin, holokrin, 132
    ekkrin, 130, 133, 164
    endokrin, 165
    exokrin, 165
    holokrin, 130, 165
    konstitutiver Modus, 130
    merokrin, 130, 164
    regulierte Sekretion, 131
Sekretionsphase, 490
Sekundärfollikel, 483
Sharpex-Fasern, 411
Signalverstärkung, 40
single unit, 220
Sinusknoten, 279
Skelettmuskulatur, 222
Sklerasporn, 331
Soma, 475
Sonden, 40
Sondensystem, 40
Speicheldrüsen, 172
Spiralarterien, 491
Stäbchen, 339
Stereozilien, 153
Stratum, 155
    basale, 156
    corneum, 157
    granulosum, 157
    intermedium, 156
    parabasale, 156
    superficiale, 156
Subcutis, 362
Sulcus terminalis, 405
Surfactant, 379
Synapse, 249
    a distance, 220

en passant, 220
postsynaptische Membran, 250
präsynaptische Membran, 250
Synzytiotrophoblast, 224
Synzytium, 224

T(ranslocator) O(uter) M(membrane), 116
T(ranslocator) I(nternal) M(embrane), 116
T-Lymphozyten (kurz:T-Zellen), 306
T-Zell Rezeptor (TZR), 307
Taenien, 436
Tarsus, 341
Techniker, 23, 25
Tela submucosa, 415
Terminal-Ductus-Lobulus-Einheit (TDLE), 366
Terminalductus, 366
Tertiärfollikel, 483
Theka, 483
externa, 483
folliculi, 483
interna, 483
Thrombozyten, 285
Thymus, 304
Thyreoglobulin, 397
Thyroxin (T4), 397
tight junctions, 110, 143
Tonsillen, 320
Topologie, 70
Beziehungen, 73
Definition, 74
Herleitung, 70
Tränendrüsen, 172
Trachea, 373
Transglutaminase, 159
Transmitter, 256
Transporter, 63
Triade, 233
Trijodthyronin (T3), 397
Trophoblast, 500
Tuba uterina, 495
Tubulus, 166, 457
distal, 464
Intermediärtubulus, 463
proximal, 460
Tunica albuginea, 484
Tunica mucosa, 415
Tunica muscularis, 415

Ureter, 471
Urethra, 472
Urkeimzellen, 475
Urothel, 161, 470
Uterus, 488
Cervix uteri, 488
Corpus uteri, 488
Fundus uteri, 488
Utriculus, 352
Uvea, 331

v. Ebner Halbmonde, 408
v. Kupffersche Sternzellen, 449
Vagina, 499
Vater-Paccini-Körperchen, 362
Venolen, 276
Verdauungstrakt, 423
(entero-)endokrine Zellen, 418
Immunsystem, 420
Nervensystem (Darmnervensystem), 415
Versilberungen, 45
Golgi Apparat (Lascano), 45
Retikulinfasern, 45
Vesikel
Beladung, 97
Bildung, 97
Volkmannsche Gefäße, 204
Volkmannsche Kanäle, 204

Windkesselfunktion, 180, 184, 273

Z-Scheibe, 225
Zahnanlage, 208
Zahnmedizinisches Hartgewebe, 208
Ektoderm (Schmelz, 208
Mesenchym (Zement, Dentin), 208
Zahnpulpa, 411
Zahnschmelz, 208
Zapfen, 339
Zeis-Drüsen, 342
Zelleinschlüsse, 78
Glykogen, 78
kristallin, 78
Lipide, 78
Zellkern, 79
Histologische Leitstruktur, 82
Interphase, 80
Kernhülle, 80
Kerninnenraum, 80
Kernporen, 80
Nucleoli, 81
Zellzyklus
checkpoints, 124
G0, 124
Mitose, 123
No Growth Fraction, 124
Phasen, 123
Proliferating Pool, 124
Zement, 209
Zentralvene, 445
Zentralvenenläppchen, 446
Zentriol, 105
Zentrosom, 106
Ziliarapparat, 331
Ziliarepithel, 332
Ziliarkörper, 331
Ziliarmuskel, 331
Zisterne, 79
Zonulae adhaerentes, 112
Zyten, 176
Zytokeratine, 107
Zytoskelett, 79
Übersicht, 101

Actine, 102
Aufgaben, 102
Intermediärfilamente, 107
Mikrotubuli, 105
Tubuline, 105
Zytosol, 78, 159

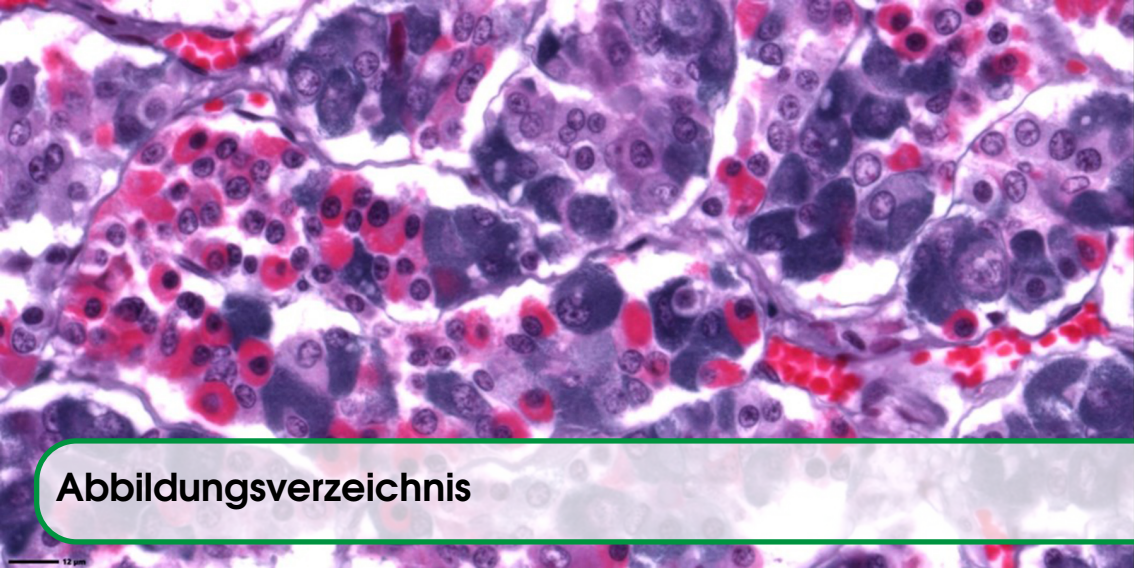

Abbildungsverzeichnis

1.1 Flußschema zur Probenherkunft und zur Histologischen Technik . . . 22
1.2 Geräte und Hilfsmittel zur Einbettung in Paraffin . . . 24
1.3 Schema des Strahlengangs im Durchlicht . . . 28
1.4 Phasenobjekte und Amplitudenobjekte . . . 29
1.5 Strahlengang im Auflicht . . . 30
1.6 Prinzip der konfokalen Mikroskopie . . . 32

2.1 Perjodsäure-Schiff Reaktion . . . 39
2.2 Optionen histologischer Signalverstärkung . . . 42

3.1 Hämatoxylin-Eosin in Einzelschritten . . . 44
3.2 Beispiel einer HE-Färbung: Skelettmuskulatur . . . 44
3.3 Vergleich der HE mit der AZAN Färbung . . . 44
3.4 Vergleich der HE mit der Elastica Färbung . . . 45
3.5 Versilberungen des Golgi Apparates sowie retikulärer Fasern . . . 46
3.6 Immunhistochemie im Fluoreszenzmodus und im Durchlichtmodus . . . 47

4.1 Negentropie, Energie, Lernarbeit . . . 53
4.2 Grenzflächen, die kompartimentieren . . . 54
4.3 Eine einfache polare Grenzschicht . . . 55
4.4 Vektoren an polaren Grenzschichten . . . 55
4.5 Beispiele für durch Grenzschichten definierte Räume . . . 55

5.1 Grundbau der Phospholipide . . . 58
5.2 Phospholipide in Wasser . . . 59
5.3 Fluidität und hydrophobe Stabilität der Membran . . . 60
5.4 Asymmetrie von Biomembranen am Beispiel des Plasmalemms . . . 60
5.5 Grundpermeabilität einer Biomembran . . . 62
5.6 Möglichkeiten, die Membranbarriere zu überwinden . . . 64

6.1 Der Übergang von der pro- zur eukaryotischen Zellorganisation . . . 71
6.2 Die großen Äquivalenzraumsysteme eukaryotischer Zellen . . . 76

7.1 Elektronenmikroskopie der Kernhüllstrukturen . . . 80
7.2 Zellkern und Nucleolus . . . 82
7.3 Zellkerne in der Leber . . . 83

8.1 Schema zum ER . . . 86
8.2 Prinzip der Phospholipid-Synthese im glatten ER . . . 88
8.3 3D Übersicht zum Endoplasmatischen Retikulum . . . 89
8.4 Cotranslationale membrandurchquerende Translation am rER . . . 91
8.5 Nissl-Schollen in einem Motoneuron des Rückenmarks . . . 92
8.6 Ergastoplasma in Zellen des exokrinen Pankreas: . . . 92
8.7 Raues endoplasmatisches Retikulum im Elektronenmikroskop: . . . 93
8.8 Schema zum ER und zum Golgi Apparat . . . 94
8.9 Sortierungswege aus dem trans-Golgi . . . 96
8.10 Vesikulärer Transport und Golgi-Funktion . . . 97
8.11 Versilberungen des Golgi Apparates im Epithel des Nebenhodens . . . 98
8.12 Stationen eines Proteins auf dem sekretorischen Weg: . . . 99

9.1 Immunfluoreszenz: Actin und Tubulin in menschlichen Zellen . . . 106
9.2 Immunhistochemie von Intermediärfilamenten . . . 108

10.1 Schematische Übersicht zu wichtigen Zellverbindungen . . . 111
10.2 Claudin in tight junctions . . . 112
10.3 Nachweis von Connexin 43 zur Darstellung von Glanzstreifen . . . 113

11.1 Schema zum Mitochondrium . . . 116
11.2 Mitochondrien des Crista- und des Tubulustyps . . . 118

12.1 Mitosen in der Zwiebelwurzel . . . 120
12.2 Zellzyklus, 4-Kanal Fluoreszenz, konfokal . . . 121
12.3 Mitosefiguren im Dünndarmepithel . . . 122
12.4 Die Phasen des Zellzyklus . . . 123
12.5 Zellzyklus mit G0-Phase . . . 125
12.6 Proliferationsmarker in Lymphfollikeln der Milz . . . 127
12.7 Prinzip der Proliferationsanalyse mit Proliferationsmarkern . . . 127

13.1 Konstitutiver und regulierter Modus der Sekretion . . . 131
13.2 Schema zum endo-lysosomalen Weg . . . 135
13.3 Lysosomen in den Tubulusepithelien der Niere . . . 136
13.4 Lysosomen . . . 137

14.1 Schematische Übersicht zu wichtigen Zellverbindungen . . . 142
14.2 Epithelpolarität und tight junctions . . . 144
14.3 Epithelpolarität im mehrschichtigen Epithel . . . 146
14.4 Systematik einschichtiger Epithelien . . . 148
14.5 Histologie apikaler Oberflächendifferenzierungen . . . 150
14.6 Mikrovilli . . . 151
14.7 Oberflächendifferenzierungen einschichtiger Epithelien im Schema . . . 152
14.8 Kinozilien im EM . . . 153
14.9 Systematik mehrschichtiger Plattenepithelien . . . 156
14.10 Oberflächendifferenzierungen einschichtiger Epithelien . . . 158
14.11 Oberflächendifferenzierungen einschichtiger Epithelien . . . 160
14.12 Beispiele wichtiger Epithelübergänge in Gangsystemen . . . 162

15.1 Die Endstücke der komplexen Drüsen (Speicheldrüsen) . . . 167
15.2 Ausführungsgänge der Speicheldrüsen . . . 170
15.3 Ausführungsgänge der Speicheldrüsen . . . 171

16.1 Schema eines einfachen Bindegewebes . . . 175
16.2 Bauelemente von Binde- und Stützgeweben . . . 176
16.3 Bauelemente von Binde- und Stützgeweben . . . 178
16.4 Fasern und Grundsubstanz im EM . . . 180
16.5 Schematische Übersicht über die verschiedenen Bindegewebe . . . 181
16.6 Retikuläre Fasern in der Leber und im retikulären Bindegewebe . . . 183
16.7 Plurivakuoläres und univakuoläres Fettgewebe . . . 184
16.8 Elastisches Bindegewebe . . . 185
16.9 Straffes Bindegewebe in einem Band . . . 185
16.10 Klinische Einordnung der Bindegewebe . . . 186

17.1 Schematische Übersicht über die verschiedenen Binde- und Stützgewebe . . . 189
17.2 Die wichtigsten Begriffe zur Histologie des Knorpels . . . 190
17.3 Elastischer Knorpel in der HE-Färbung und in der Elastika-Färbung . . . 192
17.4 Faserknorpel in der HE-Färbung . . . 193
17.5 Chondral entstandener versus desmal entstandener Geflechtknochen . . . 197
17.6 Desmale Osteogenese . . . 198
17.7 Osteogenese im Röhrenknochen . . . 199
17.8 Die Eröffnungszone: Chondrale Osteogenese . . . 201
17.9 Der Lamellenknochen . . . 206

18.1 Zahn (HE) . . . 210
18.2 Zahnanlage und Zahnentwicklung . . . 211
18.3 Zahnschliff . . . 211

19.1 Der Motorraum der Muskelgewebe . . . 215
19.2 Synapsenstruktur im glatten Muskelgewebe . . . 220
19.3 Elektronenmikroskopie glatten Muskelgewebes . . . 222
19.4 Anordnung von Actin und Myosin . . . 223
19.5 Schema einer glatten Muskelzelle . . . 224
19.6 Das Sarkomer als muskuläres Monomer . . . 226
19.7 Mechanische Kopplung (Skelettmuskulatur) . . . 227
19.8 Motorische Endplatte . . . 230
19.9 Motorische Endplatte . . . 232
19.10 Glanzstreifen . . . 234
19.11 Glanzstreifen . . . 235
19.12 Vergleichende Histologie von glatter und Skelettmuskulatur . . . 236
19.13 Kennzeichen der Herzmuskulatur in der HE-Histologie . . . 238

20.1 Derivate des Neuroektoderms . . . 243
20.2 Derivate des Neuroektoderms . . . 245
20.3 Glia des ZNS . . . 246
20.4 Oligodendroglia im Semidünnschnitt . . . 247
20.5 Myelinscheiden im ZNS und im PNS . . . 250
20.6 Wichtige Typen von Synapsen . . . 251
20.7 Derivate des Neuroektoderms . . . 253
20.8 Derivate des Neuroektoderms . . . 255

21.1 Kreislaufschema . . . 267

21.2 Grundbautypen der Kapillaren . . . 269
21.3 Lichtmikroskopische Histologie von Kapillaren . . . 272
21.4 Histologie der Arterien und Venen . . . 274

22.1 Erythrozyten und Thrombozyten im Blutausstrich . . . 283
22.2 Granulozyten im Blutausstrich . . . 287
22.3 Lymphozyten und Monozyten im Blutausstrich . . . 288
22.4 Übersicht zur Hämatopoiese . . . 292

23.1 Übersicht Interaktivität im Immunsystem . . . 298

24.1 Thymus in der klassischen Histologie . . . 305
24.2 Thymus Rinde, Nachweis von CD3 und MHC-II . . . 307
24.3 Histologisches Schema zur Reifung der Thymozyten . . . 309

25.1 Funktionelle Histologie des Lymphfollikels . . . 314
25.2 Funktionelle Histologie des Lymphfollikels . . . 318
25.3 Beispiel für MALT-Lokalisationen . . . 321
25.4 Schema des Milzkreislaufs . . . 323
25.5 Pinselarterien und Hülsenkapillaren der Milz . . . 324

26.1 Entwicklung des Neuroepithels im Bulbus . . . 329
26.2 Bildung und Fluss des Kammerwassers . . . 334
26.3 Lichtbrechender Apparat . . . 336
26.4 Retina . . . 338
26.5 Glandula lacrimalis . . . 341
26.6 Augenlid . . . 342

27.1 Prinzip der Mechanorezeption . . . 344
27.2 Histologie der Cochlea . . . 346
27.3 Aufbau des Corti-Organs . . . 350
27.4 Prinzipien der Tonotopie . . . 351
27.5 Schematische Übersicht zum Vestibularorgan . . . 353

28.1 Schichten der Haut . . . 357
28.2 Epidermis und Stratum papillare . . . 359
28.3 Zelltypen der Epidermis . . . 361
28.4 Vater-Paccini-Körperchen . . . 362
28.5 Endstücke der Talg- und Duftdrüsen . . . 363
28.6 Ekkrine Schweißdrüsen . . . 365
28.7 Schema der Glandula mammaria . . . 366
28.8 Histologie der nicht laktierenden Brustdrüse . . . 368
28.9 Histologie der nicht laktierenden Brustdrüse . . . 369

29.1 Larynx . . . 374
29.2 Trachea . . . 375
29.3 Bronchus versus Bronchiolus . . . 377
29.4 Bronchiolus respiratorius und Ductus alveolaris . . . 379
29.5 Alveolar-Makrophagen . . . 380
29.6 Pulmonalkreislauf im histologischen Bild . . . 382

30.1 Übersichtsbild zur Hypophyse . . . 387

30.2 Die hypothalamo-hypophysäre Achse . . . 388
30.3 Histologie der Neurohypophyse . . . 389
30.4 Histologie der Adenohypophyse . . . 391
30.5 Histologie der Zellen der Nebennierenrinde . . . 392
30.6 Struktur-Funktionsbeziehungen in der Nebenniere . . . 394
30.7 Die Sympathicoblasten des Nebennierenmarks . . . 395
30.8 Die Drosselvenen des Nebennierenmarks . . . 396
30.9 Histologie der Glandula thyreoidea . . . 397
30.10 Hormonsekretion aus der Glandula thyreoidea . . . 398
30.11 C-Zellen im Follikelepithel . . . 399
30.12 Histologie der Glandula parathyreoidea . . . 400
30.13 Histologie der Langerhans-Inseln . . . 402

31.1 Schema der Zunge . . . 405
31.2 Papilla filiformis . . . 406
31.3 Papilla vallata . . . 407
31.4 Zahnschema . . . 410
31.5 Halteapparat des Zahnes . . . 411

32.1 Die Schichten der Darmwand im Überblick . . . 414
32.2 Die Lamina muscularis mucosae in verschiedenen Darm-Abschnitten . . . 416
32.3 Übersicht zum enterischen Nervensystem . . . 417
32.4 Die Ganglien des Darmnervensystems . . . 418
32.5 Enteroendokrine Zelltypen . . . 419
32.6 Enteroendokrine Zellen . . . 419
32.7 Lymphfollikel in verschiedenen Darmabschnitten (MALT) . . . 421
32.8 Histologie des Ösophagus . . . 423
32.9 Schema zur Unterscheidung der Magendrüsen in den Magenabschnitten . . . 424
32.10 Die Histologie der Magendrüsen in verschiedenen Magen-Abschnitten . . . 425
32.11 Zelltypen der Glandulae des Magens (Corpus-Fundus) . . . 426
32.12 Übersicht zur Histologie des Dünndarms . . . 429
32.13 Die Dynamik des Epithels im Dünndarm . . . 430
32.14 Details der Histologie des Epithels des Dünndarms . . . 431
32.15 Brunnersche Drüsen im Duodenum . . . 433
32.16 Histologie des Ileums und der Peyerschen Plaques . . . 434
32.17 Histologie des Colon . . . 435
32.18 Appendix vermiformis . . . 437

33.1 Histologische Übersicht zur Leber . . . 442
33.2 Die Polaritaet der Hepatozyten . . . 443
33.3 Die Histologie von Zentralvenen und Portalfeldern . . . 445
33.4 Gliederungsmöglichkeiten des Leberparenchyms . . . 447
33.5 Retikuläre Fasern der Leber . . . 448
33.6 Vorkommen von Ito-Zellen und v. Kupffer Zellen . . . 450
33.7 Histologie der Gallenblase . . . 452
33.8 Histologie des Pankreas . . . 453

34.1 Elementare Nierenfunktionen und elementare Nierenstrukturen . . . 458
34.2 Übersicht zur funktionellen Organisation der Niere . . . 459
34.3 Die renale Filtrationsbarriere . . . 461
34.4 Schema zum Aufbau des Glomerulums . . . 462
34.5 Gesamtarchitektur der Nephrone in Rinde und Mark . . . 467
34.6 Histologie des Tubulusapparates . . . 469

34.7 Das Urothel als wichtigster Epitheltyp der ableitenden Harnwege . . . 471
34.8 Epithelvarianten entlang der Harnwege . . . 472

35.1 Übersicht zur Keimbahn . . . 474
35.2 Strukturelemente der indifferenten Gonade . . . 476
35.3 Strukturelemente der weiblichen und männlichen Gonaden . . . 477
35.4 Grundlagen der Endokrinologie der Gonaden . . . 478
35.5 Ovarielle Rinde und der Beginn der Follikelreifung . . . 482
35.6 Histologie: Tertiärfollikel und Ovulation . . . 484
35.7 Schema der endokrinen Regulation des ovariellen Zyklus . . . 487
35.8 Übersicht zum Bau des Uterus . . . 489
35.9 Proliferationsphase des endometrialen Zyklus: Übersicht . . . 491
35.10 Proliferationsphase des endometrialen Zyklus: Details . . . 492
35.11 Sekretionsphase des endometrialen Zyklus: Übersicht . . . 493
35.12 Sekretionsphase des endometrialen Zyklus: Details . . . 494
35.13 Histologie der Tuba uterina . . . 496
35.14 Epithelübergänge im Bereich der Portio vaginalis uteri . . . 498
35.15 Epithel der Vagina . . . 500
35.16 Konzeption und Implantation . . . 501
35.17 Implantation und Frühentwicklung der Plazenta . . . 503
35.18 Histologische Übersicht zur reifen Plazenta . . . 505
35.19 Detail-Ausschnitte der Plazenta . . . 506
35.20 Unterscheidung von Zottenstroma und Trophoblast . . . 507
35.21 Hoden und ableitende Samenwege im Schema . . . 510
35.22 Spermatogenese und Spermiogenese . . . 514
35.23 Histologie des Hodens im Paraffinschnitt (HE) . . . 515
35.24 Ableitende Samenwege . . . 517
35.25 Die Histologie der akzessorischen Gechlechtsdrüsen . . . 520
35.26 Kavernen und Gefäße der Schwellkörper des Penis . . . 521

36.1 Übersicht zum Rückenmark an einem Querschnitt . . . 526
36.2 Strukturelemente der weiblichen und männlichen Gonaden . . . 527
36.3 Zytoarchitektonik der Großhirnrinde . . . 530
36.4 Der Allocortex im Gyrus dentatus des Hippocampus . . . 531
36.5 Histologie des Kleinhirns und der Kleinhirnrinde . . . 533

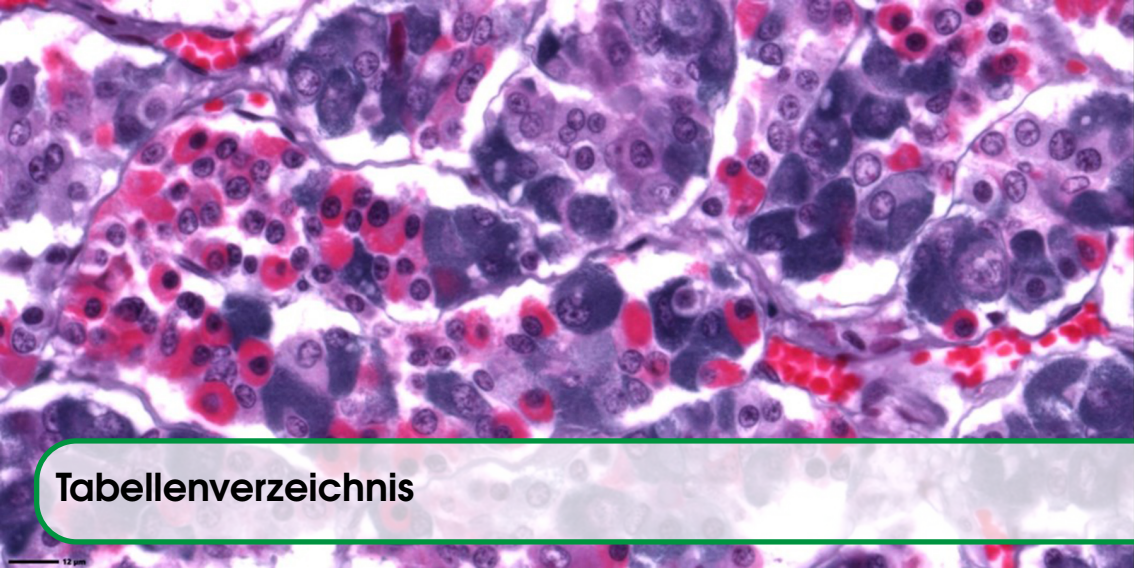

Tabellenverzeichnis

1.1 Typische Kombinationen technischer Hilfsmittel 26

9.1 Bestandteile des Zytoskeletts 103

14.1 Oberflächendifferenzierungen einschichtiger Epithelien 154

15.1 Zusammengesetzte Drüsen im Vergleich 172

17.1 Wege der Osteogenese 196

19.1 Grundcharakteristika der Muskelgewebe 216
19.2 Die kontraktilen Systeme der Muskelgewebe 217

22.1 Lebensdaten wichtiger korpuskulärer Blutbestandteile 283

25.1 Herkunft der Antigen und Struktur lymphatischer Organe 317

30.1 Hormone der Neurohypophyse 390
30.2 Hormone der Adenohypophyse 390
30.3 Hormone der Nebenniere 395
30.4 Hauptwirkungen von Parathormon und Calcitonin 400
30.5 Hormone der Langerhans Inseln 401

32.1 Übersicht zum enteroendokrinen System 420
32.2 Differentialdiagnose der Darmabschnitte 436